© CC Коллектив авторов, 2019
УДК 616-001.18/.19:616.74+616.833
DOI: 10. 24884/0042-4625-2019-178-5-47-51

ДИНАМИКА НЕЙРОМЫШЕЧНОЙ АКТИВНОСТИ У ПАЦИЕНТОВ С МЕСТНОЙ ХОЛОДОВОЙ ТРАВМОЙ

М. И. Михайличенко*, К. Г. Шаповалов, В. А. Мудров, С. А. Фигурский, С. И. Михайличенко

Федеральное государственное бюджетное образовательное учреждение высшего образования «Читинская государственная медицинская академия» Министерства здравоохранения Российской Федерации, г. Чита, Россия

Поступила в редакцию 29.01.19 г.; принята к печати 09.10.19 г.

ЦЕЛЬ. Исследовать изменения биоэлектрической активности мышц у больных с местной холодовой травмой стоп.

МАТЕРИАЛ И МЕТОДЫ. Для оценки биоэлектрической активности мышц использован неинвазивный метод накожной электронейромиографии. Исследование проведено у 52 пациентов с местной холодовой травмой нижних конечностей III–IV степени в позднем реактивном периоде и периоде гранулирования и эпителизации. Оценивали амплитуду М-ответа, резидуальную латентность и скорость распространения возбуждения.

РЕЗУЛЬТАТЫ. У пациентов с местной холодовой травмой отмечается снижение биоэлектрической активности мышц конечности проксимальнее зоны поражения. У пострадавших в позднем реактивном периоде снижается амплитуда М-ответа и скорость распространения возбуждения, при этом резидуальная латентность повышается. У пострадавших с отморожениями конечностей в период гранулирования и эпителизации отмечается тенденция к восстановлению уровня биоэлектрической активности мышц относительно позднего реактивного периода.

ЗАКЛЮЧЕНИЕ. В основе неблагоприятных последствий местной холодовой травмы лежит «хроническая» эндотелиальная дисфункция и локальная нейропатия.

Ключевые слова: *местная холодовая травма, электронейромиография, дисфункция эндотелия*

Для цитирования: Михайличенко М. И., Шаповалов К. Г., Мудров В. А., Фигурский С. А., Михайличенко С. И. Динамика нейромышечной активности у пациентов с местной холодовой травмой. *Вестник хирургии имени И. И. Грекова*. 2019;178(5):47–51. DOI: 10.24884/0042-4625-2019-178-5-47-51.

* **Автор для связи**: Максим Игоревич Михайличенко, ФГБОУ ВО «Читинская государственная медицинская академия» Минздрава России, 672000, Россия, г. Чита, ул. Горького, д. 39 «А». E-mail: angelo999@yandex.ru.

DYNAMICS OF NEUROMUSCULAR ACTIVITY IN PATIENTS WITH LOCAL COLD INJURY

Maxim I. Mikhailichenko*, Konstantin G. Shapovalov, Vicktor A. Mudrov, Sergei A. Figurski, Sergei I. Mikhailichenko

Chita State Medical Academy, Chita, Russia

Received 29.01.19; accepted 09.10.19

The OBJECTIVE was to study the changes of bioelectric activity of muscles in patients with local cold injury of the feet.

MATERIAL AND METHODS. Non-invasive method of cutaneous electroneuromyography was used to evaluate the bioelectrical activity of muscles. The study was conducted in 52 patients with local cold injury of III–IV degree of the lower extremities of the late reactive period and the period of granulation and epithelialization. M-response amplitude, residual latency and propagation velocity of the excitation were estimated.

RESULTS. In patients with local cold injury, there was a decrease in the bioelectric activity of the limb muscles proximal to the affected area. M-response amplitude and the propagation velocity of the excitation decreased in the patients in the late reactive period, while the residual latency increased. In patients with frostbite limbs during granulation and epithelialization, there was a tendency to restore the level of bioelectrical activity of muscles relative to the late reactive period.

CONCLUSION. The basis of the adverse effects of local cold injury was “chronic” endothelial dysfunction and local neuropathy.

Keywords: *local cold injury, electroneuromyography, endothelial dysfunction*

For citation: Mikhailichenko M. I., Shapovalov K. G., Mudrov V. A., Figurski S. A., Mikhailichenko S. I. Dynamics of neuromuscular activity in patients with local cold injury. *Grekov’s Bulletin of Surgery*. 2019;178(5):47–51. (In Russ.). DOI: 10.24884/0042-4625-2019-178-5-47-51.

*** Corresponding author:** Maxim I. Mikhailichenko, Chita state medical Academy, 39 «A» Gorky street, Chita, Russia, 672000. E-mail: angelo999@yandex.ru.

Введение. Важными звеньями патогенеза деструкции мягких тканей при холодовой травме являются повреждения сосудов и нервов конечностей. При сопутствующей патологии кровообращения и иннервации (нейроваскулит, облитерирующие заболевания сосудов, сахарный диабет, травмы и т. д.) объем поражения, а также длительность течения раневого процесса увеличиваются. На ранних сроках травмы не всегда удается определить точную зону демаркации, поэтому прогноз, как правило, не ясен [1–4].

Холодовая травма приводит к альтерации, прежде всего, самых дифференцированных в сегменте конечности клеток и тканей – эндотелия и нервов. Следовательно, проведение импульса по нервному волокну и распространение его по иннервируемым тканям нарушаются. При этом пораженные ткани обладают меньшей биологической электрической активностью, которую можно зарегистрировать с помощью современных инструментальных методов [2, 3].

Малоинвазивные методики исследования состояния тканей представляются перспективными в прогнозировании отдаленных результатов местной холодовой травмы и иной патологии. Оценка микрокровотока и функции эндотелия с помощью лазерной допплеровской флоуметрии существенно расширила представления о патогенезе отморожений [1, 2, 5]. При этом измерение биоэлектрической активности нервно-мышечного аппарата при местной холодовой травме в литературе и других информационных источниках практически не встречается, хотя электронейромиография (ЭНМГ) применяется в прогнозировании исходов той или иной патологии достаточно часто [6–8].

Стимуляционная электронейромиография заключается в объективном исследовании нервно-мышечной системы посредством регистрации электрических потенциалов мышц [9].

Некоторые из определяемых параметров, например, снижение скорости проведения возбуждения по чувствительным и двигательным волокнам, амплитуда М-ответа, резидуальная латентность и прочие, имеют перспективы с точки зрения прогнозирования исходов и возможности ранней коррекции лечения при различной патологии [5, 9].

Цель работы – исследовать изменения биоэлектрической активности мышц у больных с местной холодовой травмой стоп.

Материал и методы. В исследование включены 44 пациента (30 мужчин и 14 женщин) с отморожениями нижних конечностей III–IV степени в позднем реактивном периоде и периоде гранулирования и эпителизации. Измерение биоэлектрической активности выполнялось на 5-е и 30-е сутки от момента получения травмы. В связи с этим пациенты были разделены на 2 группы: 1-я группа – в позднем реактивном периоде (5-е сутки с момента травмы) (n=22); 2-я группа – в периоде гранулирования и эпителизации (30-е сутки) (n=22). Все пострадавшие находились на стационарном лечении в краевом центре термической травмы на базе Городской больницы № 1 г. Читы с местной холодовой травмой дистальных сегментов стоп в период с 2017 по 2018 г.

Контрольную группу составили относительно здоровые люди в возрасте от 27 до 40 лет (n=28).

Для оценки биоэлектрической активности мышц использован неинвазивный метод накожной электронейромиографии.

С помощью аппарата «Нейромиограф» научно-медицинской фирмы «Статокин» (Россия) проведено исследование у пострадавших с местной холодовой травмой в возрасте от 26 до 50 лет путем накожной стимуляционной электронейромиографии пораженной конечности импульсами в диапазоне 10–35 мА, продолжительностью 200–300 мс. В положении больного лежа на спине на медиальной поверхности пораженной стопы сначала располагается регистрирующий активный электрод (Ра), затем регистрирующий референтный электрод (Рр). Место расположения Ра – на 1 см вниз и вперед от бугристости ладьевидной кости, место расположения Рр – 5 см дистальнее по оси стопы в месте основания головки 1-й плюсневой кости. С помощью аппарата «Нейро-ВМП» (компания «Нейрософт», г. Иваново) выполняли электростимуляцию накожным электродом позади медиальной лодыжки в углублении таранной кости. Оценивали амплитуду М-ответа, резидуальную латентность и скорость распространения возбуждения. Исследовали функцию мышц проксимальнее зоны демаркации.

Статистическую обработку результатов исследования осуществляли с помощью пакета программ IBM SPSS «Statistica Version 25.0» (2017). Полученные данные представлены в виде медианы, средней величины и доверительного интервала. Учитывая численность исследуемых пациентов менее 50, оценку нормальности распределения признаков проводили с помощью критерия Шапиро – Уилка. Учитывая ненормальность распределения, две независимые группы сравнивали с помощью U-критерия Манна – Уитни, три – с помощью рангового анализа вариаций по Краскелу – Уоллису с последующим парным сравнением групп тестом Манна – Уитни с применением поправки Бонферрони при оценке значения p.

Результаты. При анализе полученных данных обращает на себя внимание выраженное снижение биоэлектрической активности мышц (БЭА) пораженной конечности в разные периоды местной холодовой травмы (МХТ) относительно группы контроля. Это еще раз подтверждает патогенетическую обоснованность выделения периодов отморожений. Причем в поздние сроки травмы БЭА имела тенденцию к восстановлению. Такая динамика соответствует общепринятым представлениям о течении раневого процесса при отморожениях и согласуется с нервно-рефлекторной теорией отморожений [1, 2, 7]. Сторонники этой теории придерживаются двойственной ситуации, в основе которой лежит выброс в кровоток большого количества «вазопрессоров» и патологической афферентной импульсации из очага альтерации. По мнению авторов [5], формируется порочный круг, приводящий к некрозу тканей и неблагоприятным последствиям действия холода.

В позднем реактивном периоде в исследуемой группе амплитуда М-ответа (аМо) и скорость распространения возбуждения (СРВ) достоверно снижались относительно контроля. Резидуальная латентность (РЛ) повышалась относительно контрольной группы. Причем в позднем реактивном периоде аМо снижалась в 5 раз ($p<0,01$) (*рис. 1*),



Рис. 1. Показатели амплитуды М-ответа в исследуемых группах, мВ

Fig. 1. Parameters of M-response amplitude in the study groups, mV

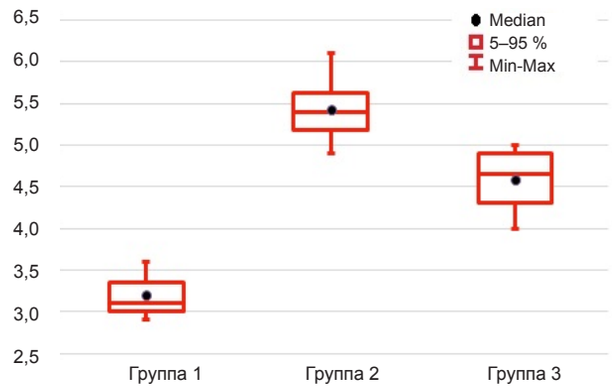

Рис. 2. Показатели резидуальной латентности в исследуемых группах, мс

Fig. 2. Residual latency indicators in the study groups, MS

СРВ – в 1,6 раза (p<0,01) (*рис. 3*), РЛ повышалась в 1,7 раза (p<0,01) (*рис. 2*) относительно группы контроля (*таблица*). Подобное явление, вероятно, связано со стабильной дисфункцией эндотелия, продолжающимся постгипоксическим повреждением тканей с истощением активных механизмов регуляции тонуса и, как следствие, рефрактерностью миоцитов перифокальных тканей. Нарушение функции мышечной проводимости опосредуется и деятельностью нервной ткани [1, 10]. Вероятно, за счет длительного поступления афферентной импульсации из зоны повреждения формируется патологическая петля с пролонгированным спазмом сосудов тканей проксимальнее линии демаркации.

Также нельзя отрицать постепенно нарастающую демиелинизацию периферической нервной ткани проксимальнее очага некроза как следствие острого гипоксически-ишемического повреждения нервов в зоне паранекроза при первичной и вторичной альтерации после воздействия низких температур на ткани конечности [2, 10, 11]. Это явление отражается и на снижении РЛ и СРВ, что подтверждается выявленными изменениями в ЭНМГ.

Известно, что в позднем реактивном периоде у пациентов с местной холодовой травмой значительно возрастают агрегация тромбоцитов и уровень провоспалительных интерлейкинов, повышается активность перекисного окисления липидов, что определяет воспалительные процессы в тканях, усугубляет локальное тромбообразование и гипоксическое повреждение, в том числе нервной ткани [12].

В периоде гранулирования и эпителизации (ПГЭ) отмечена тенденция к восстановлению уровня нейромышечной активности у пострадавших. Установлено, что аМо регистрировалась на уровне в 1,8 раза (p=0,002) (*рис. 1*), а РЛ – в 1,2 раза (p<0,001) выше (*рис. 2*) относительно группы контроля (*таблица*). СРВ достоверно не отличалась от показателей группы контроля (*рис. 3*). Исследуемые показатели ЭНМГ имели тенденцию к восстановлению по сравнению с данными позднего реактивного периода, но по-прежнему отличались от уровня здоровых людей.

Обсуждение. В периоде гранулирования и эпителизации происходит постепенное восстановление и репарация тканей, на это косвенно указывает возрастающая скорость распространения возбуждения [1, 5, 12]. При этом одной их специфических особенностей отморожений является относительность критериев выздоровления [10, 13].

Выявленные нами изменения ЭНМГ, вероятно, сохраняются в течение длительного времени и неблагоприятно сказываются на реабилитации пострадавших [6–8]. Явными звеньями патогенеза при этом являются повреждения периферических нервов. Деградации периферической нервной системы в настоящее время посвящено множество работ [6, 7, 14]. Широко изучается комплексный регионарный болевой синдром (КРБС), в основе которого лежит гиперактивация тучных клеток в ходе реализации феномена реперфузии [15]. Не исключено, что широко освещенный в литературе и подробно изученный отек мягких тканей при местной холодовой травме способен провоцировать КРБС с последующей интерстициальной альтерацией.

Большое число работ посвящено нейропатиям при сахарном диабете [8]. Ученые пришли

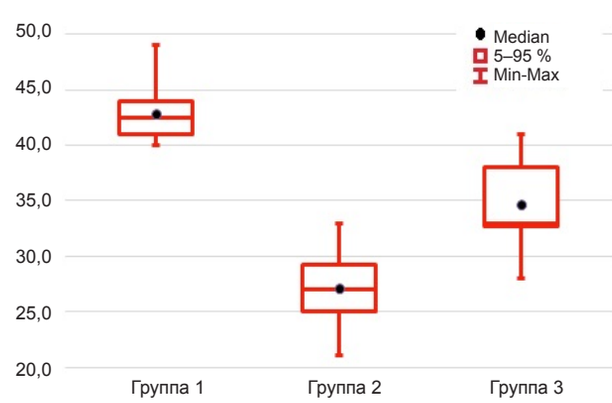

Рис. 3. Показатели скорости распространения возбуждения в исследуемых группах, мс

Fig. 3. Parameters of propagation velocity of the excitation in the study groups, ms

Показатели ЭНМГ у пациентов с местной холодовой травмой

Indicators of electroneuromyography in patients with local cold injury

Группа	Амплитуда М-ответа, мВ (ДИ)	Резидуальная латентность, мс (ДИ)	Скорость распространения возбуждения, мс (ДИ)
Контроль, n=28	(3,5±0,4) (95 % ДИ 3,37–3,67)	(3,2±0,2) (95 % ДИ 3,13–3,32)	(42,6±2,17) (95 % ДИ 41,69–43,45)
Больные с отморожениями в ПРП (5-е сутки), n=28	(0,74±0,2) (95 % ДИ 0,66–0,82), (p<0,001)	(5,5±0,3) (95 % ДИ 5,35–5,62), (p<0,001)	(27,25±3,13) (95 % ДИ 25,98–28,52), (p<0,001)
Больные с отморожениями в ПГЭ (30-е сутки), n=20	(1,93±0,3) (95 % ДИ 1,78–2,08), (p=0,003) (p_1=0,002)	(4,6±0,3) (95 % ДИ 4,43–4,74), (p<0,001), (p_1=0,039)	(34,65±3,65) (95 % ДИ 32,83–36,47), (p=0,067), (p_1<0,001)

Примечание: p – достоверность разницы показателей относительно контроля; p_1 – достоверность разницы показателей относительно больных с отморожениями в ПРП.

к мнению, что гипоксия, дефицит NO и повышенный уровень молочной кислоты пагубно влияют на периферическую нервную ткань, создавая условия для осложненного течения заболевания и развития осложнений, особенно в области нижних конечностей. Частота калечащих операций у больных сахарным диабетом находится на высоком уровне и вызывает опасения клиницистов [8]. Модель периферической нейропатии у пострадавших с отморожениями имеет общие начальные точки в виде гипоксии тканей, сниженного уровня NO, повышения уровня молочной кислоты и т. д. Последствия оперативного лечения пострадавших с отморожениями, наряду с больными с диабетической стопой, имеют неутешительные результаты [1, 2, 8, 11–13]. В связи с этим повреждение и дисфункция периферической нервной ткани – это еще одна составляющая острой и нерешенной проблемы последствий местной холодовой травмы.

Фактически в 100 % случаев даже после поверхностных отморожений развиваются невриты, нейроваскулиты, облитерирующие заболевания артерий нижних конечностей и трофические нарушения дистальных сегментов стоп. Они с трудом поддаются лечению, а в послеоперационном периоде часто отмечаются нагноения мягких тканей культи и вторичный некроз. Эти осложнения нередко ведут к сепсису и протяженным тромбозам [13]. При нарушениях чувствительной иннервации после отморожений неизбежно разобщение между потребностями тканей в трофике и оценкой организма этого процесса с вытекающими неблагоприятными последствиями. Нарушения симпатической иннервации – прямой путь к дистрофии тканей [16, 17].

Интересен опыт наблюдения случаев отморожений II степени диафизов пальцев у детей. В дальнейшем регистрируется отставание их в росте [14].

Последствия местной холодовой травмы являются следствием финальной стадии воспаления – пролиферации. Работы, посвященные дисфункции эндотелия при местной холодовой травме, подтверждают этот факт и сводятся к тому, что эндотелий, как орган внутренней секреции высочайшей дифференциации [1–5, 11–13, 18, 19], неспособен в дальнейшем адекватно реализовывать свои инкреторные функции, провоцируя тем самым «хроническую» эндотелиальную дисфункцию в очаге перенесенной альтерации и в перифокальных тканях [2, 5, 6–8].

«Хроническая» эндотелиальная дисфункция и периферическая холодовая нейропатия – две составляющие тяжелых, резистентных к терапии последствий местной холодовой травмы.

Выводы. 1. У пациентов с местной холодовой травмой в позднем реактивном периоде и периоде гранулирования и эпителизации отмечается снижение биоэлектрической активности мышц конечности проксимальнее зоны поражения.

2. Установлено, что у пострадавших с местной холодовой травмой в позднем реактивном периоде (5-е сутки) значительно снижаются амплитуда М-ответа (в 5 раз) и скорость распространения возбуждения (в 1,6 раза), при этом резидуальная латентность повышается (в 2,2 раза) относительно контрольной группы.

3. У пострадавших с отморожениями конечностей на 30-е сутки с момента травмы, в период гранулирования и эпителизации, отмечается тенденция к восстановлению уровня биоэлектрической активности мышц относительно позднего реактивного периода.

Конфликт интересов

Авторы заявили об отсутствии конфликта интересов.

Conflict of interest

The authors declare no conflict of interest.

Соответствие нормам этики

Авторы подтверждают, что соблюдены права людей, принимавших участие в исследовании, включая получение информированного согласия в тех случаях, когда оно необходимо, и правила обращения с животными в случаях их использования в работе Подробная информация содержится в Правилах для авторов.

Compliance with ethical principles

The authors confirm that they respect the rights of the people participated in the study, including obtaining informed consent when it is necessary, and the rules of treatment of animals when they are used in the study. Author Guidelines contains the detailed information.

ЛИТЕРАТУРА

1. Шаповалов К. Г., Сизоненко В. А., Бурдинский Е. Н. Изменения сосудистого тонуса и показателей микроциркуляции при отморожении нижних конечностей // Вестн. хир. им. И. И. Грекова. 2008. Т. 167, № 3. С. 67–68.
2. Роль лимфоцитарно-тромбоцитарной адгезии, цитокинов и эндотелиальной дисфункции в патогенезе повреждения холодом / К. Г. Шаповалов, Е. А. Томина, М. И. Михайличенко, Ю. А. Витковский // Патофизиология и эксперим. терапия. 2009. № 1. С. 39–40.
3. Петрищев Н. Н. Физиология и патофизиология эндотелия / Н. Н. Петрищев, Т. Д. Власов // Дисфункция эндотелия. Причины, механизмы, фармакологическая коррекция. СПб., 2003. С. 4–38.
4. Васина Л. В., Власов Т. Д., Петрищев Н. Н. Функциональная гетерогенность эндотелия : обзор // Артериальная гипертензия. 2017. Т. 23, № 2. С. 88–102.
5. Сизоненко В. А. Классификация холодовой травмы // Забайк. мед. журн. 2014. № 4. С. 54–59.
6. Гестоз : некоторые генетические механизмы его развития / Л. Н. Сивицкая, Н. Г. Даниленко, Е. И. Барановская, О. Г. Давыденко. Мед. генетика. 2014. Т. 13, № 10 (148). С. 3–9.
7. Березина М. В. Сахарный диабет и беременность. Гестационный сахарный диабет : практ. пособие / М. В. Березина, Т. П. Бардымова, М. В. Мистяков, Г. П. Ягельская. Иркутск, 2016.
8. Руяткина Л. А., Руяткин Д. С. Панкреатогенный сахарный диабет/ сахарный диабет типа 3с : современное состояние проблемы // Мед. совет. 2018. № 4. С. 28–35.
9. Ремнев А. Г., Олейников А. А. Электронейромиография : анализируемые параметры // Междунар. журн. приклад. и фундам. исслед. 2013. № 10–2. С. 281–282.
10. Долганова Т. И., Шабалин Д. А., Долганов Д. В. Метаболизм тканей кисти и функциональные резервы микроциркуляции у пациентов с последствиями экстремального воздействия холодового фактора при лечении по Илизарову // Гений ортопедии. 2017. Т. 23, № 4. С. 460–466.
11. Винник Ю. С., Юрьева М. Ю., Теплякова О. В. и др. Значение эндотелиальной дисфункции в патогенезе локальной холодовой травмы // Рус. мед. журн. Мед. обозрение. 2014. Т. 22, № 31. С. 2204–2206.
12. Шаповалов К. Г., Томина Е. А., Михайличенко М. И. и др. Повреждение клеток эндотелия и содержание цитокинов у больных в разные периоды местной холодовой травмы // Травматология и ортопедия России. 2008. № 1 (47). С. 35–37.
13. Шапкин Ю. Г., Гамзатова П. К., Стекольников Н. Ю. Эндотелиальная дисфункция в отдаленном периоде холодовой травмы // Вестн. эксперим. и клин. хир. 2014. № 4. С. 359–363.
14. Сизоненко В. А. Холодовая травма у детей // Acta Biomedica Scientifica. 2011. № S4 (80). С. 101–102.
15. Панкратов А. С., Ардатов С. В., Огурцов Д. А. и др. Новый подход к решению проблемы комплексного регионарного болевого синдрома // Наука и инновации в медицине. 2017. № 3 (7). С. 32–38.
16. Yanagisawa H. Hypothermia, chilblainand frostbite // NihonRinsho. 2013. Vol. 6, № 71. P. 1074–1078.
17. Pedicled Abdominal Flaps for Enhanced Digital Salvage After Severe Frostbite Injury / O. L. Fisher, R. A. Benson, M. R. Venus, C. H. E. Imray // Wilderness Environ Med. 2019. Vol. 30, Is. 1. P. 59–62. Doi: 10.1016/j.wem.2018.09.003.
18. Manganaro M. S., Millet J. D., Brown R. K. et al. The utility of bone scintigraphy with SPECT/CT in the evaluation and management of frostbiteinjuries // Br. J. Radiol. 2019. Vol. 92, № 1094. Doi: 10.1259/bjr.20180545.
19. Kingma C. F., Hofman I. I., Daanen H. A. M. Relation between finger cold-induced vasodilation and rewarming speed after cold exposure // Eur. J. Appl. Physiol. 2019. Vol. 119, № 1. P. 171–180. Doi: 10.1007/s00421-018-4012-y.

REFERENCES

1. Shapovalov K. G., Sizonenko V. A., Burdinski E. N. Changes in vascular tone and indicators of microcirculation in frostbite of the lower extremities. Herald of Surgery im. I. I. Grekova. 2008;167(3):67–68. (In Russ.).
2. Shapovalov K. G., Tomina E. A., Mihajlichenko M. I., Witkowski Y. A. The Role of lymphocyte-platelet adhesion, cytokines and endothelial dysfunction in the pathogenesis of cold injuries. Pathophysiology and experimental therapy. 2009;(1):39–40. (In Russ.).
3. Petrishchev N. N. Physiology and pathophysiology of endothelium / N. N. Petrishchev, T. D. Vlasov. Endothelial Dysfunction. Causes, mechanisms, pharmacological correction. Saint Petersburg. 2003:4–38. (In Russ.).
4. Vasina L. V., Vlasov T. D., Petrishchev N. N. Functional heterogeneity of the endothelium. Review. Hypertension. 2017;23(2):88-102. (In Russ.).
5. Sizonenko V. A. Classification of cold injury. Third conference on the problem of "Cold injury". 2014;(4):54–59. (In Russ.).
6. Savitskaya L. N., Danilenko N. G., Baranovskaya E. I., Davydenko O. G. Gestosis: some genetic mechanisms of its development Medicalgenetics. 2014;13(10(148)):3–9. (In Russ.).
7. Berezina M. V. Diabetes mellitus and pregnancy. Gestational diabetes mellitus / M. V. Berezina, T. P. Bardymova, M. V. Chistyakov, G. P. Jagielskaya. Practicalguide. Irkutsk. 2016. (In Russ.).
8. Ruyatkina L. A., Ruyatkin D. S. Pancreatogenic diabetes mellitus/diabetes mellitus type 3C: current status problems. Medical advice. 2018; (4):28–35. (In Russ.).
9. Remnev A. G., Oleinikov A. A. Electroneuromyography: analysed parameters. International J. of applied and fundamental research. 2013;(10–2):281–282. (In Russ.).
10. Dolganova T. I., Shabalin D. A., Dolganov D. V. The metabolism of the tissues of the hand and the functional reserve of microcirculation in patients with effects of extreme exposure to the cold factor in the treatment by Ilizarov. Genius of orthopedics. 2017;23(4):460–466. (In Russ.).
11. Vinnik Y. S., Yurieva M. Yu., Teplyakova O. V., Salmina A. B., Tretyakova N. G. The value of endothelial dysfunction in the pathogenesis of local cold injury. Russian medical J. Medical review. 2014;22(31):2204–2206. (In Russ.).
12. Shapovalov K. G., Tomina E. A., Mikhailichenko M. I., Sizonenko V. A., Vitkovskiy Y. A. Damage of endothelial cells and contents of cytokines in patients in different periods of local cold injuries. Traumatology and Orthopedics of Russia. 2008;1(47):35–37. (In Russ.).
13. Shapkin Y. G., Gamzatov P. K., Stekolnikov N. Yu. Endothelial dysfunction in the remote period of cold injury. Bulletin of experimental and clinical surgery. 2014;(4):359–363. (In Russ.).
14. Sizonenko V. A. Cold injury in children. Acta Biomedica Scientifica. 2011;(S4(80)):101–102. (In Russ.).
15. Pankratov A. S., Ardatov S. V., Ogurtsov D. A., Kim Y. D., Shitikov D. S. A new approach to solving the problem of complex regional pain syndrome. Science and innovations in medicine. 2017;3(7):32–38. (In Russ.).
16. Yanagisawa H. Hypothermia, chilblainand frostbite. NihonRinsho. 2013; 6(71):1074–1078.
17. Fisher O. L., Benson R. A., Venus M. R., Imray C. H. E. Pedicled Abdominal Flaps for Enhanced Digital Salvage After Severe Frostbite Injury. Wilderness Environ Med. 2019l;30(Is. 1): 59–62. Doi: 10.1016/j.wem.2018.09.003.
18. Manganaro M. S., Millet J. D., Brown R. K., Viglianti B. L., Wale D. J., Wong K. K. The utility of bone scintigraphy with SPECT/CT in the evaluation and management of frostbiteinjuries. Br J Radiol. 2019 Feb;92(1094):20180545. Doi: 10.1259/bjr.20180545.
19. Kingma C. F., Hofman I. I., Daanen H. A. M. Relation between finger cold-induced vasodilation and rewarming speed after cold exposure. Eur J Appl Physiol. 2019 Jan;119(1):171–180. Doi: 10.1007/s00421-018-4012-y.

Сведения об авторах:

Михайличенко Максим Игоревич (e-mail: angelo999@yandex.ru), канд. мед. наук, ассистент кафедры факультетской хирургии с курсом урологии; *Шаповалов Константин Геннадьевич* (e-mail: shkg26@mail.ru), зав. кафедрой анестезиологии, реанимации и интенсивной терапии; *Мудров Виктор Андреевич* (e-mail: mudrov_viktor@mail.ru), канд. мед. наук, доцент кафедры акушерства и гинекологии лечебного и стоматологического факультета; *Фигурский Сергей Александрович* (e-mail: figura89@yandex.ru), клинический ординатор кафедры факультетской хирургии с курсом урологии; *Михайличенко Сергей Игоревич* (e-mail: sergeimikh777@mail.ru), кардиохирург; Читинская государственная медицинская академия, 672000, Россия, г. Чита, ул. Горького, д. 39 «А».