© CC С. А. Плаксин, Л. И. Фаршатова, А. Л. Лисичкин, 2020
УДК 616.24-006.6-089.878-06:616.233-005.4
DOI: 10.24884/0042-4625-2020-179-3-33-39

ИШЕМИЯ КУЛЬТИ БРОНХА ПОСЛЕ РЕЗЕКЦИИ ЛЕГКОГО ПО ПОВОДУ РАКА

С. А. Плаксин*, Л. И. Фаршатова, А. Л. Лисичкин

Федеральное государственное бюджетное образовательное учреждение высшего образования «Пермский государственный медицинский университет имени академика Е. А. Вагнера» Министерства здравоохранения Российской Федерации, г. Пермь, Россия

Поступила в редакцию 02.09.20 г.; принята к печати 27.05.20 г.

ЦЕЛЬ. Изучение изменения кровоснабжения культи бронха после резекции легкого с лимфодиссекцией.

МЕТОДЫ И МАТЕРИАЛЫ. У 8 пациентов во время пульмонэктомии исследовали микроциркуляцию стенки главного бронха методом лазерной допплеровской флоуметрии. Представлено наблюдение послеоперационного некротического ишемического бронхита после лобэктомии с образованием бронхоплеврального свища главного бронха и несостоятельностью культи долевого бронха.

РЕЗУЛЬТАТЫ. Мобилизация бронха уменьшила показатель микроциркуляции до (3,3±0,3) условных единиц (у. е.), или 74,5 %, лимфодиссекция дополнительно снизила его до (2,6±0,2) у. е., или 60,2 %. Дополнительный обвивной шов еще больше усиливает ишемию. Показатель нормированной амплитуды достоверно снижается на 2-й минуте после пересечения бронха, указывая на гипоксию. У пациента 61 года с сахарным диабетом на 7-е сутки после нижней лобэктомии справа с лимфодиссекцией по поводу рака образовался дефект в стенке главного бронха величиной 0,6 см, на 19-е сутки развилась несостоятельность культи нижнедолевого бронха, расцененные как проявления ишемии. Послеоперационный ишемический бронхит может протекать в истинной ишемической или язвенно-некротической форме и диагностируется по макроскопической картине при фибробронхоскопии и встречается после 2,5–3,2 % резекций легкого по поводу рака с лимфодиссекцией.

ЗАКЛЮЧЕНИЕ. Ишемия стенки бронха при его мобилизации играет существенную роль в развитии бронхоплеврального свища. Лимфодиссекция ухудшает показатели микроциркуляции бронхиальной стенки. Ишемический некротический бронхит может привести к формированию бронхоплевральной фистулы вне культи бронха. У пациентов высокой группы риска требуется укрытие культи бронха мышечным лоскутом или сальником.

Ключевые слова: *ишемия, бронхоплевральная фистула, рак легкого, несостоятельность культи, резекция легкого, пневмонэктомия*

Для цитирования: Плаксин С. А., Фаршатова Л. И., Лисичкин А. Л. Ишемия культи бронха после резекции легкого по поводу рака. *Вестник хирургии имени И. И. Грекова*. 2020;179(3):33–39. DOI: 10.24884/0042-4625-2020-179-3-33-39.

* **Автор для связи:** Сергей Александрович Плаксин, ФБГОУ ВО «ПГМУ им. акад. Е. А. Вагнера» Минздрава России, 614000, Россия, г. Пермь, ул. Петропавловская, д. 26. E-mail: splaksin@mail.ru.

ISCHEMIC CHANGE IN BRONCHUS STUMP AFTER LUNG CANCER RESECTION

Sergei A. Plaksin*, Liliia I. Farshatova, Andrey L. Lisichkin

Perm State Medical University named after E. A. Wagner, Perm, Russia

Received 02.09.20; accepted 27.05.20

The OBJECTIVE of the study was to assess the changes in blood supply of the bronchus stump following lung resection with lymph node dissection.

METHODS AND MATERIALS. Bronchial microcirculation was studied in 8 patients during pneumonectomy of the wall of the main bronchus using laser Doppler flowmetry method. In this paper, we present our observations of postoperative necrotic ischemic bronchitis after lobectomy with associated formation of bronchopleural fistula of the main bronchus and the failure of the stump of the lobular bronchus.

RESULTS. Mobilization of the bronchus decreased microcirculation rate to (3.3±0.3) conventional units (c. u.), or to 74.5 %; lymphatic dissection further reduced microcirculation rate to (2.6±0.2) c. u., or to 60.2 %. An additional twisted suture was found to worsen ischemia. The normalized value of the amplitude decreased during the second minute of the dissection of the bronchus, indicating hypoxia. A 61-year-old patient with diabetes showed damage to the wall

of the main bronchus 0.6 cm in size 7 days after undergoing the right lower lobectomy with lymphatic dissection. On the 19th day after the same procedure, the same patient developed an insolvency of the stump of the lower lobe bronchus, which was classified as a manifestation of ischemia. Postoperative ischemic bronchitis can occur in a true ischemic or an ulcerative necrotic form, and it can be diagnosed using a macroscopic picture in the context of fibrobronchoscopy. It occurs in (2.5–3.2) % of patients who underwent lung resections for cancer with lymphatic dissection.

CONCLUSION. Ischemia of the bronchial wall during its mobilization plays a significant role in the etiology of bronchopleural fistula. Lymphatic dissection worsens microcirculation of the bronchial wall. Ischemic necrotic bronchitis can lead to formation of the bronchopleural fistula outside of the stump. High-risk patients require additional coverage of the bronchus stump with muscle or fat tissue.

Keywords: *ischemia, bronchopleural fistula, lung cancer, bronchus stump insolvency, lung resection, pneumonectomy*

For citation: Plaksin S. A., Farshatova L. I., Lisichkin A. L. Ischemic change in bronchus stump after lung cancer resection. *Grekov's Bulletin of Surgery*. 2020;179(3):33–39. (In Russ.). DOI: 10.24884/0042-4625-2020-179-3-33-39.

* **Corresponding author:** Sergei A. Plaksin, Perm State Medical University named after E. A. Wagner, 26, Petropavlovskaya str., Perm, 614000, Russia. E-mail: splaksin@mail.ru.

Введение. Операции при бронхолегочном раке носят резекционный характер и сопровождаются выделением и пересечением стенки бронха. Мобилизация органа неминуемо приводит к изменению кровотока в его стенке, ухудшающему условия заживления [1]. Онкологическая радикальность оперативного вмешательства требует расширенной лимфаденэктомии или лимфодиссекции, дополнительно нарушающих васкуляризацию бронха [2]. Несостоятельность культи бронха относится к наиболее тяжелым осложнениям резекции легких, приводя к эмпиеме плевры, дыхательной недостаточности и тяжелым гнойным осложнениям, нередко заканчивающимся неблагоприятным исходом [3]. Частота данного осложнения колеблется в пределах 3–15 %, возникая преимущественно после пульмонэктомии [4, 5]. К предоперационным факторам риска первичной несостоятельности культи бронха, развивающейся в раннем послеоперационном периоде, относятся предоперационное облучение, сахарный диабет, инфекция, пожилой возраст, нутритивная недостаточность [6, 7]. Интраоперационные факторы – правосторонняя или расширенная пневмонэктомия, наличие опухолевых клеток по краю резекции бронха, длинная культя бронха, избыточная мобилизация парабронхиальных тканей, особенности хирургической техники [4, 8, 9]. К техническим погрешностям чаще всего относят прорезывание швов, плохой шовный материал, нарушение питания бронха в результате избыточной скелетизации или коагуляции сосудов во время лимфодиссекции, недостаточное укрытие культи бронха тканями [10, 11]. Оценка их значимости, как правило, основывается на сравнении числа послеоперационных осложнений с учетом технических приемов, использованных во время операции. K. Takagi et al. [12] показали увеличение числа легочных фистул после сегментэктомий в позднем периоде с 18 до 45 % при сравнении использования электрокаутера в первом случае и гармонического скальпеля во втором. Кровоток имеет существенное значение для заживления стенки бронха. Лишь единичные сообщения посвящены исследованию кровоснабжения культи бронха при резекциях легкого по поводу рака [12, 13].

В большинстве работ наибольшее внимание улучшению васкуляризации и профилактике ишемии культи бронха уделяется укрытию ее различными тканями [14]. С этой целью используются перикардиальный жир [15], диафрагмальный лоскут [16], мышечный лоскут [17] на питающих ножках, большой сальник [18]. M. W. Turrentine et al. [19] показали в эксперименте на собаках факт реваскуляризации бронхиальной стенки за счет врастания капилляров из мышечной ножки на внутренней грудной артерии. Укрытие культи бронха рекомендуется выполнять всем пациентам группы высокого риска ишемии и несостоятельности культи бронха [14].

Целью исследования явилось изучение изменения кровоснабжения культи бронха после резекции легкого с лимфодиссекцией.

Методы и материалы. Исследование микроциркуляции стенки бронха при выполнении пульмонэктомии проведено 8 пациентам, лечившимся в торакальном отделении, методом лазерной допплеровской флоуметрии (ЛДФ) аппаратом «ЛАКК–01». Метод ЛДФ основан на оценке рассеянного и отраженного от перемещающихся в тканях эритроцитов лазерного излучения. Отраженное от движущихся частиц (эритроцитов) излучение характеризуется допплеровским изменением частоты зондирующего сигнала, зависящим от концентрации и скорости эритроцитов в обследуемой зоне. Глубина зондирования ткани равняется примерно 1–2 мм. В среднем регистрируемый при ЛДФ сигнал позволяет оценить микрососудистый кровоток в объеме около 1 мм^3 ткани. Обработка полученных кривых с помощью компьютерного анализа позволяет оценить перфузию тканей по интегральному показателю микроциркуляции, который прямо пропорционален скорости движения эритроцитов, числу функционирующих капилляров и величине гематокрита в микрососудах и измеряется в перфузионных единицах (пф. ед.) [20]. Рассчитывали среднее арифметическое значение показателя микроциркуляции (ПМ) – М, также измеряемое в перфузионных единицах и характеризующее средний поток эритроцитов в единице объема ткани за определенный промежуток времени исследований. Далее определяли среднее квадратичное отклонение σ (СКО) амплитуды колебаний кровотока от среднего арифметического значения (М), тоже исчисляемые в пф. ед. и характеризующее переменную составляющую микрокровотока. Показатель микроциркуляции рассчитывали по формуле: ПМ (t) = М + δПМ (t), где М – постоянная составляющая потока; δПМ (t) – переменная составляющая потока. Разложение колебательных движений по составляющим является наиболее важной частью

Интраоперационные показатели ЛДФ-граммы при исследовании микроциркуляции в культе бронха

Intraoperative data of LDF-grams in the assessment of microcirculation in the bronchus stump

Показатель	1-я минута	3-я минута	5-я минута
M, пф. ед.	(9,33±0,29)	(8,77 ±0,75)	(9,25±1,11)
A_{max}, пф. ед.	(1,35±0,12)	(1,57±0,15)	(1,52±0,32)
$A_{max}/3\sigma$, %	(48,43±4,85)	(39,37±3,12)*	(47,07±2,21)
A_{max}/M, %	(14,53±1,68)	(18,45±2,21)	(16,33±1,88)

Примечание: M – среднее арифметическое ПМ; A_{max} – максимальная амплитуда; $A_{max}/3\sigma$ – нормированная амплитуда; A_{max}/M – приведенная амплитуда; * – $p<0,05$.

исследования. Медленные колебания (LF), от 1 до 10 в минуту, определяются активностью собственных компонентов микроциркуляторного русла, таких как ритмическая активность эндотелия, вазомоции, функционирование путей шунтирующего кровотока. Быстрые колебания (HF), 11–36 в минуту, обусловлены колебаниями венозного кровотока в связи с изменением давления в грудной клетке в фазы вдоха и выдоха. Нарастание амплитуды этих колебаний происходит в условиях застоя крови в венулах. Наличие кардиоритмов (CF) связано непосредственно с деятельностью сердца. Оценка допплерограммы позволяет определить как величину перфузии тканей, так и значение активных и пассивных механизмов регуляции микроциркуляции. Пульсовые колебания кровотока служат причиной кардиоритмов (КР).

Статистическую обработку результатов исследования проводили с использованием пакета прикладных программ «Statistica 8.0». Для средних величин приведены значения средней арифметической (M) и стандартного отклонения. Для оценки статистической достоверности различий средних величин применяли непараметрические критерии Вилкоксона и Манна – Уитни. Качественные величины сравнивали с помощью одностороннего критерия Фишера. Различия считали достоверными при $p<0,05$.

У 1 пациента развился некротический послеоперационный ишемический бронхит (ПОИБ) с образованием дефекта в стенке главного бронха и позднее несостоятельностью культи долевого бронха.

Результаты. Исследование микроциркуляции стенки бронха при выполнении пульмонэктомии проведено 8 пациентам методом лазерной допплеровской флоуметрии до его пересечения. Все они оперированы по поводу немелкоклеточного рака верхнедолевого бронха слева (4), верхнедолевого бронха справа (3) и промежуточного бронха (1). В 4 случаях диагностирована стадия T2N1M0, в 3 – T2N2M0, в 1 – T3N0M0. Оценку кровотока в капиллярах на глубине до 1,5 мм проводили за счет регистрации частотных характеристик лазерного луча и его отражения от движущихся элементов крови со стороны операционного поля. Культя бронха была ушита механическим швом в 5 случаях аппаратом УКЛ-40 и в 3 – аппаратом УБ-40. Во всех случаях культя бронха была укрыта лоскутом париетальной плевры.

ЛДФ-грамму культи бронха регистрировали на 1-й, 3-й и 5-й минутах после пересечения бронха. Проведена оценка изменения амплитудно-частотных характеристик (АЧС) микроциркуляции в динамике. Для анализа были выбраны низкочастотные колебания LF как наиболее достоверно отображающие динамику процесса и связанные с ритмической активностью собственных компонентов микроциркуляторного русла: эндотелия капилляров, прекапиллярных сфинктеров и юкстакапиллярных путей кровотока. Зависимость A_{max}, $A_{max}/3\sigma$, A_{max}/M низкочастотных колебаний LF приведена в *таблице*.

Наиболее достоверные изменения микроциркуляции отмечаются по показателю нормированной амплитуды – $A_{max}/3\sigma$ (отношение максимума амплитуды низкочастотных (A_{LF}) колебаний к утроенному среднеквадратическому отклонению σ значения ПМ, выраженное в процентах). Этот показатель достоверно ($p<0,05$) снижался на 2-й минуте и начинал восстанавливаться к 5-й минуте, что можно объяснить следующим образом: 1-я минута – стаз тока крови (гипероксия), 3-я минута – спазм приносящих микрососудов как компенсация уменьшенного притока крови в микроциркуляторном русле (гипоксия), 5-я минута – гипоксия. Таким образом, гипоксия увеличивает частоту вазомоций, уменьшает средний и эффективный диаметр сосудов, приводит к уменьшению капиллярного кровотока. Это приводит к запуску механизмов, направленных на восстановление нормального функционирования тканевого кровотока. Существенного различия показателей в зависимости от типа механического шва не отмечено.

Мобилизация и скелетизация бронха привели к уменьшению показателя микроциркуляции с (4,4±0,3) до (3,3±0,3) пф. ед. (M±m), или до 74,5 %. Лимфодиссекция характеризовалась еще бóльшим статистически достоверным снижением показателя микроциркуляции до (2,6±0,2) пф. ед. (M±m) и, соответственно, до 60,2 % за счет усиления ишемизации бронха. Фурье-анализ показал, что наложение поверх механического дополнительного обвивного шва приводило к увеличению амплитуды кардиоритма на фоне уменьшения амплитуды низкочастотных колебаний, что свидетельствовало о снижении индекса микроциркуляции. Учитывая снижение показателей микроциркуляции, после ушивания культи бронха во всех случаях ее тщательно укрывали лоскутом париетальной плевры. Послеоперационный период протекал без осложнений.

В клинической практике ишемические изменения стенки бронха можно выявить в послеоперационном периоде при фибробронхоскопии в виде

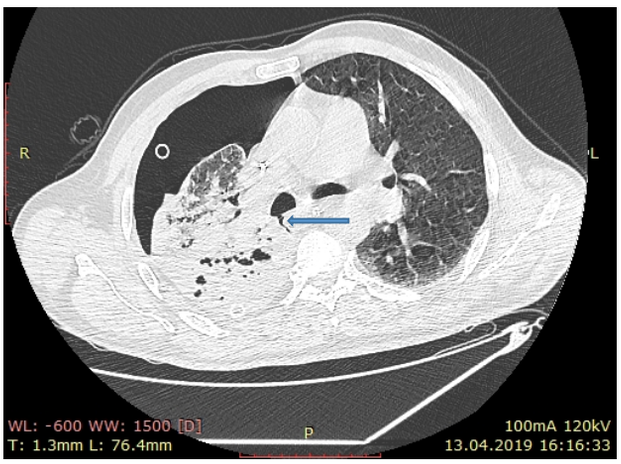

Рис. 1. Компьютерная томограмма на 8-е сутки после операции, аксиальный срез
Fig. 1. Computer tomogram on the 8th day after the operation, axial plane

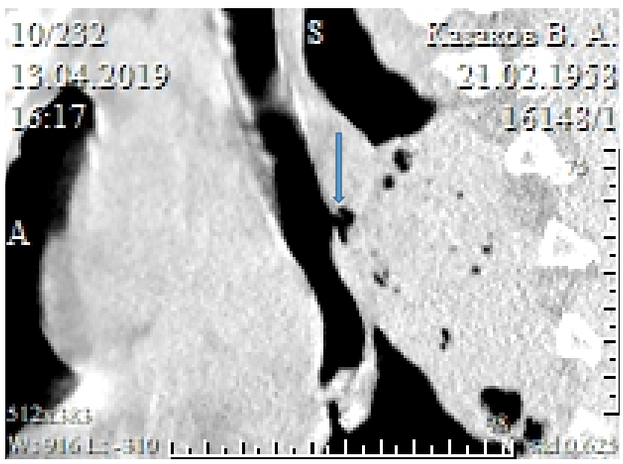

Рис. 2. Компьютерная томограмма на 8-е сутки после операции, сагиттальная реконструкция
Fig. 2. Computer tomogram on the 8th day after the operation, a saggital view

бледности, цианоза или образования язвенного дефекта на слизистой. Приводим клиническое наблюдение некротической формы ПОИБ.

Пациент К., 61 года, поступил в торакальное отделение с диагнозом «Периферическая опухоль нижней доли правого легкого. Сопутствующие: хроническая обструктивная болезнь легких, гипертоническая болезнь II ст. 1 ст., риск 3. ХСН 0, сахарный диабет II типа, легкое течение, компенсированный». Заболевание было выявлено при плановом флюорографическом обследовании. При компьютерной томографии в нижней доле правого легкого – округлое образование с лучистыми контурами величиной 42×35×40 мм. При фибробронхоскопии (ФБС) патологии не выявлено. В плановом порядке выполнена операция: видеоторакоскопия, при ревизии плевральной полости легкое эмфизематозно. В нижней доле определяется образование со втяжением плевры. Нижняя легочная вена пересечена. Определяются плотно спаянные с бронхом бронхопульмональные лимфоузлы 11–12-й группы. Учитывая эмфизематозность легкого, отсутствие междолевой борозды, выполнена конверсия в боковую торакотомию. Нижнедолевой бронх прошит аппаратом ТА-45. Произведена нижняя лобэктомия. Культя бронха не укрывалась. Выполнена системная лимфодиссекция с удалением каринальных лимфоузлов. Плевральная полость дренирована двумя трубками. При гистологическом исследовании: в нижней доле – плоскоклеточный рак, в лимфатических узлах опухолевых клеток нет.

В послеоперационном периоде – небольшое поступление воздуха по дренажам, легкое недорасправлено апикально, гиповентиляция и инфильтрация в оставшихся долях. При ФБС на 6-е сутки после операции: слизистая бронхов справа с очагами гиперемии, в просвете мутная мокрота, выполнена санация бронхиального дерева. На 7-е сутки при ФБС в проекции устья верхнедолевого бронха справа на медиальной стенке главного бронха обнаружен язвенный дефект слизистой до 0,3 см, окруженный фибринозным налетом. На 8-е сутки правое легкое на рентгенограмме коллабировано. При ФБС в правом главном бронхе на задней стенке по верхнему краю верхнедолевого бронха обнаружен дефект стенки 2–3 мм, слизистая вокруг белесая. Проведена компьютерная томография, на которой также визуализируется ход из главного бронха в плевральную полость (*рис. 1*; *2*).

На 13-е сутки дефект в правом главном бронхе увеличился до 0,4 см, а на 19-е сутки на фоне нутритивной недостаточности (общий белок – 51 г/л, альбумин – 25 %), декомпенсации сахарного диабета (глюкоза крови – 24 г/л), продленной искусственной вентиляции легких, дефект в бронхе увеличился еще в бóльшей степени – до 0,6 см, и возникла полная несостоятельность культи нижнедолевого бронха справа.

Попытки изолировать бронхоплевральную фистулу установкой клапанного бронхоблокатора, проведением интубационной трубки в левый главный бронх не увенчались успехом. Сформировалась тотальная эмпиема плевры справа со свищом главного бронха и полным коллапсом легкого. На 27-е сутки после операции наступила смерть больного. Диагноз патологоанатомический: «Инвазивная плоскоклеточная карцинома G2 нижней доли правого легкого pT2N0M0pL1pV1R0. Осложнения: дефект правого главного бронха. Несостоятельность культи нижнедолевого бронха справа. Острая эмпиема плевры справа. Двусторонняя пневмония. Сепсис, синдром полиорганной недостаточности. Сопутствующие: ХОБЛ, буллезная болезнь легких. Гипертоническая болезнь. Сахарный диабет II тип, легкое течение, компенсированный».

Обсуждение. В доступной литературе встретилось одно сообщение [21] о прямом измерении кровотока культи бронха методом фотоплетизмографии через бронхоскоп у 97 пациентов после пульмонэктомии. Несостоятельность культи бронха развилась в 10,3 % случаев. Амплитуда плетизмограммы величиной 3 мм и менее в средней части культи зарегистрирована у 8 (80 %) из 10 пациентов, у которых возникла несостоятельность. Точность прогнозирования осложнения по амплитуде пульсового кровотока составила 79,1 %. Более точным способом оценки кровотока в стенке бронха служит метод допплеровской лазерной флоуметрии [22]. Наиболее детальное исследование с использованием указанной технологии выполнили R. Yamamoto et al. [13], измерившие кровоток в слизистой бронхов через бронхоскоп у 90 больных раком легкого до операции, во время операции после лимфаденэктомии и пересечения бронха и на 8–10-е сутки после операции. Предварительно у 7 человек было исключено влияние на кровоснабжение анестезии и положения на боку.

В группах пациентов без предоперационной терапии (группа А) и с химиотерапией (группа В) не выявлено существенных изменений кровотока в слизистой бронха до, во время и после операции. Однако в группе больных после предоперационной лучевой и химиотерапии (группа С) кровоток до операции был снижен до 71 % по отношению к группе А и еще более значительно уменьшался во время операции, восстанавливаясь до исходных цифр в послеоперационном периоде. Одновременно с допплеровской флоуметрией на всех этапах два бронхоскописта оценивали ишемические изменения слизистой бронха в виде побледнения, язв или некроза. Ишемические изменения слизистой отмечены при наименьших показателях допплерограмм в группе А в 1,4 % случаев, группе В – в 10 %, группе С – в 40 %. Именно после радиотерапии развился единственный некроз и фистула культи бронха после правосторонней пневмонэктомии. Данное исследование не выявило отрицательного влияния на кровообращение слизистой культи бронха лимфаденэктомии и предоперационной химиотерапии. Снижение микроциркуляции после пересечения бронхиальных артерий, вероятно, может компенсироваться хорошо развитыми коммуникациями в бронхиальной стенке и увеличением легочного кровотока в стенке бронха при лимфаденэктомии. Изменения после лучевой терапии отмечены в позднем сроке – от 2 месяцев до 5 лет после ее окончания – и обусловлены фиброзом и гиалуронизацией артериол. Эти пациенты требуют более тщательного укрытия культи бронха.

Клинический материал наиболее подробно освещен в аналитическом обзоре M. Di Maio et al. [10], охватывающем 3879 пневмонэктомий с частотой несостоятельности культи бронха от 6 до 12 % и акцентом на укрытие культи бронха. Однако в представленном обзоре имелось лишь одно рандомизированное исследование, касающееся закрытия культи межреберными мышцами при сахарном диабете. В нем частота несостоятельности без укрытия равнялась 17 %, а при укрытии осложнений не зарегистрировано. По данным других исследователей, укрытие культи сопровождалось несостоятельностью швов в 6,3 %, тогда как без него – в 4,0 %. Такая оценка признана авторами необъективной, так как плевризация проводится при более высоком риске возникновения фистулы. В исследовании японских авторов [23] среди факторов риска несостоятельности культи бронха наибольшее внимание уделяется наличию метастазов в субкаринальных лимфоузлах (стадия N2) и ухудшению кровоснабжения бронха вследствие лимфодиссекции с перевязкой бронхиальных артерий. Стадия N2 отмечена при бронхоплевральных фистулах в 83,3 % случаев, тогда как без этого осложнения – лишь в 15,8 %. Обращено внимание на необходимость сохранять бронхиальные артерии.

Наиболее тяжелым проявлением ишемии бронха вследствие его скелетизации во время лимфодиссекции является послеоперационный ишемический бронхит [16, 17]. По данным фибробронхоскопии, на 5–11-е сутки после резекций легкого по поводу рака с систематической лимфодиссекцией осложнение диагностируется в 2,5–3,2 % случаев. Развивается ПОИБ преимущественно после правосторонних операций и в 62 % случаев локализуется в культе бронха, в 32 % – в бронхиальном дереве со стороны операции и лишь у 6 % пациентов распространяется на контрлатеральную сторону [17]. У 80 % больных клинические проявления отсутствуют, и лишь в 20 % случаев отмечаются лихорадка, лейкоцитоз и повышение С-реактивного протеина. Следует отметить, что эти признаки могут иметь множество причин в ранние сроки после столь травматичных вмешательств, и их нельзя отнести к достоверным симптомам. По макроскопической картине выделяют истинную ишемию, характеризующуюся бледностью или цианозом, желтоватым цветом слизистой, выпадением фибрина и встречающуюся в 80 % случаев, и некротический вариант, проявляющийся образованием язв на слизистой или дефектов стенки бронха и отмеченный у 20 % пациентов. При благоприятном течении истинная ишемия регрессирует в течение 2–3 недель, а при язвенно-некротическом варианте – в течение 1–2 месяцев [23, 24].

L. Benhamed et al. [24] при наличии эндоскопической картины ПОИБ использовали для лечения гипербарическую оксигенацию с положительным эффектом в 82,4 % случаев. Ухудшение у 17,6 % пациентов было связано с необратимыми некротическими изменениями стенки бронха, что потребовало повторных операций – наложения торакостом после пневмонэктомии или удаления оставшейся доли легкого по типу пульмонэктомии. Авторы относят к важнейшим патогенетическим факторам ПОИБ каринальную лимфаденэктомию во время лимфодиссекции. Так, бронхоплевральные фистулы возникли на фоне ПОИБ в 10 % случаев, тогда как без нее при отсутствии воспаления стенки бронха – лишь в 0,4 %. Успешное лечение ишемии с некрозом бронхиального анастомоза с помощью гипербарической оксигенации также представлено в наблюдении C. Dickhoff et al. [25]. Рекомендация Y. Satoh et al. [23] не удалять субкаринальные лимфоузлы во время верхней лобэктомии для профилактики ишемии бронха противоречит онкологической радикальности лечения рака легкого и не должна использоваться на практике.

Число наших исследований микроциркуляции в стенке бронха во время пульмонэктомии позволяет проследить общую тенденцию к снижению кровотока, но слишком мало́ для статистической обработки. В целом полученные результаты согласуются с данными литературы о влиянии мобилизации

бронха на васкуляризацию его тканей. Измерение кровотока проведено с наружной стороны стенки бронха, тогда как другие авторы [21, 22] исследовали микроциркуляцию слизистой оболочки. Ухудшение кровоснабжения вследствие мобилизации стенки бронха не является критическим и достаточно хорошо компенсируется у пациентов, не относящихся к группе риска несостоятельности культи бронха.

Возникновение дефекта в правом главном бронхе в представленном наблюдении на 7-е сутки после операции полностью укладывается в картину некротической формы ПОИБ, развившегося в результате ишемии бронха. Вероятными факторами, способствовавшими некрозу стенки бронха, могли быть нарушение микроциркуляции вследствие лимфодиссекции, сахарный диабет, хроническое воспаление в стенке бронха на фоне хронической обструктивной болезни легких. Несостоятельность культи пересеченного долевого бронха присоединилась только через 6 суток после возникновения фистулы главного бронха на фоне нутритивной недостаточности, гнойного эндобронхита и сепсиса. При ретроспективном анализе единственным шансом на спасение пациента было выполнение ранней реторакотомии до дестабилизации состояния и развития пневмонии контрлатерального легкого.

Выводы. 1. Ухудшение кровоснабжения стенки бронха при резекции легкого может быть обусловлено его избыточным скелетированием во время лимфодиссекции. Риск послеоперационных осложнений, связанных с ишемией, существенно возрастает при коморбидной патологии, предоперационной лучевой терапии, избыточном натяжении тканей, ухудшающих микроциркуляцию.

2. Исследование микроциркуляции стенки бронха методом лазерной допплеровской флоуметрии показало снижение показателей до 74,5 % от исходных после скелетизации бронха и до 60,2 % после лимфодиссекции, подтверждая ухудшение кровоснабжения культи вследствие ее мобилизации.

3. Пациентам группы риска несостоятельности культи необходимо завершать резекцию легкого укрытием культи бронха мышечным лоскутом на питающей ножке или сальником для улучшения васкуляризации и профилактики несостоятельности швов.

4. Послеоперационный ишемический бронхит встречается в 2,5–3,2 % случаев после резекций легкого по поводу рака. Его язвенно-некротическая форма служит основной причиной несостоятельности культи бронха, а иногда может приводить к образованию самостоятельной бронхоплевральной фистулы. У большинства пациентов наиболее позитивное лечебное действие оказывает гипербарическая оксигенация.

Конфликт интересов

Авторы заявили об отсутствии конфликта интересов.

Conflict of interest

The authors declare no conflict of interest.

Соответствие нормам этики

Авторы подтверждают, что соблюдены права людей, принимавших участие в исследовании, включая получение информированного согласия в тех случаях, когда оно необходимо, и правила обращения с животными в случаях их использования в работе. Подробная информация содержится в Правилах для авторов.

Compliance with ethical principles

The authors confirm that they respect the rights of the people participated in the study, including obtaining informed consent when it is necessary, and the rules of treatment of animals when they are used in the study. Author Guidelines contains the detailed information.

ЛИТЕРАТУРА

1. Shamji F. M. Factors favoring and impairing healing of tracheal anastomosis // Thorac. Surg. Clin. 2018. Vol. 28, № 2. P. 211–218.
2. Трахтенберг А. Х., Чиссов В. И. Рак легкого : рук., атл. М. : ГЭОТАР-Медиа, 2009. 656 с.
3. Haraguchi S., Koizumi K., Hioki M. et al. Analysis of risk factors for post-pneumonectomy bronchopleural fistulas in patients with lung cancer // J. Nippon Med. Sch. 2006. Vol. 73, № 6. P. 314–319.
4. Sirbu H., Busch T., Aleksis I. et al. Bronchopleural fistula in the surgery of non-small cell lung cancer: incidence, risk factors, and management // Ann. Thorac. Cardiovasc. Surg. 2001. Vol. 7, № 6. P. 330–336.
5. Endo S., Ikeda N., Kondo T. et al. Risk assessments for broncho-pleural fistula and respiratory failure after lung cancer surgery by National Clinical Database Japan // Gen. Thorac. Cardiovasc. Surg. 2019. Vol. 67, № 3. P. 297–305.
6. Okuda M., Go T., Yokomise H. Risk factors of bronchopleural fistula after general thoracic surgery : review article // Gen. Thorac. Cardiovasc. Surg. 2017. Vol. 65, № 12. P. 679–685.
7. Li S. J., Fan J., Zhou J. et al. Diabetes mellitus and risk of bronchopleural fistula after pulmonary resections : a meta-analysis // Ann. Thorac. Surg. 2016. Vol. 102, № 1. P. 328–339.
8. Gebitekin C., Valera G., Aranda J. L. et al. Postoperative compications in ESTS textbook of thoracic surgery. Ed. J. Kuzdzal. Medycyna Practyczna. Cracow, 2014. 1084 p.
9. Характер морфологических изменений в стенках бронхов, влияющий на риск возникновения послеоперационной несостоятельности культи бронха / В. В. Бойко, К. Н. Смоляник, Ю. И. Козин, О. В. Наумова // Медицина неотлож. состояний. 2014. Т. 61, № 6. С. 113–120.
10. A meta-analysis of the impact of bronchial stump coverage on the risk of bronchopleural fistula after pneumonectomy / M. Di Maio, F. Perrone, C. Deschamps, J. Rocco // Eur. J. Cardiothorac. Surg. 2015. Vol. 48, № 2. P. 196–200. Doi: 10.1093/ejcts/ezu381.
11. Аскарин А. А., Тер-Ованесов М. Д. Несостоятельность швов культи бронха в хирургии рака легкого // Хирургия. 2014. № 9. С. 33–36.
12. Takagi K., Hata Y., Sasamoto S. et al. Late onset postoperative pulmonary fistula following a pulmonary segmentectomy using electrocautery or a harmonic scalpel // Ann. Thorac. Cardiovasc. Surg. 2010. Vol. 16, № 1. P. 21–25.
13. Effects of preoperative chemotherapy and radiation therapy on human bronchial blood flow / R. Yamamoto, H. Tada, A. Kishi, T. Tojo // J. Thorac. Cardiovasc. Surg. 2000. Vol. 119, № 5. P. 939–945.
14. Birdas T. J., Morad M. H., Okereke I. C. et al. Risk factors for bronchopleural fistula after right pneumonectomy: does eliminating the stump diverticulum provide protection? // Ann. Surg. Oncol. 2012. Vol. 19, № 4. P. 1336–1342.
15. Matsuoka K., Imanishi N., Yamada T. et al. Clinical results of bronchial stump coverage using free pericardial fat pad // Interact. Cardiovasc. Thorac. Surg. 2016. Vol. 23, № 4. P. 553–559.
16. Chichevatov D., Gorshenev A., Sinev E. Preventive diaphragm plasty after pneumonectomy on account of lung cancer // Asian. Cardiovasc. Thorac. Ann. 2006. Vol. 14, № 4. P. 265–272.
17. Beshay M., Carboni G., Hocsch B. et al. The role of muscle flap in preventing bronchus stump insufficiency after pneumonectomy for malignant pleural mesothelioma in high-risk patients // Interact. Cardiovasc. Thorac. Surg. 2008. Vol. 7, № 4. P. 621–624.

18. D'Andrilli A., Ibrahim M., Andreetti C. et al. Transdiaphragmatic harvesting of the omentum through thoracotomy for bronchial stump reinforcement // Ann. Thorac. Surg. 2009. Vol. 88, № 1. P. 212–215.
19. Turrentine M. W., Kesler K. A., Wright C. D. et al. Effect of omental, intercostal, and internal mammary artery pedicle wraps on bronchial healing // Ann. Thorac. Surg. 1990. Vol. 49, № 4. P. 574–578.
20. Рогаткин Д. А. Физические основы современных оптических методов исследования микрогемодинамики in vivo // Мед. физика. 2017. Vol. 4. P. 75–93.
21. Сфигмоплетизмография в прогнозировании первичной несостоятельности культи главного бронха / Е. А. Дуглав, Е. И. Сигал, М. В. Бурмистров, Р. Е. Сигал // Поволж. Онкол. вестн. 2011. № 1. С. 30–34.
22. Sundset A., Hanseen G., Haanaes O. C. et al. Human bronchial perfusion evaluated with endoscopic laser Doppler flowmetry // Int. J. Microcirc. Clin. Exp. 1993. Vol. 13, № 3. P. 233–245.
23. Satoh Y., Okumura S., Nakagava K. et al. Postoperative ischemic change in bronchial stump after primary lung cancer resection // Eur. J. Cardiothorac. Surg. 2006. Vol. 30, № 1. P. 172–176. Doi: 10.1016/j.ejcts.2006.03.047.
24. Benhamed L., Bellier J., Fournier C. et al. Postoperative ishemic bronchitis after lymph node dissection and primary lung cancer resection // Ann. Thorac. Surg. 2011. Vol. 91, № 2. P. 355–359. Doi: 10.1016/j.athoracsur.2010.09.021.
25. Dickhoff C., Daniels J. M., Brink A. van den et al. Does hyperbaric oxygen therapy prevent airway anastomosis from breakdown? // Ann. Thorac. Surg. 2015. Vol. 99, № 2. P. 682–685.

REFERENCES

1. Shamji F. M. Factors favoring and impairing healing of tracheal anastomosis. Thorac Surg Clin. 2018;28(2):211–218.
2. Trakhtenberg A. Kh., Chissov V. I. Lung Cancer: A Guide, Atlas. Moscow, GEOTAR-Media, 2009:656 (In Russ.).
3. Haraguchi S., Koizumi K., Hioki M., Hirata T., Hirai K., Mikami I., Kubokura H., Enomoto Y., Kinoshita H., Shimizu K. Analysis of risk factors for postpneumonectomy bronchopleural fistulas in patients with lung cancer. J Nippon Med Sch. 2006;73(6):314–319.
4. Sirbu H., Busch T., Aleksis I., Schreiner W., Oster O., Dalichau H. Bronchopleural fistula in the surgery of non-small cell lung cancer: incidence, risk factors, and management. Ann Thorac Cardiovasc Surg. 2001;7(6):330–336.
5. Endo S., Ikeda N., Kondo T., Nakajima J., Kondo H., Shimada Y., Sato M., Toyooka S., Okada Y., Sato U. Y., Yoshino I., Okada M., Okumura M., Chida M., Fukuchi E., Miyata H. Risk assessments for broncho-pleural fistula and respiratory failure after lung cancer surgery by National Clinical Database Japan. Gen Thorac Cardiovasc Surg. 2019;67(3):297–305.
6. Okuda M., Go T., Yokomise H. Risk factors of bronchopleural fistula after general thoracic surgery: review article. Gen Thorac Cardiovasc Surg. 2017;65(12):679–685.
7. Li S. J., Fan J., Zhou J., Ren Y. T., Shen C., Che G. W. Diabetes mellitus and risk of bronchopleural fistula after pulmonary resections: a meta-analysis. Ann Thorac Surg. 2016;102(1):328–339.
8. Gebitekin C., Valera G., Aranda J. L., Bayram A. S., Jimenez M. F., Novoa N. M. Postoperative compications in ESTS textbook of thoracic surgery. Ed. J. Kuzdzal. Medycyna Practyczna. Cracow, 2014:1084.
9. Boiko V. V., Smolyanik K. N., Kozin Yu. I., Naumova O. V. The nature of morphological changes in the walls of the bronchi, affecting the risk of postoperative failure of the bronchus stump. Meditsina neotlozhnykh sostoyanii. 2014;61(6):113–120. (In Russ.).
10. Di Maio M., Perrone F., Deschamps C., Rocco J. A meta-analysis of the impact of bronchial stump coverage on the risk of bronchopleural fistula after pneumonectomy. Eur J Cardiothorac Surg. 2015;48(2):196–200. Doi: 10.1093/ejcts/ezu381.
11. Askarin A. A., Ter-Ovanesov M. D. Failure of stitches in bronchus stump in lung cancer surgery. Khirurgiya. 2014;9:33–36. (In Russ.).
12. Takagi K., Hata Y., Sasamoto S., Tamaki K., Fukumori K., Otsuka H., Hasegava C., Shibuya K. Late onset postoperative pulmonary fistula following a pulmonary segmentectomy using electrocautery or a harmonic scalpel. Ann Thorac Cardiovasc Surg. 2010:16(1):21–25.
13. Yamamoto R., Tada H., Kishi A., Tojo T. Effects of preoperative chemotherapy and radiation therapy on human bronchial blood flow. J Thorac Cardiovasc Surg. 2000;119(5):939–945.
14. Birdas T. J., Morad M. H., Okereke I. C., Rieger K. M., Kruter L. E., Mathur P. N., Kesler K. A. Risk factors for bronchopleural fistula after right pneumonectomy: does eliminating the stump diverticulum provide protection? Ann Surg Oncol. 2012;19(4):1336–1342.
15. Matsuoka K., Imanishi N., Yamada T., Matsuoka T., Nagai S., Ueda M., Miyamoto Y. Clinical results of bronchial stump coverage using free pericardial fat pad. Interact Cardiovasc Thorac Surg. 2016;23(4):553–559.
16. Chichevatov D., Gorshenev A., Sinev E. Preventive diaphragm plasty after pneumonectomy on account of lung cancer. Asian Cardiovasc Thorac Ann. 2006;14(4):265–272.
17. Beshay M., Carboni G., Hocsch B., Reymond M. A., Schmid R. A. The role of muscle flap in preventing bronchus stump insufficiency after pneumonectomy for malignant pleural mesothelioma in high-risk patients. Interact Cardiovasc Thorac Surg. 2008;7(4):621–624.
18. D'Andrilli A., Ibrahim M., Andreetti C., Ciccone A. M., Venuta F., Rendina E. A. Transdiaphragmatic harvesting of the omentum through thoracotomy for bronchial stump reinforcement. Ann. Thorac Surg. 2009; 88(1):212–215.
19. Turrentine M. W., Kesler K. A., Wright C. D., McEwen K. E., Faught P. R., Miller M. E., Mahomed Y., King H., Brown J. W. Effect of omental, intercostal, and internal mammary artery pedicle wraps on bronchial healing. Ann. Thorac Surg. 1990;49(4):574–578.
20. Rogatkin D. A. Physical foundations of modern optical microhemodynamics research methods in vivo. Medicinskaya fizika. 2017;4:75–93. (In Russ.).
21. Duglav E. A., Sigal E. I., Burmistrov M. V., Sigal R. E. Sphygmoplethysmography in predicting the primary failure of the stump of the main bronchus. Povolzhskii onkologicheskii vestnik. 2011;1:30–34. (In Russ.).
22. Sundset A., Hanseen G., Haanaes O. C., Line P. D., Kvernebo K. Human bronchial perfusion evaluated with endoscopic laser Doppler flowmetry. Int J Microcirc Clin Exp. 1993;13(3):233–245.
23. Satoh Y., Okumura S., Nakagava K., Horiike A., Ohyanagi F., Nishio M., Horai T., Ishikawa Y. Postoperative ischemic change in bronchial stump after primary lung cancer resection. Eur J Cardiothorac Surg. 2006; 30(1):172–176. Doi: 10.1016/j.ejcts.2006.03.047.
24. Benhamed L., Bellier J., Fournier C., Akkad R., Mathieu D., Kipnis E., Porte H. Postoperative ishemic bronchitis after lymph node dissection and primary lung cancer resection. Ann Thorac Surg. 2011;91(2):355–359. Doi: 10.1016/j.athoracsur.2010.09.021.
25. Dickhoff C., Daniels J. M., van den Brink A., Paul M. A., Verhagen A. F. Does hyperbaric oxygen therapy prevent airway anastomosis from breakdown? Ann Thorac Surg. 2015;99(2):682–685.

Информация об авторах:

Плаксин Сергей Александрович, доктор медицинских наук, профессор кафедры хирургии ФДПО, Пермский государственный медицинский университет им. акад. Е. А. Вагнера (г. Пермь, Россия), ORCID: 0000-0001-8108-1655; **Фаршатова Лилия Ильдусовна**, кандидат медицинских наук, ассистент кафедры хирургии ФДПО, Пермский государственный медицинский университет им. акад. Е. А. Вагнера (г. Пермь, Россия), ORCID: 0000-0002-4021-8595; **Лисичкин Андрей Леонидович**, кандидат медицинских наук, ассистент кафедры хирургии ФДПО, Пермский государственный медицинский университет им. акад. Е. А. Вагнера (г. Пермь, Россия), ORCID: 0000-0003-0048-8571.

Information about authors:

Plaksin Sergei A., Dr. of Sci. (Med.), Professor of the Department of Surgery of the Faculty of Additional Professional Education, Perm State Medical University named after E. A. Wagner, (Perm, Russia), ORCID: 0000-0001-8108-1655; **Farshatova Liliia I.**, Cand. of Sci. (Med), Assistant of the Department of Surgery of the Faculty of Additional Professional Education, Perm State Medical University named after E. A. Wagner, (Perm, Russia), ORCID: 0000-0002-4021-8595; **Lisichkin Andrey L.**, Cand. of Sci. (Med), Assistant of the Department of Surgery of the Faculty of Additional Professional Education, Perm State Medical University named after E. A. Wagner, (Perm, Russia), ORCID: 0000-0003-0048-8571.