© CC Коллектив авторов, 2020
УДК 616.61-006.6-089.81
DOI: 10.24884/0042-4625-2020-179-6-34-43

МАЛОИНВАЗИВНЫЕ ТЕХНОЛОГИИ ХИРУРГИЧЕСКОГО ЛЕЧЕНИЯ РАКА ПОЧКИ

С. А. Ракул[1, 2]*, П. Н. Ромащенко[2], К. В. Поздняков[1], Н. А. Майстренко[2], Р. А. Елоев[1]

[1] Санкт-Петербургское государственное бюджетное учреждение здравоохранения «Городская больница № 40 Курортного района», Санкт-Петербург, г. Сестрорецк, Россия
[2] Федеральное государственное бюджетное военное образовательное учреждение высшего образования «Военно-медицинская академия имени С. М. Кирова» Министерства обороны Российской Федерации, Санкт-Петербург, Россия

Поступила в редакцию 31.08.2020 г.; принята к печати 30.12.2020 г.

ЦЕЛЬ. Представить тенденцию развития, возможности и непосредственные результаты современного малоинвазивного хирургического лечения больных раком почки.

МЕТОДЫ И МАТЕРИАЛЫ. Изучены результаты хирургического лечения 368 больных раком почки в период с 2012 по 2019 г., которым выполнены резекция почки (РП) у 228 (60,6 %) и радикальная нефрэктомия (РНЭ) – у 148 (39,4 %) пациентов. Опухоли в стадии cT1a установлены у 148 (39,4 %) больных, cT1b – у 145 (38,6 %), cT2a – у 58 (15,4 %), cT2b-cTxN1M1 – у 25 (6,7 %). Операции выполняли открытым (3,7 %), лапароскопическим (50,3 %) и робот-ассистированным (46,0 %) доступами с оценкой непосредственных хирургических и онкологических результатов лечения.

РЕЗУЛЬТАТЫ. Частота выполнения РП у больных раком почки в стадии cT1a, cT1b и cT2a составила 89,9, 57,2 и 20,7 %. При опухолях cT2b-cTxN1M1 стадии произведена РНЭ. Частота РП при стадиях cT1a, cT1b и cT2a постоянно нарастала и в 2019 г. превысила 80 %. Малоинвазивные технологии (МИТ) при РП применяли в 98,3 % случаев, при РНЭ – в 92,2 %. Частота послеоперационных осложнений после РП и РНЭ при cT1a-, cT1b-, cT2a-стадиях составила 14,3 и 6,7, 16,9 % и 3,2, 16,7 и 2,2 % соответственно. После РНЭ при опухолях cT2b-c-TxN1M1 осложнения развились у 20,0 % больных. Положительный хирургический край после РП при опухоли cT1a зафиксирован в 0,7 % случаев, при cT1b – в 2,4 %; при cT2a и после РНЭ – не выявлен.

ЗАКЛЮЧЕНИЕ. Нами показана устойчивая тенденция к превалирующему применению МИТ при лечении больных раком почки, в том числе и при выполнении органосохраняющих операций. Внедрение робот-ассистированной хирургии обеспечивает принципиальное расширение границ применения МИТ. Очевидное увеличение числа послеоперационных осложнений при выполнении РП относительно РНЭ можно считать ожидаемым с учетом роста сложности операций, но их характер не повлиял на исход лечения с учетом обеспечиваемых для пациентов функциональных преимуществ. Развитие и широкое внедрение МИТ в клиническую практику является закономерным и неизбежным путем развития хирургического лечения рака почки.

Ключевые слова: *рак почки, резекция почки, радикальная нефрэктомия, робот-ассистированная резекция почки, малоинвазивная хирургия, осложнения резекции почки*

Для цитирования: Ракул С. А., Ромащенко П. Н., Поздняков К. В., Майстренко Н. А., Елоев Р. А. Малоинвазивные технологии хирургического лечения рака почки. *Вестник хирургии имени И. И. Грекова*. 2020;179(6):34–43. DOI: 10.24884/0042-4625-2020-179-6-34-43.

* **Автор для связи:** Сергей Анатольевич Ракул, СПбГБУЗ «Городская больница № 40», 197706, Россия, Санкт-Петербург, г. Сестрорецк, ул. Борисова, д. 9, лит. Б. E-mail: 79119257502@yandex.ru.

MINIMALLY INVASIVE TECHNOLOGIES FOR SURGICAL TREATMENT OF KIDNEY CANCER

Sergey A. Rakul[1, 2]*, Pavel N. Romashchenko[2], Kirill V. Pozdnyakov[1], Nikolay A. Maistrenko[2], Rustam A. Eloev[1]

[1] City Hospital No. 40 of Kurortny District, Saint Petersburg, Sestroretsk, Russia
[2] Military Medical Academy, Saint Petersburg, Russia

Received 31.08.20; accepted 30.12.2020

The OBJECTIVE was to analyze the developmental trends, possibilities and outcomes of applying minimally invasive technologies in surgical treatment for kidney cancer.

METHODS AND MATERIALS. The study included 368 surgeries for kidney tumors which were performed from 2012 to 2019. Partial nephrectomy (PN) was performed in 228 (60.6 %) cases, radical nephrectomy (RN) – in 148 (39.4 %) cases. Tumors of the stage cT1a detected in 148 (39.4 %), cT1b – 145 (38.6 %), cT2a – 58 (15.4 %), cT2b-cTxN1M1 – 25 (6.7 %) patients. Operations were performed using open (3.7 %), laparoscopic (50.3 %), robotic (46.0 %) approaches with assessment of surgical and oncological outcomes of treatment.

RESULTS. The incidence rate of PN in patients with kidney cancer at the stages cT1a, cT1b and cT2a was 89.9, 57.2 and 20.7 %. RN was performed in all cases of tumor stage cT2b-cTxN1M1. The frequency of PN at the stages cT1a, cT1b and cT2a in 2019 exceeded 80 %. Minimally invasive technologies (MIT) for PN was used in 98.3 %, for RN – in 92.2 % of cases. The incidence rate of postoperative complications after PN and RN at stages cT1a, cT1b, cT2a was 14.3and 6.7, 16.9 and 3.2, 16.7 and 2.2 %, respectively. Complications after RN at tumors of the stage cT2b-cTxN1M1 occurred in 20.0 % of patients. Positive surgical margin (PSM) occurred after PN for tumors of the stage cT1a in 0.7 % of cases; for cT1b – in 2.4 %; for cT2a and after RN – was not determined.

CONCLUSION. Our study demonstrates a steady tendency towards an increase in the number of MIT for kidney tumors, including when performing organ-preserving surgeries. Robot-assisted surgery allows to expand the indications to use a minimally MIT even in the most difficult clinical cases. The frequency of complications after RP compared with RN is higher because the complexity of the operation increases, and these complications did not affect the outcome of treatment, taking into account the functional advantages provided for patients. The development and widespread introduction of minimally MIT into clinical practice is an evident and inevitable way to develop surgical treatment of kidney cancer.

Keywords: *kidney cancer, partial nephrectomy, robotic-assisted partial nephrectomy, minimally invasive surgery, complications of partial nephrectomy*

For citation: Rakul S. A., Romashchenko P. N., Pozdnyakov K. V., Maistrenko N. A., Eloev R. A. Minimally invasive technologies for surgical treatment of kidney cancer. *Grekov's Bulletin of Surgery*. 2020;179(6):34–43. (In Russ.). DOI: 10.24884/0042-4625-2020-179-6-34-43.

* **Corresponding author:** Sergey A. Rakul, City Hospital No. 40 of Kurortny District, 9, lit. B, Borisova str., Sestroretsk, Saint Petersburg, Russia. E-mail: 79119257502@yandex.ru.

Введение. Рак почки является распространенным заболеванием, ежегодно в мире диагностируется более 350 тысяч новых случаев [1]. В России в 2018 г. выявлено более 20 тысяч первичных больных, а за последние 10 лет прирост заболеваемости в стране составил 40–48 % [2]. Широкое внедрение в клиническую практику компьютерной томографии (КТ) способствовало не только росту выявления заболевания в целом, но и повышению уровня диагностики опухолей почек на ранних стадиях [3].

Основным методом лечения рака почки является хирургический, и за последние 20 лет он принципиально усовершенствован, что связано с внедрением в хирургическую практику малоинвазивных методик, которые привели к значительному сокращению числа открытых операций. Лапароскопические (ЛС) и робот-ассистированные (РА) вмешательства вытесняют традиционные варианты операций – открытую радикальную нефрэктомию (РНЭ) и резекцию почки (РП). Это позволило существенно уменьшить инвазивность хирургического вмешательства, объем кровопотери, риск послеоперационных осложнений, а также сократить длительность пребывания больного в стационаре [4–7].

Значительно увеличилась доля органосохраняющих операций, преимуществами которых являются снижение риска развития хронической болезни почек, кардиоваскулярных осложнений, увеличение общей выживаемости в сравнении с результатами РНЭ [8–10]. Внедрение в онкоурологическую практику современных методик оперативных вмешательств при помощи роботических систем позволило значительно расширить показания для органосохраняющего лечения больных раком почки [11–13].

Однако сведения, касающиеся применения роботических технологий в хирургическом лечении больных, страдающих раком почки, в отечественной литературе представлены недостаточно [5]. Поэтому очень актуальной является оценка эффективности применения современных малоинвазивных методик оперативного лечения больных раком почки.

Цель – представить тенденцию развития, возможности и непосредственные результаты современного малоинвазивного хирургического лечения больных раком почки.

Методы и материалы. Проведен анализ результатов лечения 368 больных раком почки, которым в урологическом отделении ГБУЗ «Городская больница № 40» Санкт-Петербурга и клинике факультетской хирургии им. С. П. Фёдорова Военно-медицинской академии в период с 2012 по 2019 г. выполнено 376 операций. Четырем пациентам с двусторонним поражением почек последовательно проведены вмешательства с обеих сторон. Все пациенты прошли предоперационное обследование, включавшее в себя стандартные лабораторные, клинические и инструментальные исследования, в том числе компьютерную (КТ) или магнитно-резонансную томографию (МРТ) живота и груди, по результатам которых проведено клиническое стадирование онкологического заболевания (*табл. 1*).

В выборке преобладали мужчины, возраст пациентов на момент операции составил (61,3±11,1) года. По данным КТ/МРТ, у 39,4 % наблюдаемых размеры опухоли не превышали 4,0 см, у 38,6 и 15,4 % были в пределах от 4,1–7,0 и до 7,1–10,0 см соответственно. У оставшихся 6,7 % величина новообразования превышала 10,0 см. Локализованная (cT1–2N0M0), местно-распространенная (cT3N0M0) и метастатическая (cTxN1Mx–cTxNxM1) формы заболевания диагностированы в 89,3; 3,7 и 7,0 % случаев соответственно.

С 2012 г. применяли преимущественно лапароскопический доступ, как для радикальной нефрэктомии, так и для резекции почки. Открытый доступ применяли при наличии противопоказаний к карбоксиперитонеуму и при новообразованиях почки, осложненных тромбозом нижней полой вены. С августа 2013 г. после внедрения в практику роботизированной

Таблица 1

Клинические данные оперированных пациентов

Table 1

Clinical data of operated patients

Клинический показатель		Вариант операции		Итого
		резекция почки	радикальная нефрэктомия	
Абс. число, n (%)		228 (60,6)	148 (39,4)	376 (100)
Средний возраст, лет		(59,4±11,5)	(63,8±9,8)*	(61,3±11,1)
Пол пациента, м/ж		107/99	92/63	199/162
Размер опухоли, число пациентов, n (%)	≤4,0	133 (89,9)	15 (10,1)	148 (39,4)
	4,1–7,0	83 (57,2)	62 (42,8)	145 (38,6)
	7,1–10,0	12 (20,7)	46 (79,3)	58 (15,4)
	>10,0	–	25 (100)	25 (6,7)
Стадия, число пациентов, n (%)	cT1-2N0M0	224 (67,1)	110 (32,9)	334 (89,3)
	cT3N0M0	–	14(100)	14 (3,7)
	cTxN1M1	2 (7,7)	24 (92,3)	26 (7,0)
Доступ, число пациентов, n (%)	Открытый	4 (1,8)	10 (6,8)	14 (3,7)
	Лапароскопический	66 (29,0)	123 (83,1)	189 (50,3)
	Робот-ассистированный	158 (69,3)	15 (10,2)	173 (46,0)

* – p=0,0001; cTxN1M1 – любая стадия по T, но N1 и M1 (метастатические формы рака).

хирургической системы da Vinci Si (*Intuitive Surgical*, USA) мы начали применять робот-ассистированный доступ для выполнения органосохраняющих операций при размерах опухоли почки до 10,0 см, а также радикальной/циторедуктивной нефрэктомии при крупных новообразованиях почки (>10,0 см) с поражением регионарных лимфатических узлов и (или) с тромботическими массами в нижней полой вене (cT2b-c-TxN1M1) при отсутствии противопоказаний к формированию карбоксиперитонеума. Проведена оценка непосредственных хирургических и онкологических результатов лечения. Стратификация осложнений операций выполнена по классификации Clavien – Dindo [14]. Удаленные органы и ткани подвергли гистологическому исследованию с целью морфологической верификации диагноза и стадирования онкологического процесса. В послеоперационном периоде проводили динамическое наблюдение за оперированными больными с периодическим выполнением КТ груди и живота согласно рекомендациям Европейской ассоциации урологов [11]. Средний период наблюдения составил (36,3±26,4) месяца. У 4 пациентов через (16,1±14,1) месяца выявили рецидив рака почки после предшествующего органосохраняющего лечения. Они были прооперированы повторно – выполнена лапароскопическая радикальная нефрэктомия.

Статистический анализ результатов выполняли при помощи стандартных программ («MS Office», «Statistica 9.0»). Для сопоставления результатов исследований зависимых групп был использован критерий Вилкоксона, независимых – критерий Фишера. Статистически значимым для всех показателей считали критерий достоверности (p<0,05).

Результаты. Резекцию почки выполнили 228 (60,6 %) пациентам, остальным 148 (39,4 %) – радикальную/циторедуктивную нефрэктомию. При РНЭ чаще (вне зависимости от размера опухоли и стадии онкологического процесса) применяли лапароскопический доступ (60,0–93,3 %) (*рис. 1*).

Резекцию почки осуществляли преимущественно с применением хирургического робота Да Винчи (59,4–91,7 %). Этим способом чаще оперировали больных со сравнительно большими размерами опухоли (*рис. 2*).

Традиционные открытые вмешательства выполнены всего у 14 (3,7 %) больных (*табл. 1*). При малых новообразованиях (до 4,0 см, стадия cT1a) относительная частота резекции почки увеличилась с 71,1 % в 2012 г. до 90,0–100,0 % в 2018–2019 гг. При новообразованиях размерами 4,1–7,0 см (стадия cT1b) и 7,1–10,0 см (стадия cT2a) прирост этого показателя составил более 60,0 и 80,0 % соответственно.

Пациентам с новообразованием почки размерами до 4,0 см (стадия cT1a) РП выполнили в 89,9 % случаев, у остальных (15 человек, 10,1 %) – РНЭ (*табл. 2*).

Больные, подвергнутые радикальной нефрэктомии, достоверно отличались по возрасту, размерам опухоли и частоте гемотрансфузии (p<0,05). Продолжительность операции, объем кровопотери, частота хирургических осложнений и длительность госпитализации в исследуемых группах достоверно не различались. Частота всех послеоперационных осложнений после резекции почки была достоверно выше, чем после нефрэктомии (14,3 против 6,7 %). ПХК зафиксирован только у 1 пациента (0,7 %) после РП.

Клинические показатели пациентов и результаты хирургических вмешательств при опухолях почек размерами 4,1–7,0 см (стадия cT1b) приведены в *табл. 3*. В этой группе РП выполняли несколько чаще (57,2 %), чем РНЭ (42,8 %) (*табл. 3*).

Больные, подвегнутые РНЭ, достоверно отличались старшим возрастом и большими размерами новообразования. Резекция почки при таких разме-

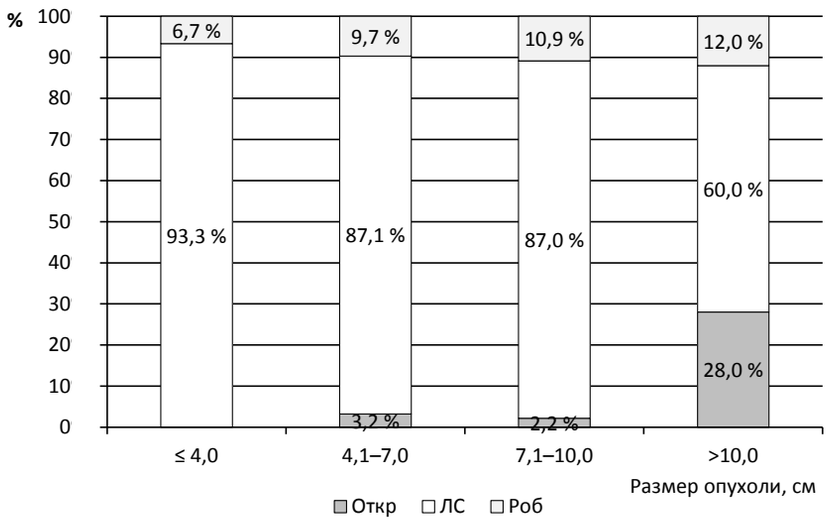

Рис. 1. Варианты доступов при радикальной нефрэктомии в зависимости от размеров опухоли: Роб – робот-ассистированный; ЛС – лапароскопический; Откр – открытый

Fig. 1. Variants of approaches for radical nephrectomy depending on the size of the tumor: Роб – robot-assisted; ЛС – laparoscopic; Откр – open

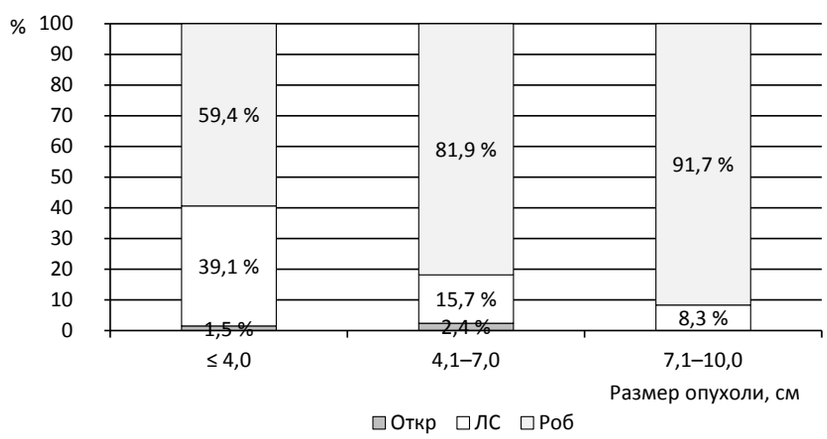

Рис. 2. Варианты доступов при резекции почки в зависимости от размеров опухоли

Fig. 2. Access options for kidney resection depending on the size of the tumor

рах опухоли является сложным оперативным вмешательством и характеризовалась достоверно бóльшей длительностью и частотой послеоперационных осложнений, в том числе требовавших дополнительных хирургических вмешательств (Clavien ≥3) ($p<0,05$). Объем кровопотери и частота гемотрансфузий были сопоставимы в обеих группах оперированных ($p>0,05$). Длительность госпитализации была достоверно короче у пациентов, подвергнутых органосохраняющему лечению ($p<0,05$). ПХК выявили в 2 (2,4 %) случаях после выполнения РП.

При размерах опухоли почки 7,1–10,0 см (стадия cT2a) РП выполнили в каждом 5-м случае (20,7 %), у остальных (79,3 %) – РНЭ (*табл. 4*).

Резекция крупного новообразования почки является более сложной операцией, чем радикальная нефрэктомия, и поэтому характеризуется бóльшей продолжительностью вмешательства и кровопотерей, а также более частым развитием послеоперационных осложнений ($p\leq0,05$).

Все больные (25 человек) с опухолью размерами более 10,0 см, местно-распространенным и метастатическим опухолевым процессом (cT2b-cTxN1M1) подверглись радикальной/циторедуктивной нефрэктомии (*табл. 5*).

Массивный опухолевый тромбоз нижней полой вены выявлен у половины больных. Малоинвазивные оперативные вмешательства выполнены в 72,0 % случаев и открытым доступом – у 28,0 % (*рис. 1*). В том числе у 3 пациентов выполнена робот-ассистированная РНЭ с удалением поддиафрагмального опухолевого тромба из нижней полой вены (*рис. 3*).

Результаты хирургического лечения этой группы больных указывают на крайне высокую сложность и инвазивность этих вмешательств, что подтверждается наибольшей продолжительностью операций, массивной кровопотерей, высокой частотой гемотрансфузий, а также длительностью госпитализации (*табл. 5*). Послеоперационные осложнения

Таблица 2

Клинические данные пациентов и результаты хирургических вмешательств при опухолях почек до 4,0 см (стадия cT1a)

Table 2

Clinical data of patients and results of surgical interventions for renal tumors up to 4.0 cm (stage cT1a)

Показатель	Вариант операции		p
	резекция почки	радикальная нефрэктомия	
Абс. число, n (%)	133 (89,9)	15 (10,1)	–
Средний возраст, лет	(59,1±11,7)	(67,8±10,9)	0,006
Средний размер опухоли, см	(2,9±0,8)	(3,4±0,6)	0,02
Средняя продолжительность операции, мин	(146±46)	(137±51)	0,5
Средняя кровопотеря, мл	(183±246)	(259±339)	0,29
Частота гемотрансфузий, n (%)	2 (1,5)	5 (33,3)	0,0004
Послеоперационные осложнения, n (%)	19 (14,3)	1 (6,7)	0,35
Хирургические осложнения (Clavien – Dindo ≥3), n (%)	13 (9,8)	1 (6,7)	0,68
Длительность госпитализации, сутки	(6,4±4,1)	(7,2±3,9)	0,47
ПХК*, n (%)	1 (0,7)	0	–

* ПХК – положительный хирургический край.

Таблица 3

Клинические показатели пациентов и результаты хирургических вмешательств при опухолях почек размерами 4,1–7,0 см (стадия cT1b)

Table 3

Clinical data of patients and the results of surgical interventions for renal tumors measuring 4.1–7.0 cm (stage cT1b)

Показатель	Вариант операции		p
	резекция почки	радикальная нефрэктомия	
Абс. число, n (%)	83 (57,2)	62 (42,8)	–
Средний возраст, лет	(60,3±11,0)	(64,9±9,7)	0,01
Средний размер опухоли, см	(5,2±0,9)	(5,7±0,9)	0,001
Средняя продолжительность операции, мин	(180±40)	(129±49)	0,0001
Средняя кровопотеря, мл	(304±384)	(192±314)	0,07
Частота гемотрансфузий, n (%)	7 (8,4)	3 (4,84)	0,39
Послеоперационные осложнения, n (%)	14 (16,9)	2 (3,2)	0,004
Хирургические осложнения (Clavien – Dindo ≥3), n (%)	10 (12,2)	2 (3,2)	0,04
Длительность госпитализации, сутки	(6,6±3,4)	(8,4±5,0)	0,02
ПХК, n (%)	2 (2,4)	0	–

развились у 20,0 % больных, и более половины из них (12,0 %) были разрешены повторными хирургическими вмешательствами (Clavien ≥3). Следует отметить, что все случаи робот-ассистированной радикальной/циторедуктивной нефрэктомии с тромбэктомией завершились без каких-либо осложнений.

Среди оперированных нами пациентов интраоперационная летальность отсутствовала, 30-дневная смертность зафиксирована в 1 (0,3 %) случае, в связи с тромбоэмболией легочной артерии после циторедуктивной нефрэктомии с тромбэктомией из нижней полой вены, выполненной открытым способом.

Обсуждение. В настоящее время имеется приоритет малоинвазивных вмешательств в лечении больных раком почки, благодаря чему удалось уменьшить сроки пребывания пациентов в стационаре, минимизировать дискомфорт после операции, сократить период госпитализации и реабилитации [15]. По данным литературы [6–7], малоинвазивные (лапароскопический и робот-ассистированный) варианты хирургического лечения рака почки используются при РНЭ в 35–72 %, а при РП – в 64–66 %. В нашей работе малоинвазивные вмешательства осуществлены у 96,3 % больных (при радикальной нефрэктомии в 93,3 % случаев, при резекции почки – в 98,2 %). В группе пациентов, подвергнутых РНЭ, отмечается преобладание лапароскопического доступа (83,1 %), что обусловлено его малоинвазивностью, относительно меньшей стоимостью и равнозначной эффективностью. Показанием для робот-ассистированной радикальной нефрэктомии является необходимость выполнения расширенной лимфаденэктомии и (или) удаления опухолевого тромба из просвета нижней

Таблица 4

Клинические показатели пациентов и результаты хирургических вмешательств при опухолях почек размерами 7,1–10,0 см (стадия cT2a)

Table 4

Clinical data of patients and the results of surgical interventions for renal tumors measuring 7.1–10.0 cm (stage cT2a)

Показатель	Вариант операции		p
	резекция почки	радикальная нефрэктомия	
Абс. число, n (%)	12 (20,7)	46 (79,3)	–
Средний возраст, лет	(55,5±11,3)	(62,8±9,6)	0,02
Средний размер опухоли, см	(8,2±1,1)	(8,5±0,8)	0,3
Средняя продолжительность операции, мин	(204±63)	(137±38)	0,0001
Средняя кровопотеря, мл	(433±551)	(181±182)	0,01
Частота гемотрансфузий, n (%)	2 (16,7)	4 (8,7)	0,46
Послеоперационные осложнения, n (%)	2 (16,7)	1 (2,2)	0,09
Хирургические осложнения (Clavien – Dindo ≥3), n (%)	2 (16,7)	0	0,01
Длительность госпитализации, сутки	(5,9±1,0)	(7,9±5,6)	0,2
ПХК, n (%)	0	0	–

Таблица 5

Клинические показатели пациентов и результаты нефрэктомии при опухолях почек размерами >10,0 см (cT2b-cTxN1M1)

Table 5

Clinical data of patients and results of nephrectomy for renal tumors >10.0 cm (cT2b-cTxN1M1)

Показатель	Нефрэктомия
Абс. число	25
Средний возраст, лет	(60,5±9,2)
Средний размер опухоли, см	(12,9±2,8)
Средняя продолжительность операции, мин	(230±118)
Средняя кровопотеря, мл	(980±1568)
Частота гемотрансфузий, n (%)	8 (32,0)
Послеоперационные осложнения, n (%)	5 (20,0)
Хирургические осложнения (Clavien – Dindo ≥3), n (%)	3 (12,0)
Длительность госпитализации, сутки	(10,7±8,9)
ПХК, n (%)	0

полой вены. Традиционный открытый доступ был применен нами только в 3,7 % случаев при наличии противопоказаний к карбоксиперитонеуму, а также при наличии массивных опухолевых тромботических масс в нижней полой вене.

Прогресс хирургической техники и накопление практического опыта позволили расширить показания к органосохраняющим операциям при раке почки, включая крупные (>7,0 см) и сложные (интрапаренхиматозные) образования. Резекцию почки следует выполнять во всех случаях, когда это позволяют квалификация хирурга, технические возможности и соблюдение онкологических принципов операции [9, 16]. Соответственно, удельный вес резекции почки в структуре операций по поводу рака почки за последние 15 лет увеличился с 20 до 53 % [17, 18].

Лапароскопическая РП является более сложной операцией, чем лапароскопическая РНЭ, и требует бóльшего хирургического опыта. Этот фактор ограничивает реализацию малоинвазивных органосохраняющих операций при крупных и сложных опухолях. В настоящее время эта проблема в значительной мере решается внедрением робот-ассистированных технологий. Применение нами робототехники позволило значительно увеличить число вмешательств с сохранением пораженного органа. Так, при малых образованиях почки (стадия cT1a) ее резекция была осуществлена практически у всех пациентов (90 % и более), при образованиях 4–7 см (стадия cT1b) – практически у $^{2}/_{3}$ (57,2 %), при образованиях 7–10 см (стадия cT2a) – у каждого 5-го (20,7 %). По данным литературы [6, 19–22], эти показатели составили 59,0–73,0, 20,0–37,0 и 6,0 % соответственно.

По данным различных зарубежных исследований [23, 24], послеоперационные осложнения после робот-ассистированной резекции почки

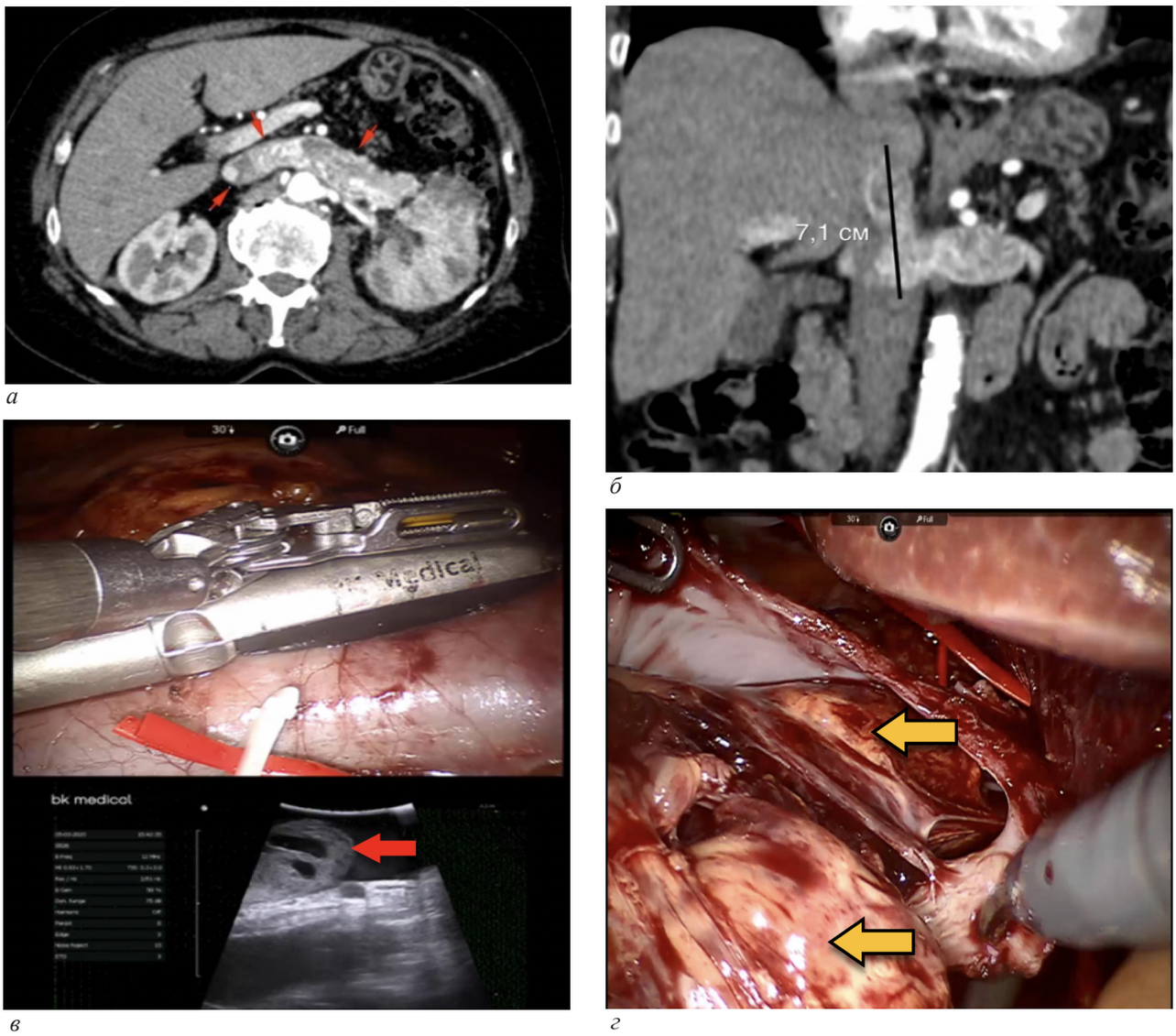

а *б* *в* *г*

Рис. 3. Этапы диагностики и удаления поддиафрагмального опухолевого тромба нижней полой вены (НПВ) у больной О. раком левой почки cT3bN0M0: а – компьютерная томограмма, горизонтальный срез. Тромб, выполняющий левую почечную и НПВ отмечен стрелками; б – компьютерная томограмма, фронтальный срез, протяженность тромба в НПВ отмечена линией; в – интраоперационное ультразвуковое исследование НПВ, опухолевый тромб в просвете НПВ (указан стрелкой); г – экстракция опухолевого тромба из просвета НПВ (указан стрелками)

Fig. 3. Stages of diagnosis and removal of a subphrenic tumor thrombus of the inferior vena cava in patient O. with left kidney cancer with T3bN0M0: a – computed tomogram, horizontal slice, thrombus performing the left renal and inferior vena cava is indicated by arrows; б – computed tomogram, frontal section, the length of the thrombus in the inferior vena cava is marked with a line; в – intraoperative ultrasound examination of the inferior vena cava, tumor thrombus in the lumen of the inferior vena cava (indicated by the arrow); г – extraction of a tumor thrombus from the lumen of the inferior vena cava (indicated by arrows)

развиваются у 18,0–37,0 % больных, а после робот-ассистированной РНЭ – у 11,0–38,0 %. Их частота зависит от размера, сложности новообразования и опыта хирурга. Послеоперационные осложнения (Clavien ≥3), для разрешения которых требуются дополнительные хирургические вмешательства, после органосохраняющих операций регистрируются в 6,0–16,7 %, а после РНЭ – в 2,0–9,0 % случаев [25, 26]. В наших наблюдениях послеоперационные осложнения диагностировали у 14,3–16,9 %, а осложнения Clavien ≥3 – у 9,8–16,7 % пациентов, подвергнутых резекции почки, и их частота также пропорциональна размерам новообразования. Осложнения после РНЭ при локализованных формах рака почки возникали в небольшом числе случаев (2,2–6,7 %).

Полученные нами данные свидетельствуют о том, что при крупных новообразованиях почки с поражением регионарных лимфатических узлов и (или) с тромботическими массами в нижней полой вене (cT2b-cTxN1M1) оперативные вмешательства являются весьма сложными и нередко сопровождаются послеоперационными осложнениями (до 20,0 %), устранить которые у половины больных (12,0 %) удается только повторными хирургическими операциями. В литературе [27, 28] приводятся сведения

о преимущественно травматичных открытых циторедуктивных нефрэктомиях, сопровождающихся высокой частотой послеоперационных осложнений – 25,7–54,0 % (Clavien ≥3 – 18,0 %). R. Abaza [29] первым применил робот-ассистированные методики для радикальной нефрэктомии с тромбэктомией в 2011 г. Их широкое клиническое применение ограничено крайне высокой сложностью. При этом они выгодно отличаются малой инвазивностью, меньшим числом интра- и послеоперационных осложнений (15,0–21,9 %), коротким периодом госпитализации и реабилитации [30–32].

По данным исследователей [18, 33], частота положительного хирургического края после резекции почек составляет 3,3–4,0 %, а частота рецидивов вследствие этого – очень низкая. В нашей работе ПХК после органосохраняющих операций определялся лишь у 3 (1,3 %) пациентов (при стадии cT1a – у 1 пациента, cT1b – у 2 пациентов). В последующем у 2 из них развился рецидив новообразования, что потребовало выполнения повторной операции в объеме лапароскопической РНЭ.

Таким образом, выполнение лапароскопических и робот-ассистированных операций возможно практически при любых размерах опухоли почки и распространенности онкологического процесса в объеме как радикальной/циторедуктивной нефрэктомии, так и резекции почки. Малоинвазивные органосохраняющие операции при опухолях почек демонстрируют низкий уровень послеоперационных осложнений в сочетании с высокой возможностью функциональной реабилитации оперированной почки. Робот-ассистированная хирургия позволяет существенно расширить показания к органосохраняющим операциям, дает дополнительную, по сравнению с традиционной лапароскопией, возможность использования малоинвазивного подхода даже в самых сложных клинических случаях хирургического лечения рака почки. Наши результаты демонстрируют прогрессивную тенденцию внедрения современных малоинвазивных технологий хирургического лечения больных раком почки за относительно короткий период времени при наличии мотивации и должного технического обеспечения в условиях специализированного отделения многопрофильного стационара, что подтверждается достоверным улучшением непосредственных результатов лечения больных.

Выводы. 1. Малоинвазивные операции (лапароскопические и робот-ассистированные) в лечении рака почки являются вмешательствами выбора у 96,3 % больных.

2. Выполнение органосохраняющих операций целесообразно у 80 % больных при размерах опухоли почки до 10,0 см (cT1a-T2aN0M0).

3. Использование лапароскопической методики при резекции почки обосновано при размере новообразования до 4,0 см (cT1aN0M0).

4. Робот-ассистированные органосохраняющие операции при раке почки диаметром до 10,0 см (cT1a-T2aN0M0) обеспечивают реализацию хирургических и онкологических принципов.

5. Расширенные нефрэктомии могут безопасно выполняться с использованием роботических технологий.

Конфликт интересов

Авторы заявили об отсутствии конфликта интересов.

Conflict of interest

The authors declare no conflict of interest.

Соответствие нормам этики

Авторы подтверждают, что соблюдены права людей, принимавших участие в исследовании, включая получение информированного согласия в тех случаях, когда оно необходимо, и правила обращения с животными в случаях их использования в работе. Подробная информация содержится в Правилах для авторов.

Compliance with ethical principles

The authors confirm that they respect the rights of the people participated in the study, including obtaining informed consent when it is necessary, and the rules of treatment of animals when they are used in the study. Author Guidelines contains the detailed information.

ЛИТЕРАТУРА

1. Jemal A., Bray F., Centr M. M. et al. Global cancer statistics // C. A. Cancer J. Clin. 2011. Vol. 61, № 2. P. 134. Doi: 10.3322/caac.20107.
2. Каприн А. Д., Старинский В. В., Петрова Г. В. Состояние онкологической помощи населению России в 2017 году. М. : МНИОИ им. П. А. Герцена – филиал ФГБУ «НМИРЦ» Минздрава России, 2018. С. 236.
3. Kane C. J., Mallin K., Ritchey J. et al. Renal cell cancer stage migration : analysis of the national cancer data base // Cancer. 2008. Vol. 113, P. 78–83. Doi: 10.1002/cncr.23518.
4. Ракул С. А., Поздняков К. В., Елоев Р. А. и др. Практика лечения рака почки в условиях современного стационара : эволюция подходов // Онкоурология. 2018. Т. 14, № 2. С. 44–53. Doi: 10.17650/1726-9776-2018-14-2-44-53.
5. Cacciamani G. E., Medina L. G., Gill T. et al. Impact of surgical factors on robotic partial nephrectomy outcomes : comprehensive systematic review and meta-analysis // J. Urol. 2018. Vol. 200. P. 258–274. Doi: 10.1016/j.juro.2017.12.086.
6. Hjelle K. M., Johannesen T. B., Bostad L. et al. National norwegian practice patterns for surgical treatment of kidney cancer tumors ≤7cm : adherence to changes in guidelines may improve overall survival // Eur. Urol. Oncol. 2018. Vol. 1, № 3. P. 252–261. Doi: 10.1016/j.euo.2018.04.001.
7. Mari A., Di Maida F., Brunocilla E. et.al. A snapshot of nephron sparing surgery in Italy : a prospective, multicenter report on clinical and operative data (the record 2 project) // European Urology Supplements. 2019. Vol. 18, № 9. P. e3155-e3376. Doi: 10.1016/S1569-9056(19)33486-4.
8. Kates M., Badalato G. M., Pitman M. et al. Increased risk of overall and cardiovascular mortality after radical nephrectomy for renal cell carcinoma 2 cm or less // J. Urol. 2011. Vol. 186, № 4. P. 1247–1253. Doi: 10.1016/j.juro.2011.05.054.
9. Kutikov A., Smaldone M. C., Uzzo R. G. Partial versus radical nephrectomy : balancing nephrons and perioperative risk // Eur. Urol. 2013. Vol. 64. P. 607–609. Doi: 10.1016/j.eururo.2013.01.020.
10. Kaushik D., Kim S. P., Childs M. A. et al. Overall survival and development of stage IV chronic kidney disease in patients undergoing partial and radical nephrectomy for benign renal tumors // Eur. Urol. 2013. Vol. 64. P. 600–606. Doi: 10.1016/j.eururo.2012.12.023.
11. Ljungberg B., Bensalah K., Canfield S. et al. EAU guidelines on renal cell carcinoma : 2014 update // Eur. Urol. 2015. Vol. 67. P. 913–924. Doi: 10.1016/j.eururo.2015.01.005.
12. Campbell S., Uzzo R. G., Allaf M. E. et al. Renal mass and localized renal cancer : AUA guideline // J. Urol. 2017. Vol. 198. P. 520–529. Doi: 10.1016/j.juro.2017.04.100.

13. Hennessey D. B., Wei G., Moon D. et al. Strategies for success : a multi- institutional study on robot-assisted partial nephrectomy for complex renal lesions // BJU Int. 2018. Vol. 121 (3 Suppl). P. 40–47. Doi: 10.1111/bju.14059.
14. Clavien P. A., Barkun J., de Oliveira M. L. et al. The Clavien-Dindo classification of surgical complications : five year experience // Ann. Surg. 2009. Vol. 250, № 2. P. 187–196. Doi: 10.1097/SLA.0b013e3181b13ca2.
15. Minervini A., Vittori G., Antonelli A. et al. Open versus robotic-assisted partial nephrectomy : a multicenter comparison study of perioperative results and complications // World J. Urol. 2014. Vol. 32, № 1. P. 287–293. Doi: 10.1007/s00345-013-1136-x.
16. Touijer K., Jacqmin D., Kavoussi L. R. et al. The expanding role of partial nephrectomy : a critical analysis of indications, results, and complications // Eur. Urol. 2010. Vol. 57. P. 214–222. Doi: 10.1016/j.eururi.2009.10.019.
17. Olbert P. J., Maier M., Heers H. et al. Indications for nephron-sparing surgery. Analysis over a 13-year period in the context of changing guidelines // Urologe A. 2015. Vol. 54, № 6. P. 804–810. Doi: 10.1007/s00120-014-3710-2.
18. Hamilton Z. A., Capitanio U., Pruthi D. et al. Risk factors for upstaging, recurrence, and mortality in clinical T1-2 renal cell carcinoma patients upstaged to pT3a disease : an international analysis utilizing the 8th edition of the tumor-node-metastasis staging criteria // Urology. 2020. Vol. 138. P. 60–68. Doi: 10.1016/j.urology.2019.11.036.+
19. Julie Y. A., Mark W., Gorin M. A. et.al. Partial vs radical nephrectomy for T1-T2 renal masses in the elderly : comparison of complications, renal function and oncologic outcomes // Urology. 2017. Vol. 100. P. 151–157. Doi: 10.1016/j.urulogy.2016.10.047.
20. Sunaryo P. L., Paulucci D. J., Okhawere K. et al. A multi-institutional analysis of 263 hilar tumors during robot-assisted partial nephrectomy // J. Robot. Surg. 2019. Vol. 26. Doi: 10.1007/s11701-019-01028-8.
21. Meyer C., Hansen J., Becker A. et al. The adoption of nephron-sparing surgery in Europe – a trend analysis in two referral centers from Austria and Germany // Urol. Int. 2016. Vol. 96, № 3. P. 330–336. Doi: 10.1159/000442215.
22. Shum C. F., Bahler C. D., Sundaram C. P. Matched comparison between partial nephrectomy and radical nephrectomy for T2N0M0 tumors. A study based on the national cancer database // J. Endourol. 2017. Vol. 31, № 8. P. 800–805. Doi: 10.1089/end.2017.0190.
23. Furukawa J., Kanayama H., Azuma H. et. al. «Trifecta» outcomes of robot-assisted partial nephrectomy : a large Japanese multicenter study // J. Clin. Oncol. 2020. Vol. 25, № 2. P. 347–353. Doi: 10.1007/s10147-019-01565-0.
24. Connor J., Doppalapudi S., Wajswol E. et al. Postoperative complications after robotic partial nephrectomy // J. Endourol. 2020. Vol. 34, № 1. P. 42–47. Doi: 10.1089/end.2019.0434.
25. Hadjipavlou M., Khan F., Fowler S. et al. Partial vs radical nephrectomy for T1 renal tumors : an analysis from the British association of urological surgeons nephrectomy audit // BJU Int. 2016. Vol. 117. P. 62–71. Doi: 10.1111/bju.13114.
26. Janssen M., Linxweiler J., Terwey S. et al. Survival outcomes in patients with large (≥7cm) clear cell renal cell carcinomas treated with nephron-sparing surgery versus radical nephrectomy : results of a multicenter cohort with long-term follow-up // PLoS One. 2018. Vol. 3, № 13 (5). P. e0196427. Doi: 10.1371/journal.pone.0196427.
27. Давыдов М. И., Матвеев В. Б., Волкова М. И. и др. Факторы прогноза непосредственных результатов тромбэктомии у больных раком почки с опухолевым венозным тромбозом // Онкоурология. 2014. № 3. С. 31–39.
28. Kaag M. G., Toyen K., Russo P. et al. Radical nephrectomy with vena caval thrombectomy : a contemporary experience // BJU Int. 2011. Vol. 107, № 9. P. 1386–1393. Doi: 10.1111/j.1464-410X.2010.09661.x.
29. Abaza R. Initial series of robotic radical nephrectomy with vena caval tumor thrombectomy // Case Reports. Eur. Urol. 2011. Vol. 59, № 4. P. 652–656. Doi: 10.1016/j.eururo.2010.08.038.
30. Chopra S., Simone G., Metcalfe C. et al. Robot-assisted level II-III inferior vena cava tumor thrombectomy : step-by-step technique and 1-year outcomes // Eur. Urol. 2017. Vol. 72, № 2. P. 267–274. Doi: 10.1016/j.eururo.2016.08.066.
31. Rose K. L., Navaratnam A. K., Abdul-Muhsin H. M. et al. Robot- assisted surgery of the vena cava : perioperative outcomes, technique, and lessons learned at the Mayo Clinic // J. Endourol. 2019. Vol. 33, № 12. P. 1009–1016. Doi: 10.1089/end.2019.0429.
32. Abaza R., Shabsigh A., Castle E. et al. Multi-institutional experience with robotic nephrectomy with inferior vena cava tumor thrombectomy // J. Urol. 2016. Vol. 195. P. 865–871. Doi: 10.1016/j.juro.2015.09.094.
33. Bertolo R., Garisto J., Dagenais J. et al. Transperitoneal robot-assisted partial nephrectomy with minimum follow-up of 5-years : oncological and functional outcomes from a single institution // Eur. Oncol. 2019. Vol. 2, № 2. P. 207–213. Doi: 10.1016/j.euo.2018.06.012.

REFERENCES

1. Jemal A., Bray F., Centr M. M. et al. Global cancer statistics. CA. Cancer J Clin. 2011 Mar-Apr;61(2):134. Doi: 10.3322/caac.20107.
2. Kaprin A. D., Starinskij V. V., Petrova G. V. Sostojanie onkologicheskoy pomoshi naseleniyu Rossii v 2017 godu. Moscow, MNIOI im. P. A. Gercena – filial FGBU «NMIRC» Minzdrava Rossii, 2018:236. (In Russ.).
3. Kane C. J., Mallin K., Ritchey J. et al. Renal cell cancer stage migration: analysis of the national cancer data base. Cancer. 2008;(113):78–83. Doi: 10.1002/cncr.23518.
4. Rakul S. A., Pozdnyakov K. V., Eloev R. A. et al. Praktika lecheniya raka pochki v usloviyah sovremennogo stacionara: evoljuciya podhodov. Onkourologiya. 2018;14(2):44–53. Doi: 10.17650/1726-9776-2018-14-2-44-53.
5. Cacciamani G. E., Medina L. G., Gill T. et al. Impact of surgical factors on robotic partial nephrectomy outcomes: comprehensive systematic review and meta-analysis. J Urol. 2018;(200):258–274. Doi: 10.1016/j.juro.2017.12.086.
6. Hjelle K. M., Johannesen T. B., Bostad L. et al. National Norwegian practice patterns for surgical treatment of kidney cancer tumors ≤7cm: adherence to changes in guidelines may improve overall survival. Eur Urol Oncol. 2018. Aug;1(3):252–261. Doi: 10.1016/j.euo.2018.04.001.
7. Mari A., Di Maida F., Brunocilla E. et.al. A snapshot of nephron sparing surgery in Italy: A prospective, multicenter report on clinical and operative data (the RECORD 2 project). European Urology Supplements. 2019;18(9):e3155–e3376. Doi: 10.1016/S1569-9056(19)33486-4.
8. Kates M., Badalato G. M., Pitman M. et al. Increased risk of overall and cardiovascular mortality after radical nephrectomy for renal cell carcinoma 2 cm or less. J. Urol. 2011 Oct;186(4):1247–1253. Doi: 10.1016/j.juro.2011.05.054.
9. Kutikov A., Smaldone M. C., Uzzo R. G. Partial versus radical nephrectomy: balancing nephrons and perioperative risk. Eur. Urol. 2013;(64):607–609. Doi: 10.1016/j.eururo.2013.01.020.
10. Kaushik D., Kim S. P., Childs M. A. et al. Overall survival and development of stage IV chronic kidney disease in patients undergoing partial and radical nephrectomy for benign renal tumors. Eur. Urol. 2013;(64):600–606. Doi: 10.1016/j.eururo.2012.12.023.
11. Ljungberg B., Bensalah K., Canfield S. et al. EAU guidelines on renal cell carcinoma: 2014 update. Eur Urol. 2015;(67):913–924. Doi: 10.1016/j.eururo.2015.01.005.
12. Campbell S., Uzzo R. G., Allaf M. E. et al. Renal mass and localized renal cancer: AUA guideline. J. Urol. 2017;(198):520–529. Doi: 10.1016/j.juro.2017.04.100.
13. Hennessey D. B., Wei G., Moon D. et al. Strategies for success: a multi-institutional study on robot-assisted partial nephrectomy for complex renal lesions. BJU Int. 2018;121(3 Suppl):40–47. Doi: 10.1111/bju.14059.
14. Clavien P. A., Barkun J., de Oliveira M. L. et al. The Clavien-Dindo classification of surgical complications: five year experience. Ann Surg. 2009;250(2):187–196. Doi: 10.1097/SLA.0b013e3181b13ca2.
15. Minervini A., Vittori G., Antonelli A. et al. Open versus robotic-assisted partial nephrectomy: a multicenter comparison study of perioperative results and complications. World J. Urol. 2014 Feb;32(1):287–293. Doi: 10.1007/s00345-013-1136-x.
16. Touijer K., Jacqmin D., Kavoussi L. R. et al. The expanding role of partial nephrectomy: a critical analysis of indications, results, and complications. Eur Urol. 2010;(57):214–222. Doi: 10.1016/j.eururi.2009.10.019.
17. Olbert P. J., Maier M., Heers H. et al. Indications for nephron-sparing surgery. Analysis over a 13-year period in the context of changing guidelines. Urologe A. 2015 Jun;54(6):804–810. Doi: 10.1007/s00120-014-3710-2.
18. Hamilton Z. A., Capitanio U., Pruthi D. et al. Risk factors for upstaging, recurrence, and mortality in clinical T1-2 renal cell carcinoma patients upstaged to pT3a disease: an international analysis utilizing the 8th edition of the tumor-node-metastasis staging criteria. Urology. 2020; Apr(138):60–68. Doi: 10.1016/j.urology.2019.11.036.
19. Julie Y. A., Mark W., Gorin M. A. et. al. Partial vs radical nephrectomy for T1-T2 renal masses in the elderly: comparison of complications,

renal function, and oncologic outcomes. Urology. 2017;(100):151–157. Doi: 10.1016/j.urulogy.2016.10.047.

20. Sunaryo P. L., Paulucci D. J., Okhawere K. et.al. A multi-institutional analysis of 263 hilar tumors during robot-assisted partial nephrectomy. J Robot Surg. 2019. Sep 26. Doi: 10.1007/s11701-019-01028-8.
21. Meyer C., Hansen J., Becker A. et al. The adoption of nephron-sparing surgery in Europe – a trend analysis in two referral centers from Austria and Germany. Urol. Int. 2016;96(3):330–336. Doi: 10.1159/000442215.
22. Shum C. F., Bahler C. D., Sundaram C. P. Matched comparison between partial nephrectomy and radical nephrectomy for T2N0M0 tumors, a study based on the national cancer database. J Endourol. 2017 Aug; 31(8):800–805. Doi: 10.1089/end.2017.0190.
23. Furukawa J., Kanayama H., Azuma H. et. al. «Trifecta» outcomes of robot-assisted partial nephrectomy: a large Japanese multicenter study. J Clin Oncol. 2020 Feb;25(2):347–353. Doi: 10.1007/s10147-019-01565-0.
24. Connor J., Doppalapudi S., Wajswol E. et al. Postoperative complications after robotic partial nephrectomy. J Endourol. 2020 Jan;34(1):42–47. Doi: 10.1089/end.2019.0434.
25. Hadjipavlou M., Khan F., Fowler S. et al. Partial vs radical nephrectomy for T1 renal tumours: an analysis from the British association of urological surgeons nephrectomy audit. BJU Int. 2016;(117):62–71. Doi: 10.1111/bju.13114.
26. Janssen M., Linxweiler J., Terwey S. et al. Survival outcomes in patients with large (≥7cm) clear cell renal cell carcinomas treated with nephron-sparing surgery versus radical nephrectomy: results of a multicenter cohort with long-term follow-up. PLoS One. 2018 May 3;13(5):e0196427. Doi: 10.1371/journal.pone.0196427.
27. Davydov M. I., Matveev V. B., Volkova M. I. et al. Faktory prognoza neposredstvennyh rezul'tatov trombjektomii u bol'nyh rakom pochki s opuholevym venoznym trombozom. Onkourologija. 2014;(3):31–39.
28. Kaag M. G., Toyen K., Russo P., Cronin A. et al. Radical nephrectomy with vena caval Thrombectomy: a contemporary experience. BJU Int. 2011 May;107(9):1386–1393. Doi: 10.1111/j.1464-410X.2010.09661.x.
29. Abaza R. Initial series of robotic radical nephrectomy with vena caval tumor thrombectomy. Case Reports. Eur Urol. 2011 Apr;59(4):652–656. Doi: 10.1016/j.eururo.2010.08.038.
30. Chopra S., Simone G., Metcalfe C. et al. Robot-assisted level II-III inferior vena cava tumor thrombectomy: step-by-step technique and 1-year outcomes. Eur Urol. 2017 Aug;72(2):267–274. Doi: 10.1016/j.eururo.2016.08.066.
31. Rose K. L., Navaratnam A. K., Abdul-Muhsin H. M. et al. Robot- assisted surgery of the vena cava: perioperative outcomes, technique, and lessons learned at the Mayo Clinic. J Endourol. 2019 Dec;33(12):1009–1016. Doi: 10.1089/end.2019.0429.
32. Abaza R., Shabsigh A., Castle E. et al. Multi-institutional experience with robotic nephrectomy with inferior vena cava tumor thrombectomy. J Urol. 2016. Apr(195):865–871. Doi: 10.1016/j.juro.2015.09.094.
33. Bertolo R., Garisto J., Dagenais J. et.al. Transperitoneal robot-assisted partial nephrectomy with minimum follow-up of 5 Years: oncological and functional outcomes from a single institution. Eur Oncol. 2019 Mar;2(2):207–213. Doi: 10.1016/j.euo.2018.06.012.

Информация об авторах:

Ракул Сергей Анатольевич, доктор медицинских наук, зав. урологическим отделением, Городская больница № 40 Курортного района (Санкт-Петербург, г. Сестрорецк, Россия), старший преподаватель кафедры факультетской хирургии им. С. П. Фёдорова, Военно-медицинская академия им. С. М. Кирова (Санкт-Петербург, Россия), ORCID: 0000-0003-4898-8612; **Ромащенко Павел Николаевич**, доктор медицинских наук, член-корреспондент РАН, профессор, начальник кафедры факультетской хирургии им. С. П. Фёдорова, Военно-медицинская академия им. С. М. Кирова (Санкт-Петербург, Россия), ORCID: 0000-0001-8918-1730; **Поздняков Кирилл Владимирович**, врач-уролог урологического отделения, Городская больница № 40 Курортного района (Санкт-Петербург, г. Сестрорецк, Россия), ORCID: 0000-0002-4472-0822; **Майстренко Николай Анатольевич**, доктор медицинских наук, академик РАН, профессор кафедры факультетской хирургии им. С. П. Фёдорова, Военно-медицинская академия им. С. М. Кирова (Санкт-Петербург, Россия), ORCID: 0000-0002-1405-7660; **Елоев Рустам Абисалович**, кандидат медицинских наук, врач-уролог урологического отделения, Городская больница № 40 Курортного района (Санкт-Петербург, г. Сестрорецк, Россия), ORCID: 0000-0002-4472-0822.

Information about authors:

Rakul Sergey A., Dr. of Sci. (Med.), Head of the Urology Department, City Hospital No. 40 of Kurortny District (Saint Petersburg, Sestroretsk, Russia), Senior Lecturer of the Department of Faculty Surgery named after S. P. Fedorov, Military Medical Academy (Saint Petersburg, Russia), ORCID: 0000-0003-4898-8612; **Romashchenko Pavel N.,** Dr. of Sci. (Med.), Corresponding Member of the Russian Academy of Sciences, Professor, Head of the Department of Faculty Surgery named after S. P. Fedorov, Military Medical Academy (Saint Petersburg, Russia), ORCID: 0000-0001-8918-1730; **Pozdnyakov Kirill V.,** Urologist of the Urology Department, City Hospital No. 40 of Kurortny District (Saint Petersburg, Sestroretsk, Russia), ORCID: 0000-0002-4472-0822; **Maistrenko Nikolay A.,** Dr. of Sci. (Med.), Professor of the Department of Faculty Surgery named after S. P. Fedorov, Academician of the Russian Academy of Sciences, Military Medical Academy (Saint Petersburg, Russia), ORCID: 0000-0002-1405-7660; **Eloev Rustam A.**, Cand. of Sci. (Med.), Urologist of the Urology Department, City Hospital No. 40 of Kurortny District (Saint Petersburg, Sestroretsk, Russia), ORCID: 0000-0002-4472-0822.