© CC Коллектив авторов, 2021
УДК 616.94 +616.1/8-008.64+616.1] : 616.36-089.843
DOI: 10.24884/0042-4625-2021-180-4-65-73

УРГЕНТНАЯ РЕТРАНСПЛАНТАЦИЯ ПЕЧЕНИ ПАЦИЕНТКЕ С СЕПСИСОМ, ПОЛИОРГАННОЙ НЕДОСТАТОЧНОСТЬЮ И НЕСТАБИЛЬНОЙ ГЕМОДИНАМИКОЙ

Д. А. Гранов, И. И. Тилеубергенов, В. Н. Жуйков*, А. Р. Шералиев, Д. Н. Майстренко, В. В. Боровик, Ф. К. Жеребцов, А. В. Моисеенко, С. В. Шаповал

Федеральное государственное бюджетное учреждение «Российский научный центр радиологии и хирургических технологий имени академика А. М. Гранова» Министерства здравоохранения Российской Федерации, Ленинградская область, пос. Песочный, Россия

Поступила в редакцию 21.09.2020 г.; принята к печати 20.10.2021 г.

В представленном случае у пациентки после ортотопической трансплантация печени от оптимального посмертного донора на фоне гладкого послеоперационного течения и удовлетворительной функции трансплантата последовала череда билиарных осложнений в виде продолжающегося некроза желчных протоков трансплантата, требовавшая неоднократных оперативных вмешательств, приведших к формированию раздельной бихолангиостомы. Пациентка внесена в лист ожидания для повторной трансплантации печени. Развившиеся осложнения привели к сепсису, полиорганной недостаточности и нестабильной гемодинамике, требующим применения заместительной терапии и высоких доз инотропных, вазопрессорных препаратов. Принято решение о присвоении пациентке приоритетного статуса высокоургентной потребности в получении донорского органа при его наличии, о чем были оповещены координационные центры Санкт-Петербурга, Москвы, Ленинградской, Московской областей и Федеральное медико-биологическое агентство Российской Федерации. Время от присвоения статуса высокоургентной потребности до получения органа – 10 ч. Гепатэктомия с формированием временного портокавального шунта началась заблаговременно до поступления донорской печени в клинику, что позволило стабилизировать гемодинамические показатели и состояние реципиента. Однако на фоне массивной кровопотери на этапе реваскуляризации трансплантата произошло два эпизода асистолии, потребовавшие проведения реанимационных мероприятий с непрямым массажем сердца. В связи с выраженной недостаточностью периферического кровообращения у пациентки развилась сухая гангрена ногтевой фаланги указательного пальца правой руки. Тем не менее с 1-х суток и в последующем трансплантат демонстрировал удовлетворительную функцию. Через 2 месяца после повторной операции пациентка выписана в удовлетворительном состоянии. В последующем выполнена ампутация указательного пальца. Спустя полгода после повторной трансплантации пациентка вернулась к трудовой деятельности преподавателя.

Ключевые слова: *ретрансплантация печени, некроз желчных протоков, сепсис, полиорганная недостаточность, нестабильная гемодинамика, вазопрессоры, сухая гангрена, вакуум-ассистированная лапаростомия*

Для цитирования: Гранов Д. А., Тилеубергенов И. И., Жуйков В. Н., Шералиев А. Р., Майстренко Д. Н., Боровик В. В., Жеребцов Ф. К., Моисеенко А. В., Шаповал С. В. Ургентная ретрансплантация печени пациентке с сепсисом, полиорганной недостаточностью и нестабильной гемодинамикой. *Вестник хирургии имени И. И. Грекова*. 2021;180(4):65–73. DOI: 10.24884/0042-4625-2021-180-4-65-73.

*** Автор для связи:** Владимир Николаевич Жуйков, ФГБУ «Российский научный центр радиологии и хирургических технологий им. акад. А. М. Гранова» Минздрава России, 197758, Россия, Ленинградская область, пос. Песочный, ул. Ленинградская, д. 70А. E-mail: zhuikov.v@mail.ru.

URGENT LIVER RETRANSPLANTATION IN PATIENT WITH SEPSIS, MULTIPLE ORGAN FAILURE AND UNSTABLE HEMODYNAMICS

Dmitrii A., Granov, Inkhat I. Tileubergenov, Vladimir N. Zhuikov*, Aslan R. Sheraliev, Dmitrii N. Maistrenko, Vladimir V. Borovik, Fedor K. Zherebcov, Andrei V. Moiseenko, Sergei V. Shapoval

Granov Russian Research Center for Radiology and Surgical Technologies, Pesochny settlement, Leningrad region, Russia

Received 21.09.2020; accepted 20.10.2021

In the presented case, the patient after orthotopic liver transplantation from an optimal cadaveric donor against the background of a smooth postoperative period and satisfactory graft function was followed by a series of biliary complications in the form of ongoing necrosis of the bile ducts of the graft, which required repeated surgical interventions, which led to the formation of a separate bicholangiostomy. The patient was put on the waiting list for a repeated liver transplantation. The developed complications led to sepsis, multiple organ failure and unstable hemodynamics, that

required using of substitution therapy and high doses of inotropic, vasopressor drugs. A decision was made to assign the patient a «high-urgency» status with priority graft obtaining, and the coordination centers of St. Petersburg, Moscow, Leningrad and Moscow Regions and FMBA were notified. From the assignment of the «high urgency» status to receiving an organ has passed 10 hours. Hepatectomy with the formation of a temporary portocaval shunt began in advance of the donor liver's admission to the clinic, which made it possible to stabilize the hemodynamic parameters and the recipient's condition. However, against the background of massive blood loss, at the stage of graft revascularization, two episodes of cardiac arrest occurred, requiring indirect heart massage with chest and diaphragm compressions. Due to severe peripheral circulatory insufficiency, dry gangrene of the nail phalanx of the right forefinger was developed. Nevertheless, from the first postoperative day and thereafter, the graft demonstrated satisfactory function. Two months after the repeated transplantation, the patient was discharged in satisfactory condition. Subsequently, the index finger was amputated. Six months after the second operation, the patient returned to the work of a teacher.

Keywords: *liver retransplantation, bile duct necrosis, sepsis, multiple organ failure, unstable hemodynamics, vasopressors, dry gangrene, vacuum-assisted closure*

For citation: Granov D. A., Tileubergenov I. I., Zhuikov V. N., Sheraliev A. R., Maistrenko D. N., Borovik V. V., Zherebcov F. K., Moiseenko A. V., Shapoval S. V. Urgent liver retransplantation in patient with sepsis, multiple organ failure and unstable hemodynamics. *Grekov's Bulletin of Surgery*. 2021;180(4):65–73. (In Russ.). DOI: 10.24884/0042-4625-2021-180-4-65-73.

* **Corresponding author:** Vladimir N. Zhuikov, Granov Russian Research Center for Radiology and Surgical Technologies, 70, Leningradskaya str., Pesochny settlement, Leningrad region, 197758, Russia. E-mail: zhuikov.v@mail.ru.

Введение. В настоящее время около 15 % пациентов после трансплантации печени (ТП) нуждаются в проведении повторной операции по разным причинам [1]. Наиболее частыми показаниями являются первично нефункционирующий трансплантат и тромбоз печеночной артерии [2]. Среди выполняемых ретрансплантаций велика доля операций, выполняемых в ургентном порядке пациентам в тяжелом состоянии с декомпенсированной печеночной недостаточностью. Как правило, к данной категории относятся пациенты с выраженными системными расстройствами, ишемической холангиопатией и сепсисом. Общеизвестно, что повторные операции связаны со значительно более высоким периоперационным риском и худшей долгосрочной выживаемостью, чем первичная трансплантация [3]. Таким образом, ввиду продолжающейся нехватки органов и увеличения числа кандидатов на трансплантацию, повторная ТП вызывает противоречия этического и экономического характера. На сегодняшний день в странах Eurotransplant с единым пулом донорских органов пациенты, требующие срочной ретрансплантации, вправе получить статус высокой срочности – «high urgency» – с приоритетным правом получения донорского органа [4]. Подобный опыт демонстрирует свою эффективность и позволяет добиваться спасения пациентов с неминуемым риском смерти.

Клиническое наблюдение. Пациентке 53 лет 10 декабря 2019 г. выполнена АВО-несовместимая (донор – AII Rh+, реципиент – ABIV Rh+) ортотопическая трансплантация печени (ОТП) по поводу цирроза класса С по Чайлд – Пью, MELD 23 в исходе хронического вирусного гепатита С от оптимального посмертного донора. Время холодовой ишемии графта – 6 ч, тепловой ишемии – 40 мин. Реконструкция нижней полой вены (НПВ) выполнена по типу «piggy back». Анастомоз между воротными венами (ВВ) донора и реципиента по типу «конец в конец». Артериальный анастомоз выполнен на общей площадке гастродуоденальной артерии (ГДА) собственной печеночной артерией (СПА) донора с аналогичным участком артерии реципиента по типу «конец в конец». Особенностью артериальной реконструкции являлась существенная разница в диаметрах донорского (0,4 см) и реципиентского (1,2 см) сосудов. После завершения билиарной реконструкции по типу «конец в конец» на «потерянном» дренаже произведена интраоперационная флоуметрия, по данным которой, объемная скорость кровотока (ОСК) по печеночной артерии (ПА) составила 110 мл/мин, по воротной вене – 1200 мл/мин. Интраоперационная кровопотеря составила 1500 мл. Объем проведенной гемотрансфузии – 1000 мл эритроцитарной взвеси, 2500 мл свежезамороженной плазмы. Продолжительность операции – 7,5 ч. Протокол стандартной иммуносупрессии включал в себя индукцию Базиликсимабом 20 мг перед операцией с повторным введением на 5-е сутки и применение трехкомпонентной схемы Такролимус 3 мг, микофеноловая кислота 720 мг дважды в сутки с введением Преднизолона. Начиная с 1-х суток трансплантат демонстрировал удовлетворительную функцию, о чем свидетельствуют лабораторные показатели: лейкоциты – $9{,}0 \cdot 10^9$/л, протромбин по Квику – 68 %, МНО – 1,27, АПТВ – 32,7 с, АЛТ – 123 Ед/л, АСТ – 117 Ед/л, общий билирубин – 21,1 мкмоль/л, аммоний – 26,2 мкмоль/л. Однако на фоне гладкого послеоперационного течения на 14-е сутки отмечено поступление желчного отделяемого по дренажу из брюшной полости. Выполнена магнитно-резонансная холангиопанкреатография (МРХПГ) 25.12.2019 г., по данным которой, выявлено нарушение целостности донорского участка холедоха размером около 0,5 см (*рис. 1*).

Произведена релапаротомия, при ревизии отмечено: в области правой полуокружности донорской части холедоха дефект стенки размерами 0,5×1 см с поступающей желчью. Дефект и зона анастомоза иссечены, сформирован необилиарный анастомоз по типу «конец в конец» на Т-образном дренаже. С целью оценки кровоснабжения трансплантата выполнено контрольное ангиографическое исследование 30.12.2019 г., отмечена разница диаметров артерий на уровне анастомоза, донорская часть артерии значительно у́же реципиентской (*рис. 2*).

Печеночная артерия проходима на всем протяжении, сегментарная архитектоника визуализируется, обеднена. По данным фистулохолангиографии, через установленный холангиодренаж на уровне конфлюенса обнаружен дефект наполнения, характерный для сладжа/десквамации эпителия, на уровне гепатикохоледоха имеется локальный дефект с эвакуацией контрастного вещества в брюшную полость. Пациентке выполнена релапаратомия, при ревизии отмечена целостность анастомоза, однако в области правой полуокружности донорского участка холедоха выявлен дефект стенки размерами до 0,5 см, он ушит П-образным швом. При холангиографии 31.12.2019 г. визуализирован локальный дефект стенки протока до 1,5 см в зоне анастомоза. При релапаротомии и ревизии брюшной полости

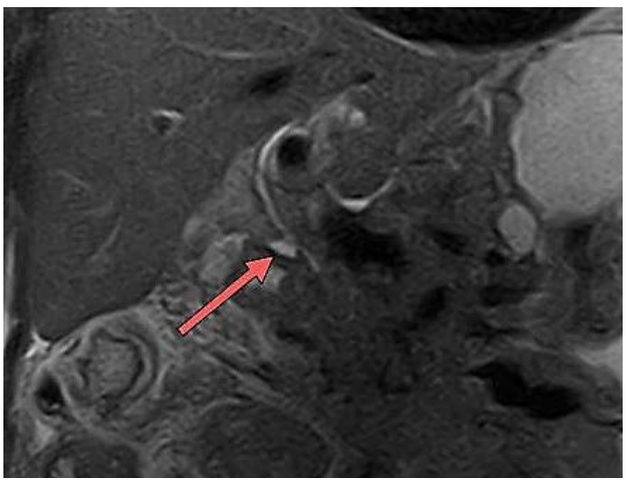

Рис. 1. Магнитно-резонансная холангиопанкреатография пациентки 53 лет на 14-е сутки после ОТП. Визуализируется дефект 0,5 см в боковой стенке донорского участка холедоха

Fig. 1. Magnetic resonance cholangiopancreatography of a 53-year-old patient on the 14th postoperative day after OLT. A 0.5 cm defect is visualized in the side wall of the donor site of the common bile duct

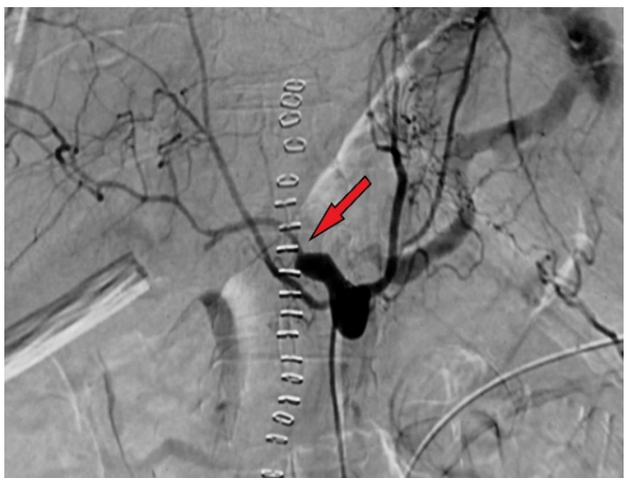

Рис. 2. Контрольная артериогепатикография пациентки 53 лет на 19-е сутки после ОТП. Отмечена разница диаметров донорского и реципиентского участков ПА

Fig. 2. Control arteriohepaticography of a 53-year-old patient on the 19th postoperative day after OLT. The difference between the diameters of the donor and recipient areas of the hepatic arteries was noted

Таблица 1

Динамика бактериологических исследований крови пациентки 53 лет после первичной и повторной ОТП

Table 1

Dynamics of bacteriological blood tests of a 53-year-old patient after primary and repeated OLT

Бактериологическое исследование	31-е сутки после ОТП (10.01.2020 г.)	36-е сутки после ОТП (15.01.2020 г.)	6-е сутки после реОТП (31.01.2020 г.)	9-е сутки после реОТП (03.02.2020 г.)	17-е сутки после реОТП (11.02.2020 г.)	27-е сутки после реОТП (21.02.2020 г.)	32-е сутки после реОТП (26.02.2020 г.)	37-е сутки после реОТП (03.03.2020 г.)
Карбапенемазапродуцирующая *Klebsiella pneumoniae ss. pneumoniae*	+	–	–	–	+	–	+	+
Candida albicans	–	–	+	–	–	+	–	–
Candida norvegensis	–	–	+	+	–	–	+	–
Candida glabrata	–	+	–	–	–	+	–	–
Acinetobacter baumani	–	–	–	–	–	+	–	+
Enterococcus faecium	–	–	+	–	–	–	–	–

выявлен продолжающийся некроз переднебоковой стенки донорской части холедоха с распространением проксимально практически до уровня конфлюенса. Некротизированная часть иссечена, на общей площадке правого и левого желчных протоков сформирован бигепатикоеюноанастомоз на отключенной по Ру петле тонкой кишки с билатеральным дренированием желчного дерева по Фелькеру. 05.01.2020 г. отмечено снижение уровня гемоглобина крови на 20 единиц, поступление свежей крови по дренажам. При экстренном оперативном вмешательстве эвакуировано около 500 мл крови со сгустками без явного определенного источника продолжающегося кровотечения. Все сосудистые анастомозы и гепатикоеюноанастомоз состоятельны. Отмечена выраженная диффузная гипокоагуляционная кровоточивость из краев раны, брюшины, паранефрия справа. Выполнена электро- и аргоноплазменная коагуляция в зонах диффузной кровоточивости. На следующие сутки после экстренного вмешательства произошел повторный эпизод падения гемоглобина с 92 до 71 г/л. При проведении оперативного вмешательства 06.01.2020 г. из брюшной полости эвакуировано около 1000 мл свежей крови со сгустками при диффузной кровоточивости из подкожно-жировой клетчатки раны, брюшины, правого купола диафрагмы и паранефрия справа. Вновь выполнена электро- и аргоноплазменная коагуляция в зонах диффузной кровоточивости, установлены пластинки гемостатического материала «Surgicel» и «Tachocomb». На фоне гипоксической анемии в результате кровопотери, имеющихся билиарных осложнений, холангита и желчного перитонита у пациентки развился сепсис с нарастанием азотемии. Согласно лабораторным данным на 10.01.2020 г., уровень С-реактивного белка (СРБ) – 317 мг/л, прокальцитонин – 3 нг/мл, креатинин – 246 мкмоль/л, мочевина – 31,8 ммоль/л, общий билирубин – 58 мкмоль/л. Показатели функции трансплантата

Рис. 3. Макропрепарат некротизированного желчного протока донорского графта пациентки 53 лет. 31-е сутки после ОТП

Fig. 3. Macro-preparation of necrotic bile duct of donor graft of a 53-year-old patient. 31st postoperative day after OLT

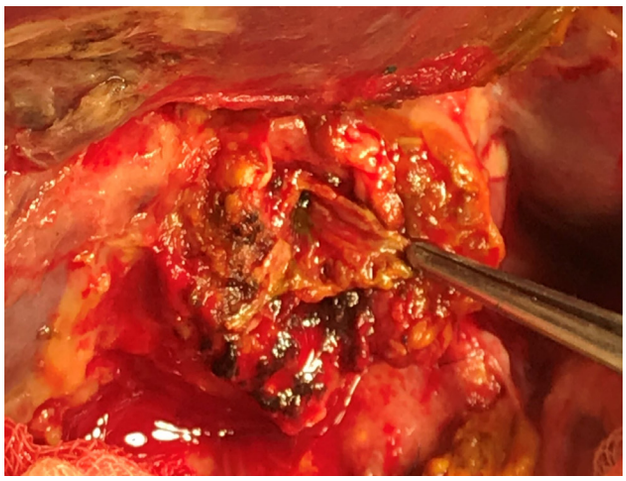

Рис. 4. Интраоперационное фото несостоятельности билиодигестивного анастомоза пациентки 53 лет на 31-е сутки после ОТП. Билиодигестивный анастомоз разобщен

Fig. 4. Intraoperative photo of biliodigestive anastomosis failure of a 53-year-old patient on the 31st postoperative day after OLT. The biliodigestive anastomosis is separated

Таблица 2

Перечень выполненных оперативных вмешательств у пациентки 53 лет

Table 2

List of surgical interventions performed in a 53-year-old patient

Показание	Операция	Суммарное число операций
Цирроз печени, острая печеночная недостаточность	Ортотопическая трансплантация печени	2
Желчный перитонит	Формирование необилиарного анастомоза. Ушивание дефекта холедоха. Бигепатикоеюностомия. Холангиостомия. Удаление холангиостомы, редренирование	5
Внутрибрюшное кровотечение	Санация, ревизия брюшной полости, гемостаз	4
Спаечная тонкокишечная непроходимость	Адгезиолизис, интубация тонкой кишки	1
Лапаростома, хронический инфекционный процесс в брюшной полости	Санация, ревизия брюшной полости, смена вакуум-аспирационной системы	16
Длительная ИВЛ	Трахеостомия	1

без существенных отклонений. Учитывая выраженный инфекционный процесс, дозировки Такролимуса были снижены до 1 мг дважды в день и микофеноловой кислоты до 360 мг дважды в день. Нами были проведены бактериологические исследования (*табл. 1*) всех сред пациентки и своевременно назначены необходимые антибактериальные препараты согласно спектру чувствительности, начата интенсивная заместительная, инфузионная терапия. Однако 11.01.2020 г. вновь отмечено поступление желчи по дренажу из брюшной полости. При релапаротомии: швы анастомоза состоятельны, имеются выраженное истончение, дряблость долевых протоков, признаки ишемии и некроза (*рис. 3*).

Билиодигестивный анастомоз полностью разобщен (*рис. 4*).

Нежизнеспособные ткани протоков иссечены максимально высоко. Сформирована раздельная бихолангиостома. Многократные релапаротомии, бактериемия, инфекционный процесс в брюшной полости привели к нагноению подкожно-жировой клетчатки и участков мышц и кожи, что потребовало установки вакуум-аспирационной системы на рану. Учитывая длительность искусственной вентиляции легких (ИВЛ) – 7 суток – и необходимость ее проведения в дальнейшем, выполнена пункционная видеоэндоскопически ассистированная трахеостомия. По лабораторным данным 13.01.2020 г., отмечен двукратный рост общего билирубина до 117 мкмоль/л, промокание раны желчью. При ревизии брюшной полости: в воротах печени имбибиция тканей желчью. Гидравлическая проба в левый холангиодренаж подтвердила герметичность. При гидравлической пробе в правый холангиодренаж отмечено поступление жидкости из устья правого долевого протока. С учетом инфицированности и ишемии тканей, герметичная установка правой холангиостомы технически невыполнима. Установлен отдельный дренаж в область ворот печени, произведена смена вакуум-аспирационной системы. На следующие сутки у пациентки отмечена мелена, выполнена фиброгастродуоденоскопия (ФГДС), диагностирован эрозивный бульбит, варикозное расширение вен пищевода III ст. При контрольном ФГДС и фиброколоноскопии (ФКС) участков кровоточивости выявлено не было. Согласно лабораторным данным 15.01.2020 г., умеренное нарастание билирубина до 160 мкмоль/л, СРБ – 170 мг/л, прокальцитонин – 20 нг/мл. По данным бактериологического исследования крови, выявлена грибковая флора (*табл. 1*), к терапии добавлены препараты

Таблица 3

Периоперационная (повторная ОТП) динамика основных биохимических показателей пациентки 53 лет

Table 3

Perioperative (repeated OLT) dynamics of the main biochemical parameters of a 53-year-old patient

Биохимический показатель	42 ч до реОТП	18 ч до реОТП	6 ч до реОТП	10 мин до запуска портального кровотока	6 ч после запуска печеночной артерии	18 ч после реОТП	51 ч после реОТП
Протромбин, %	58	28	21	29	38	46	74
МНО	1,44	2,62	3,56	2,57	2,01	1,72	1,2
Общий билирубин, мкмоль/л	130,8	160,1	178	32,2	48,3	56,2	54,8
АЛТ, ед/л	25	686	2824	589	442	408	328
АСТ, ед/л	28	2484	11 568	1933	1608	737	271
ЛДГ, ед/л	351	6036	12 657	32 390	2125	1262	1261
Аммоний, мкмоль/л	60	153,2	–	–	–	22,5	18,1
Креатинин, мкмоль/л	199,3	173,9	93,5	63,5	57	62,9	70,7
Мочевина, ммоль/л	37,4	21,6	6,6	3,8	4,6	5,1	7,8

группы Каспофунгина согласно спектру чувствительности. Через 2 суток на фоне проводимой терапии отмечено снижение уровня СРБ до 64 мг/л, прокальцитонина – до 5,74 нг/мл, однако пациентке вновь потребовалось выполнение экстренного оперативного вмешательства по поводу внутрибрюшного диффузного гипокоагуляционного кровотечения. Производились регулярные замены вакуум-аспирационной системы с санацией, ревизией брюшной полости раз в 3 суток (*табл. 2*).

К 22.01.2020 г. отмечено существенное нарастание маркёров инфекционно-воспалительного процесса, печеночной, почечной недостаточности: лейкоцитоз – $17 \cdot 10^9$/л, прокальцитонин – 33 нг/мл, креатинин – 199,3 мкмоль/л, мочевина – 37,4 ммоль/л. Протромбин по Квику – 28 %, МНО – 2,62, АПТВ – 69 с, АЛТ – 1298 Ед/л, АСТ – 2489 Ед/л, аммоний – 153 мкмоль/л. Начато проведение непрерывной продленной веновенозной гемодиафильтрации. На фоне выраженной коагулопатии у пациентки произошло рецидивное диффузное гипокоагуляционное кровотечение в брюшную полость (*табл. 2*). Эвакуировано около 1 л крови без сгустков, воздействие электро- и аргоноплазменного коагуляторов на отдельные кровоточащие участки признано крайне малоэффективным, произведено их тампонирование. Учитывая клиническую картину декомпенсированной печеночной, почечной недостаточности (*табл. 3*) 23.01.2020 г. и опираясь на успешный опыт зарубежных коллег [4], пациентке был присвоен статус высокоургентной потребности в донорском органе с приоритетным правом его получения, о чем были оповещены донорские базы Санкт-Петербурга, Ленинградской области, Москвы, Московской области. К счастью, 24.01.2020 г. появилась информация о наличии оптимального донора. Операция гепатэктомия с формированием временного портокавального шунта (*рис. 5*) началась заблаговременно до поступления донорской печени в клинику (за 4 ч до помещения донорской печени в ортотопическую позицию), что позволило несколько стабилизировать гемодинамические показатели и состояние реципиента. Реконструкция нижней полой вены по типу «piggy back». Артериальный анастомоз выполнен от аорты донорским графтом подвздошной артерии к печеночной артерии донора по типу «конец в конец». Билиодигестивный анастомоз на отключенной по Ру петле тонкой кишки на билиарном дренаже по Фелькеру. Произведена некрэктомия краев раны, установка вакуум-аспирационной системы. Продолжительность операции – 14 ч. После запуска артериального кровотока произошло два эпизода асистолии, потребовавшие проведения реанимационных мероприятий с непрямым массажем сердца в течение 10 и 15 мин соответственно. Существенные технические сложности заключались в крайне выраженной контактной гипокоагуляционной кровоточивости. Суммарная кровопотеря составила 12 л. Объем проведенной аутогемотрансфузии – 4200 мл, эритроцитарной взвеси – 5300 мл, криопреципитата – 420 мл. В связи с крайне высокими интраоперационными дозировками вазопрессорных препаратов (*табл. 4*), эпизодами асистолии, вследствие выраженной централизации кровообращения и недостаточности периферического кровообращения на 1-е послеоперационные сутки был отмечен сухой некроз ногтевых фаланг пальцев кисти (*рис. 6*), в особенности указательного пальца правой руки, избрана консервативная тактика с применением сухих асептических повязок. В раннем послеоперационном периоде в отделении реанимации было продолжено проведение интенсивной заместительной терапии, в том числе продленная непрерывная веновенозная

Рис. 5. Интраоперационное фото при реОТП пациентке 53 лет. Сформированный временный портокавальный шунт на этапе гепатэктомии

Fig. 5. Intraoperative photo of a 53-year-old patient on reOLT. Formed temporary portocaval shunt at the stage of hepatectomy

Таблица 4

Периоперационные (повторная ОТП) дозировки инотропных и вазопрессорных препаратов у пациентки 53 лет

Table 4

Perioperative (repeated OLT) dosages of inotropic and vasopressor drugs in a 53-year-old patient

Препарат	42 ч до реОТП	18 ч до реОТП	6 ч до реОТП	10 мин до запуска	6 ч после запуска печеночной артерии	18 ч после реОТП	51 ч после реОТП
Норадреналин, мкг/кг/мин	0,75	0,9	0,95	1,15	0,9	0,5	0,45
Добутамин, мкг/кг/мин	25	30	30	32	30	15	10
Реместип, мкг/час	10	15	18	10	5	–	–

гемодиафильтрация и системное введение гемостатических препаратов плазменных факторов свертывания крови. На 2-е сутки после ретрансплантации отмечена относительная нормализация основных лабораторных показателей (*табл. 3*).

Следует отметить, что при дальнейшей курации пациентки регулярно проводили бактериологические исследования биологических жидкостей (*табл. 1*) с определением чувствительности к антибактериальным препаратам и их смену согласно чувствительности. Также выполнялась смена вакуум-аспирационных систем с ревизией и санацией брюшной полости (*табл. 2*), что привело к очищению гнойной раны от инфицированного содержимого, явлениям грануляций и позволило наложить вторичные швы. Общее время ведения раны на вакуум-аспирационной системе – 30 суток. Однако, вследствие многократных оперативных вмешательств и слабой перистальтики, у пациентки 08.02.2020 г. развилась спаечная тонкокишечная непроходимость, произведены адгезиолизис, интубация тонкой кишки зондом Эббота (*табл. 2*). Последний удален 12.02.2020 г. При улучшении рентгенологической картины легочной ткани и повышении показателей оксигенации крови режимы принудительной ИВЛ периодически чередовались с самостоятельным дыханием на кислородной поддержке. Суммарное время проведения ИВЛ – 54 дня. Заместительная почечная терапия переведена в интермиттирующий режим и после нормализации маркёров почечной функции отменена. Очередная волна сепсиса и бактериемии (*табл. 1*) с растущими маркёрами системного воспаления побудили нас редуцировать, а затем и полностью отменить иммуносупрессию до нормализации клинико-лабораторных показателей и достижения стерильности посевов крови. Деканюляция трахеостомы произведена 05.03.2020 г. Продолжительность ИВЛ через трахеостому – 47 суток. Пациентка переведена из реанимационного отделения на профильное хирургическое 10.03.2020 г. Выписана в удовлетворительном состоянии под наблюдение амбулаторного центра 24.03.2020 г.

По данным контрольной рентгенограммы правой кисти 18.06.2020 г.: картина деструкции в области метаэпифиза средней фаланги II пальца правой кисти; дефекты мягких тканей в области дистальных фаланг I, II и III пальцев и в области основной фаланги II пальца (вероятно, трофические нарушения). Выполнена ампутация средней фаланги II пальца правой кисти, некрэктомия мягких тканей I, II и III пальцев правой кисти 19.06.2020 г.

Через 6 месяцев после повторной ОТП пациентка вернулась к своей основной трудовой деятельности преподавателя, состояние ее удовлетворительное.

Обсуждение. Ранний ишемический некроз донорской части общего печеночного протока (ОПП), как правило, развивается у реципиентов на фоне острого тромбоза артериального русла и зачастую требует срочной ретрансплантации [5]. В нашей ситуации прогрессирующий некроз желчного дерева произошел на фоне сохраненного артериального кровотока. Следует подчеркнуть, что серьезной дисфункции печени в раннем периоде после трансплантации мы не наблюдали. Это позволяет исключить возможное влияние негативных факторов прогноза на этапе кондиционирования донора и заготовки органа [6, 7], а также послеоперационных проблем, вызывающих ишемию трансплантата. Мы расцениваем сложившуюся ситуацию как следствие относительной недостаточности артериального кровоснабжения донорской печени, возможно, в силу большой разницы в диаметре сосудов.

Последовательность билиарных реконструкций может представляться спорной. Возможно, следовало исходно избрать вариант восстановления в виде гепатикоеюностомии. Однако в своем выборе мы руководствовались тем, что прямая реконструкция функционально выгоднее для пациентки [8], а зоны некрозов ОПП были четко ограничены. Следует с сожалением констатировать, что вариант восстановления, в конечном счете, не повлиял бы на агрессивность процесса некроза.

Последовавшая серия тяжелых местных и системных осложнений потребовала серьезных технических, лекарственных и профессиональных усилий, направленных на борьбу с печеночно-почечной недостаточностью, рецидивирующими внутрибрюшными кровотечениями, перитонитом, бактериальным и грибковым сепсисом. В течение 30 суток рана велась открыто с использованием вакуум-аспирационной системы, что позволяло регулярно проводить санацию, ревизию брюшной полости с контролем инфекционного процесса и активными хирургическими манипуляциями при необходимости [9, 10]. Естественно, радикальным разрешением проблемы могла стать только ретрансплантация. Многие специалисты [11, 12] подвергают сомнению необходимость повторной пересадки в подобной ситуации, учитывая мизерные шансы на успех. Хотя сегодня отдельные наблюдения свидетельствуют об обратном [13, 14]. В своей стратегии лечения мы считали главной задачей добиться относительной стабилизации состояния пациентки и контроля течения сепсиса с тем, чтобы, используя «терапевтическое окно», осуществить ретрансплантацию. Достичь поставленной задачи нам не удалось. На 44-е сутки после ОТП развилось быстропрогрессирующее ухудше-

а *б*

Рис. 6. Сухая гангрена ногтевых фаланг пальцев правой кисти, развившаяся во время повторной трансплантации на фоне выраженной недостаточности кровообращения, 1-е сутки после реОТП (а). Правая кисть спустя 3 месяца после ампутации указательного пальца и некрэктомии мягких тканей (б)

Fig. 6. Dry gangrene of the nail phalanges of the fingers of the right hand, developed during repeated transplantation on the background of severe circulatory failure, 1st postoperative day after reOLT (a). Right hand three months after forefinger amputation and soft tissue necrectomy (б)

ние состояния пациентки, потребовавшее начать инфузию вазопрессоров. Лабораторные показатели свидетельствовали о резком нарастании печеночной дисфункции. Статус пациентки расценен как *acute alarm*, или «high urgency» согласно критериям Eurotransplant [4], требующий проведения ретрансплантации печени в течение ближайших 72 ч. О сложившейся обстановке мы сочли необходимым поставить в известность центры органного донорства Санкт-Петербурга, Ленинградской области, Москвы, Московской области, Федерального медико-биологического агентства Российской Федерации и вскоре получили информацию от Санкт-Петербургского центра о наличии потенциального донора с группой крови B(III) Rh(+).

Оценивая всю критичность ситуации и понимая, что дальнейшее увеличение доз вазопрессоров не оставляет шансов на успех [15], мы приняли решение начать этап гепатэктомии до выполнения операции эксплантации печени у донора с формированием временного портокавального шунта (ПКШ) и тщательной санацией брюшной полости. По данным ряда специалистов [16, 17], временный ПКШ в этой ситуации дает возможность выиграть несколько часов, стабилизировать ситуацию и дождаться донорского органа. Полученные 4 ч до реваскуляризации позволили относительно стабилизировать состояние и значимо снизить вазопрессорную поддержку.

Следует отметить, что ситуация, сложившаяся во время и после запуска кровотока донорской печени, была крайне драматичной. Нарушения центральной гемодинамики на фоне критического ухудшения коагуляции потребовали массивной трансфузии компонентов крови и факторов свертывания, а также высоких доз инотропных, вазопрессорных препаратов (*табл. 4*) и непрямого массажа сердца дважды в течение 10 и 15 мин соответственно. В конечном итоге, нам удалось достичь относительной стабилизации. При этом отмечено выраженное нарушение периферического кровообращения в виде изменения окраски кожных покровов нижних и верхних конечностей. В этих условиях оставались лишь призрачные надежды на адекватную функцию печени в первые несколько суток после операции. Большинство исследователей отмечают [3, 18–20], что нестабильность гемодинамики, высокие дозы вазопрессоров, массивная кровопотеря, гемотрансфузия во время ОТП являются основными факторами, вызывающими серьезное нарушение функции трансплантата или ее полное отсутствие. Мы столкнулись со всем комплексом вышеописанных факторов. Более того, последствия критических расстройств периферического кровообращения были настолько серьезны, что потребовали в последующем некрэктомии мягких тканей и ампутации пальца. Поэтому с научной и клинической точек зрения довольно трудно объяснить, как в сложившихся условиях получилось избежать серьезной дисфункции пересаженной печени.

Резюмируя представленное драматичное наблюдение, хочется подчеркнуть, что многие тактические аспекты и нюансы ведения этой пациентки могут показаться спорными и требуют отдельных дискуссий. Но главным остается вопрос: насколько реальна экстренная ОТП или реОТП в наших условиях у категории больных, находящихся в нестабильном состоянии, ведь шансы на успех попрежнему минимальны. В трансплантационных

сообществах Eurotransplant, Scandia transplant и ряде других существуют понятия *acute alarm* (дословно – «острая тревога») и «high urgency», согласно которым, имеющийся в наличии подходящий орган должен быть отправлен для больного в критическом состоянии в течение 48–72 ч. В нашем случае ожидаемая продолжительность жизни пациентки не превышала 24 ч, а подобных утвержденных договоренностей в нашей стране не существует. Хочется подчеркнуть чуткую положительную реакцию всех центров органного донорства, к которым мы обратились за помощью, и отдельно отметить оперативность и качественную работу Санкт-Петербургского координационного центра. Мы выражаем надежду, что подобные примеры будут способствовать улучшению взаимодействия между различными городскими и региональными центрами в нашей стране, что повышает шансы на спасение этой крайне тяжелой категории больных.

Конфликт интересов

Авторы заявили об отсутствии конфликта интересов.

Conflict of interest

The authors declare no conflict of interest.

Соответствие нормам этики

Авторы подтверждают, что соблюдены права людей, принимавших участие в исследовании, включая получение информированного согласия в тех случаях, когда оно необходимо, и правила обращения с животными в случаях их использования в работе. Подробная информация содержится в Правилах для авторов.

Compliance with ethical principles

The authors confirm that they respect the rights of the people participated in the study, including obtaining informed consent when it is necessary, and the rules of treatment of animals when they are used in the study. Author Guidelines contains the detailed information.

ЛИТЕРАТУРА

1. Immordino G., Bottino G., De Negri A. et al. Predictability and Survival in Liver Replantransplantation : Monocentric Experience // Transplantation Proceedings. 2014. Vol. 46. Is. 7. P. 2290–2292. Doi: 10.1016/j.transproceed.2014.07.039.
2. Hideya Kamei, Mamoun Al-Basheer, Jeffrey Shum et al. Comparison of short- and long-term outcomes after early versus late liver retransplantation : a single-center experience // Journal of Surgical Research. 2013. Vol. 185. Is. 2. P. 877–882. Doi: 10.1016/j.jss.2013.07.013.
3. Masior L., Grąt M., Krasnodębski M. et al. Prognostic Factors and Outcomes of Patients After Liver Retransplantation // Transplantation Proceedings. 2016. Vol. 48. Is. 5. P. 1717–1720.
4. de Boer, Jacob D. Braat, Andries E. et al. Outcome of Liver Transplant Patients With High Urgent Priority : Are We Doing the Right Thing?// Transplantation. 2019. Vol. 103. Is. 6. P. 1181–1190. Doi: 10.1097/TP.0000000000002526.
5. Masato Fujiki, Koji Hashimoto, Emmanouil Palaios et al. Probability, management, and long-term outcomes of biliary complications after hepatic artery thrombosis in liver transplant recipients // Surgery. 2017. Vol. 162, Is. 5. P. 1101–1111. Doi: 10.1016/j.surg.2017.07.012.
6. Pan E.T., Yoeli, D., Galvan N. T. N. et al. Cold ischemia time is an important risk factor for post–liver transplant prolonged length of stay // Liver Transpl. 2018. № 24. P. 762–768. Doi: 10.1002/lt.25040.
7. Maggi U., Fornoni G., Centonze L. et al. Ischemia Time and Liver Transplantation, Today // Transplantation Proceedings. 2014. Vol. 46, Is. 7. P. 2295–2299. Doi: 10.1016/j.transproceed.2014.07.040.
8. Sutton M. E., Bense R. D., Lisman T. et al. Duct-to-duct reconstruction in liver transplantation for primary sclerosing cholangitis is associated with fewer biliary complications in comparison with hepaticojejunostomy // Liver Transpl. 2014. № 20. P. 457–463. Doi: 10.1002/lt.23827.
9. Cirocchi Roberto, Birindelli Arianna, Biffl Walter L. et al. What is the effectiveness of the negative pressure wound therapy (NPWT) in patients treated with open abdomen technique? A systematic review and meta-analysis// Journal of Trauma and Acute Care Surgery. 2016. Vol. 81. Is. 3. P. 575–584. Doi: 10.1097/TA.0000000000001126.
10. Danilo Coco, Silvana Leanza. Systematic Review of Laparostomy/ Open Abdomen to Prevent Acute Compartimental Syndrome (ACS) // Maedica (Buchar). 2018. Vol. 13, № 3. P. 179–182. Doi: 10.26574/maedica.2018.13.3.179.
11. Kim H., Lee K.-W., Yi N.-J. et al. = Outcome and Technical Aspects of Liver Retransplantation : Analysis of 25-Year Experience in a Single Major Center // Transplantation Proceedings. 2015. Vol. 47. Is. 3. P. 727–729. Doi: 10.1016/j.transproceed.2014.12.037.
12. Stankiewicz R., Kornasiewicz O., Grąt M. et al. Is Elective Status a Predictor of Poor Survival in Liver Retransplantation? // Transplantation Proceedings. 2017. Vol. 49. Is. 6. P. 1364–1368. Doi: 10.1016/j.transproceed.2017.01.083.
13. Гранов Д. А., Поликарпов А. А., Тилеубергенов И. И. и др. Случай успешной ретрансплантации печени у пациента с ранним тромбозом печеночной артерии, осложненным некрозом желчных протоков, сепсисом // Вестн. трансплантологии и искусств. органов. 2019. Т. 21, № 3. С. 76–83. Doi: 10.15825/1995-1191-2019-3-76-83.
14. Rana A., Petrowsky H., Kaplan B. et al. Early liver retransplantation in adults // Transplant International. 2014. Vol. 27, № 2. P. 141–151. Doi: 10.1111/tri.12201.
15. Chen Y. Y., Wu V. C., Huang W. C. et al. Norepinephrine Administration Is Associated with Higher Mortality in Dialysis Requiring Acute Kidney Injury Patients with Septic Shock // J. Clin. Med. 2018. Vol. 7, № 9. P. 274. Doi: 10.3390/jcm7090274.
16. Denis Efimov, Aliaksei Shcherba, Sergey Korotkov et al. Successful liver retransplantation due to acute AMR with 18 hours anhepatic period, complicated by the necrotizing pancreatitis // HPB. 2019. Vol. 21, Suppl. 2. P. 477. Doi: 10.1016/j.hpb.2019.10.2302.
17. Park Y. M., Yang K. H., Lee H. Y. et al. Irreversible Graft Failure Requiring 3 Repeated Liver Transplantations Combined With a 2-Stage Liver Transplantation : A Case Report // Transplantation Proceedings. 2016. Vol. 48, Is. 1. P. 242–246. Doi: 10.1016/j.transproceed.2015.11.011.
18. Golse Nicolas, Guglielmo Nicola, El Metni et al. Arterial Lactate Concentration at the End of Liver Transplantation Is an Early Predictor of Primary Graft Dysfunction // Annals of Surgery. 2019. Vol. 270, Is. 1. P. 131–138. Doi: 10.1097/SLA.0000000000002726.
19. Joseph Di Norcia, Minna K. Lee, Michael Harlander-Locke et al. Reoperative Complications after Primary Orthotopic Liver Transplantation : A Contemporary Single-Center Experience in the Post–Model for End-Stage Liver Disease Era// Journal of the American College of Surgeons. 2014. Vol. 219, Is. 5. P. 993–1000. Doi: 10.1016/j.jamcollsurg.2014.07.005.
20. Готье С. В., Мойсюк Я. Г., Попцов В. Н. и др. Отдаленные результаты трансплантации трупной печени // Вестн. трансплантологии и искусств. органов. 2014. Т. 16, № 3. С. 45–53. Doi: 10.15825/1995-1191-2014-3-45-53.

REFERENCES

1. Immordino G., Bottino G., De Negri A., Diviacco P., Moraglia E., Ferrari C., Picciotto A., Andorno E. Predictability and Survival in Liver Replantransplantation: Monocentric Experience// Transplantation Proceedings. 2014;46(Is. 7):2290–2292. Doi: 10.1016/j.transproceed.2014.07.039.
2. Hideya Kamei, Mamoun Al-Basheer, Jeffrey Shum, Michael Bloch, William Wall, Douglas Quan. Comparison of short- and long-term outcomes after early versus late liver retransplantation: a single-center experience// Journal of Surgical Research. 2013;185(Is. 2):877–882. Doi: 10.1016/j.jss.2013.07.013.
3. Masior L., Grąt M., Krasnodębski M., Patkowski W., Figiel W., Bik E., Krawczyk M. Prognostic Factors and Outcomes of Patients After Liver

Retransplantation // Transplantation Proceedings. 2016;48(Is. 5):1717–1720.

4. de Boer, Jacob D., Braat Andries E., Putter Hein, de Vries Erwin, Christian H. et al. Outcome of Liver Transplant Patients With High Urgent Priority: Are We Doing the Right Thing? // Transplantation. 2019;103(Is. 6):1181–1190. Doi: 10.1097/TP.0000000000002526
5. Masato Fujiki, Koji Hashimoto, Emmanouil Palaios, Cristiano Quintini, Federico N. Aucejo, Teresa Diago Uso, Bijan Eghtesad, Charles M. Miller. Probability, management, and long-term outcomes of biliary complications after hepatic artery thrombosis in liver transplant recipients // Surgery. 2017;162(Is. 5):1101–1111. Doi: 10.1016/j.surg.2017.07.012.
6. Pan E. T., Yoeli D., Galvan N. T. N., Kueht M. L., Cotton R. T., O'Mahony C. A., Goss J. A. and Rana A. Cold ischemia time is an important risk factor for post–liver transplant prolonged length of stay // Liver Transpl. 2018;(24):762–768. Doi: 10.1002/lt.25040.
7. Maggi U., Fornoni G., Centonze L., Melada E., Conte G., Rossi G. Ischemia Time and Liver Transplantation Today // Transplantation Proceedings. 2014;46(Is. 7):2295–2299. Doi: doi.org/10.1016/j.transproceed.2014.07.040.
8. Sutton M. E., Bense R. D., Lisman T., van der Jagt E. J., van den Berg A. P., Porte R. J. Duct-to-duct reconstruction in liver transplantation for primary sclerosing cholangitis is associated with fewer biliary complications in comparison with hepaticojejunostomy // Liver Transpl. 2014;(20):457–463. Doi: 10.1002/lt.23827.
9. Cirocchi Roberto, Birindelli Arianna, Biffl Walter L., Mutafchiyski Ventsislav, Popivanov Georgi, Chiara Osvaldo, Tugnoli Gregorio, Di Saverio Salomone. What is the effectiveness of the negative pressure wound therapy (NPWT) in patients treated with open abdomen technique? A systematic review and meta-analysis // Journal of Trauma and Acute Care Surgery. 2016;81(Is. 3):575–584. Doi: 10.1097/TA.0000000000001126.
10. Danilo Coco, Silvana Leanza. Systematic Review of Laparostomy/Open Abdomen to Prevent Acute Compartimental Syndrome (ACS) // Maedica (Buchar). 2018;13(3):179–182. Doi: 10.26574/maedica.2018.13.3.179.
11. Kim H., Lee K.-W., Yi N.-J., Lee H. W., Choi Y., Suh S.-W., Jeong J., Suh K.-S. Outcome and Technical Aspects of Liver Retransplantation: Analysis of 25-Year Experience in a Single Major Center // Transplantation Proceedings. 2015;47(Is. 3):727–729. Doi: 10.1016/j.transproceed.2014.12.037.
12. Stankiewicz R., Kornasiewicz O., Grąt M., Lewandowski Z., Gorski Z., Krawczyk M. Is Elective Status a Predictor of Poor Survival in Liver Retransplantation? // Transplantation Proceedings. 2017;49(Is. 6):1364–1368. Doi: 10.1016/j.transproceed.2017.01.083.
13. Granov D. A., Polikarpov A. A., Tileubergenov I. I., Zhuikov V. N., Moiseenko A. V., Sheraliev A. R., Kardanova I. G. A case report of successful liver retransplantation in patient with early hepatic artery thrombosis complicated by bile ducts necrosis and sepsis // Russian Journal of Transplantology and Artificial Organs. 2019;21(3):76–83. (In Russ.).Doi: 10.15825/1995-1191-2019-3-76-83.
14. Rana A., Petrowsky H., Kaplan B., Jie T., Porubsky M., Habib S., Rilo H., Gruessner A. C., Gruessner R. W. Early liver retransplantation in adults // Transplant International. 2014;27(2):141–151. Doi: 10.1111/tri.12201.
15. Chen Y. Y., Wu V. C., Huang W. C. et al. Norepinephrine Administration Is Associated with Higher Mortality in Dialysis Requiring Acute Kidney Injury Patients with Septic Shock // J Clin Med. 2018;7(9):274. Doi: 10.3390/jcm7090274.
16. Denis Efimov, Aliaksei Shcherba, Sergey Korotkov, Andrei Minou, Alexander Dzyadzko, Maksim Katin, Oleg Rummo. Successful liver retransplantation due to acute AMR with 18 hours anhepatic period, complicated by the necrotizing pancreatitis // HPB. 2019;21(Suppl. 2):S477. Doi: 10.1016/j.hpb.2019.10.2302.
17. Park Y. M., Yang K. H., Lee H. Y., Choi B. H., Ryu J. H., Chu C. W. Irreversible Graft Failure Requiring 3 Repeated Liver Transplantations Combined With a 2-Stage Liver Transplantation: A Case Report // Transplantation Proceedings. 2016;48(Is. 1):242–246. Doi: 10.1016/j.transproceed.2015.11.011.
18. Golse Nicolas, Guglielmo Nicola, El Metni et al. Arterial Lactate Concentration at the End of Liver Transplantation Is an Early Predictor of Primary Graft Dysfunction // Annals of Surgery. 2019;270(Is. 1):131–138. Doi: 10.1097/SLA.0000000000002726.
19. Joseph DiNorcia, Minna K. Lee, Michael Harlander-Locke, Ali Zarrinpar, Fady M. Kaldas, Hasan Yersiz, Douglas G. Farmer, Jonathan R. Hiatt, Ronald W. Busuttil, Vatche G. Agopian. Reoperative Complications after Primary Orthotopic Liver Transplantation: A Contemporary Single-Center Experience in the Post–Model for End-Stage Liver Disease Era // Journal of the American College of Surgeons. 2014;219(Is. 5):993–1000. Doi: 10.1016/j.jamcollsurg.2014.07.005.
20. Gautier S. V., Moysyuk Ya. G., Poptsov V. N., Kornilov M. N., Yaroshenko E. B., Pogrebnichenko I. V., Moysyuk L. Ya., Sushkov A. I., Malinovskaya Yu. O., Tsoy D. L. Long-term outcomes of deceased donor liver transplantation // Russian Journal of Transplantology and Artificial Organs. 2014;16(3):45–53. (In Russ.). Doi: 10.15825/1995-1191-2014-3-45-53.

Информация об авторах:

Гранов Дмитрий Анатольевич, доктор медицинских наук, профессор, академик РАН , научный руководитель, Российский научный центр радиологии и хирургических технологий им. акад. А. М. Гранова (Ленинградская область, пос. Песочный, Россия), ORCID: 0000-0002-8746-8452; **Тилеубергенов Инхат Ибрагимович**, кандидат медицинских наук, руководитель группы трансплантационной хирургии, Российский научный центр радиологии и хирургических технологий им. акад. А. М. Гранова (Ленинградская область, пос. Песочный, Россия), ORCID: 0000-0002-8757-136; **Жуйков Владимир Николаевич**, врач-хирург группы трансплантационной хирургии, Российский научный центр радиологии и хирургических технологий им. акад. А. М. Гранова (Ленинградская область, пос. Песочный, Россия), ORCID: 0000-0003-1143-6654; **Шералиев Аслан Рахимджонович**, врач-хирург группы трансплантационной хирургии, Российский научный центр радиологии и хирургических технологий им. акад. А. М. Гранова (Ленинградская область, пос. Песочный, Россия), ORCID: 0000-0001-9103-975X; **Майстренко Дмитрий Николаевич**, доктор медицинских наук, сердечно-сосудистый хирург, директор, Российский научный центр радиологии и хирургических технологий им. акад. А. М. Гранова (Ленинградская область, пос. Песочный, Россия), ORCID: 0000-0001-8174-7461; **Боровик Владимир Владимирович**, кандидат медицинских наук, хирург, главный врач, Российский научный центр радиологии и хирургических технологий им. акад. А. М. Гранова (Ленинградская область, пос. Песочный, Россия), ORCID: 0000-0002-8415-946X; **Жеребцов Фёдор Константинович**, кандидат медицинских наук, сердечно-сосудистый хирург, зам. директора, Российский научный центр радиологии и хирургических технологий им. акад. А. М. Гранова (Ленинградская область, пос. Песочный, Россия), ORCID: 0000-0003-2300-7136; **Моисеенко Андрей Викторович**, рентгеноэндоваскулярный хирург, врач отделения ангиографии, Российский научный центр радиологии и хирургических технологий им. акад. А. М. Гранова (Ленинградская область, пос. Песочный, Россия), ORCID: 0000-0002-1011-4533; **Шаповал Сергей Владимирович**, кандидат медицинских наук, хирург, зав. хирургическим отделением № 1, Российский научный центр радиологии и хирургических технологий им. акад. А. М. Гранова (Ленинградская область, пос. Песочный, Россия), ORCID: 0000-0002-3743-393X.

Information about authors:

Granov Dmitrii A., Dr. of Sci. (Med.), Professor, Academician of the Russian Academy of Sciences, Academic Supervisor, Granov Russian Research Center for Radiology and Surgical Technologies (Pesochny settlement, Leningrad region, Russia), ORCID: 0000-0002-8746-8452; **Tileubergenov Inkhat I.,** Cand. of Sci. (Med.), Head of the Transplantation Surgery Group, Granov Russian Research Center for Radiology and Surgical Technologies (Pesochny settlement, Leningrad region, Russia), ORCID: 0000-0002-8757-136; **Zhuikov Vladimir N.,** Surgeon of the Transplantation Surgery Group, Granov Russian Research Center for Radiology and Surgical Technologies (Pesochny settlement, Leningrad region, Russia), ORCID: 0000-0003-1143-6654; **Sheraliev Aslan R.,** Surgeon of the Transplantation Surgery Group, Granov Russian Research Center for Radiology and Surgical Technologies (Pesochny settlement, Leningrad region, Russia), ORCID: 0000-0001-9103-975X; **Maistrenko Dmitrii N.,** Dr. of Sci. (Med.), Cardiovascular Surgeon, Director, Granov Russian Research Center for Radiology and Surgical Technologies (Pesochny settlement, Leningrad region, Russia), ORCID: 0000-0001-8174-7461; **Borovik Vladimir V.,** Cand. of Sci. (Med.), Surgeon, Chief Physician, Granov Russian Research Center for Radiology and Surgical Technologies (Pesochny settlement, Leningrad region, Russia), ORCID: 0000-0002-8415-946X; **Zherebcov Fedor K.,** Cand. of Sci. (Med.), Cardiovascular Surgeon, Deputy Director, Granov Russian Research Center for Radiology and Surgical Technologies (Pesochny settlement, Leningrad region, Russia), ORCID: 0000-0003-2300-7136; **Moiseenko Andrei V.,** X-ray Endovascular Surgeon, Doctor of the Angiography Department, Granov Russian Research Center for Radiology and Surgical Technologies (Pesochny settlement, Leningrad region, Russia), ORCID: 0000-0002-1011-4533; **Shapoval Sergei V.,** Cand. of Sci. (Med.), Surgeon, Head of Surgical Department № 1, Granov Russian Research Center for Radiology and Surgical Technologies (Pesochny settlement, Leningrad region, Russia), ORCID: 0000-0002-3743-393X.