© CC Коллектив авторов, 2021
УДК 616.447-089.81
DOI: 10.24884/0042-4625-2021-180-4-11-17

ТОПОГРАФО-АНАТОМИЧЕСКОЕ И КЛИНИЧЕСКОЕ ОБОСНОВАНИЕ ОПТИМАЛЬНОЙ МИНИМАЛЬНО ИНВАЗИВНОЙ МЕТОДИКИ ПАРАТИРЕОИДЭКТОМИИ

П. Н. Ромащенко[1], Н. Ф. Фомин[1], Д. О. Вшивцев[1*], Н. А. Майстренко[1], Ю. В. Малеев[2], Д. С. Криволапов[1], А. С. Прядко[1, 3], Д. А. Старчик[4]

[1] Федеральное государственное бюджетное военное образовательное учреждение высшего образования «Военно-медицинская академия имени С. М. Кирова» Министерства обороны Российской Федерации, Санкт-Петербург, Россия
[2] Бюджетное профессиональное образовательное учреждение Воронежской области «Воронежский базовый медицинский колледж», г. Воронеж, Россия
[3] Государственное бюджетное учреждение здравоохранения «Ленинградская областная клиническая больница», Санкт-Петербург, Россия
[4] Федеральное государственное бюджетное образовательное учреждение высшего образования «Северо-Западный государственный медицинский университет имени И. И. Мечникова» Министерства здравоохранения Российской Федерации, Санкт-Петербург, Россия

Поступила в редакцию 12.04.2021 г.; принята к печати 20.10.2021 г.

ВВЕДЕНИЕ. Представленные в литературе сведения об использовании мини-инвазивных вмешательств в лечении гиперпаратиреоза не в полной мере аргументированы топографо-анатомическими исследованиями и не учитывают индивидуальные особенности расположения и синтопии околощитовидных желез, что требует проведения дополнительных научных изысканий.

ЦЕЛЬ. На основании топографо-анатомических особенностей строения передней области шеи определить наиболее рациональные методики минимально инвазивных вмешательств на околощитовидных железах и оценить их клиническую эффективность у больных гиперпаратиреозом.

МЕТОДЫ И МАТЕРИАЛЫ. Дизайн исследования заключался в проведении двух этапов – топографо-анатомического и клинического. Топографо-анатомический этап выполнен на двух уровнях: 1) на анатомическом материале, включавшем в себя 15 человеческих трупов; 2) на пластинированных поперечных распилах шеи (n=44) человеческих трупов. В ходе клинического этапа изучены результаты обследования и лечения 53 больных гиперпаратиреозом, которые были прооперированы с применением трех методик – традиционной (n=18/34 %); минимально инвазивной эндоскопически-ассистированной (n=32/60 %) и эндоскопической (трансоральной) (n=3/6 %).

РЕЗУЛЬТАТЫ. На топографо-анатомическом этапе доказана обоснованность и безопасность минимально инвазивного эндоскопически-ассистированного доступа к околощитовидным железам. Применение данного доступа в клинической практике как альтернативы традиционному показало его эффективность в виде снижения частоты специфических послеоперационных осложнений с 16,7 до 6,3 % при допустимом увеличении продолжительности операции с (42,8±15,7) до (64,4±23,5) мин и сохранении средней продолжительности стационарного лечения после операции на уровне (3,4±0,6) дня.

ЗАКЛЮЧЕНИЕ. Минимально инвазивную эндоскопически-ассистированную паратиреоидэктомию можно считать операцией выбора при лечении больных гиперпаратиреозом. Применение данной методики с осуществлением латерализации доли щитовидной железы, сохранением верхних и нижних щитовидных сосудов, а также использование интраоперационного нейромониторинга и паратиреомониторинга позволяет улучшить результаты хирургического лечения, снизить число послеоперационных осложнений, частоту персистенции и рецидива заболевания, повысить качество жизни пациентов.

Ключевые слова: *анатомия передней области шеи, хирургическая анатомия околощитовидных желез, гиперпаратиреоз, минимально инвазивная хирургия околощитовидных желез*

Для цитирования: Ромащенко П. Н., Фомин Н. Ф., Вшивцев Д. О., Майстренко Н. А., Малеев Ю. В., Криволапов Д. С., Прядко А. С., Старчик Д. А. Топографо-анатомическое и клиническое обоснование оптимальной минимально инвазивной методики паратиреоидэктомии. *Вестник хирургии имени И. И. Грекова*. 2021;180(4):11–17. DOI: 10.24884/0042-4625-2021-180-4-11-17.

*** Автор для связи:** Вшивцев Дмитрий Олегович, Военно-медицинская академия им. С. М. Кирова, 194044, Россия, Санкт-Петербург, ул. Академика Лебедева, д. 6. E-mail: dvo_vsh@mail.ru.

TOPOGRAPHIC, ANATOMICAL AND CLINICAL RATIONALE OF THE OPTIMAL MINIMALLY INVASIVE TECHNIQUE OF PARATHYROIDECTOMY

Pavel N. Romashchenko[1], Nicolay F. Fomin[1], Dmitriy O. Vshivtsev[1]*, Nicolay A. Maistrenko[1], Yuriy V. Maleev[2], Denis S. Krivolapov[1], Andrey S. Pryadko[1, 3], Dmitriy A. Starchik[4]

[1] Military Medical Academy, Saint Petersburg, Russia
[2] Voronezh Basic Medical College, Voronezh, Russia
[3] Leningrad Regional Clinical Hospital, Saint Petersburg, Russia
[4] North-Western State Medical University named after I. I. Mechnikov, Saint Petersburg, Russia

Received 12.04.2021; accepted 20.10.2021

INTRODUCTION. The information presented in the literature on the use of minimally invasive interventions in the treatment of hyperparathyroidism is not fully justified by topographical and anatomical studies and does not take into account individual features of the location and syntopia of the parathyroid glands, which requires additional scientific research.

OBJECTIVE. Based on the topographical and anatomical features of the structure of the anterior neck region, we determined the most rational methods of minimally invasive interventions on the parathyroid glands and evaluated their clinical effectiveness in patients with hyperparathyroidism.

METHODS AND MATERIALS. The design of the study consisted of two stages – topographical and anatomical, and clinical. Topographical and anatomical stage was performed on 2 levels: 1) on anatomical material, which included 15 human cadavers; 2) on plastinated cross sections of the neck (n=44) of human cadavers. During the clinical stage, we studied results of examination and treatment of 53 patients with hyperparathyroidism, who underwent surgery using three methods: Conventional (n=18/34 %); Minimally Invasive Video-Assisted Parathyroidectomy (n=32/60 %) and Transoral Endoscopic Parathyroidectomy Vestibular Approach (n=3/6 %).

RESULTS. During the topographical and anatomical stage, the validity and safety of minimally invasive video-assisted parathyroidectomy was proved. The use of this access in clinical practice as an alternative to the conventional one has shown its effectiveness in reducing the frequency of specific postoperative complications from 16.7 to 6.3 % with an acceptable increase in the duration of surgery from (42.8±15.7) to (64.4±23.5) minutes and maintaining the average duration of inpatient treatment after surgery at the level of (3.4±0.6) days.

CONCLUSION. Minimally invasive video-assisted parathyroidectomy can be considered the operation of choice in the treatment of patients with hyperparathyroidism. The use of this technique with the implementation of lateralization of the thyroid lobe, the preservation of the superior and inferior thyroid vessels, as well as the use of intraoperative neuromonitoring and identification of pathological and normal parathyroid tissue by fluorescent labeling with 5-aminolevulinic acid can improve the results of surgical treatment, reduce the number of postoperative complications, the frequency of persistence and relapse of the disease, and improve the quality of life of patients.

Keywords: *anatomy of the anterior neck region, surgical anatomy of the parathyroid glands, hyperparathyroidism, minimally invasive parathyroid surgery*

For citation: Romashchenko P. N., Fomin N. F., Vshivtsev D. O., Maistrenko N. A., Maleev Yu. V., Krivolapov D. S., Pryadko A. S., Starchik D. A. Topographic, anatomical and clinical rationale of the optimal minimally invasive technique of parathyroidectomy. *Grekov's Bulletin of Surgery*. 2021;180(4):11–17. (In Russ.). DOI: 10.24884/0042-4625-2021-180-4-11-17.

* **Corresponding author:** Dmitriy O. Vshivtsev, Military Medical Academy, 6, Academica Lebedeva str., Saint Petersburg, 194044, Russia. E-mail: dvo_vsh@mail.ru.

Введение. Патология околощитовидных желез (ОЩЖ) занимает 3-е место в структуре эндокринных заболеваний после патологии щитовидной железы (ЩЖ) и сахарного диабета [1–3]. Основным же методом лечения манифестных форм первичного гиперпаратиреоза (ПГПТ) и третичного (ТГПТ) является хирургический, успешность которого определяется удалением всей патологически измененной ткани ОЩЖ [2–5]. При этом ключевым фактором, определяющим успешные непосредственные и отдаленные результаты лечения, остается доскональное знание хирургической, вариантной и типовой анатомии передней области шеи и ОЩЖ [3, 5]. Классический «воротниковый» доступ по Кохеру – Микуличу позволяет обеспечить хороший обзор операционного поля, облегчить поиск и мобилизацию паратиром, однако он достаточно травматичен, сопряжен с повышенным риском развития специфических осложнений, неудовлетворительным косметическим результатом и более длительным периодом послеоперационной реабилитации. Применение же ряда мини-доступов к ОЩЖ позволяет улучшить результаты паратиреоидэктомий. Однако представленные в литературе сведения об их использовании и особенностях оперативной техники не в полной мере аргументированы топографо-анатомическими исследованиями и не учитывают индивидуальные особенности расположения и синтопии ОЩЖ, что и послужило основанием для проведения настоящего исследования [5–7].

Цель исследования – на основании топографо-анатомических особенностей строения передней области шеи определить наиболее рациональные методики минимально инвазивных вмешательств на околощитовидных железах и оценить их клиническую эффективность у больных гиперпаратиреозом.

Методы и материалы. Дизайн исследования заключался в проведении двух этапов – топографо-анатомического и клинического.

Первый этап выполнен на двух уровнях: 1) на анатомическом материале, включавшем в себя 15 трупов (9 – женских, 6 – мужских) людей в возрасте от 27 до 78 лет, умерших от различных заболеваний, не связанных с патологией ЩЖ, ОЩЖ и других органов передней области шеи, с тремя типами телосложения – долихоморфного (n=5), мезоморфного (n=5) и брахиморфного (n=5), у которых выполнено послойное препарирование передней области шеи [8]; 2) на пластинированных эпоксидной смолой тонких поперечных распилах шеи (n=44) от 4 человеческих трупов с тремя крайними типами телосложения, посредством изучения которых осуществлено топографо-анатомическое обоснование различных вариантов доступов к *spatium previscerale* и ОЩЖ [9].

Клинический этап исследования проведен на основании изучения результатов обследования и хирургического лечения 52 больных ПГПТ и 1-го ТГПТ. Комплексное обследование больных осуществляли в рамках международных протоколов и клинических рекомендаций. Для верификации диагноза определяли стандартный набор лабораторных показателей, а с целью топической диагностики патологически измененных ОЩЖ использовали две визуализирующие методики – ультразвуковое исследование шеи (УЗИ) и динамическую сцинтиграфию ОЩЖ с ^{99m}Tc-технетрилом [3, 5–7, 10, 11].

Показания к хирургическому лечению и его вариант определяли с учетом характера заболевания. Оперативные вмешательства выполнены с использованием трех методик – традиционной (n=18/34 %); минимально инвазивной эндоскопически-ассистированной (Minimally Invasive Video-Assisted Parathyroidectomy (MIVAP) (n=32/60 %) и эндоскопической (Transoral Endoscopic Parathyroidectomy Vestibular Approach (TOEPVA) (n=3/6 %). Все оперативные вмешательства сопровождались применением оборудования для интраоперационного нейромониторинга (ИОНМ) [3]. Для интраоперационной топической диагностики паратиром у 9 больных паратиреоидэктомия выполнена в условиях паратиреомониторинга с 5-аминолевулиновой кислотой (5-АЛК) [12, 13]. Радикальность выполненного вмешательства оценивали при помощи интраоперационного определения уровня паратиреоидного гормона.

Статистическую обработку проводили с помощью программ «Statistica for Windows» и «Microsoft Excel» (Microsoft Office 2013, США). В работе использованы традиционные показатели описательной статистики, а также критерии Шапиро – Уилка и Шапиро – Франсиа, t-критерий Стьюдента, непараметрический критерий χ^2 Пирсона (достоверными считали различия при $p \leq 0{,}05$).

Результаты. Топографо-анатомическое изучение шеи у 15 трупов позволило обнаружить 59 ОЩЖ. В 80 % наблюдений выявлено 4 ОЩЖ, которые располагались по 2 на заднемедиальной поверхности обеих долей ЩЖ. В 2 случаях выявлено 3 ОЩЖ, в 1 – 5. Статистически значимых различий в размерах и форме между левыми и правыми ОЩЖ, а также гендерных и конституциональных особенностей их размеров и топографии не установлено ($p>0{,}05$). Однако обнаружено, что верхние ОЩЖ имели преимущественно продолговатую форму, в то время как нижние – округлую, что следует учитывать при интраоперационной визуализации ОЩЖ и дифференциации их от лимфоузлов, комочков жира и добавочных долек ЩЖ. Также отмечено, что чем выше располагаются ОЩЖ, тем их положение ближе к срединной линии, а удаление от кожных покровов – глубже. Чем ниже находятся ОЩЖ, тем их расположение от срединной линии латеральнее, а к кожным покровам шеи – ближе. Каждая ОЩЖ имела собственную жировую и четко выраженную фасциальную капсулу. Во всех случаях ЩЖ находились между париетальным и висцеральным листками четвертой фасции в *spatium previscerale*. ОЩЖ, в свою очередь, располагались в том же клетчаточном пространстве, чаще на задней поверхности ЩЖ.

При изучении особенностей топографии и хирургической анатомии артериальных и венозных сосудов ОЩЖ установлено, что каждая ОЩЖ кровоснабжалась исключительно одним сосудом: в 47 (79,7 %) случаях – ветвями нижней щитовидной артерии (НЩА), в 11 (18,6 %) – из бассейна верхней щитовидной артерии (ВЩА) и в 1 (1,7 %) – из собственной сосудистой сети артерий ЩЖ. Установлено два варианта венозного оттока от ОЩЖ без статистически значимой разницы в зависимости от типов телосложения и пола: в 10 (66,7 %) случаях через венозную сеть капсулы ЩЖ, а в 5 (33,3 %) – посредством вен ЩЖ ($p>0{,}05$).

В ходе изучения распилов шеи определены зоны и направления доступов, где при всех типах телосложения не проходят крупные сосуды и нервы, отсутствует необходимость в пересечении подъязычных мышц шеи и отмечается наименьшая толщина массива разделяемых тканей – срединная линия шеи, которая включает в себя только фасции и подкожную мышцу, а также линия, соответствующая переднему краю кивательной мышцы при условии ее отведения латерально. Полученные данные указывают на анатомическую обоснованность и безопасность срединного и бокового шейных мини-доступов к ОЩЖ (*рис. 1*).

Критический анализ осуществления различных вариантов доступов позволил установить, что именно при срединном мини-доступе латерализация доли ЩЖ (мобилизация по латеральной поверхности) без пересечения ВЩА и НЩА позволяет обеспечить достаточный обзор операционного поля для полноценной ревизии ОЩЖ, минимизировать риски повреждения возвратного гортанного нерва (ВГН), а также нарушения кровоснабжения ЩЖ и неизмененной ОЩЖ на стороне удаленной паратиромы, т. е. выполнить основной оперативный прием максимально анатомически и щадяще (*рис.* 2).

Таким образом, в результате топографо-анатомического этапа исследования установлено, что обоснованные анатомические направления формирования доступа соответствуют переднему и боковому минимально инвазивным интрацервикальным, которые не сопровождаются формированием обширных хирургических тоннелей в подкожной жировой клетчатке. В то же время передний мини-доступ позволяет при необходимости проводить и двухстороннюю ревизию шеи. Также указанным параметрам,

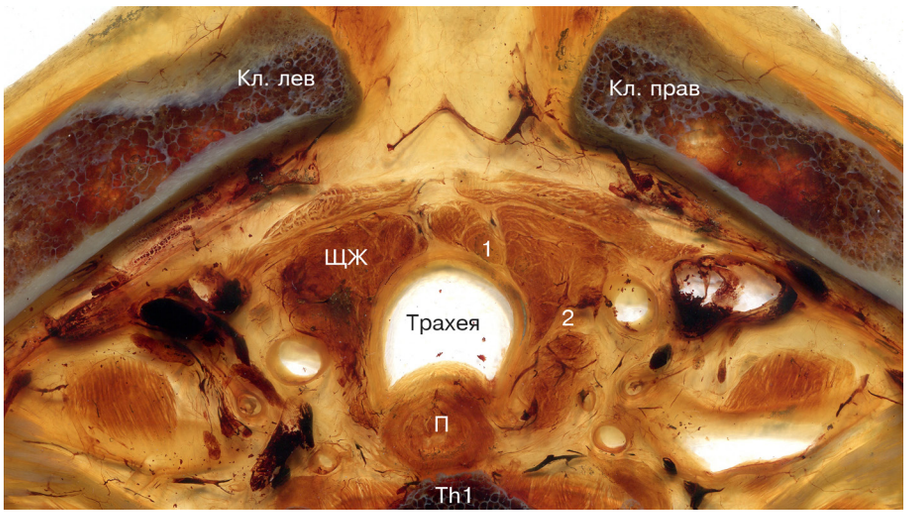

Рис. 1. Взаимное расположение щитовидных и околощитовидных желез на горизонтальном срезе шеи на уровне грудинных концов ключиц и тела первого грудного позвонка. Эпоксидный пластинат: 1, 2 – околощитовидные железы; ЩЖ – щитовидная железа; П – пищевод; Th1 – тело первого грудного позвонка; Кл. левая, Кл. правая – грудинные концы ключиц

Fig. 1. The relative position of the thyroid and parathyroid glands on the horizontal section of the neck at the level of the sternal ends of the clavicles and the body of the first thoracic vertebra. Epoxy plastinate: 1, 2 – parathyroid glands; ЩЖ – thyroid gland; П – esophagus; Th1 – body of the first thoracic vertebra; Кл. лев., Кл. прав. – sternal ends of the clavicles

хоть и в меньшей степени, соответствует эндоскопическая методика TOEPVA, которая подразумевает формирование доступа с постановкой трех троакаров (одного оптического для эндоскопа и двух для рабочих инструментов) в преддверии рта с последующим отсепаровыванием кожно-мышечного лоскута и формированием рабочего пространства под подкожной мышцей. Вариант доступа к *spatium previscerale* (через белую линию шеи) и остальные этапы операции идентичны таковым при паратиреоидэктомии по методике MIVAP.

В ходе реализации клинического этапа исследования проведено комплексное лабораторно-инструментальное обследование, которое позволило установить диагноз ТГПТ у 1 больного, а различных форм ПГПТ – у 52. При этом ПГПТ был диагностирован в следующих формах: мягкая – у 15 (28,8 %) больных, манифестная – у 37 (71,2 %). Среди мягких форм чаще встречалась малосимптомная (13/86,7 %), реже – асимптомная (2/13,3 %). Манифестный гиперпаратиреоз в костной форме диагностирован у 13 (35,2 %) пациентов, в висцеральной – у 9 (24,3 %), в смешанной – у 15 (40,5 %).

По результатам дооперационной топической диагностики солитарная аденома ОЩЖ была выявлена у 44 (83 %) больных, 2 – у 8 (15,1 %), 3 – у 1 (1,9 %). Эктопированное расположение солитарных паратиром – ретроэзофагеальное, по передней поверхности верхнего полюса правой доли ЩЖ, а также частично загрудинное было выявлено в 3 (5,7 %) клинических наблюдениях.

Анализ результатов хирургического лечения больных показал, что селективная паратиреоидэктомия (ПТЭ) выполнена у 28 (52,8 %) больных, унилатеральная ПТЭ (селективная паратиреоидэктомия с интраоперационной ревизией второй ОЩЖ на стороне операции) – у 17 (32,1 %), билатеральная ПТЭ с двусторонней ревизией шеи – у 8 (15,1 %). При этом у 45 (84,9 %) больных удалена 1 паратирома, у 7 (13,2 %) – 2, у 1 пациента с ТГПТ – 3. Удаление ипсилатеральной доли ЩЖ по поводу сопутствующей тиреоидной патологии выполнено у 19 (35,8 %) больных. В ходе операции ВЩА и НЩА были сохранены у 32 (60,4 %) больных. У 2 (3,8 %) пациентов с ретроэзофагеальным и частично загрудинным расположением паратиром понадобилось пересечение нижних щитовидных сосудов. Конверсия эндоскопически-ассистированного доступа на традиционный была выполнена у 2 (6,2 %) больных по причине повышенной кровоточивости ткани ЩЖ, повлекшей трудности идентификации паратиром.

Оценкой показателей средней продолжительности оперативных вмешательств установлено их статистически значимое увеличение с нарастанием технической сложности выполненной операции. Так, длительность вмешательств с использованием традиционного хирургического доступа составила (42,8±15,7) мин, эндоскопически-ассистированного (MIVAP) – (64,4±23,5) мин, эндоскопического (TOEPVA) – (90±32,7) мин ($p<0,01$).

Применение паратиреомониторинга с 5-АЛК в ходе выполнения паратиреоидэктомий позволило установить, что интенсивность флуоресценции паратиром оказалась субъективно значительно выше, чем неизмененных ОЩЖ, на фоне ее отсутствия у окружающих тканей и органов, что позволило дифференцировать патологически измененную ткань ОЩЖ от здоровой.

Использование оборудования для ИОНМ позволило визуализировать шейную часть ВГН на различном уровне на стороне вмешательства у 41 (77,4 %) пациента, ВГН с обеих сторон – у 8 (15,1 %). У 4 (7,5 %) больных, ввиду особенностей расположения ОЩЖ (значительно латеральнее трахеопищеводной борозды (n=3) и на передней поверхности доли ЩЖ (n=1), ВГН визуализированы не были. По данным ИОНМ, потери сигнала или его достоверного ослабления не зафиксировано. Статистически значимых отличий в частоте визуализации ВГН в группах больных в зависимости от методики выполненного оперативного вмешательства не отмечено (p>0,05).

Анализ результатов интраоперационного определения уровня паратиреоидного гормона, оцененного через 10–15 мин после удаления паратиромы, показал, что у всех больных достигнуто его снижение более чем на 50 % от исходных значений, что позволило подтвердить радикальность выполненного вмешательства и завершить операцию.

Гистологическое исследование операционного материала позволило подтвердить наличие аденом ОЩЖ у всех 52 (98,1 %) пациентов с ПГПТ и у 1 (1,9 %) с ТГПТ.

Анализ непосредственных результатов лечения показал, что послеоперационные осложнения носили транзиторный характер, развились у 7 (13,2 %) больных и были представлены двухсторонним (n=1) и односторонним (n=1) парезом гортани, а также гипокальциемией (n=1) после операций по традиционной методике; гипокальциемией (n=2) – у больных, прооперированных по методике MIVAP; односторонним парезом гортани (n=1) и гипокальциемией (n=1) – после применения методики TOEPVA. Осложнение паратиреомониторинга с 5-АЛК в послеоперационном периоде развилось у 1 пациента и было представлено реакцией, связанной с фотосенсибилизирующими свойствами препарата. Транзиторный характер пареза гортани при сохранении проводимости ВГН по данным ИОНМ, вероятно, явился следствием тракции ВГН во время латерализации доли ЩЖ или его дистантным термическим повреждением при использовании энергетических устройств. Причиной гипокальциемии в 1 случае у больного ТГПТ послужил объем оперативного вмешательства, во всех остальных – синдром «голодных костей» на фоне манифестной костной формы ПГПТ. Персистенции и рецидива заболевания у больных не зарегистрировано.

Средняя продолжительность стационарного лечения после всех оперативных вмешательств составила (3,4±0,6) дня и не зависела от применяемой методики (p>0,05).

Таким образом, применение методики MIVAP показало ее эффективность в сравнении с традиционной в виде снижения частоты специфических послеоперационных осложнений с 16,7 до 6,3 % при

Рис. 2. Латерализация правой доли щитовидной железы без пересечения верхней и нижней щитовидных артерий. Вена Кохера пересечена: a – правая верхняя околощитовидная железа; b – ветви правой верхней щитовидной артерии; c – правый возвратный гортанный нерв

Fig. 2. Lateralization of the right thyroid lobe without intersection of the superior thyroid artery and inferior thyroid artery. Kocher's vein is crossed: a – the upper right parathyroid glands; b – the branches of the superior thyroid artery; c – the right recurrent laryngeal nerve

допустимом увеличении времени выполнения операции с (42,8±15,7) до (64,4±23,5) мин и сохранении средней продолжительности стационарного лечения после выполненного вмешательства на уровне (3,4±0,6) дня (p≤0,05). В то же время небольшой опыт выполнения паратиреоидэктомий по методике TOEPVA показал ее значительную техническую сложность, которая привела к увеличению продолжительности операции и развитию осложнений у 2 из 3 прооперированных больных. Полученные данные показывают, что методика MIVAP является наиболее обоснованной и безопасной, может быть выполнена вне зависимости от типа телосложения и антропометрических особенностей шеи, а методика TOEPVA требует дальнейшего изучения и обоснования целесообразности применения в клинической практике у больных гиперпаратиреозом.

Обсуждение. На современном этапе развития хирургии ОЩЖ различными авторами предложен большой спектр различных интра- и экстрацервикальных мини-инвазивных хирургических доступов. Однако целесообразность и эффективность применения большинства из них остается дискутабельной в связи с отсутствием четко аргументированного топографо-анатомического и клинического обоснования. При этом недифференцированному применению большинства методик сопутствует высокий уровень специфических послеоперационных осложнений, особенно в период освоения наиболее сложных из них [5–7]. В то же время анализ результатов проведенного нами исследования позволяет обосновать выбор методики MIVAP как наиболее рациональной. Формирование минимального по протяженности разреза на передней поверхности шеи обеспечивает достаточный

доступ к ОЩЖ и окружающим анатомическим структурам, а его срединное расположение и применение эндовидеотехники позволяют проводить как селективную паратиреоидэктомию, так и двухстороннюю ревизию шеи. Наименьшая травматичность операции при этом достигается строгим выполнением послойной диссекции фасций без пересечения мышц шеи и отсепаровывания обширных лоскутов кожи и подкожной жировой клетчатки. Применение же эндовидеохирургической техники при эндоскопических и эндоскопически-ассистированных вмешательствах в значительной степени улучшает визуализацию ОЩЖ, мелких сосудов и ВГН, что способствует минимизации частоты интра- и послеоперационных осложнений [5, 6, 10, 11].

Ключевым аспектом при планировании оперативного вмешательства на ОЩЖ является полноценная и качественная дооперационная топическая диагностика паратиром с применением не менее двух визуализирующих методик, основными из которых являются ультразвуковое исследование и сцинтиграфия ОЩЖ с ^{99m}Tc-технетрилом (однофотонная эмиссионная компьютерная томография или однофотонная эмиссионная компьютерная томография, совмещенная с компьютерной томографией) [1, 2, 5, 6, 10, 11]. Однако немаловажным остается и вопрос интраоперационной идентификации как здоровых ОЩЖ, так и паратиром, решение которого способствует благоприятному исходу хирургического лечения пациентов с различными формами гиперпаратиреоза, поскольку только удаление всей патологически измененной паратиреоидной ткани обеспечивает радикальность вмешательства. Как показало наше исследование, при поиске ОЩЖ во время операции важно учитывать закономерности их расположения по отношению к доле ЩЖ, срединной линии шеи, а также по глубине залегания от уровня кожного покрова. При этом следует учитывать, что ОЩЖ имеет единственный кровоснабжающий ее сосуд, исходящий преимущественно из бассейна НЩА, который можно использовать в качестве своеобразного постоянного топографо-анатомического ориентира для поиска паратиром [8]. В свою очередь, рутинное использование интраоперационного паратиреомониторинга с 5-АЛК в настоящее время представляется нецелесообразным, но может быть использовано при операциях по поводу персистенции или рецидива гиперпаратиреоза, неоднозначных данных дооперационной диагностики, эктопированном расположении паратиром, а также у больных с ТГПТ [5, 12, 13].

Повышению уровня безопасности паратиреоидэктомий способствует применение ИОНМ, который, по данным нашего и других исследований [5], облегчает идентификацию и визуализацию ВГН, позволяет контролировать его проводимость до и после оперативного воздействия, что способствует профилактике его повреждения.

Таким образом, успешность хирургического лечения пациентов с гиперпаратиреозом определяется, в первую очередь, скрупулезной, строго последовательной реализацией лечебно-диагностического алгоритма, в рамках которого должны быть установлены все клинические проявления заболевания, его осложнения, определена форма гиперпаратиреоза, топографо-анатомическая локализация паратиром, точно сформулированы показания к операции, а сами оперативные вмешательства выполнены с использованием всего арсенала современных технологий, позволяющих повысить уровень доказательности и безопасности хирургии ОЩЖ.

Выводы. 1. Полученные в ходе исследования результаты позволяют считать методику MIVAP, выполненную с осуществлением латерализации доли ЩЖ, сохранением верхних и нижних щитовидных сосудов в условиях ИОНМ и паратиреомониторинга, операцией выбора при лечении больных ПГПТ при сочетании классической лабораторной картины, однозначных данных дооперационной топической диагностики паратиром и их типичном расположении, которая позволяет снизить число послеоперационных осложнений, избежать персистенции и рецидива заболевания, повысить качество жизни больных.

2. Точное знание вариантной, клинической и типовой анатомии передней области шеи с учетом выявленных в нашем исследовании клинико-анатомических параллелей и опыт хирургической бригады определяют исход оперативного вмешательства.

Конфликт интересов

Авторы заявили об отсутствии конфликта интересов.

Conflict of interest

The authors declare no conflict of interest.

Соответствие нормам этики

Авторы подтверждают, что соблюдены права людей, принимавших участие в исследовании, включая получение информированного согласия в тех случаях, когда оно необходимо, и правила обращения с животными в случаях их использования в работе. Подробная информация содержится в Правилах для авторов.

Compliance with ethical principles

The authors confirm that they respect the rights of the people participated in the study, including obtaining informed consent when it is necessary, and the rules of treatment of animals when they are used in the study. Author Guidelines contains the detailed information.

ЛИТЕРАТУРА

1. Баранова И. А., Клемушина Т. В., Зыкова Т. А. Эпидемиология первичного гиперпаратиреоза – невидимая часть айсберга (обзор литературы) // Мед. вестн. Юга России. 2016. № 2. С. 4–8. Doi: 10.21886/2219-8075-2016-2-4-8.
2. Дедов И. И., Мельниченко Г. А., Мокрышева Н. Г. и др. Первичный гиперпаратиреоз : клиника, диагностика, дифференциальная диагностика, методы лечения // Проблемы эндокринологии. 2016. Т. 62, № 6. № С. 40–77. Doi: 10.14341/probl201662640-77.

3. Wilhelm S. M., Wang T. S., Ruan D. T. et al. The American Association of Endocrine Surgeons Guidelines for Definitive Management of Primary Hyperparathyroidism // JAMA Surg. 2016. Vol. 151, № 10. P. 959–968. Doi: https://doi.org/10.1001/jamasurg.2016.2310.
4. Самохвалова Н. А., Майстренко Н. А., Ромащенко П. Н. Программный подход к лечению вторичного гиперпаратиреоза при хронической болезни почек // Вестн. хир. им. И. И. Грекова. 2013. Т. 172. № 2. С. 43–46.
5. Новый уровень доказательности и безопасности в хирургии околощитовидных желез // П. Н. Ромащенко, Н. А. Майстренко, Д. С. Криволапов, Д. О. Вшивцев // Вестн. хир. им. И. И. Грекова. 2020. Т. 179, № 1. С. 58–62. Doi: 10.24884/0042-4625-2020-179-1-58-62.
6. Ryan S., Courtney D., Moriariu J. et al. Surgical management of primary hyperparathyroidism // European Archives of Oto-Rhino-Laryngology. 2017. Vol. 274, № 12. P. 4225–4232. Doi: 10.1007/s00405-017-4776-4.
7. Russell J. O., Anuwong A., Dionigi G. et al. Transoral Thyroid and Parathyroid Surgery Vestibular Approach : A Framework for Assessment and Safe Exploration // Thyroid. 2018. Vol. 28, № 7. P. 825–829. Doi: https://doi.org/10.1089/thy.2017.0642.
8. Черных А. В., Малеев Ю. В., Шевцов А. Н и др. Прогнозирование типовых особенностей топографии околощитовидных желез с применением регрессионного анализа // Таврический медико-биолог. вестн. 2017. Т. 20, № 3. С. 273–280.
9. Старчик Д. А. Методические основы пластинации распилов тела // Морфология. 2015. Т. 148, № 4. С. 56–61.
10. Bilezikian J. P. Primary hyperparathyroidism // J. Clin. Endocrinol. Metab. 2018. Vol. 103, № 11. P. 3993–4004. Doi: 10.1210/jc.2018-01225.
11. Jawaid I., Rajesh S. Hyperparathyroidism (primary) NICE guideline : diagnosis, assessment, and initial management // Br. J. Gen. Pract. 2020. Vol. 70, № 696. P. 362–363. Doi: 10.3399/bjgp20X710717.
12. Радионавигационные и фотодинамические методики интраоперационной визуализации околощитовидных желез (обзор литературы) // П. Н. Ромащенко, Н. А. Майстренко, Д. С. Криволапов, Д. О. Вшивцев // Вестн. хир. им. И. И. Грекова. 2020. Т. 179, № 3. С. 113–119. Doi: 10.24884/0042-4625-2020-179-3-113-119.
13. De Leeuw F., Breuskin I., Abbaci M. et al. Intraoperative near-infrared imaging for parathyroid gland identification by autofluorescence : a feasibility study // World J Surg. 2016. Vol. 40, № 9. P. 2131–2138. Doi: 10.1007/s00268-016-3571-5.

REFERENCES

1. Baranova I. A., Klemushina T. V., Zykova T. A. Epidemiology of primary hyperparathyroidism – invisible part of the iceberg (literature rewiew) // Medical Herald of the South of Russia. 2016;(2):4–8. (In Russ.). Doi: 10.21886/2219-8075-2016-2-4-8.
2. Dedov I. I., Melnichenko G. A., Mokrysheva N. G. Rozhinskaya L. Ya., Kusnezov N. S., Pigarova E. A., Voronkova I. A., Lipatenkova A. K., Egshatyan L. V., Mamedova E. O., Krupinova Yu. A. Primary hyperparathyroidism: the clinical picture, diagnostics, differential diagnostics, and methods of treatment // Problems of Endocrinology. 2016;62(6):40–77. (In Russ.).
3. Wilhelm S. M., Wang T. S., Ruan D. T. et al. The American Association of Endocrine Surgeons Guidelines for Definitive Management of Primary Hyperparathyroidism // JAMA Surg. 2016;151(10):959–968. Doi: https://doi.org/10.1001/jamasurg.2016.2310.
4. Samohvalova N. A., Maystrenko N. A., Romashchenko P. N. Programmed approach to the treatment of secondary hyperparathyroidism in chronic renal disease // Grekov's Bulletin of Surgery. 2013;172(2):43–46. (In Russ.). Doi: 10.24884/0042-4625-2013-172-2-043-046.
5. Romashchenko P. N., Maistrenko N. A., Krivolapov D. S., Vshivtsev D. O. New standard of evidence and safety in the parathyroid surgery // Grekov's Bulletin of Surgery. 2020;179(1):58–62. (In Russ.). Doi: 10.24884/0042-4625-2020-179-1-58-62.
6. Ryan S., Courtney D., Moriariu J. et al. Surgical management of primary hyperparathyroidism // European Archives of Oto-Rhino-Laryngology. 2017;274(12):4225–4232. Doi: 10.1007/s00405-017-4776-4.
7. Russell J. O., Anuwong A., Dionigi G. et al. Transoral Thyroid and Parathyroid Surgery Vestibular Approach: A Framework for Assessment and Safe Exploration // Thyroid. 2018;28(7):825–829. Doi: https://doi.org/10.1089/thy.2017.0642.
8. Chernykh A. V., Maleev Yu. V., Shevtsov A. N., Golovanov D. N. The prediction model features the topography of the parathyroid glands with the use of regression analysis //Tavricheskiy Mediko-Biologicheskiy Vestnik. 2017;20(3):273–280. (In Russ.).
9. Starchik D.A. The methodological basis for the plastination of the body sawcuts. Morfologiya. 2015;148(4):56-61. (In Russ.).
10. Bilezikian J. P. Primary hyperparathyroidism // J. Clin. Endocrinol. Metab. 2018;103(11):3993–4004. Doi: 10.1210/jc.2018-01225.
11. Jawaid I., Rajesh S. Hyperparathyroidism (primary) NICE guideline: diagnosis, assessment, and initial management // Br. J. Gen. Pract. 2020;70(696):362–363. Doi: 10.3399/bjgp20X710717.
12. Romashchenko P. N., Maistrenko N. A., Krivolapov D. S., Vshivtsev D. O. Radio navigation and photodynamic methods for intraoperative visualization of the parathyroid glands (review of literature) // Grekov's Bulletin of Surgery. 2020;179(3):113–119. (In Russ.). Doi: 10.24884/0042-4625-2020-179-3-113-119.
13. De Leeuw F., Breuskin I., Abbaci M. et al. Intraoperative near-infrared imaging for parathyroid gland identification by autofluorescence: a feasibility study // World J Surg. 2016;40(9):2131–2138. Doi: 10.1007/s00268-016-3571-5.

Информация об авторах:

Ромащенко Павел Николаевич, доктор медицинских наук, профессор, член-корреспондент РАН, начальник кафедры факультетской хирургии им. С. П. Фёдорова, Военно-медицинская академия им. С. М. Кирова (Санкт-Петербург, Россия), ORCID: 0000-0001-8918-1730; **Фомин Николай Фёдорович,** доктор медицинских наук, профессор, зав. кафедрой оперативной хирургии (с топографической анатомией), Военно-медицинская академия им. С. М. Кирова (Санкт-Петербург, Россия), ORCID: 0000-0001-8474-5621; **Вшивцев Дмитрий Олегович,** старший ординатор хирургического (эндокринологического) отделения кафедры факультетской хирургии им. С. П. Фёдорова, Военно-медицинская академия им. С. М. Кирова (Санкт-Петербург, Россия), ORCID: 0000-0002-9000-427X; **Майстренко Николай Анатольевич,** доктор медицинских наук, профессор, академик РАН, профессор кафедры факультетской хирургии им. С. П. Фёдорова, Военно-медицинская академия им. С. М. Кирова (Санкт-Петербург, Россия), ORCID: 0000-0002-1405-7660; **Малеев Юрий Валентинович,** доктор медицинских наук, доцент, преподаватель, Воронежский базовый медицинский колледж (г. Воронеж, Россия), ORCID: 0000-0001-9326-4010; **Криволапов Денис Сергеевич**, старший ординатор онкологического отделения кафедры факультетской хирургии им. С. П. Фёдорова, Военно-медицинская академия им. С. М. Кирова (Санкт-Петербург, Россия), ORCID: 0000-0002-9499-2164; **Прядко Андрей Станиславович,** кандидат медицинских наук, зав. 1-м хирургическим отделением, Ленинградская областная клиническая больница (Санкт-Петербург, Россия), ORCID: 0000-0002-7848-6704; **Старчик Дмитрий Анатольевич,** доктор медицинских наук, доцент, зав. кафедрой морфологии человека, Северо-Западный государственный медицинский университет им. И. И. Мечникова (Санкт-Петербург, Россия), ORCID: 0000-0001-9535-4503.

Information about authors:

Romashchenko Pavel N., Dr. of Sci. (Med.), Professor, Corresponding Member of the Russian Academy of Sciences, Head of the Department of Faculty Surgery named after S. P. Fedorov, Military Medical Academy (Saint Petersburg, Russia), ORCID: 0000-0001-8918-1730; **Fomin Nicolay F.,** Dr. of Sci. (Med.), Professor, Head of the Department of Operative Surgery (with Topographic Anatomy), Military Medical Academy (Saint Petersburg, Russia), ORCID: 0000-0001-8474-5621; **Vshivtsev Dmitriy O.,** Senior Resident of the Surgical (Endocrinological) Department of the Department of Faculty Surgery named after S. P. Fedorov, Military Medical Academy (Saint Petersburg, Russia), ORCID: 0000-0002-9000-427X; **Maistrenko Nicolay A.,** Dr. of Sci. (Med.), Professor, Academician of the Russian Academy of Sciences, Professor of the Department of Faculty Surgery named after S. P. Fedorov, Military Medical Academy (Saint Petersburg, Russia), ORCID: 0000-0002-1405-7660; **Maleev Yuriy V.,** Dr. of Sci. (Med.), Associate Professor, Lecturer, Voronezh Basic Medical College (Voronezh, Russia), ORCID: 0000-0001-9326-4010; **Krivolapov Denis S.,** Senior Resident of the Oncology Department of the Department of Faculty Surgery named after S. P. Fedorov, Military Medical Academy (Saint Petersburg, Russia), ORCID: 0000-0002-9499-2164; **Pryadko Andrey S.,** Cand. of Sci. (Med.), Head of the 1st Surgical Department, Leningrad Regional Clinical Hospital (Saint Petersburg, Russia), ORCID: 0000-0002-7848-6704; **Starchik Dmitriy A.,** Dr. of Sci. (Med.), Associate Professor, Head of the Department of Human Morphology, North-Western State Medical University named after I. I. Mechnikov (Saint Petersburg, Russia), ORCID: 0000-0001-9535-4503.