

© CC © Д. Д. Курбонов, М. К. Азизов, Ф. М. Хуррамов, 2025  
УДК [618.11-006.2-007.59]-055.2-07-089  
<https://doi.org/10.24884/0042-4625-2025-184-6-64-71>

## РЕЗУЛЬТАТЫ ДИАГНОСТИКИ И ЛЕЧЕНИЯ ДЕВОЧЕК С КИСТОЗНЫМИ ОБРАЗОВАНИЯМИ И ПЕРЕКРУТОМ ПРИДАТКОВ МАТКИ

Д. Д. Курбонов<sup>1, 2\*</sup>, М. К. Азизов<sup>2</sup>, Ф. М. Хуррамов<sup>3</sup>

<sup>1</sup> Национальный детский медицинский центр

Республика Узбекистан, Ташкент, ул. Паркентская, д. 294

<sup>2</sup> Самаркандский областной детский многопрофильный медицинский центр

Республика Узбекистан, г. Самарканд, ул. Дзамшида, д. 21а

<sup>3</sup> Ташкентский государственный медицинский университет

100109, Республика Узбекистан, Ташкент, ул. Фаробия, д. 2

Поступила в редакцию 20.05.2025 г.; принята к печати 12.11.2025 г.

**ЦЕЛЬ.** Оценить эффективность современных методов диагностики и органосохраняющего лечения девочек с кистозными образованиями и перекрутом придатков матки для разработки оптимального лечебно-диагностического алгоритма.

**МЕТОДЫ И МАТЕРИАЛЫ.** Проведен ретроспективный анализ 81 случая перекрута придатков матки у девочек в возрасте от 8 до 17 лет (средний возраст  $13,2 \pm 2,4$  года), получавших лечение в 2017–2024 гг. На основании выраженности клинических проявлений предложены три стадии заболевания: I стадия – начальные проявления; II стадия – выраженная симптоматика; III стадия – предполагаемые необратимые ишемические изменения пораженного органа.

**РЕЗУЛЬТАТЫ.** У 57 (70,4 %) пациенток диагнозом направления в стационар был острый аппендицит, правильный диагноз на амбулаторном этапе установлен только в 7 (8,6 %) случаях. Распределение по выраженности клинических проявлений: I стадия – 33 (40,7 %), II стадия – 28 (34,6 %), III стадия – 20 (24,7 %) пациенток. УЗИ с цветовым доплеровским картированием продемонстрировало чувствительность 75,3 %. Интраоперационно органические причины перекрута выявлены у 65 (80,2 %) больных, лапароскопический доступ использован у 61 (75,3 %) пациентки. Органосохраняющие операции выполнены у 74 (91,4 %) больных: при I–II стадиях – у 100 %, при III стадии – у 65 % пациенток. Восстановление кровотока после деторсии наблюдалось у 65 % пациенток в III стадии и у 86 % во II стадии заболевания.

**ЗАКЛЮЧЕНИЕ.** Перекрут придатков матки у девочек характеризуется высокой частотой диагностических ошибок. Органосохраняющая лапароскопическая тактика эффективна в большинстве случаев, включая пациенток с выраженными ишемическими изменениями. Предложенная классификация по стадиям позволяет прогнозировать исходы лечения.

**Ключевые слова:** перекрут придатков матки, дети, лапароскопия, органосохраняющее лечение, ультразвуковая диагностика, кистозные образования яичников

**Для цитирования:** Курбонов Д. Д., Азизов М. К., Хуррамов Ф. М. Результаты диагностики и лечения девочек с кистозными образованиями и перекрутом придатков матки. *Вестник хирургии имени И. И. Грекова.* 2025;184(6):64–71. <https://doi.org/10.24884/0042-4625-2025-184-6-64-71>.

\* **Автор для связи:** Джафар Джуракулович Курбонов, Самаркандский областной детский многопрофильный медицинский центр, Республика Узбекистан, г. Самарканд, ул. Дзамшида, д. 21а. E-mail: djafarkurbonov@gmail.com.

## RESULTS OF DIAGNOSIS AND TREATMENT OF GIRLS WITH CYSTIC FORMATIONS AND ADNEXAL TORSION

Dzhafar D. Kurbonov<sup>1, 2\*</sup>, Mamatkul K. Azizov<sup>2</sup>, Farrukh M. Khurramov<sup>3</sup>

<sup>1</sup> National Children's Medical Center

294, Parkentskaya str., Tashkent, Republic of Uzbekistan

<sup>2</sup> Samarkand Regional Children's Multidisciplinary Medical Center

21a, Dzhamskida str., Samarkand, Republic of Uzbekistan

<sup>3</sup> Tashkent State Medical University

2, Farobiya str., Tashkent, Republic of Uzbekistan, 100109

Received 20.05.2025; accepted 12.11.2025

The **OBJECTIVE** was to evaluate the effectiveness of modern diagnostic methods and organ-preserving treatment of girls with cystic formations and adnexal torsion to develop an optimal therapeutic and diagnostic algorithm.

**METHODS AND MATERIALS.** A retrospective analysis of 81 cases of adnexal torsion in girls aged 8 to 17 years (mean age  $13.2 \pm 2.4$  years) treated from 2017 to 2024 was conducted. Based on the severity of clinical manifestations, three stages of the disease were proposed: stage I – initial manifestations; stage II – severe symptoms; stage III – suspected irreversible ischemic changes in the affected organ.

**RESULTS.** In 57 (70.4 %) patients, the referral diagnosis was acute appendicitis, and the correct diagnosis at the outpatient stage was established in only 7 (8.6 %) cases. Distribution by severity of clinical manifestations: stage I – 33 (40.7 %), stage II – 28 (34.6 %), stage III – 20 (24.7 %) patients. Ultrasound with color Doppler imaging showed a sensitivity of 75.3%. Intraoperatively, organic causes of torsion were identified in 65 (80.2 %) patients. Laparoscopic approach was used in 61 (75.3 %) patients. Organ-preserving operations were performed in 74 (91.4 %) patients: 100 % in stages I–II and 65 % in stage III. Blood flow restoration after detorsion was observed in 65 % of stage III patients and 86 % of stage II patients.

**CONCLUSION.** Adnexal torsion in girls is characterized by a high frequency of diagnostic errors. Organ-preserving laparoscopic approach is effective in most cases, including patients with severe ischemic changes. The proposed staging classification allows predicting treatment outcomes.

**Keywords:** *adnexal torsion, children, laparoscopy, organ-preserving treatment, ultrasound diagnosis, ovarian cystic formations*

**For citation:** Kurbonov D. D., Azizov M. K., Khurramov F. M. Results of diagnosis and treatment of girls with cystic formations and adnexal torsion. *Grekov's Bulletin of Surgery*. 2025;184(6):64–71. (In Russ.). <https://doi.org/10.24884/0042-4625-2025-184-6-64-71>.

\* **Corresponding author:** Dzhamfar D. Kurbonov, Samarkand Regional Children's Multidisciplinary Medical Center, 21a, Dzhamshida str., Samarkand, Republic of Uzbekistan. E-mail: [djafarkurbonov@gmail.com](mailto:djafarkurbonov@gmail.com).

**Введение.** Перекрут придатков матки (ППМ) – это неотложная патология, которая сопровождается нарушением кровоснабжения в яичнике [1]. По одним данным, ППМ встречается в 7 % случаев в структуре острых гинекологических заболеваний, по другим – в 2,7–3 % [2, 3]. Возникновение ППМ у взрослых связывают с органическими причинами, которые встречаются в 51 % случаев; роль злокачественных новообразований представлена единичными наблюдениями [4]. У детей ППМ без видимой органической патологии встречается значительно чаще, чем у взрослых [5].

До сих пор отсутствует единое мнение о тактике лечения данной патологии. Если раньше единственным решением при ППМ являлась аднексэктомия, то в настоящее время тактика изменилась в сторону органосохраняющих операций [6]. Одни авторы считают, что при отсутствии выраженных изменений придатков их необходимо раскручивать, а при значительных изменениях в яичнике – удалять без раскручивания с целью профилактики перитонита и тромбоза [7]. Действительно, неоднозначность в тактике хирургического лечения обусловлена риском возникновения тромбоза легочной артерии. Однако исследования показали, что данное осложнение встречается в 0,2 % случаев независимо от проведения деторсии или отказа от нее [8]. Другие авторы придерживались органосохраняющей тактики, несмотря на выраженную ишемию придатка, и в ходе проведенного ими лечения кровотока в придатке в виде единичных пикселей, по данным эхографического исследования, появился лишь на 5-е сутки [9]. Макроскопические характеристики придатка не являются объективными критериями для решения вопроса об аднексэктомии. На сегодняшний день не существует объективных методов интраоперационной оценки жизнеспособности придатков матки после деторсии, поэтому данная проблема требует дальнейшего изучения [10].

**Цель** исследования – оценить эффективность современных методов диагностики и органосохраняющего лечения девочек с кистозными образованиями и перекрутом придатков матки для раз-

работки оптимального лечебно-диагностического алгоритма.

**Методы и материалы.** Под нашим наблюдением находилась 81 девочка с перекрутом придатков матки в возрасте от 8 до 17 лет (средний возраст  $13,2 \pm 2,4$  года), получавшая обследование и лечение в 2017–2024 гг.

**Критерии включения:** девочки с клинически и интраоперационно подтвержденным диагнозом перекрута придатков матки.

**Критерии исключения:** пациентки с сопутствующими тяжелыми соматическими заболеваниями, препятствующими оперативному лечению.

Статистическая обработка данных выполнена с использованием программы SPSS 23.0. Применялись методы описательной статистики, критерий  $\chi^2$  для сравнения качественных признаков. Различия считались статистически значимыми при  $p < 0,05$ .

**Результаты.** Все пациентки с перекрутом придатков матки были госпитализированы в экстренном порядке. У 57 (70,4 %) девочек правильным диагнозом был «острый аппендицит». Подозрение на перекрут придатков матки было высказано специалистами первичного звена лишь в 7 (8,6 %) случаях; в остальных 17 (21,0 %) наблюдениях диагноз формулировался как «абдоминальная колика».

На основании выраженности клинических проявлений нами выделены три стадии заболевания: I стадия – начальные проявления; II стадия – выраженная симптоматика; III стадия – предполагаемые необратимые ишемические изменения пораженного органа.

Распределение больных по стадиям приведено в *табл. 1*.

Большинство пациенток были госпитализированы в I или II стадии заболевания. Клинические характеристики пациенток в зависимости от стадии заболевания представлены в *табл. 2*. При поступлении состояние всех больных оценивалось как средней степени тяжести. Абдоминальный болевой синдром имел различную интенсивность: у 54 (66,7 %) он был выраженным, у 18 (22,2 %) – умеренным, у 9 (11,1 %) – слабо выраженным.

Таблица 1

## Распределение пациентов с ППМ в зависимости от клинической стадии заболевания

Table 1

## Distribution of patients with adnexal torsion depending on the clinical stage of the disease

Нозология	Клиническая стадия заболевания	Количество больных n (%)
Перекрыт придатков матки	I	33 (40,7 %)
	II	28 (34,6 %)
	III	20 (24,7 %)
Всего		81 (100 %)

Таблица 2

## Клинические характеристики пациенток в зависимости от стадии заболевания

Table 2

## Clinical characteristics of patients depending on the stage of the disease

Показатель	I стадия (n=33)	II стадия (n=28)	III стадия (n=20)	p
Средний возраст, лет	13,8±2,1	13,2±2,3	12,1±2,8	<0,05
Длительность до госпитализации, часы	6,2±2,1	18,4±4,3	36,7±8,2	<0,001
Выраженный болевой синдром, n (%)	18 (54,5 %)	22 (78,6 %)	14 (70 %)	<0,05
Симптомы перитонизации, n (%)	6 (18,2 %)	10 (35,7 %)	10 (50 %)	<0,05
Лейкоцитоз >12×10 г/л, n (%)	19 (57,6 %)	21 (75 %)	16 (80 %)	<0,05

Примечание: различия статистически значимы при сравнении показателей между I и III стадиями (p<0,05), а также между I и II стадиями и между II и III стадиями по показателю длительности до госпитализации (p<0,001).

Таблица 3

## Эффективность методов диагностики ППМ

Table 3

## The effectiveness of diagnosing methods for adnexal torsion

Метод диагностики	Чувствительность, %	Специфичность, %	Точность, %
УЗИ органов малого таза	75,3	92,1	83,7
УЗИ с ЦДК	75,3	94,7	85,0
МСКТ (при тератомах)	100	100	100
Клинические признаки	68,2	71,4	69,8

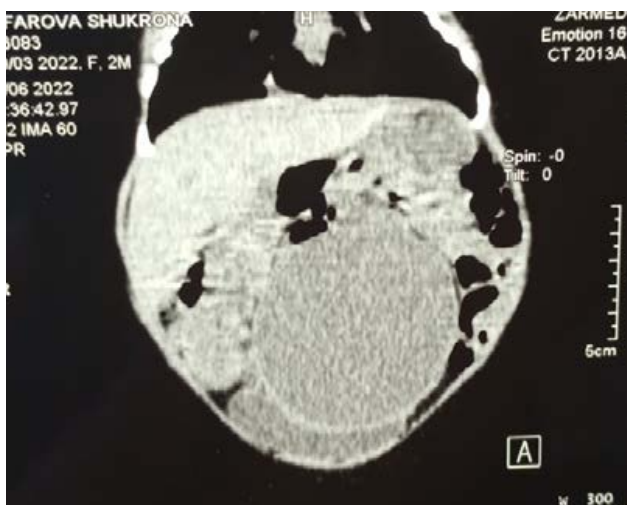Приступообразный характер болей в начале заболевания наблюдался у 28 (34,6 %) пациенток, постоянные ноющие или периодические боли – у 53 (65,4 %). У большинства больных заболевание сопровождалось тошнотой и рвотой. Субфебрилитет был зафиксирован у 16 (19,8 %) пациенток.

При физикальном обследовании боль локализовалась в проекции пораженного придатка. Симптомы перитонизации отмечались у 26 (32,1 %) больных, мышечное напряжение – у 18 (22,2 %). Перекрытые придатки были пальпаторно определены через переднюю брюшную стенку у 9 (11,1 %) и при ректальном исследовании – у 25 (30,9 %) пациенток.

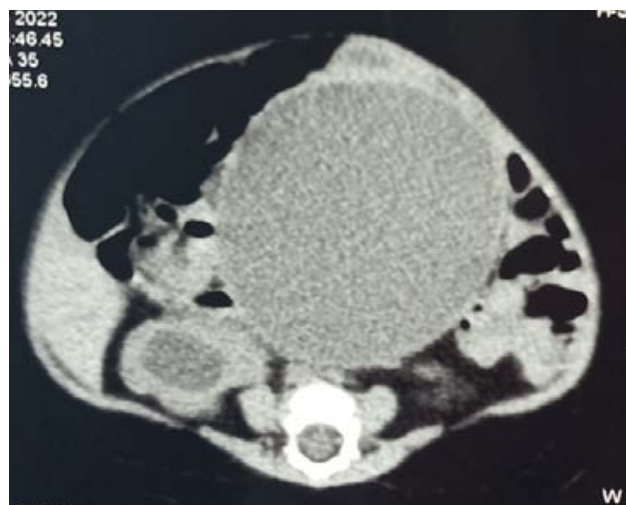
Во всех клинических наблюдениях было проведено УЗИ органов брюшной полости. У 61 пациентки (75,3 %) заключение об острой ишемии придатков матки основывалось на визуализации патологически измененного органа, наличии свободной жидкости в полости малого таза, а также, в ряде случаев, на выявлении дополнительных объемных образований в проекции придатков.

У 20 пациенток (24,7 %) первичное УЗИ оказалось недостаточно информативным, что было связано с техническими сложностями визуализации органов малого таза в экстренных условиях, выраженным метеоризмом, беспокойным поведением пациенток, а также ограниченными возможностями ультразвукового метода в диагностике данной патологии. Однако при повторном УЗИ признаки ППМ были достоверно верифицированы во всех наблюдениях. Эффективность различных методов диагностики ППМ представлена в табл. 3.

Ультразвуковые характеристики ППМ варьировали в зависимости от стадии патологического процесса. Так, в инфильтративной стадии (у 23 пациенток, 28,4 %) регистрировалось наличие свободной жидкости в полости малого таза и увеличение объема яичника на стороне поражения (от 7,5 до 45,5 см<sup>3</sup>). Цветовое доплеровское картирование (ЦДК) в данной группе демонстрировало снижение перфузии: от единичных сосудистых сигналов



а



б

Рис. 1. МСКТ органов брюшной полости: а – тератоидное образование правого яичника с включениями кальция и жировой ткани; б – аксиальный срез, демонстрирующий гетерогенную структуру образования

Fig. 1. MSCT of the abdominal cavity organs: а – teratoid formation of the right ovary with inclusions of calcium and adipose tissue; б – axial section demonstrating the heterogeneous structure of the formation

в периферических отделах до полного отсутствия кровотока в пораженном яичнике.

Признаки деструктивной стадии, зарегистрированные у 58 пациенток (71,6 %), включали выраженную неоднородность стромы яичника, исчезновение фолликулярного аппарата, нечеткие, неровные контуры органа, уменьшение его размеров и объема.

Свободная жидкость в полости малого таза была выявлена в 74 случаях (91,4 %). Дополнительные образования в проекции пораженного придатка диагностированы у 48 пациенток (59,3 %), среди которых были: ретенционные кисты – 21, параовариальные – 17, тератоидные – 10.

Рентгенологические методы (обзорная рентгенография и МСКТ) были применены у 6 пациенток (7,4 %) при подозрении на тератоидные образования яичников. Во всех случаях были визуализированы кальцифицированные элементы и жировые включения, характерные для тератом малого таза (рис. 1).

Интраоперационные находки коррелировали с клинико-anamnestическими характеристиками пациентов. Так, при анализе возрастной структуры было выявлено снижение среднего возраста пациенток с ППМ в III стадии заболевания. Догоспитальный и дооперационный периоды были достоверно более продолжительными при переходе от I к III стадии, достигая максимальных значений на поздних этапах заболевания.

Выявлена тенденция к преобладанию правостороннего перекрута в I и III стадиях заболевания. Вероятной причиной является не только особенность топографии болевого синдрома и результаты инструментальных методов диагностики, но и меньшая настороженность клиницистов в отношении гинекологической патологии при правосторонней

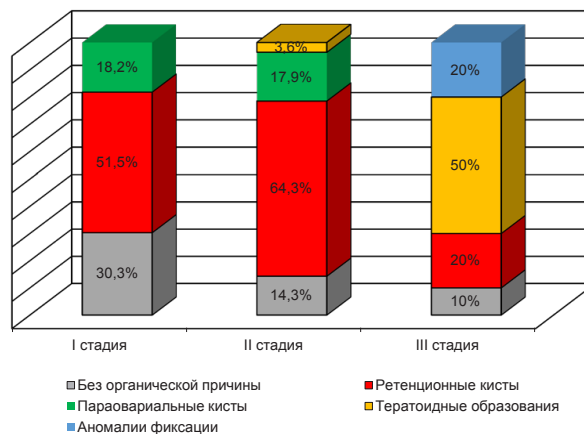


Рис. 2. Структура причин ППМ

Fig. 2. The structure of the causes of adnexal torsion

локализации болей (что приводит к гипердиагностике острого аппендицита и диагностическим ошибкам).

«Полный» перекрут придатков ( $\geq 360^\circ$ ) был выявлен у большинства пациенток – 64,2 % случаев независимо от стадии заболевания. При этом отмечалась вариабельность выраженности изменений: в I стадии – острое начало с выраженным болевым синдромом вследствие резкого нарушения кровотока; во II стадии – усугубление симптомов за счет отека и прогрессирующей ишемии.

Макроскопическая картина яичника варьировала от цианотичной до темно-багровой и черной, что отражало степень ишемии и некроза и статистически достоверно коррелировало со стадией заболевания. Признаки некроза придатков визуализированы у 14,3 % пациенток во II стадии и у 35 % – в III стадии заболевания. В I стадии некротических изменений не отмечено ни в одном случае.

Признаки восстановления кровотока после десторсии придатков зафиксированы у 86 % пациенток

Таблица 4

## Характеристика оперативных вмешательств у пациенток с ППМ

Table 4

## Characteristics of surgical interventions in patients with adnexal torsion

Вид и объем оперативных вмешательств	Клинические стадии заболевания		
	I (n=33)	II (n=28)	III (n=20)
Лапароскопическая деторсия ППМ:	29 (87,9 %)	19 (67,9 %)	13 (65 %)
пункции (аспирации) ретенционных образований	22 (75,9 %)	12 (63,2 %)	1 (7,7 %)
удаление параовариальных образований	7 (24,1 %)	4 (21,1 %)	2 (15,4 %)
удаление тератоидных образований	0 (0 %)	3 (15,7 %)	7 (53,8 %)
резекция придатков матки	0 (0 %)	0 (0 %)	3 (23,1 %)
Конверсия, деторсия ППМ	3 (9,1 %)	3 (10,7 %)	3 (15 %)
Открытая операция	1 (3 %)	6 (21,4 %)	4 (20 %)
Органосохранение	33 (100 %)	28 (100 %)	13 (65 %)
Итого	33 (100 %)	28 (100 %)	20 (100 %)

во II стадии и у 65 % – в III стадии заболевания, что свидетельствует о частичной обратимости ишемических изменений при своевременном хирургическом вмешательстве.

Интраперитонеальные осложнения, такие как рыхлые инфильтраты в полости малого таза, диагностированы у 4 пациенток (20 %) с ППМ в III стадии. Клинически проявляющихся признаков ограниченного перитонита при этом не наблюдалось.

Органические причины ППМ (например, кисты, опухоли, пороки развития) были выявлены у 65 пациенток (80,2 %). При этом достоверных различий в их частоте или характеристиках в зависимости от клинической стадии заболевания установлено не было. Таким образом, риск развития перекрута придатков сохраняется в любом возрасте и может возникать как на фоне органической патологии, так и при ее отсутствии (рис. 2).

Характеристика оперативных вмешательств у пациенток с ППМ в зависимости от стадии заболевания представлена в табл. 4.

В группе из 81 пациентки с перекрутом придатков матки лапароскопическое лечение оказалось эффективным в 61 (75,3 %) случае. Конверсия в лапаротомию потребовалась у 9 (11,1 %) пациенток в связи с техническими трудностями при деторсии значительно увеличенного кистозно-измененного яичника. Открытые операции были проведены у 11 (13,6 %) больных.

Между подгруппами пациенток с I и II стадиями заболевания статистически значимых различий по объему и методике вмешательств не выявлено. Исключение составила подгруппа из 7 пациенток с III стадией заболевания, у которых вследствие некроза придатков были выполнены органосохраняющие вмешательства ( $p < 0,05$ ). Из них у трех пациенток операции удалось выполнить лапароскопически.

Дополнительно к деторсии в ряде случаев проводились пункция и аспирация (фенестрация) ретенционных образований яичников (35 случаев), а также иссечение параовариальных кист (13 случаев).

**Клинический пример.** Пациентка 15 лет поступила в хирургическое отделение с жалобами на интенсивную боль в правой подвздошной области, сохраняющуюся на протяжении двух суток. Ранее периодически отмечались боли указанной локализации, усилившиеся в последние 48 часов, сопровождались рвотой. Самостоятельно принимала спазмолитики без выраженного эффекта. Осмотрена участковым врачом, направлена в стационар.

*При поступлении:* состояние средней степени тяжести, сознание ясное. Отмечается выраженный болевой абдоминальный синдром, ограничение активных движений. Кожные покровы бледные, чистые. Сердечно-легочная деятельность без патологических изменений. Живот правильной формы, не увеличен, мягкий при пальпации, болезненный в правой подвздошной области при глубокой пальпации. Симптомы раздражения брюшины отсутствуют, выявлено умеренное пассивное напряжение мышц. Печень и селезенка не изменены. Диурез и дефекация в пределах нормы.

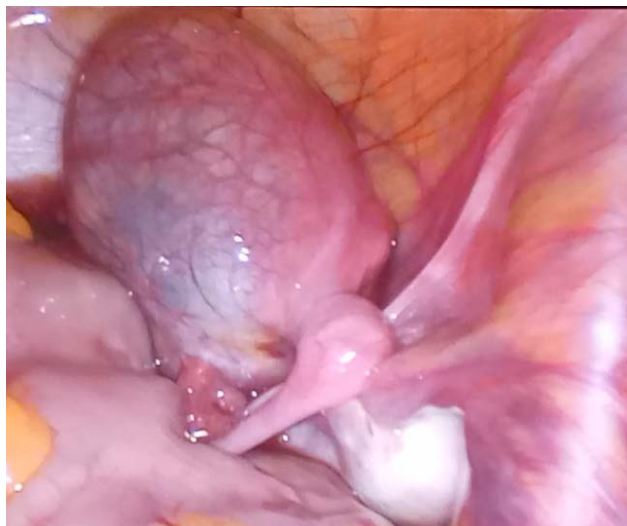*По данным УЗИ органов брюшной полости:* незначительное количество свободной жидкости в полости малого таза; в проекции правого яичника визуализируется киста размером 5,0×4,0 см с признаками нарушения кровотока при ЦДК. Левый яичник без патологических изменений, кровотоков сохранен.

*Предоперационный диагноз:* перекрут кисты правого яичника.

*Интраоперационные данные (лапароскопия):* в малом тазу – геморрагический выпот объемом до 30 мл, эвакуирован аспирацией. Обнаружена киста правого яичника, перекрученная на 360°, синюшного цвета, с умеренным отеком (рис. 3).

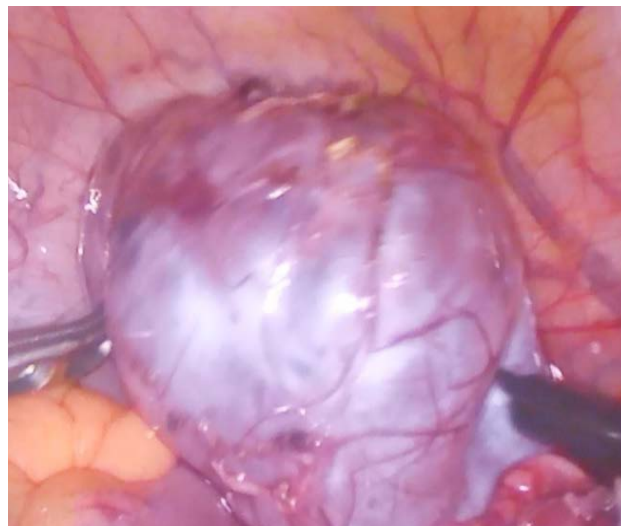*Операция:* выполнена лапароскопическая деторсия придатков (рис. 4) с последующим органосохраняющим удалением кисты при сохранении яичника справа (рис. 5, 6).

**Послеоперационный период** протекал благоприятно, без необходимости в антибактериальной или инфузионной терапии. Пациентка выписана



*Рис. 3. Лапароскопическая картина: перекрученная киста правого яичника с признаками ишемии (синюшная окраска, отек тканей)*

*Fig. 3. Laparoscopic picture: twisted cyst of the right ovary with signs of ischemia (cyanotic coloration, tissue edema)*



*Рис. 4. Этапы лапароскопической деторсии: захват перекрученного придатка atraуматичными щипцами; процесс деторсии кисты яичника*

*Fig. 4. Stages of laparoscopic detorsion: capture of the twisted appendage with atraumatic forceps; the process of detorsion of the ovarian cyst*

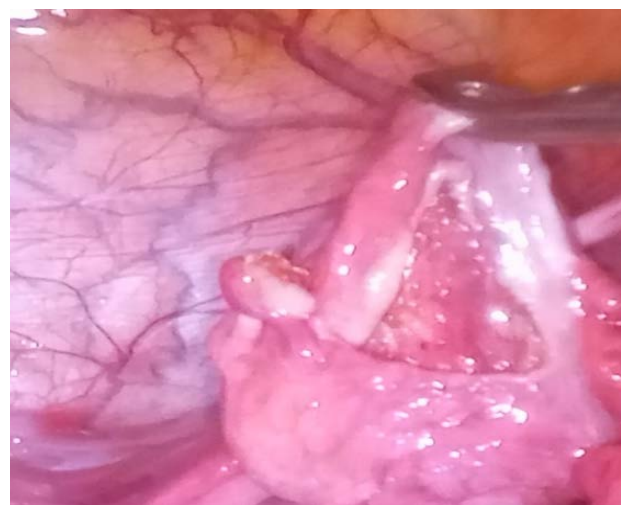на третьи сутки после операции в удовлетворительном состоянии.

Удаление тератоидных (дермоидных) образований яичников выполнено у 10 пациенток. В 7 (8,6 %) случаях при выраженных деструктивных изменениях, некрозе и несостоятельности придатков матки выполнена сальпинго-оофорэктомия.

Представленное клиническое наблюдение подтверждает эффективность лапароскопического подхода при лечении девочек с ППМ. Рецидивов заболевания и необходимости в повторных лапароскопических вмешательствах (релапароскопиях) в данной когорте пациентов не отмечено.

**Обсуждение.** Полученные результаты демонстрируют, что перекрут придатков матки у девочек остается серьезной диагностической проблемой. В 70,4 % случаев первоначальный диагноз был «острый аппендицит», что согласуется с данными систематического обзора R. Dasgupta et al. (2018), где показано, что ППМ часто ошибочно трактуется как другие причины острого живота [11]. По данным E. Scheier (2022), диагностические трудности обусловлены неспецифичностью клинических проявлений и ограниченными возможностями инструментальных методов диагностики [12].

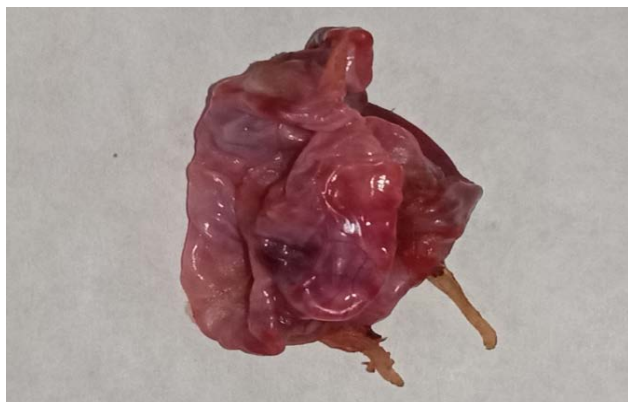Предложенная нами стадийная классификация позволяет объективно оценить тяжесть состояния и прогнозировать исходы лечения. Показано, что время до операции критически влияет на возможность органосохранения: при III стадии только 65 % операций завершились сохранением придатка против 100 % в I–II стадиях. Аналогичные данные приводят J. Anders и E. Powell (2005), подчеркивая важность раннего хирургического вмешательства для сохранения функции яичника [13].



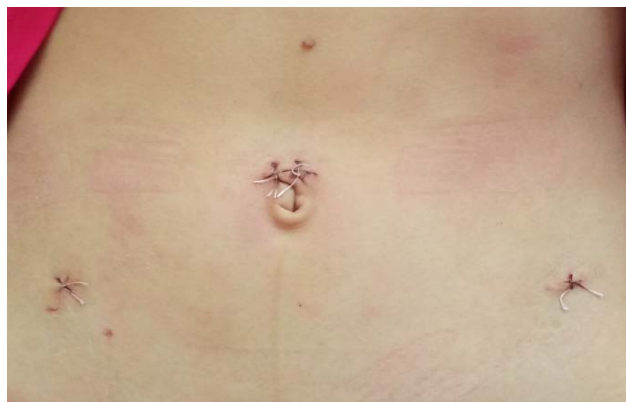*Рис. 5. Лапароскопическое удаление кисты яичника: выделение капсулы кисты; удаление кистозного образования с сохранением здоровой ткани яичника*

*Fig. 5. Laparoscopic removal of the ovarian cyst: isolation of the cyst capsule; removal of cystic formation with preserving healthy ovarian tissue*

Эффективность УЗИ с цветовым доплеровским картированием в нашем исследовании составила 75,3 %, что соответствует данным литературы. Согласно обзору A. Ngo et al. (2015), УЗИ остается основным методом диагностики ППМ, однако авторы подчеркивают, что отсутствие кровотока при доплерографии не всегда коррелирует со степенью некроза яичника [14]. Важно отметить, что в нашем исследовании восстановление перфузии после деторсии наблюдалось у 65 % пациенток в III стадии и у 86 % во II стадии заболевания, что подтверждает данные литературы о целесообразности органосохраняющей тактики.



а



б

Рис. 6. Интраоперационные препараты: а – удаленная капсула кисты яичника; б – послеоперационные раны после лапароскопического вмешательства

Fig. 6. Intraoperative preparations: a – the removed capsule of the ovarian cyst; б – postoperative wounds after laparoscopic intervention

Лапароскопический доступ использовался у 75,3 % пациенток, что соответствует современным тенденциям в детской хирургии. По данным международного мультицентрового исследования С. Spinelli et al. (2023), лапароскопический подход ассоциирован с более высокой частотой органосохраняющих операций [15]. V. Rousseau et al. (2008) в серии из 40 случаев показали, что органосохраняющее хирургическое лечение (деторсия без удаления придатков) возможно в 47,5 % случаев при использовании современной хирургической тактики [16].

А. Celik et al. (2005) в долгосрочном исследовании показали, что органосохраняющее хирургическое лечение приводит к восстановлению нормальной функции яичника у 93 % пациенток [17].

Интересно, что в нашей серии органическая патология выявлена у 80,2 % пациенток. По данным М. Oskaylı et al. (2015), предрасполагающие образования обнаруживаются у 81 % детей с ППМ, что соответствует нашим результатам [18]. Авторы отмечают, что наличие кистозных образований не должно влиять на выбор органосохраняющей тактики.

Наши результаты поддерживают современную тенденцию к максимально органосохраняющему лечению ППМ у детей, даже при наличии выраженных макроскопических изменений придатка. Р. Bolli et al. (2017) разработали предиктивную шкалу для оценки вероятности успешного органосохранения, что может помочь в принятии интраоперационных решений [19].

**Выводы.** 1. Перекрут придатков матки у девочек в 70,4 % случаев ошибочно диагностируется как острый аппендицит, что требует повышения онкологической настороженности врачей первичного звена.

2. УЗИ с цветовым доплеровским картированием является эффективным методом диагностики ППМ с чувствительностью 75,3 % и должно выполняться всем девочкам с подозрением на данную патологию.

3. Лапароскопический доступ эффективен в 75,3 % случаев и должен рассматриваться как метод выбора при лечении ППМ у детей.

4. Органосохраняющая тактика возможна в 91,4 % случаев, включая пациенток с выраженными ишемическими изменениями, что подтверждает целесообразность попытки деторсии независимо от макроскопических характеристик придатка.

5. Разработанная стадийная классификация позволяет прогнозировать исходы лечения и может быть использована для стандартизации подходов к терапии ППМ.

#### Конфликт интересов

Авторы заявили об отсутствии конфликта интересов.

#### Conflict of interest

The authors declare no conflict of interest.

#### Соответствие нормам этики

Авторы подтверждают, что соблюдены права людей, принимавших участие в исследовании, включая получение информированного согласия в тех случаях, когда оно необходимо, и правила обращения с животными в случаях их использования в работе. Подробная информация содержится в Правилах для авторов.

#### Compliance with ethical principles

The authors confirm that they respect the rights of the people participated in the study, including obtaining informed consent when it is necessary, and the rules of treatment of animals when they are used in the study. Author Guidelines contains the detailed information.

#### ЛИТЕРАТУРА

1. Абдуллаева Г. Ш. Новые подходы в эндохирургическом лечении пациенток с заболеваниями придатков матки: автореф. дисс. ... канд. мед. наук: 14.01.01/, 2017. 78 с.
2. Адамьян Л. В., Дьяконова Е. Ю., Сибирская Е. В. и др. Хирургическая тактика при перекруте придатков матки у детей. Репродуктивное здоровье детей и подростков. 2014. № 4. С. 35–41.
3. Адамьян Л. В., Богданова Е. А., Глыбина Т. М., Сибирская Е. В. Абдоминальный синдром у детей и подростков вследствие гинекологической патологии. Ошибки диагностики и лечения. Акушерство и гинекология. 2012. № 2. С. 96–101.
4. Буланов М.Н. Ультразвуковая гинекология: курс лекций в 3-х томах. Том 3. М.: Видар-М, 2011.
5. Маисеенко Д. А., Царюк Е. П., Семенова Ю. Е. Гинекологическая заболеваемость девочек-подростков, находящихся на лечении

- в детских соматических отделениях при многопрофильной больнице. ПМЖ. 2015. № 20. С. 1217–1218.
- Agarwal P., Agarwal P., Bagdi R. et al. Ovarian preservation in children for adenexal pathology, current trends in laparoscopic management and our experience. *J. Indian Assoc. Pediatr. Surg.* 2014. Vol. 19, № 2. P. 65–69. <https://doi.org/10.4103/0971-9261.129594>.
  - Меджидова К. К., Алиева Х. Г. Лечение кист яичников. Проблемы репродукции. 2014. № 5. С. 35–38.
  - Петлах В. И., Коновалов А. К., Константинова И. П. и др. Диагностика и лечение гинекологических заболеваний в практике детского хирурга. *Врач.* 2012. № 1. С. 3–7.
  - Casey J., Yunker A., Anderson T. Gynecologic Surgery in the Pediatric and Adolescent Populations: Review of Perioperative and Operative Considerations. *Journal of Minimally Invasive Gynecology.* 2016. Vol. 23. P. 1033–1039.
  - Santos X. M., Cass D. L., Dietrich J. E. Outcome following detorsion of torsed adnexa in children. *J. Pediatr. Adolesc. Gynecol.* 2015. Vol. 28. P. 136–138.
  - Dasgupta R., Renaud E., Goldin A. B. et al. Ovarian torsion in pediatric and adolescent patients: a systematic review. *J. Pediatr. Surg.* 2018. Vol. 53, № 7. P. 1387–1391. <https://doi.org/10.1016/j.jpedsurg.2017.10.053>.
  - Scheier E. Diagnosis and Management of Pediatric Ovarian Torsion in the Emergency Department: Current Insights. *Open Access Emerg Med.* 2022. Vol. 14. P. 283–291. <https://doi.org/10.2147/OAEM.S342725>.
  - Anders J. F., Powell E. C. Urgency of evaluation and outcome of acute ovarian torsion in pediatric patients. *Arch. Pediatr. Adolesc. Med.* 2005. Vol. 159, № 6. P. 532–5. <https://doi.org/10.1001/archpedi.159.6.532>.
  - Ngo A. V., Otjen J. P., Parisi M. T. et al. Pediatric ovarian torsion: a pictorial review. *Pediatr. Radiol.* 2015. Vol. 45, № 12. P. 1845–55. <https://doi.org/10.1007/s00247-015-3385-x>.
  - Spinelli C., Tröbs R. B., Nissen M. et al. Ovarian torsion in the pediatric population: predictive factors for ovarian-sparing surgery – an international retrospective multicenter study and a systematic review. *Arch. Gynecol. Obstet.* 2023. Vol. 308, № 1. P. 1–12. <https://doi.org/10.1007/s00404-022-06522-3>.
  - Rousseau V., Massicot R., Darwish A. A. et al. Emergency management and conservative surgery of ovarian torsion in children: a report of 40 cases. *J. Pediatr. Adolesc. Gynecol.* 2008. Vol. 21, № 4. P. 201–206. <https://doi.org/10.1016/j.jpags.2007.10.001>.
  - Celik A., Ergün O., Aldemir H. et al. Long-term results of conservative management of adnexal torsion in children. *J. Pediatr. Surg.* 2005. Vol. 40, № 4. P. 704–708. <https://doi.org/10.1053/jpsu.2005.01.024>.
  - Oskaylı M. Ç., Durakbaşa Ç. U., Maşrabacı K. et al. Surgical approach to ovarian torsion in children. *J. Pediatr. Adolesc. Gynecol.* 2015. Vol. 28, № 5. P. 343–347. <https://doi.org/10.1016/j.jpags.2014.10.001>.
  - Bolli P., Schädelin S., Holland-Cunz S., Zimmermann P. Ovarian torsion in children: Development of a predictive score. *Medicine (Baltimore).* 2017. Vol. 96, № 43. P. e8299. <https://doi.org/10.1097/MD.00000000000008299>.
  - Adamyan L. V., Bogdanova E. A., Glybina T. M., Sibirskaya E. V. Abdominal syndrome in children and adolescents due to gynecological pathology. Diagnostic and treatment errors. *Obstetrics and Gynecology.* 2012;(2):96–101. (In Russ.).
  - Bulanov M. N. Ultrasound gynecology: a course of lectures in 3 volumes. Volume 3. M.: Vidar-M, 2011. (In Russ.).
  - Maiseyenko D. A., Tsaryuk E. P., Semenova Yu. E. Gynecological morbidity of adolescent girls undergoing treatment in children's somatic departments at a multidisciplinary hospital. *RMJ.* 2015;(20):1217–1218. (In Russ.).
  - Agarwal P., Agarwal P., Bagdi R. et al. Ovarian preservation in children for adenexal pathology, current trends in laparoscopic management and our experience. *J. Indian Assoc. Pediatr. Surg.* 2014;19(2):65–69. <https://doi.org/10.4103/0971-9261.129594>.
  - Medzhidova K. K., Alieva H. G. Treatment of ovarian cysts. Problems of reproduction. 2014;(5):35–38. (In Russ.).
  - Petlakh V. I., Konovalov A. K., Konstantinova I. P. et al. Diagnostics and treatment of gynecological diseases in the practice of a pediatric surgeon. *Doctor.* 2012;(1):3–7. (In Russ.).
  - Casey J., Yunker A., Anderson T. Gynecologic Surgery in the Pediatric and Adolescent Populations: Review of Perioperative and Operative Considerations. *Journal of Minimally Invasive Gynecology.* 2016;23:1033–1039.
  - Santos X. M., Cass D. L., Dietrich J. E. Outcome following detorsion of torsed adnexa in children. *J. Pediatr. Adolesc. Gynecol.* 2015;28:136–138.
  - Dasgupta R., Renaud E., Goldin A. B. et al. Ovarian torsion in pediatric and adolescent patients: a systematic review. *J. Pediatr. Surg.* 2018;53(7):1387–1391. <https://doi.org/10.1016/j.jpedsurg.2017.10.053>.
  - Scheier E. Diagnosis and Management of Pediatric Ovarian Torsion in the Emergency Department: Current Insights. *Open Access Emerg Med.* 2022;14:283–291. <https://doi.org/10.2147/OAEM.S342725>.
  - Anders J. F., Powell E. C. Urgency of evaluation and outcome of acute ovarian torsion in pediatric patients. *Arch. Pediatr. Adolesc. Med.* 2005;159(6):532–5. <https://doi.org/10.1001/archpedi.159.6.532>.
  - Ngo A. V., Otjen J. P., Parisi M. T. et al. Pediatric ovarian torsion: a pictorial review. *Pediatr. Radiol.* 2015;45(12):1845–55. <https://doi.org/10.1007/s00247-015-3385-x>.
  - Spinelli C., Tröbs R. B., Nissen M. et al. Ovarian torsion in the pediatric population: predictive factors for ovarian-sparing surgery – an international retrospective multicenter study and a systematic review. *Arch. Gynecol. Obstet.* 2023;308(1):1–12. <https://doi.org/10.1007/s00404-022-06522-3>.
  - Rousseau V., Massicot R., Darwish A. A. et al. Emergency management and conservative surgery of ovarian torsion in children: a report of 40 cases. *J. Pediatr. Adolesc. Gynecol.* 2008;21(4):201–206. <https://doi.org/10.1016/j.jpags.2007.10.001>.
  - Celik A., Ergün O., Aldemir H. et al. Long-term results of conservative management of adnexal torsion in children. *J. Pediatr. Surg.* 2005;40(4):704–708. <https://doi.org/10.1053/jpsu.2005.01.024>.
  - Oskaylı M. Ç., Durakbaşa Ç. U., Maşrabacı K. et al. Surgical approach to ovarian torsion in children. *J. Pediatr. Adolesc. Gynecol.* 2015;28(5):343–347. <https://doi.org/10.1016/j.jpags.2014.10.001>.
  - Bolli P., Schädelin S., Holland-Cunz S., Zimmermann P. Ovarian torsion in children: Development of a predictive score. *Medicine (Baltimore).* 2017;96(43):e8299. <https://doi.org/10.1097/MD.00000000000008299>.

## REFERENCES

- Abdullaeva G. Sh. New approaches in endosurgical treatment of patients with diseases of the uterine appendages: abstract of diss. ... *Cand. of Sci. (Med.)*: 14.01.01, 2017. 78 p. (In Russ.).
- Adamyan L. V., Dyakonova E. Yu., Sibirskaya E. V. et al. Surgical tactics for torsion of the uterine appendages in children. Reproductive health of children and adolescents. 2014. No. 4. pp. 35–41. (In Russ.).

## Информация об авторах:

**Курбанов Джафар Джурракулович**, зав. отделением хирургии, Самаркандский областной детский многопрофильный медицинский центр (г. Самарканд, Узбекистан), соискатель ученой степени доктора медицинских наук, Национальный детский медицинский центр (Ташкент, Узбекистан), ORCID: 0009-0000-3205-4714; **Азизов Маматкул Курбанович**, главный врач, Самаркандский областной детский многопрофильный медицинский центр (г. Самарканд, Узбекистан), ORCID: 0009-0002-5099-8705; **Хуррамов Фаррух Мухсинович**, ассистент кафедры детской хирургии, урологии, детской урологии, анестезиологии и реаниматологии, детской анестезиологии и реаниматологии, Ташкентский государственный медицинский университет (Ташкент, Узбекистан), ORCID: 0000-0002-8794-1182.

## Information about authors:

**Kurbonov Dzhafar D.**, Head of the Department of Surgery, Samarkand Regional Children's Multidisciplinary Medical Center (Samarkand, Uzbekistan), Dr. of Sci. (Med.), National Children's Medical Center (Tashkent, Uzbekistan), ORCID: 0009-0000-3205-4714; **Azizov Mamatkul K.**, Chief Physician, Samarkand Regional Children's Multidisciplinary Medical Center (Samarkand, Uzbekistan), ORCID: 0009-0002-5099-8705; **Khurramov Farrukh M.**, Assistant of the Department of Pediatric Surgery, Urology, Pediatric Urology, Anesthesiology and Intensive Care, Pediatric Anesthesiology and Intensive Care, Tashkent State Medical University (Tashkent, Uzbekistan), ORCID: 0000-0002-8794-1182.