

© CC BY Коллектив авторов, 2026
УДК [616.24-089.878-06-005.4] : 615.835.3
<https://doi.org/10.24884/0042-4625-2026-185-2-15-22>

ВОЗМОЖНОСТИ ПРИМЕНЕНИЯ ГИПЕРБАРИЧЕСКОЙ ОКСИГЕНАЦИИ ПРИ ИШЕМИИ БРОНХИАЛЬНОГО ШВА ПОСЛЕ РЕЗЕКЦИИ ЛЕГКОГО

В. А. Порханов^{1, 2}, В. А. Жихарев^{1, 2*}, В. Ф. Ларин¹, А. С. Бушуев¹, Р. А. Арутюнян¹,
В. В. Курган¹

¹ Научный исследовательский центр – Краевая клиническая больница № 1 имени проф. С. В. Очаповского
350086, Россия, г. Краснодар, ул. 1 мая, д. 167

² Кубанский государственный медицинский университет
350063, Россия, г. Краснодар, ул. им. Митрофана Седина, д. 4

Поступила в редакцию 04.02.2026 г.; принята к печати 11.03.2026 г.

ВВЕДЕНИЕ. Ишемия и некроз бронхиального шва являются серьезными осложнениями после резекции легкого. Традиционные методы лечения часто оказываются неэффективными. Гипербарическая оксигенация может быть полезной в качестве адъювантной терапии при ишемии бронхиального шва после резекции легкого.

ЦЕЛЬ. Изучение потенциала применения гипербарической оксигенации у пациентов с ишемическими изменениями бронхиального шва после онкоторакальных операций с выполнением систематической медиастинальной лимфодиссекции.

МЕТОДЫ И МАТЕРИАЛЫ. Проведено исследование, в которое вошли 174 пациента с развившейся ишемией/некрозом бронхиального шва после онкоторакальных операций с выполнением систематической медиастинальной лимфодиссекции. Все исследуемые пациенты прошли сеансы ГБО. Проанализировано клиническое течение каждого пациента, результаты лечения, а также любые побочные эффекты ГБО. Проведено сравнение результатов лечения между группами – с ишемическими и некротическими изменениями зоны бронхиального шва.

РЕЗУЛЬТАТЫ. Выявление ишемии/некроза после операции происходило на 6 [4–7] сутки, а начало ГБО – на 8 [6–10] сутки. Медианная продолжительность ГБО составляла 8 [6–10] сеансов. У 127 (93,4 %) пациентов ГБО позволило значительно улучшить эндоскопическую картину с последующим заживлением бронхиального шва, у 9 (6,6 %) пациента наблюдалось ухудшение ишемических изменений, потребовавшее дальнейшего хирургического вмешательства. Летальность была выше в группе некротических изменений бронхиального шва и составила – 9 человек (23,7 %), в группе ишемии – 7 пациентов (5,1 %) ($p < 0,001$). Кумулятивная 100-дневная вероятность выживания (по кривой Каплан – Майера) у пациентов с ишемическими изменениями составила 94,9 %, а у пациентов с некротическими изменениями бронхиального шва – 76,3 %.

ВЫВОДЫ. Полученные клинические данные подтверждают эффективность и свидетельствуют о перспективности использования ГБО для улучшения заживления бронхиального шва после резекции легкого, особенно в случаях ишемии тканей.

Ключевые слова: гипербарическая оксигенация, ишемия бронхиального шва, рак легкого

Для цитирования: Порханов В. А., Жихарев В. А., Ларин В. Ф., Бушуев А. С., Арутюнян Р. А., Курган В. В. Возможности применения гипербарической оксигенации при ишемии бронхиального шва после резекции легкого. *Вестник хирургии имени И. И. Грекова.* 2026;185(2):15–22. <https://doi.org/10.24884/0042-4625-2026-185-2-15-22>.

* **Автор для связи:** Василий Александрович Жихарев, ГБУЗ НИИ-ККБ1 им. проф. С. В. Очаповского, 350000, Россия, г. Краснодар, ул. 1-го Мая, д. 167. E-mail: Vasilii290873@yandex.ru.

POSSIBILITIES OF USING HYPERBARIC OXYGENATION IN BRONCHIAL SUTURE ISCHEMIA AFTER LUNG RESECTION

Vladimir A. Porkhanov^{1, 2}, Vasilii A. Zhikharev^{1, 2*}, Viktor F. Larin¹, Alexandr S. Bushuev¹,
Robert A. Arutyunyan¹, Victoria V. Kurgan¹

¹ Research Institute – Ochapovsky Regional Clinical Hospital № 1
167, 1st May str., Krasnodar, Russia, 350086

² Kuban State Medical University
4, Mitrofan Sedin str., Krasnodar, Russia, 350063

Received 04.02.2026; accepted 11.03.2026

INTRODUCTION. Bronchial suture ischemia and necrosis is a serious complication following lung resection. Traditional treatments are often ineffective. Hyperbaric oxygen therapy may be useful as an adjuvant therapy for bronchial suture ischemia following lung resection.

The OBJECTIVE was to study the potential of hyperbaric oxygenation in patients with ischemic changes in the bronchial suture after oncothoracic surgery with systematic mediastinal lymph node dissection.

METHODS AND MATERIALS. A study was conducted involving 174 patients with bronchial raphe ischemia/necrosis following oncothoracic surgery with systematic mediastinal lymph node dissection. All patients underwent HBO sessions. The clinical course of each patient, treatment outcomes, and any adverse effects were analyzed. Treatment outcomes were compared between groups, including those with ischemic and necrotic changes in the bronchial raphe zone.

RESULTS. Ischemia/necrosis was detected after surgery on day 6 [4–7], and HBO was started on day 8 [6–10]. The median duration of HBO was 8 [6–10] sessions. In 127 (93.4 %) patients, HBO allowed to significantly improve the endoscopic picture with subsequent healing of the bronchial suture, in 9 (6.6 %) patients, there was worsening of ischemic changes, which required further surgical intervention. Mortality was higher in the group of necrotic changes of the bronchial suture and amounted to 9 people (23.7 %), than in the ischemia group – 7 patients (5.1 %) ($p < 0.001$). The cumulative 100-day survival probability (according to the Kaplan – Meier curve) in patients with ischemic changes was 94.9 %, and in patients with necrotic changes of the bronchial suture – 76.3 %.

CONCLUSIONS. The obtained clinical data confirm the effectiveness and demonstrate the potential of using HBO to improve bronchial suture healing after lung resection, particularly in cases of tissue ischemia.

Keywords: *hyperbaric oxygenation, bronchial suture ischemia, lung cancer*

For citation: Porkhanov V. A., Zhikharev V. A., Larin V. F., Bushuev A. S., Arutyunyan R. A., Kurgan V. V. Possibilities of using hyperbaric oxygenation in bronchial suture ischemia after lung resection. *Grekov's Bulletin of Surgery*. 2026; 185(2):15–22. (In Russ.). <https://doi.org/10.24884/0042-4625-2026-185-2-15-22>.

* **Corresponding author:** Vasily A. Zhikharev, Research Institute – Ochapovsky Regional Clinical Hospital № 1, 167, 1st May str., Krasnodar, Russia, 350086. E-mail: Vasilii290873@mail.ru.

Введение. Несмотря на активное развитие торакальной хирургии и доступность высокотехнологичной медицинской помощи, ишемические изменения культи бронха или бронхиального анастомоза после выполнения расширенных онкоторакальных операций остаются достаточно частой проблемой и составляют порядка 2,5 % [1, 2]. Ишемические изменения приводят к потенциально опасным для жизни осложнениям, таким как бронхоплевральный свищ или несостоятельность бронхиального анастомоза с развитием эмпиемы плевры и тяжелой дыхательной недостаточности [3]. Традиционные методы лечения несостоятельности бронхиального шва включают консервативную терапию, повторные хирургические вмешательства и эндоскопические методы [4]. Однако эти методы не всегда эффективны, особенно в случаях выраженной ишемии тканей. В связи с этим поиск новых подходов к лечению ишемии бронхиального шва является актуальной задачей современной хирургии и интенсивной терапии.

В последние годы гипербарическая оксигенация (ГБО) находит все большее применение в различных областях медицины для лечения и профилактики ишемических повреждений за счет увеличения доставки кислорода, стимуляции процессов пролиферации стволовых клеток, что способствует неоваскуляризации и пролиферации фибробластов; однако литературных данных о ее применении в качестве терапии ишемии бронхиального шва после расширенных онкоторакальных операций недостаточно [5]. Таким образом, учитывая механизмы действия и клинические данные об эффективности ГБО при лечении ишемии тканей в других областях медицины, можно предположить, что ГБО может быть полезным в качестве адъювантной терапии при ишемии бронхиального шва после резекции легкого.

Целью проведенного ретроспективного исследования являлось изучение потенциала применения

гипербарической оксигенации у пациентов с ишемическими изменениями бронхиального шва после онкоторакальных операций с выполнением систематической медиастиальной лимфодиссекции.

Методы и материалы. В период с января 2018 г. по декабрь 2025 г. на базе ГБУЗ «НИИ ККБ № 1» им. проф. С. В. Очаповского проведен анализ 9154 историй болезни пациентов, которым выполнена либо анатомическая резекция легкого, либо резекция легкого с бронхопластикой по поводу первичного немелкоклеточного рака легкого. Во всех случаях выполнялась систематическая лимфаденэктомия.

Критерии включения в исследование:

- основное онкологическое заболевание;
- выполненная лобэктомия/пневмонэктомия с лимфодиссекцией (R0 – резекция по данным гистологического исследования);
- некроз или ишемия зоны бронхиального шва;
- ASA II–III;
- подписанное информированное добровольное согласие.

Критерии исключения:

- лобэктомия/пневмонэктомия без лимфодиссекции;
- тяжелые кардиологические заболевания со снижением глобальной сократимости левого желудочка;
- любой другой объем оперативного вмешательства;
- критические инциденты в раннем послеоперационном периоде, повлекшие резкое ухудшение состояния (тромбоэмболия легочной артерии (ТЭЛА), острый инфаркт миокарда (ОИМ), острое нарушение мозгового кровообращения (ОНМК) и др.;
- отказ пациента.

При выполнении лобэктомии и пневмонэктомии для ушивания бронха использовались аппаратный шов или единичные узловые швы. При выполнении

Таблица 1

Половозрастные состав и антропометрические данные исследуемых пациентов

Table 1

Age, sex and anthropometric data of the studied patients

Показатель	Ишемия (n=136)	Некроз (n=38)	Всего	P-value
Возраст, годы	68 [65–74]	63 [61–65]	67 [62–72]	0,217*
Пол, м/ж	127/9	36/2	163/11	0,619**
Индекс массы тела, кг/м ²	24 [22–25]	21 [21–24]	23 [21–24]	0,189*

* – p-критерий Манна – Уитни; ** – p-критерий χ^2 .

бронхопластических операций мембранозная часть бронхов ушивалась непрерывным швом, хрящевые части ушивались единичными узловыми швами.

Фибробронхоскопия (ФБС) после подобных операций проводилась планомерно на 5–7-е сутки или по требованию, при наличии признаков, указывающих на бронхоплевральный свищ: лихорадка, лейкоцитоз со сдвигом влево и изменения в количестве и качестве мокроты. Все осложнения со стороны культи или анастомоза мы разделили на две категории: ишемия (потеря блеска слизистой с появлением фибринового наложения) и некроз («грязно-серый» цвет слизистой оболочки и/или изъязвление).

После обнаружения ишемических изменений со стороны бронхиального шва, при отсутствии противопоказаний [6], пациентам было рекомендовано пройти сеансы гипербарической оксигенации, которая состояла из одного 60-минутного сеанса в день с изопрессией 40 мин в гипербарической камере при давлении 1,5 АТА (абсолютная атмосфера) и 100 % кислороде. Состояние слизистой оболочки бронхов обычно проверяли с помощью бронхоскопии через 1 неделю после начала ГБО.

Проанализировано клиническое течение каждого пациента с развившейся ишемией бронхиального шва, результаты лечения, а также любые побочные эффекты ГБО. Проведено сравнение результатов лечения между группами – с ишемическими и некротическими изменениями зоны бронхиального шва.

Статистический анализ выполнен на языке программирования Python v. 3.0 (Python Software Foundation, США) в Jupyter Notebook (Anaconda3) с использованием библиотек Pandas, Numpy, Matplotlib, Scipy, Sklearn, Plotly, Lifelines. Нормальность распределения оценивали графически (анализ гистограмм распределения) и с использованием критерия Шапиро – Уилка. Для оценки количественных данных использовали U-критерий Манна – Уитни для двух сравниваемых групп. Для качественной оценки статистической значимости факторов применяли метод сопряженных таблиц критерий χ^2 . Нулевые гипотезы отвергали при $p < 0,05$. Проводили оценку выживаемости с помощью метода Каплан – Майера.

Результаты. Нами выявлено 184 пациента с ишемическими изменениями бронхиального

шва, из которых 10 человек отказались от выполнения процедуры ГБО, а 174 пациента подписали информированное добровольное согласие на ее выполнение.

Из 174 исследуемых пациентов, у 136 (78,16 %) были обнаружены только ишемические изменения со стороны бронхиального шва, а у 38 (21,84 %) пациентов развились некротические изменения. Половозрастная характеристика пациентов, получавших лечение ГБО, представлена в *табл. 1*.

У пациентов, вошедших в группу наблюдения, стадия рака легкого варьировалась от IA до IIIA. Размер опухоли и метастатическое поражение регионарных лимфоузлов были определены согласно международной классификации TNM, 8-е издание, и составили: T2a (n=12), T2b (n=50), T3 (n=52), T4 (n=60), N0 (n=63), N1 (n=42), N2 (n=60), N3 (n=9). Статистически достоверной разницы между группами с ишемическими и некротическими изменениями зоны бронхиального шва по стадии рака выявлено не было ($p=0,856$).

Спектр выполненных оперативных вмешательств, осложнившихся ишемическими или некротическими изменениями со стороны бронхиального шва, представлен в *табл. 2*.

Выявление ишемии/некроза после операции происходило на 6-е [4–7] сутки, а начало лечения ГБО происходило на 8 [6–10] сутки. Медианная продолжительность гипербарической оксигенации составляла 8-е [6–10] сеансов. При этом, у 127 (93,4 %) пациентов с ишемическими изменениями ГБО позволило значительно улучшить эндоскопическую картину с последующим заживлением бронхиального шва и выпиской из стационара. У 9 (6,6 %) пациентов (у 2 пациентов с в/билобэктомией с циркулярной резекцией и анастомозом НДБ-ГБ; у 4 с в/лобэктомией справа с циркулярной резекцией и анастомозом ПБ-ГБ; 3 пациентов с в/лобэктомией слева с циркулярной резекцией и анастомозом НДБ-ГБ) после процедуры наблюдалось ухудшение ишемических изменений в зоне бронхиального шва, потребовавшее дальнейшего хирургического вмешательства (завершающая пневмонэктомия). После повторных завершающих пневмонэктомий ни в одном наблюдении несостоятельности культи не было. У пациентов с некротическими изменениями бронхиального шва в 25 (69,5 %) случаев

Таблица 2

Спектр выполненных оперативных вмешательств, осложнившихся ишемическими или некротическими изменениями со стороны бронхиального шва

Table 2

The spectrum of surgical interventions performed, complicated by ischemic or necrotic changes on the part of the bronchial suture

Операция	Ишемия (n=136)	Некроз (n=38)	Всего (n=174)
Пневмонэктомия справа	22 (16,2%)	6 (15,8%)	28 (16,1%)
Пневмонэктомия слева	25 (18,4%)	3 (7,9%)	28 (16,1%)
В/билобэктомия с циркулярной резекцией и анастомозом НДБ-ГБ	10 (7,3%)	2 (5,3%)	12 (6,9%)
В/лобэктомия справа	15 (11%)	2 (5,3%)	17 (9,8%)
В/лобэктомия справа с циркулярной резекцией и анастомозом ПБ-ГБ	14 (10,2%)	8 (21,1%)	22 (12,6%)
Н/лобэктомия справа	3 (2,2%)	–	3 (1,7%)
В/лобэктомия слева	16 (11,8%)	5 (13,1%)	21 (12,1%)
В/лобэктомия слева с циркулярной резекцией и анастомозом НДБ-ГБ	13 (9,6%)	7 (18,4%)	20 (11,5%)
Н/лобэктомия слева	5 (3,7%)	1 (2,6%)	6 (3,4%)

Примечание: ПБ – промежуточный бронх; ГБ – главный бронх; НДБ – нижнедолевой бронх.

развилась несостоятельность бронхиального шва с развитием эмпиемы плевры, что потребовало дальнейших хирургических манипуляций: серии ВТС санаций плевральной полости (n=16) и завершающая пневмонэктомия (n= 9).

Каких-либо побочных эффектов при проведении сеансов ГБО у пациентов не зарегистрировано.

Средняя продолжительность послеоперационного пребывания в стационаре у пациентов с ишемическими изменениями составила 27 [21–31] суток, у пациентов с некротическими изменениями – 30 [25–39] суток.

Летальность была выше в группе некротических изменений бронхиального шва и составила – 9 человек (23,7 %), в группе ишемии – 7 пациентов (5,1 %) со значимыми различиями по критерию χ^2 (p<0,001). Общая летальность составила 9,2 %.

На *рисунке* изображена оценка выживаемости методом Каплан – Майера.

Согласно построенной кривой Каплан – Майера, кумулятивная вероятность выживания в заданный временной отрезок (100 суток) у пациентов с ишемическими изменениями составила 94,9 %, а у пациентов с некротическими изменениями бронхиального шва – 76,3 %. Далее нами была проведена регрессия Кокса для выявления показателей, влияющих на выживаемость. Единственным показателем, который достоверно влиял на продолжительность жизни, являлась морфология ишемических изменений (ишемия или некроз) с коэффициентом 1,69, доверительным интервалом: 0,7–2,68 и p<0,001. Все остальные исследуемые в работе показатели (пол, возраст, ИМТ, вид оперативного вмешательства, стадия по классификации TNM-8) на 100-дневную выживаемость влияния не оказывали.

Обсуждение. Хирургическое лечение остается краеугольным камнем в терапии рака легкого. Резекция легкого, будь то лобэктомия, билобэкто-

мия или пневмонэктомия, часто является необходимым этапом в достижении ремиссии заболевания. Однако, несмотря на значительные успехи в хирургической технике и периоперационном ведении, несостоятельность бронхиального шва остается потенциально опасным осложнением, которое существенно ухудшает прогноз. Одной из ключевых причин развития несостоятельности бронхиального шва являются ишемические изменения, обусловленные нарушением кровоснабжения в зоне анастомоза или культы бронха. Понимание механизмов, приводящих к ишемии, имеет решающее значение для разработки стратегий профилактики и улучшения результатов хирургического лечения рака легкого [7, 8].

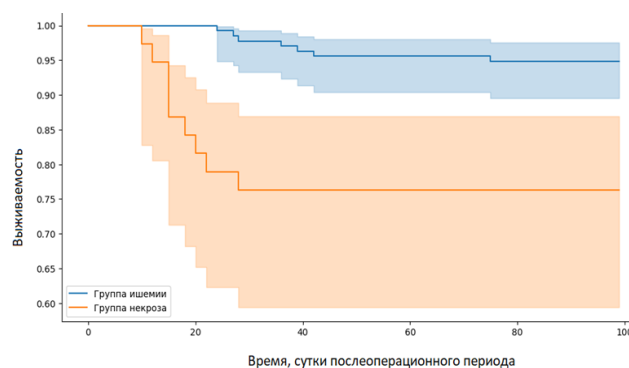
Основная роль в развитии ишемических послеоперационных изменений принадлежит бронхиальным артериям, ответственным за кровоснабжение стенки бронха, которые достаточно часто повреждаются во время мобилизации бронха, либо при формировании бронхиального анастомоза. Особенно высок риск повреждения артерий при выполнении систематической лимфаденэктомии средостения, когда происходит тщательное выделение лимфатических узлов, окружающих бронхи [9].

Ишемия бронхиального шва, сопровождающаяся лейкоцитозом и лихорадкой, и диагностированная по данным фибробронхоскопического исследования, выявлена у 184 из 9154 пациентов, что составило 2,01 %. Полученные данные сопоставимы с другими литературными источниками, так, Y. Satoh et al. (2006) в исследовании 1015 пациентов, оперированных по поводу рака легкого, выявили ишемические изменения бронхиального шва у 29 пациентов, что составило 2,5 % [10]. Более позднее исследование L. Benhamed et al. (2011) продемонстрировало развитие ишемии бронхиального шва у 34 (3,2 %) из 1071 пациентов, причем авторы отметили, что в 80 % случаев послеоперационная

ишемия бронхиального шва протекала бессимптомно [11]. На наш взгляд, всегда важно определить, какие критерии используются для диагностики ишемии. Мы ориентировались на неспецифические клинические проявления, указывающие на возможное развитие ишемии и несостоятельность бронхиального шва, которые сопровождалась лейкоцитозом и/или лихорадкой у всех 184 пациентов. Эндоскопическая картина характеризовалась изменением цвета слизистой (бледная с синюшным оттенком) и наложением фибрина, что указывало на недостаточное кровоснабжение зоны бронхиального шва, либо на «грязно-серый» цвет с/без изъязвления, что указывало на некротические изменения. Конечно, субъективность оценки эндоскопических признаков и отсутствие четких количественных критериев ограничивают диагностическую ценность ФБС, тем не менее, всем пациентам были назначены сеансы ГБО.

Гипербарическая оксигенация (ГБО) заключается в дыхании 100 % кислородом при давлении выше атмосферного, в то время как пациент находится внутри герметичной лечебной камеры. При таких дозах кислорода можно достичь многочисленных полезных клеточных и физиологических эффектов. Несмотря на то, что исследований, непосредственно посвященных применению ГБО при ишемии бронхиального шва после резекции легкого, немного, имеющиеся данные позволяют сделать вывод о благотворном влиянии ГБО посредством нескольких механизмов. Во-первых, в условиях повышенного содержания кислорода, ГБО стимулирует ангиогенез – процесс образования новых кровеносных сосудов, что способствует улучшению кровоснабжения и питания тканей в области шва, необходимого для его заживления [12]. Во-вторых, ГБО оказывает противовоспалительное действие, уменьшая отек и инфильтрацию тканей лейкоцитами. Это способствует снижению риска развития инфекционных осложнений, которые часто сопровождают несостоятельность бронхиального шва [13]. Кроме того, несколько исследований, хотя и не сфокусированных исключительно на ишемии бронхиального шва, продемонстрировали эффективность ГБО в лечении других форм хронических ран и ишемических повреждений [14]. Эти данные можно экстраполировать на ситуацию с ишемией бронхиального шва, предполагая потенциальную пользу от применения ГБО.

В литературе представлено несколько вариантов эффективности проведения ГБО при ишемии бронхиального шва. Так, ранее упоминавшееся исследование L. Benhamed et al. (2011) показало, что разрешение ишемических изменений бронхиального шва при применении ГБО достигло у 28 пациентов (82,3 %), ухудшилось и потребовало повторных хирургических вмешательств у 6 (17,6 %) [11]. С. Dickhoff et al. (2015) в своем отчете о кли-



Графики вероятности 100-дневной выживаемости, построенные методом Каплан – Майера
 Graphs of the 100-day survivability constructed by the Kaplan – Mayer method

ническом случае пациента после расширенной резекции легкого с пластикой бифуркации трахеи с последующим частичным некрозом анастомоза продемонстрировал успешный терапевтический исход при применении ГБО. Первые признаки улучшения у представленного учеными пациента наблюдались через 27 дней ГБО, которая продолжалась в течение 40 дней с бронхоскопическим контролем [15]. В нашем исследовании медиана продолжительности ГБО составила 8 [6–10] сеансов. После ГБО послеоперационные изменения зоны бронхиального шва значительно улучшились у 127 (93,4 %) из 136 пациентов с ишемическими изменениями и у 13 (34,2 %) из 38 пациентов с некротическими изменениями. У 9 (6,6 %) пациентов с ишемическими изменениями наблюдалось ухудшение послеоперационной зоны бронхиального шва, потребовавшее хирургического вмешательства. У пациентов с некротическими изменениями бронхиального шва в 25 (69,5 %) случаев развилась несостоятельность бронхиального шва с развитием эмпиемы плевры, что потребовало дальнейших хирургических манипуляций.

Побочные эффекты и осложнения при использовании ГБО в литературе встречаются достаточно редко. Так, С. Plafki et al. (2000) отмечают, что в редких случаях возникает кислородная интоксикация, приводящая к генерализованным судоргам, а наиболее частым побочным эффектом авторы описывают боль в ухе, возникающую у 17 % пациентов при проведении гипербарической оксигенации [16]. Систематический обзор и метаанализ побочных эффектов ГБО, проведенный Y. Zhang et al. (2023), продемонстрировал, что основными побочными эффектами гипербарической оксигенации являются дискомфорт в ушах (баротравма среднего уха, боль в ухе и т. д.) и побочные эффекты со стороны зрения (близорукость, дальновзоркость и т. д.), но вероятность их возникновения возникает при повышении давления в барокамере выше 2 атмосфер и продолжительности сеансов более 10 [17]. В нашем исследовании медианная продолжительность

гипербарической оксигенации составляла 8 [6–10] сеансов, давление в барокамере не превышало 1,5 атмосфер, осложнений и побочных эффектов не наблюдалось.

Сравнение кривых выживаемости всегда представляет особый интерес в клинических исследованиях. В представленной работе мы использовали построение кривой выживаемости по методу Каплана – Майера, т. к. представленный метод не только должным образом учитывает цензурированные наблюдения, но и использует информацию об этих пациентах до момента цензурирования [18, 19].

При всестороннем поиске в электронных базах данных (PubMed, Web of Science и The Cochrane Library) нами не найдено источников, показывающих корреляцию между сроками инициации сеансов ГБО и выживаемостью при ишемии бронхиального шва после анатомической резекции легкого. В проведенном исследовании летальность была достоверно выше у пациентов с некротическими изменениями. Кумулятивная вероятность выживания в течение 100 суток при применении ГБО у пациентов с ишемическими изменениями составила 94,9 %, у пациентов с некротическими изменениями бронхиального шва – 76,3 %. Несомненно, две полученные кривые выживаемости можно статистически сравнить только при проверке нулевой гипотезы, то есть отсутствие различий в выживаемости между двумя вмешательствами. Эта нулевая гипотеза статистически проверяется с помощью другого теста, известного как лог-ранговый тест и тест пропорциональных рисков Кокса [18, 20]. Единственным показателем, который достоверно влиял на продолжительность жизни, являлась морфология ишемических изменений (ишемия или некроз) с коэффициентом 1,69, доверительным интервалом: 0,7–2,68 и $p < 0,001$.

Таким образом, можно предполагать эффективность более раннего применения гипербарической оксигенации, но для получения дополнительных доказательств необходимы дальнейшие исследования.

В проведенном исследовании, конечно, присутствуют определенные ограничения. Во-первых, исследование имеет одноцентровой ретроспективный дизайн, что ограничивает возможность экстраполяции полученных результатов на более сложные клинические случаи. Во-вторых, в исследование были включены пациенты с подтвержденной клинической симптоматикой ишемических/некротических изменений бронхиального шва, а не бессимптомные пациенты, у которых оценить эффект применения ГБО намного сложнее. В-третьих, отсутствие проспективного дизайна с контрольной группой не может убедительно продемонстрировать пользу ГБО.

В настоящее исследование было включено только 174 пациента с клинической картиной инфекционного процесса, получивших сеансы ГБО в послеоперационном периоде и, на наш взгляд, решение о гипербарической оксигенации, которая является безопасным и жизнеспособным вариантом профилактики и лечения ишемических изменений, должно применяться и у бессимптомных пациентов с высоким риском развития несостоятельности бронхиального шва.

Выводы. Полученные клинические данные подтверждают эффективность и свидетельствуют о перспективности использования ГБО для улучшения заживления бронхиального шва после резекции легкого, особенно в случаях ишемии тканей. Однако для того, чтобы ГБО стала стандартным методом лечения, будущие исследования должны сосредоточиться на стратифицированном анализе, учитывающем такие факторы, как возраст, сопутствующие заболевания, а также определения оптимальных режимов ГБО (давление, продолжительность сеансов, количество сеансов) и оценки ее эффективности в профилактике и лечении несостоятельности бронхиального шва, в идеале – в рамках многоцентровых рандомизированных контролируемых исследований.

Конфликт интересов

Авторы заявили об отсутствии конфликта интересов.

Conflict of interest

The authors declare no conflict of interest.

Соответствие нормам этики

Авторы подтверждают, что соблюдены права людей, принимавших участие в исследовании, включая получение информированного согласия в тех случаях, когда оно необходимо, и правила обращения с животными в случаях их использования в работе. Подробная информация содержится в Правилах для авторов.

Compliance with ethical principles

The authors confirm that they respect the rights of the people participated in the study, including obtaining informed consent when it is necessary, and the rules of treatment of animals when they are used in the study. Author Guidelines contains the detailed information.

Вклад авторов

Порханов В. А. – концепция и дизайн исследования, редактирование текста; Жихарев В. А. – концепция и дизайн исследования, редактирование текста; Ларин В. Ф. – анализ результатов и написание текста; Арутюнян Р. А. – анализ результатов и написание текста; Бушуев А. С. – сбор и обработка материалов, анализ полученных данных, написание текста; Курган В. В. – сбор и обработка материалов.

Author contribution

Porkhanov V. A. – concept and design of the study, text editing; Zhikharev V. A. – concept and design of the study, text editing; Larin V. F. – analysis of results and text writing; Arutyunyan R. A. – analysis of results and text writing; Bushuev A. S. – collection and processing of materials, analysis of the obtained data, text writing; Kurgan V. V. – collection and processing of materials.

ЛИТЕРАТУРА

- Плаксин С. А., Фаршатова Л. И., Лисичкин А. Л. Ишемия культи бронха после резекции легкого по поводу рака. Вестник хирургии имени И. И. Грекова. 2020. Т. 179, № 3. С. 33–39. <https://doi.org/10.24884/0042-4625-2020-179-3-33-39>.
- Endoh M., Oizumi H., Kato H. et al. Hyperbaric oxygen therapy for postoperative ischemic bronchitis after resection of lung cancer. *J Thorac Dis.* 2018. Т. 10, № 11. С. 6176–6183. <https://doi.org/10.21037/jtd.2018.10.45>. PMID: 30622789; PMCID: PMC6297444.
- Skrzypczak P. J., Kasprzyk M., Piwkowski C. The review of the management and prevention methods of bronchopleural fistula in thoracic surgery. *J Thorac Dis.* 2023. Vol. 15, № 10. P. 5268–5271. <https://doi.org/10.21037/jtd-23-1231>. PMID: 37969259; PMCID: PMC10636441.
- Gritsiuta A. I., Stovall A., Petrov R. V. Surgical strategies in the management of postoperative bronchopleural fistula: a narrative review. *AME Surg J.* 2025. Vol. 5. P. 10. <https://doi.org/10.21037/asj-24-55>.
- Furukawa M., Coster J. N., Hage C. A. et al. Hyperbaric oxygen therapy for extensive bronchial necrosis and dehiscence after lung transplantation. *JTCVS Tech.* 2023. Vol. 19, № 4. P. 166–168. <https://doi.org/10.1016/j.xjtc.2023.04.005>. PMID: 37324345; PMCID: PMC10268486.
- Mathieu D., Marroni A., Kot J. Tenth European Consensus Conference on Hyperbaric Medicine: recommendations for accepted and non-accepted clinical indications and practice of hyperbaric oxygen treatment. *Diving Hyperb Med.* 2017. Vol. 47, № 1. P. 24–32. <https://doi.org/10.28920/dhm47.1.24-32>.
- Licker M., Spiliopoulos A., Frey J. G. et al. Risk factors for early mortality and major complications following pneumonectomy for non-small cell carcinoma of the lung. *Chest.* 2002. Vol. 121, № 6. P. 1890–7. <https://doi.org/10.1378/chest.121.6.1890>. PMID: 12065354.
- Peng Z., Mei J., Liu C. et al. Risk factors and outcomes of bronchopleural fistula after bronchoplasty in patients with non-small cell lung cancer: a retrospective multivariate analysis. *Transl Lung Cancer Res.* 2022. Vol. 11, № 5. P. 744–756. <https://doi.org/10.21037/tlcr-22-272>.
- Skrzypczak P., Kasprzyk M., Gabryel P. et al. Methods of bronchial stump buttressing in post-pneumonectomy bronchopleural fistula prevention: a systematic review. *Pol Przegl Chir.* 2024. Vol. 96, № 6. P. 70–84. <https://doi.org/10.5604/01.3001.0054.6636>.
- Satoh Y., Okumura S., Nakagawa K. et al. Postoperative ischemic change in bronchial stumps after primary lung cancer resection. *Eur J Cardiothorac Surg.* 2006. Vol. 30, № 1. P. 172–6. <https://doi.org/10.1016/j.ejcts.2006.03.047>.
- Benhamed L., Bellier J., Fournier C. et al. Postoperative ischemic bronchitis after lymph node dissection and primary lung cancer resection. *Ann Thorac Surg.* 2011. Vol. 91, № 2. P. 355–9. <https://doi.org/10.1016/j.athoracsur.2010.09.021>. PMID: 21256268.
- Buckley C. J., Cooper J. S. Hyperbaric Oxygen Effects on Angiogenesis. 2023 Sep 4. In: *StatPearls [Internet]*. Treasure Island (FL): StatPearls Publishing; 2025 Jan. PMID: 29494092.
- Karaś R., Binduga U. E., Januszewicz P. et al. Review of Hyperbaric Oxygen Therapy as an Adjunctive Intervention for Metabolic Disorders. *Antioxidants.* 2025. Vol. 14. P. 1443. <https://doi.org/10.3390/antiox14121443>.
- Крылов В. В., Колчина Е. Я. Возможности применения гипербарической оксигенации на различных этапах кардиохирургической помощи. *Клиническая практика.* 2022. Т. 13, № 2. С. 88–97. <https://doi.org/10.17816/clinpract104667>.
- Dickhoff C., Daniels J. M., van den Brink A. et al. Does hyperbaric oxygen therapy prevent airway anastomosis from breakdown? *Ann Thorac Surg.* 2015. Vol. 99, № 2. P. 682–5. <https://doi.org/10.1016/j.athoracsur.2014.03.055>. PMID: 25639406.
- Plafki C., Peters P., Almeling M. et al. Complications and side effects of hyperbaric oxygen therapy. *Aviation Space and Environmental Medicine.* 2000. Vol. 71, № 2. P. 119–124.
- Zhang Y., Zhou Y., Jia Y. et al. Adverse effects of hyperbaric oxygen therapy: a systematic review and meta-analysis. *Front. Med.* 2023. Vol. 10. P. 1160774. <https://doi.org/10.3389/fmed.2023.1160774>.
- Goel M. K., Khanna P., Kishore J. Understanding survival analysis: Kaplan-Meier estimate. *Int J Ayurveda Res.* 2010. Vol. 1, № 4. P. 274–8. <https://doi.org/10.4103/0974-7788.76794>. PMID: 21455458; PMCID: PMC3059453.
- Rich J. T., Neely J. G., Paniello R. C. et al. A practical guide to understanding Kaplan-Meier curves. *Otolaryngol Head Neck Surg.* 2010.

Vol. 143, № 3. P. 331–6. <https://doi.org/10.1016/j.otohns.2010.05.007>. PMID: 20723767; PMCID: PMC3932959.

- Bland J. M., Altman D. G. The logrank test. *BMJ.* 2004. Vol. 328, № 7447. P. 1073. <https://doi.org/10.1136/bmj.328.7447.1073>. PMID: 15117797; PMCID: PMC403858.

REFERENCES

- Plaksin S. A., Farshatova L. I., Lisichkin A. L. Ischemic change in bronchus stump after lung cancer resection. *Grekov's Bulletin of Surgery.* 2020;179(3):33–39. (In Russ.). <https://doi.org/10.24884/0042-4625-2020-179-3-33-39>
- Endoh M., Oizumi H., Kato H. et al. Hyperbaric oxygen therapy for postoperative ischemic bronchitis after resection of lung cancer. *J Thorac Dis.* 2018;10(11):6176–6183. <https://doi.org/10.21037/jtd.2018.10.45>. PMID: 30622789; PMCID: PMC6297444.
- Skrzypczak P. J., Kasprzyk M., Piwkowski C. The review of the management and prevention methods of bronchopleural fistula in thoracic surgery. *J Thorac Dis.* 2023;15(10):5268–5271. <https://doi.org/10.21037/jtd-23-1231>. PMID: 37969259; PMCID: PMC10636441.
- Gritsiuta A. I., Stovall A., Petrov R. V. Surgical strategies in the management of postoperative bronchopleural fistula: a narrative review. *AME Surg J.* 2025;5:10. <https://doi.org/10.21037/asj-24-55>.
- Furukawa M., Coster J. N., Hage C. A. et al. Hyperbaric oxygen therapy for extensive bronchial necrosis and dehiscence after lung transplantation. *JTCVS Tech.* 2023;19(4):166–168. <https://doi.org/10.1016/j.xjtc.2023.04.005>. PMID: 37324345; PMCID: PMC10268486.
- Mathieu D., Marroni A., Kot J. Tenth European Consensus Conference on Hyperbaric Medicine: recommendations for accepted and non-accepted clinical indications and practice of hyperbaric oxygen treatment. *Diving Hyperb Med.* 2017;47(1):24–32. <https://doi.org/10.28920/dhm47.1.24-32>.
- Licker M., Spiliopoulos A., Frey J. G. et al. Risk factors for early mortality and major complications following pneumonectomy for non-small cell carcinoma of the lung. *Chest.* 2002;121(6):1890–7. <https://doi.org/10.1378/chest.121.6.1890>. PMID: 12065354.
- Peng Z., Mei J., Liu C. et al. Risk factors and outcomes of bronchopleural fistula after bronchoplasty in patients with non-small cell lung cancer: a retrospective multivariate analysis. *Transl Lung Cancer Res.* 2022;11(5):744–756. <https://doi.org/10.21037/tlcr-22-272>.
- Skrzypczak P., Kasprzyk M., Gabryel P. et al. Methods of bronchial stump buttressing in post-pneumonectomy bronchopleural fistula prevention: a systematic review. *Pol Przegl Chir.* 2024;96(6):70–84. <https://doi.org/10.5604/01.3001.0054.6636>.
- Satoh Y., Okumura S., Nakagawa K. et al. Postoperative ischemic change in bronchial stumps after primary lung cancer resection. *Eur J Cardiothorac Surg.* 2006;30(1):172–6. <https://doi.org/10.1016/j.ejcts.2006.03.047>. Epub 2006 May 26. PMID: 16730184.
- Benhamed L., Bellier J., Fournier C. et al. Postoperative ischemic bronchitis after lymph node dissection and primary lung cancer resection. *Ann Thorac Surg.* 2011;91(2):355–9. <https://doi.org/10.1016/j.athoracsur.2010.09.021>. PMID: 21256268.
- Buckley C.J., Cooper J.S. Hyperbaric Oxygen Effects on Angiogenesis. 2023 Sep 4. In: *StatPearls [Internet]*. Treasure Island (FL): StatPearls Publishing; 2025 Jan. PMID: 29494092.
- Karaś R., Binduga U. E., Januszewicz P. et al. Review of Hyperbaric Oxygen Therapy as an Adjunctive Intervention for Metabolic Disorders. *Antioxidants.* 2025;14:1443. <https://doi.org/10.3390/antiox14121443>.
- Крылов В. В., Колчина Е. Я. Возможности применения гипербарической оксигенации на различных этапах кардиохирургической помощи. *Клиническая практика.* 2022;13(2):88–97. <https://doi.org/10.17816/clinpract104667>.
- Dickhoff C., Daniels J. M., van den Brink A. et al. Does hyperbaric oxygen therapy prevent airway anastomosis from breakdown? *Ann Thorac Surg.* 2015;99(2):682–5. <https://doi.org/10.1016/j.athoracsur.2014.03.055>. PMID: 25639406.
- Plafki C., Peters P., Almeling M. et al. Complications and side effects of hyperbaric oxygen therapy. *Aviation Space and Environmental Medicine.* 2000;71(2):119–124.
- Zhang Y., Zhou Y., Jia Y. et al. Adverse effects of hyperbaric oxygen therapy: a systematic review and meta-analysis. *Front. Med.* 2023;10:1160774. <https://doi.org/10.3389/fmed.2023.1160774>.

18. Goel M. K., Khanna P., Kishore J. Understanding survival analysis: Kaplan-Meier estimate. *Int J Ayurveda Res.* 2010;1(4):274–8. <https://doi.org/10.4103/0974-7788.76794>. PMID: 21455458; PMCID: PMC3059453.
19. Rich J. T., Neely J. G., Paniello R. C. et al. A practical guide to understanding Kaplan-Meier curves. *Otolaryngol Head Neck Surg.* 2010; 143(3):331–6. <https://doi.org/10.1016/j.otohns.2010.05.007>. PMID: 20723767; PMCID: PMC3932959.
20. Bland J. M., Altman D. G. The logrank test. *BMJ.* 2004;328(7447):1073. <https://doi.org/10.1136/bmj.328.7447.1073>. PMID: 15117797; PMCID: PMC403858.

Информация об авторах

Порханов Владимир Алексеевич, доктор медицинских наук, профессор, академик РАН, главный врач, Научный исследовательский центр – Краевая клиническая больница № 1 им. проф. С. В. Очаповского (г. Краснодар, Россия), зав. кафедрой онкологии с курсом торакальной хирургии ФПК и ППС, Кубанский государственный медицинский университет (г. Краснодар, Россия), ORCID: 0000-0003-0572-1395, SPIN: 2446-5933; **Жихарев Василий Александрович**, доктор медицинских наук, анестезиолог, Научный исследовательский центр – Краевая клиническая больница № 1 им. проф. С. В. Очаповского (г. Краснодар, Россия), доцент кафедры анестезиологии, реаниматологии и трансфузиологии, Кубанский государственный медицинский университет (г. Краснодар, Россия), ORCID: 0000-0001-5147-5637, SPIN: 7406-7687; **Ларин Виктор Федорович**, врач – торакальный хирург, Научный исследовательский центр – Краевая клиническая больница № 1 им. проф. С. В. Очаповского (г. Краснодар, Россия), ORCID: 0000-0002-5851-1781; **Бушуев Александр Сергеевич**, кандидат медицинских наук, врач – анестезиолог-реаниматолог, Научный исследовательский центр – Краевая клиническая больница № 1 им. проф. С. В. Очаповского (г. Краснодар, Россия), ORCID: 0000-0002-1427-4032, SPIN: 3640-7080; **Арутюнян Роберт Артурович**, врач-ординатор, Научный исследовательский центр – Краевая клиническая больница № 1 им. проф. С. В. Очаповского (г. Краснодар, Россия), ORCID: 0009-0008-8369-8171, SPIN: 6397-0207; **Курган Виктория Владимировна**, врач-физиотерапевт, Научный исследовательский центр – Краевая клиническая больница № 1 им. проф. С. В. Очаповского (г. Краснодар, Россия), ORCID: 0009-0000-2390-7447.

Information about authors

Porkhanov Vladimir A., Dr. of Sci. (Med.), Professor, Academician of the RAS, Chief Physician, Research Institute – Ochapovsky Regional Clinical Hospital № 1 (Krasnodar, Russia), Head of the Department of Oncology with the course of Thoracic Surgery of the Faculty of Advanced Training and Professional Retraining of Specialists, Kuban State Medical University (Krasnodar, Russia), ORCID: 0000-0003-0572-1395, SPIN: 2446-5933; **Zhikharev Vasilij A.**, Dr. of Sci. (Med.), Anesthesiologist, Research Institute – Ochapovsky Regional Clinical Hospital № 1 (Krasnodar, Russia), Associate Professor of the Department of Anesthesiology, Intensive Care Medicine and Transfusiology, Kuban State Medical University (Krasnodar, Russia), ORCID: 0000-0001-5147-5637, SPIN: 7406-7687; **Larin Viktor F.**, Thoracic Surgeon, Research Institute – Ochapovsky Regional Clinical Hospital № 1 (Krasnodar, Russia), ORCID: 0000-0002-5851-1781; **Bushuev Alexandr S.**, Cand. of Sci. (Med.), Anesthesiologist and Intensivist, Research Institute – Ochapovsky Regional Clinical Hospital № 1 (Krasnodar, Russia), ORCID: 0000-0002-1427-4032, SPIN: 3640-7080; **Arutyunyan Robert A.**, Resident Physician, Research Institute – Ochapovsky Regional Clinical Hospital № 1 (Krasnodar, Russia), ORCID: 0009-0008-8369-8171, SPIN: 6397-0207; **Kurgan Victoria V.**, Physiotherapist, Research Institute – Ochapovsky Regional Clinical Hospital № 1 (Krasnodar, Russia), ORCID: 0009-0000-2390-7447.