

© CC BY Коллектив авторов, 2026  
УДК 616.132-007.64-089.882-037  
<https://doi.org/10.24884/0042-4625-2026-185-1-74-82>

## ОТДАЛЕННЫЕ РЕЗУЛЬТАТЫ ПРИМЕНЕНИЯ МОДИФИЦИРОВАННОЙ РЕИМПЛАНТАЦИИ КЛАПАНА АОРТЫ У ПАЦИЕНТОВ С АНЕВРИЗМОЙ КОРНЯ И ВОСХОДЯЩЕЙ АОРТЫ

С. Ю. Болдырев<sup>1,2</sup>, В. А. Сапунов<sup>1</sup>, В. А. Тепляков<sup>2\*</sup>, Я. В. Белякова<sup>2</sup>,  
М. В. Донцова<sup>3</sup>, Д. В. Бут<sup>4</sup>, О. А. Алуханян<sup>2</sup>, К. О. Барбухатти<sup>1,2</sup>

<sup>1</sup> Научный исследовательский центр – Краевая клиническая больница № 1 имени проф. С. В. Очаповского 350086, Россия, г. Краснодар, ул. 1 мая, д. 167

<sup>2</sup> Кубанский государственный медицинский университет 350063, Россия, г. Краснодар, ул. им. Митрофана Седина, д. 4

<sup>3</sup> Кубанский государственный университет 350040, Россия, г. Краснодар, ул. Ставропольская, д. 149

<sup>4</sup> Первый Московский государственный медицинский университет имени И. М. Сеченова (Сеченовский Университет) 119991, Россия, Москва, ул. Трубецкая, д. 8, стр. 2

Поступила в редакцию 22.09.2024 г.; принята к печати 21.01.2026 г.

**ЦЕЛЬ** исследования: проанализировать отдаленные результаты применения модифицированной реимплантации клапана аорты у пациентов с аневризмой корня и восходящей аорты.

**МЕТОДЫ И МАТЕРИАЛЫ.** С 2011 г. по 2024 г. были проведены операции по поводу аневризмы восходящей аорты с наличием недостаточности аортального клапана (АК) у 79 пациентов с применением модифицированной реимплантации клапана аорты (МРКА). Контрольные группы были: 80 пациентов с операцией Bentall и 51 пациент, перенесших операцию DavidV/Miller I.

**РЕЗУЛЬТАТЫ.** Средний возраст пациентов в группе МРКА составил 61 год (53–68). Средний диаметр аорты в исследуемой группе составил 55 мм, в группе Bentall 54 мм и в группе DavidV/MillerI 60 мм. Средний диаметр фиброзного кольца АК в исследуемой группе составил 24,7 до операции и 22,5 после операции (в сравнении с группой Bentall, где средний диаметр ФК 25,1 до операции ( $p=0,189$ ) и 21,9 после операции ( $p=0,120$ ). Средний диаметр ФК в группе DavidV/MillerI 23,1 до операции ( $p=0,603$ ) и 22,0 после операции ( $p=0,213$ ). В отдаленном периоде свобода от аортальной регургитации через 5 лет для группы DavidV/MillerI составила 79 %, для группы МРКА – 92 %. Через 10 лет данный показатель в группе DavidV/MillerI снизился до 51,8 %, в группе МРКА – до 79,7 %. Выживаемость сравниваемых групп через 5 лет составила в группе МРКА 88,6 % с небольшим снижением до 83 % через 10 лет; в группе DavidV/MillerI – 86,1 % со значительным снижением до 54,4 % через 10 лет. В группе Bentall выживаемость через 5 лет составила 88,5 %. Через 10 лет данный показатель в этой группе не изменился.

**ЗАКЛЮЧЕНИЕ.** Это исследование показывает, что предлагаемая методика может быть выполнена с хорошими непосредственными и отдаленными результатами. Методика относительно проста и воспроизводима.

**Ключевые слова:** аневризма восходящей аорты, реимплантация, аортальная недостаточность, модификация, отдаленные результаты

**Для цитирования:** Болдырев С. Ю., Сапунов В. А., Тепляков В. А., Белякова Я. В., Донцова М. В., Бут Д. В., Алуханян О. А., Барбухатти К. О. Отдаленные результаты применения модифицированной реимплантации клапана аорты у пациентов с аневризмой корня и восходящей аорты. *Вестник хирургии имени И. И. Грекова.* 2026;185(1):74–82. <https://doi.org/10.24884/0042-4625-2026-185-1-74-82>.

\* **Автор для связи:** Владимир Алексеевич Тепляков, ФГБОУ ВО «Кубанский государственный медицинский университет» Минздрава России, 350063, Россия, г. Краснодар, ул. им. Митрофана Седина, д. 4. E-mail: Vova.tepl@mail.ru.

## THE LONG-TERM RESULTS OF MODIFIED AORTIC VALVE REPLACEMENT IN PATIENTS WITH AORTIC ROOT AND ASCENDING AORTIC ANEURYSM

Sergey Yu. Boldyrev<sup>1, 2</sup>, Vyacheslav A. Sapunov<sup>1</sup>, Vladimir A. Teplyakov<sup>2\*</sup>, Yana V. Belyakova<sup>2</sup>, Mariya V. Dontsova<sup>3</sup>, Darya V. But<sup>4</sup>, Ovik A. Alukhanyan<sup>1, 2</sup>, Kirill O. Barbukhatti<sup>1, 2</sup>

<sup>1</sup> Research Institute – Ochapovsky Regional Clinical Hospital № 1  
167, 1st May str., Krasnodar, Russia, 350086

<sup>2</sup> Kuban State Medical University

4, Mitrofan Sedin str., Krasnodar, Russia, 350063

<sup>3</sup> Kuban State University

149, Stavropolskaya str., Krasnodar, Russia, 350040

<sup>4</sup> I. M. Sechenov First Moscow State Medical University (Sechenov University)

8, Trubetskaya str., Moscow, Russian Federation, 119991

Received 22.09.2024; accepted 21.01.2026

The OBJECTIVE of the study was to analyze the long-term results of the use of modified aortic valve reimplantation in patients with aortic root and ascending aortic aneurysms.

**METHODS AND MATERIALS.** From 2011 to 2024, 79 patients underwent surgery for ascending aortic aneurysm with aortic valve (AV) insufficiency using modified reimplantation of aortic valve (MRAV). The control groups were: 80 patients with Bentall procedure and 51 patients who underwent .

**RESULTS.** The average age of patients in the MRAV group was 61 years (53-68). The average diameter of the aorta in the study group was 55 mm, in the Bentall group 54 mm and in the David group 60 mm. The average diameter of the AV fibrous ring in the study group was 24.7 before surgery and 22.5 after surgery, compared with the Bentall group, where the average diameter of the AV was 25.1 before surgery ( $p=0.189$ ) and 21.9 after surgery ( $p=0.120$ ). The average diameter of the AV in the David group was 23.1 before surgery ( $p=0.603$ ) and 22.0 after surgery ( $p=0.213$ ). In the long-term period, freedom from aortic regurgitation after 5 years was 79% for the David group and 92% for the MRAV group. After 10 years, this indicator decreased to 51.8% in the David group and 79.7% in the MRAV group. The survival rate of the compared groups after 5 years was 88.6% in the MRAV group with a slight decrease to 83% after 10 years; in the David group – 86.1% with a significant decrease to 54.4% after 10 years. In the Bentall group, the survival rate after 5 years was 88.5%. After 10 years, this indicator in this group had not changed.

**CONCLUSION.** This study shows that the proposed technique can be performed with good immediate and long-term results. The technique is relatively simple and reproducible.

**Keywords:** ascending aortic aneurysm, reimplantation, aortic insufficiency, modification, long-term results

**For citation:** Boldyrev S. Yu., Sapunov V. A., Teplyakov V. A., Belyakova Ya. V., Dontsova M. V., But D. V., Alukhanyan O. A., Barbukhatti K. O. The long-term results of modified aortic valve replacement in patients with aortic root and ascending aortic aneurysm. *Grekov's Bulletin of Surgery*. 2026;185(1):74–82. (In Russ.). <https://doi.org/10.24884/0042-4625-2026-185-1-74-82>.

\* **Corresponding author:** Vladimir A. Teplyakov, Kuban State Medical University, 4, Mitrofan Sedin str., Krasnodar, 350063, Russia. E-mail: Vova.tepl@mail.ru.

**Введение.** Пациенты с наличием расширения корня, восходящей аорты и сопутствующей недостаточностью аортального клапана (АК) традиционно подвергаются замене вышеупомянутых структур клапаносодержащим сосудистым протезом, используя методику Bentall–deBono (Bentall) или ее модификацию [1, 2]. В 1990-х гг. появились методики, позволяющие сохранять собственный АК и в дальнейшем избежать антикоагулянтной терапии. Операция Yasoub [3], имеющая преимущество в формировании синусов Вальсальвы, улучшает коаптацию створок за счет уменьшения механической нагрузки на них. Однако эта операция в последующем показала дальнейшее расширение остатков тканей синусов Вальсальвы и фиброзного кольца аорты. Альтернативу, обеспечивающую лучшую стабилизацию кольца, особенно у пациентов с синдромом Марфана (СМ) или другими заболеваниями

ми соединительной ткани, предложили Т. Е. David, С. М. Feindel (1992) [4]. Недостатком этой методики было отсутствие синусов Вальсальвы, что является возможной причиной аномального напряжения створок, которое ограничило бы долговечность нативного клапана. Чтобы преодолеть эту уязвимость, были добавлены некоторые модификации. Модификация DavidV/Miller, предложенная Craig Miller с целью создания широких неосинусов, использует сосудистый протез значительно большего размера – диаметр кольца + 6–8мм (David V) [5]. Также стал доступен фабрично изготовленный сосудистый протез с синусами Вальсальвы [6]. На сегодняшний день продолжают попытки усовершенствовать методику реимплантации АК во вновь созданный корень аорты. Здесь мы представляем результаты применения модифицированной реимплантации клапана аорты (МРКА).

**Методы и материалы.** С 2011 по 2024 гг. были проведены операции по поводу аневризмы восходящей аорты (АВА) с наличием недостаточности АК у 79 пациентов с применением МРКА. Контрольными группами были: 80 пациентов с операцией Bentall и 51 пациент, перенесших операцию DavidV/Miller I.

Пациенты с инфекционным эндокардитом, ранее имплантированным АК, пациенты с необходимым вмешательством на митральном клапане и пациенты с расслоением аорты были исключены из исследования.

Всем пациентам выполняли трансторакальную эхокардиографию для оценки функции АК до операции и в послеоперационном периоде, а также размеров проксимального отдела аорты. Интраоперационные чреспищеводные эхокардиограммы проводились для оценки функции АК сразу после вмешательства и оценки насосной функции левого желудочка. Данные о клиническом состоянии пациентов, осложнениях, включая необходимость повторной операции на корне аорты, были получены в ходе телефонного интервью с пациентом, с членами его семьи, данными из региональных клиник или врача первичного медицинского звена.

**Статистический анализ.** Обработка данных выполнена на языке программирования R (4.4.1 (R, USA) с использованием интегрированной среды разработки (IDE) R Studio (2024.04.2+764 for Windows). Категориальные и бинарные переменные представлены в виде частоты встречаемости события и доли, выраженной в процентах (абс. (%)). Количественные переменные представлены в виде медианы (Me) и межквартильного диапазона (Q3–Q1). Статистическое сравнение клинических характеристик исследуемых групп осуществлялось с помощью двустороннего непараметрического U-критерия Манна–Уитни для количественных данных, асимптотического  $\chi^2$ -теста на равенство долей (пропорций) для категориальных данных, в том числе с поправкой Йейтса для случая ожидаемых частот менее 5.

Для выравнивания неоднородных предоперационных показателей применяли метод псевдорандомизации Propensity score matching – (PSM) по методу ближайшего соседа. Метод PSM использовался для сопоставления данных двух групп в контексте оценки причинно-следственной связи между методикой лечения и результатом (выживаемость, свобода от реоперации и свобода от аортальной регургитации) с учетом клинических признаков до начала лечения. К таким признакам были отнесены при сравнении групп МРКА и Bentall: пол, возраст, Sm2, сопутствующие заболевания (хроническая обструктивная болезнь легких (ХОБЛ), артериальная гипертензия (АГ), сахарный диабет (СД), инсульт, гиперхолестеринемия, язвенная болезнь желудка (ЯБЖ), СМ, диаметр аорты, NYHA; при

сравнении МРКА и DavidV/MillerI: пол, возраст, Sm2, сопутствующие заболевания (ХОБЛ, АГ, СД, инсульт, гиперхолестеринемия, ЯБЖ), СМ, диаметр аорты, двустворчатый АК (ДАК), NYHA. После вычисления баллов склонности к «ближайшему соседу» пациенты были секвентированы случайным образом и сопоставлены в соотношении 1:1 с калибровкой 0,25 для случая МРКА vs Bentall. Для случая МРКА vs DavidV/MillerI использовался калибр 0,2 с фактическим сопоставлением с расстоянием Махаланобиса, которое рассчитывалось только с использованием признаков: диаметр, NYHA, фракция выброса (ФВ) и двустворчатый АК (ДАК). В результате сопоставления в сформированные выборки вошли 44 пациентов из каждой группы сравнения.

Выживаемость и свобода от реоперации на корне аорты оценивали с помощью Kaplan–Meier метода. Также была оценена свобода от 3–4 степени регургитации на АК.

**Хирургическая техника.** Операции выполнялись преимущественно через срединную стернотомию. При выполнении минидоступа применялась J-образная стернотомия. Искусственное кровообращение выполнялось по схеме аорта–правое предсердие в условиях мягкой (32 °С) гипотермии. Защита миокарда проводилась с использованием ретроградной/антеградной или селективной кристаллоидной кардиopleгии (Кустадиол). В случае замены дуги аорты в условиях циркуляторного ареста использовалась более глубокая гипотермия (26 °С) с селективной антеградной бигемисферальной перфузией головного мозга. Из-за того, что количество пациентов как с министернотомией, так и с заменой дуги аорты в исследуемой группе было небольшим, они не подверглись исследованию.

Операция Bentall выполнялась в модификации Kouchoukos с использованием кондуита с механическим протезом. Наша техника МРКА ранее была подробно описана [7–11]. После завершения кардиopleгии выполнялось иссечение аневризматически измененных тканей с оставлением полоски тканей до 4–5 мм, которые крепятся к фиброзному кольцу (ФК) АК. Отсекались коронарные артерии (КА) на кнопках. Выполняли измерение ФК АК. Подбирали линейный сосудистый протез по формуле: ФК АК = выбранный размер измерителя + 6–8 мм. Далее суживали протез проксимально до выбранного размера измерителя (соответствовал размеру ФК АК) двумя кисетными швами, проложенными в горизонтальном направлении, используя нити из полиэстера 2–0. Первая линия кисетного шва располагается на 1–2 мм проксимальнее края протеза. Вторая линия шва располагается на 3–4 мм выше первой линии. «Ребра» швов желателен расположить в шахматном порядке. Таким образом получена манжета шириной около 5 мм. Внутренний диаметр манжеты соответствует

Таблица 1

## Сравнительное описание преоперационных данных в группах МРКА и Bentall, МРКА и группе DavidV/Millerl после применения PSM

Table 1

## Comparative description of preoperative data in the MRAV and Bentall groups, as well as between the MRAV and David groups after applying PSM

Клинический признак	PSM			PSM		
	МРКА (n=44)	DavidV/Millerl (n=44)	p	МРКА (n=44)	Bentall (n=44)	p
Мужчины	36 (81,8)	36 (81,8)	1,0	36 (81,8)	38 (86,4)	0,549
Женщины	8 (18,2)	8 (18,2)	1,0	8 (18,2)	5 (11,4)	0,549
Возраст	60 (53–67)	63 (58–66,5)	0,812*	62 (54–68)	63 (53–68)	0,770*
Sm2	2,04 (1,88–2,18)	2,03 (1,88–2,19)	0,695*	2,02 (1,90–2,18)	1,93 (1,83–2,23)	0,413*
ХОБЛ	2 (4,5)	1 (2,3)	1,0	1 (2,3)	1 (2,3)	1,0
АГ	28 (63,6)	27 (61,4)	0,826	24 (54,5)	21 (47,7)	0,670
СД	3 (6,8)	2 (4,5)	1,0	2 (4,5)	1 (2,3)	1,0
Инсульт	2 (4,5)	2 (4,5)	1,0	2 (4,5)	3 (6,8)	1,0
Гиперхоло-стеринемия	1 (2,3)	1 (2,3)	1,0	2 (4,5)	1 (2,3)	1,0
ЯБЖ	3 (6,8)	2 (4,5)	1,0	1 (2,3)	2 (4,5)	1,0
Синдром Марфана	4 (9,1)	4 (9,1)	1,0	4 (9,1)	5 (11,4)	1,0
Двустворчатый АК	4 (9,1)	4 (9,1)	1,0	7 (15,9)	9 (20,5)	0,783
Диаметр восходящей аорты	55 (49–60)	60 (55–60)	0,402*	55 (50–60)	54 (49–58)	0,406*
NYHA: 1 класс	16 (36,4)	16 (36,4)	1,0	12 (27,3)	15 (34,1)	0,488
NYHA: 2 класс	9 (20,5)	12 (27,3)	0,453	9 (20,5)	10 (22,7)	0,796
NYHA: 3 класс	18 (40,9)	16 (36,4)	0,662	21 (47,7)	17 (38,6)	0,389
NYHA: 4 класс	1 (2,3)	0	1,0	2 (4,5)	2 (4,5)	1,0

Примечание: ХОБЛ – хроническая обструктивная болезнь легких; АГ – артериальная гипертензия; СД – сахарный диабет; ЯБЖ – язвенная болезнь желудка; АК – аортальный клапан; \* – использовался U-тест Манна – Уитни, в остальных случаях – асимптотический  $\chi^2$ -тест на равенство долей (пропорций), в том числе с поправкой Йейтса в случае наличия ожидаемых частот <5.

Таблица 2

## Сравнительное описание интраоперационных данных в группах МРКА и Bentall, МРКА и группе DavidV/Millerl после применения PSM

Table 2

## Comparative description of intraoperative data in the MRAV and Bentall groups, as well as between the MRAV and David groups after applying PSM

Клинический признак	PSM			PSM		
	МРКА (n=44)	DavidV/Millerl (n=44)	p	МРКА (n=44)	Bentall (n=44)	p
ИК мин	169,5 (133,8–206)	190,5 (173,8–213,5)	0,050	172 (145–205)	108 (91–136)	<0,001
ИМ мин	119,5 (95,8–134,5)	141,5 (122,5–160,2)	0,027	133 (113–161)	80 (67–103)	<0,001
Кровотечение	2 (4,5)	1 (2,3)	1,0	2 (4,5)	0	0,494
Рестернотомия	3 (6,8)	1 (2,3)	0,609	4 (9,1)	0	0,125

Примечание: ИК – искусственное кровообращение; ИМ – ишемия миокарда.

внутреннему диаметру ФК АК. Следует помнить, что, подбирая протез представленным образом, нужно учитывать небольшое суживание ФК АК, что может приводить к излишней высоте коаптации створок АК. В таком случае можно подготовить проксимальную часть протеза на измерителе диаметра ФК АК на один размер больше от измеренного. Учитывая, что ФК АК зачастую бывает дилатировано, выбор измерителя зависит от опыта хирурга. Затем накладывали только 3 П-образных шва на прокладках из тефлона 3×7 мм при помощи

нити из полиэстера ниже основания створок, трансмурально, в направлении изнутри наружу. Далее проксимальную часть протеза прошивали нитями, идущими от ФК АК, симметрично между линиями двух горизонтальных швов сформированной манжеты. Далее протез низводили, фиксировали, АК реимплантировали непрерывным обвивным швом, фиксируя комиссуральные столбы нитью с прокладками из политетрафторэтилена.

После реимплантации АК выполняли реимплантацию КА обвивным швом нитью из полипропилена.

Таблица 3

## Эхокардиографические данные до и после оперативного вмешательства

Table 3

## Echocardiographic data before and after the surgical intervention

Параметр	МРКА		Bentall		DavidV/MillerI		p, МРКА vs Bentall		p, МРКА vs DavidV/MillerI	
	до	После	До	После	До	После	До	После	До	После
ФК АК, мм	24,7 (23,8–25,8)	22,5 (22,3–23,1)	25,1 (24,4–25,8)	21,9 (21,7–22,5)	23,1 (20,9–23,9)	22,0 (19,9–23,2)	0,189	0,120	0,603	0,213
ФВ ЛЖ, %	55 (48,5–55)	56 (55–57,5)	55 (47–55)	57 (47,8–60,3)	54,5 (52–55)	56 (55–58)	0,474	0,781	0,803	0,571
КДР ЛЖ, мм	60,7 (59,8–62,1)	56,4 (55,6–57,7)	56,1 (50–57,4)	51 (55,4–52,3)	60,2 (54,7–65,3)	57,2 (52–62)	<0,001	<0,001	0,561	0,677
АН, нет	10 (16,7)	12 (20,0)	18 (38,3)	22 (46,8)	13 (38,2)	14 (47,2)	0,012	0,003	<0,001	0,027
АН, 1 ст.	16 (26,7)	19 (31,7)	18 (38,3)	16 (34,0)	10 (29,4)	12 (35,3)	0,200	0,795	0,775	0,719
АН, 2 ст.	27 (45,0)	24 (40,0)	11 (23,4)	9 (19,1)	10 (29,4)	8 (23,5)	0,021	0,021	0,137	0,105
АН, 3 ст.	7 (11,7)	5 (8,3)	0	0	1 (2,9)	0	0,043	0,118	0,284	0,211

Примечание: ФК АК – фиброзное кольцо аортального клапана; ФВ ЛЖ – фракция выброса левого желудочка; КДР ЛЖ – конечный диастолический размер левого желудочка; АН – аортальная недостаточность.

Таблица 4

## Послеоперационные данные

Table 4

## Postoperative data

Параметр	МРКА (n=79)		Bentall (n=80)		p1*	DavidV/MillerI (n=51)		p2	p3
	Абс.	%	Абс.	%		Абс.	%		
Реоперация	6	7,6	–	–	–	3	5,88	0,983	–
Смерть госпитальная	2	2,5	6	7,5	0,285	1	1,96	1,0	0,329
Смерть в отдаленном периоде	7	8,8	7	8,7	0,99	9	17,65	0,224	0,214
Госпитальная смерть (причины)	Сепсис-2		ТЭЛА, пневмония, сепсис-2, ПОН, отек ГМ, кровотечение			Сепсис, ПОН			
Отдаленная смерть (причины)	Неизвестные причины, ИМ, эндокардит, COVID-19, ПОН, инсульт, цирроз печени		Неизвестные причины – 2, инсульт, cancer – 2, COVID-19, ОЧН			Неизвестные причины – 3, пневмония, ХБП, Cancer-2, атеросклероз артерий, инфекции			

Примечание: ТЭЛА – тромбоэмболия легочной артерии; ПОН – полиорганная недостаточность; отек ГМ – отек головного мозга; ИМ – инфаркт миокарда; ОЧН – острая сердечная недостаточность; ХБП – хроническая болезнь почек.

Заключительное формирование нового корня аорты осуществляли путем сужения сосудистого протеза на уровне синотубулярного гребня.

**Результаты.** Основные характеристики 132 пациентов представлены в *табл. 1*. Средний возраст пациентов в группе МРКА составил 61 год (53–68). Женщин было 8 (18,2 %) в исследуемой группе, 5 (11,4 %) в группе Bentall, 8 (18,2 %) в группе DavidV/MillerI. СМ отмечен у 4 (9 %) пациентов в МРКА и DavidV/MillerI группах, 5 (11,4 %) в группе Bentall. ДАК встретился у 7 (15,9 %) в МРКА группе, 9 (20,5 %) в группе Bentall и 4 (9,1 %) в группе DavidV/MillerI. Средний диаметр аорты в исследуемой группе составил 55 мм, в группе Bentall 54 мм и в группе DavidV/MillerI 60 мм. 4 класс по NYHA был выявлен у 2 (4,5 %) пациентов в исследуемой и Bentall группах.

Основные интраоперационные данные представлены в *табл. 2*. При сравнении групп с реимплантацией АК достоверно отмечено меньшее время пережатия аорты и искусственного кровообращения в группе с МРКА.

Средний диаметр ФК АК до, после и в отдаленном периоде представлен в *табл. 3*. Ссылаясь на *табл. 3*, мы выяснили, что средний диаметр фиброзного кольца АК в исследуемой группе составил 24,7 мм до операции и 22,5 мм после операции в сравнении с группой Bentall, где средний диаметр ФК 25,1 мм до операции ( $p=0,189$ ) и 21,9 мм после операции ( $p=0,120$ ). Средний диаметр ФК в группе DavidV/MillerI 23,1 мм до операции ( $p=0,603$ ) и 22,0 мм после операции ( $p=0,213$ ).

*Отдаленные результаты.* Выживаемость среди 3 групп пациентов представлена в *рис. 1*.

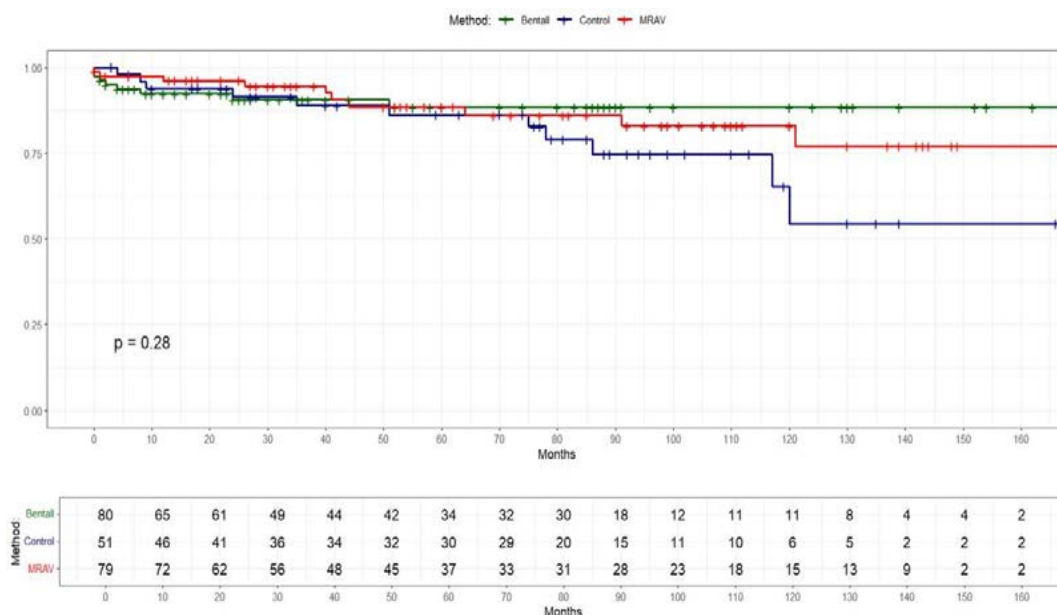


Рис. 1. Выживаемость среди 3 групп  
 Fig. 1. Survival rate among 3 groups

В отдаленном периоде свобода от аортальной регургитации через 5 лет для группы DavidV/MillerI составила 79 % (ДИ95 %: 66,1–94,4 %), для группы МРКА – 92 % (ДИ 95 %: 85,2–99,3 %). Через 10 лет данный показатель в группе DavidV/MillerI снизился до 51,8 % (ДИ 95 %: 27,8–96,5 %), в группе МРКА – до 79,7 % (ДИ 95 %: 65,5–96,9 %).

В отдаленном периоде свобода от аортальной реоперации через 5 лет в сравниваемых группах оказалась примерно одинакова: в группе DavidV/MillerI 95,2 % (ДИ 95 %: 86,6 – 100 %), в группе МРКА – 95,3 % (ДИ 95 %: 90,2 – 100 %). Через 10 лет уровень свободы от реоперации в группе DavidV/MillerI снизился до 75,2 % (ДИ 95 %: 56,6–100 %). В группе МРКА он практически не изменился и составил 92,5 % (ДИ 95 %: 85,3–100 %).

Выживаемость сравниваемых групп через 5 лет составила в группе МРКА 88,6 % (ДИ 95 %: 80,1–97,1 %) с небольшим снижением до 83 % (ДИ 95 %: 72,9–94,5 %) через 10 лет; в группе DavidV/MillerI – 86,1 % (ДИ 95 %: 76,3–97,2 %) со значительным снижением до 54,4 % (ДИ 95 %: 33,4–88,7 %) через 10 лет. В группе Bentall выживаемость через 5 лет составила 88,5 % (ДИ 95 %: 81,1–96,6 %). Через 10 лет данный показатель в этой группе не изменился.

**Обсуждение.** С тех пор как Yasoub и David впервые сообщили о реконструкции корня аорты с сохранением нативного АК, было внедрено много модификаций, включая модификацию Cochrane (которая также именуется Seattle модификация) [12], искусственные синусы Васильевы [13], модификация Миллера [5]. Основные интересы заключались в том, как создать неосинус для улучшения свойств физиологии корня аорты, упростить метод, уменьшить количество линий швов для уменьше-

ния кровотечения и предотвратить расширение ФК в течение десятилетий наблюдения.

Наша группа ранее сообщила о простой модификации операции реимплантации, названной нами модификацией «Кубанская манжета» (Kuban Cuff modification) [8, 11] и целями настоящего исследования были изучение ее долгосрочных результатов. Как результат, наша модификация имеет хороший результат с точки зрения предотвращения возникновения аортальной регургитации в отдаленном периоде даже у пациентов с СМ, низкий процент реопераций (рис. 1, 2). Суть нашего метода заключается в том, что, в отличие от оригинальной методики David и других модификаций, когда накладывается множество швов под створками АК, мы используем только 3 горизонтальных субаннулярных шва нитью из полиэстера. Данные швы удерживают сосудистый протез и расположены под углом 120°С по отношению друг к другу. Другим важным аспектом является то, что мы накладываем две горизонтальные нити на проксимальную часть сосудистого протеза, которые создают пояс жесткости и предотвращают возможную дилатацию ФК АК. Учитывая особенности строения нитей, этот пояс жесткости не является статичным. Нити обладают некоторой растяжимостью в систолу-диастолу сердечного цикла (до 10 % от исходного состояния по нашему мнению) и позволяют сохранить часть кинетической энергии в проталкивании крови. Последнее явление напоминает нам методику предотвращения дилатации кольца при выполнении операции ремоделирования [14].

С 2011 г. мы начали применять МРКА и были проанализированы предоперационные, интраоперационные и послеоперационные данные этой методики. Для оценки качества данной методики

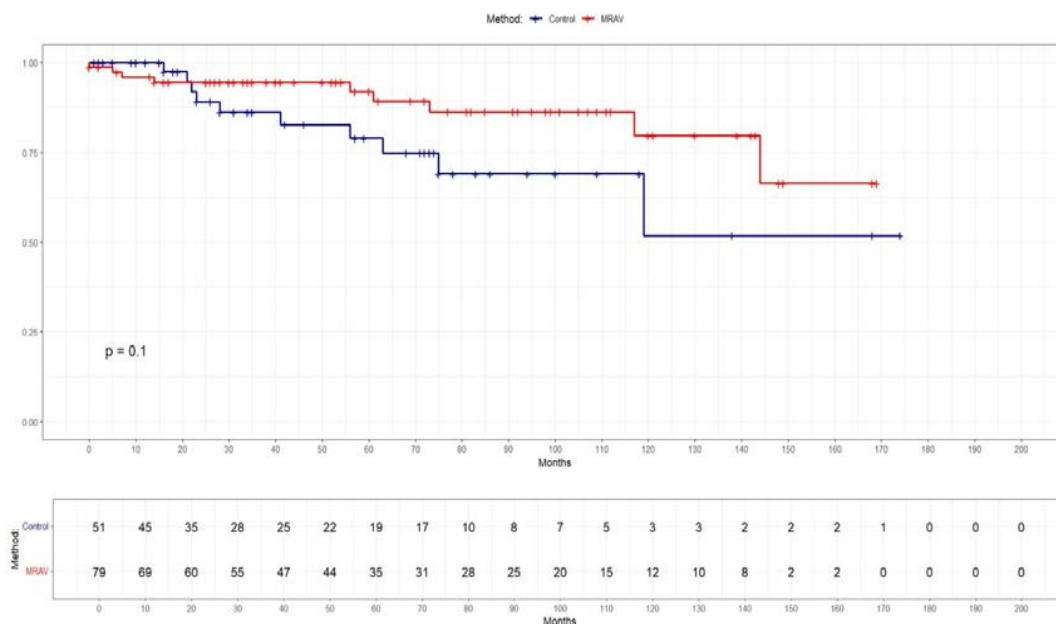


Рис. 2. Свобода от аортальной регургитации

Fig. 2. Freedom from aortic regurgitation

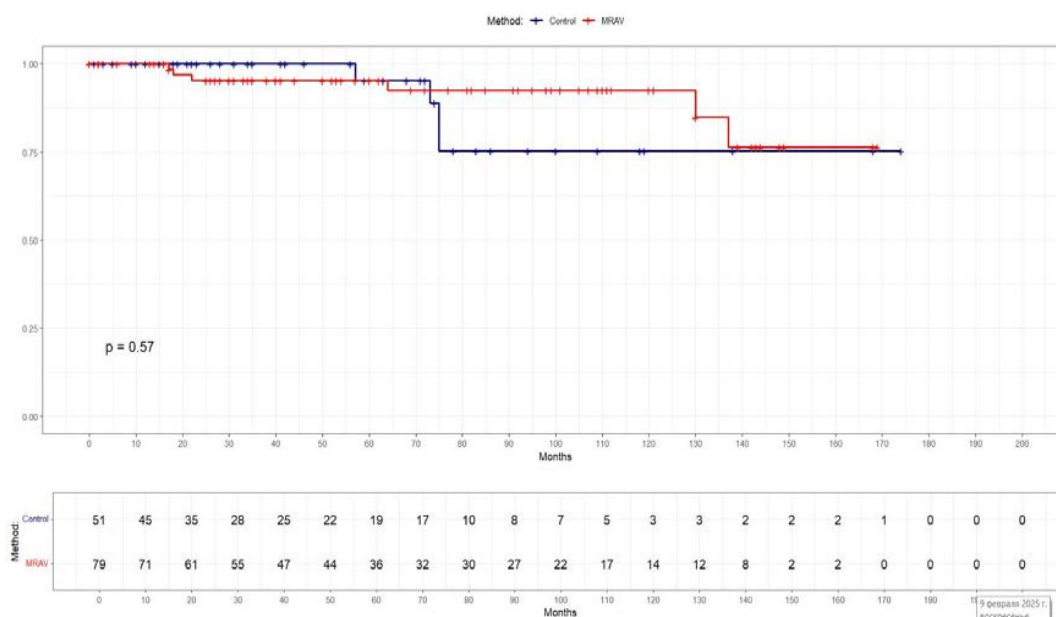


Рис. 3. Свобода от реоперации на корне аорты

Fig. 3. Freedom from reoperation on the aortic root

мы сравнили ее с процедурой Bentall и DavidV/MillerI. Из исследования ясно, что предложенная методика дает возможность уменьшить среднее время ИК 170 vs 190 мин МРКА vs DavidV/MillerI (P=0,05). Но особенно важно, что при использовании методики отмечено меньшее время пережатия аорты – 119,5 мин МРКА vs 141 мин DavidV/MillerI (p=0,027).

При использовании нашей методики наблюдалось схожее количество послеоперационных кровотечений (без учета анализа PSM): 3 vs 1 в группах МРКА vs DavidV/MillerI (p=0,943). В группе Bentall vs МРКА 3 случая (p=1,0). Рестернотомий было 2 (МРКА), 1 (DavidV/MillerI) и 2 (Bentall) группах.

В послеоперационном периоде отмечено 2 vs 1 летальных исхода в группах МРКА vs DavidV/MillerI (p=0,99) по причине сепсиса. В группе Bentall отмечено 6 (p=0,224) летальных исходов (табл. 4).

Говоря об отдаленных результатах (табл. 4), мы видим, что нет разницы в зафиксированных летальных исходах во всех группах.

Мы сравнили результаты функции клапанов аорты МРКА и DavidV/MillerI, а также МРКА и Bentall, которые показывают отличную функцию АК в группе МРКА в отдаленном периоде и невысокий риск реоперации (рис. 2, 3).

**Выводы.** Наша модификация обеспечивает хорошую стабильность геометрии фиброзного

кольца благодаря наложению двух горизонтальных кисетных швов на проксимальную часть сосудистого протеза, формируя «пояс жесткости», что позволяет фиброзному кольцу оставаться стабильным в отдаленном периоде.

Говоря об интраоперационных показателях, мы выяснили, что методика МРКА позволила сократить время искусственного кровообращения и время ишемии миокарда в сравнении с группой DavidV/MillerI. Это свидетельствует о технической простоте и воспроизводимости процедуры.

В ходе нашего исследования мы выяснили, что МРКА показала хорошие отдаленные результаты и может быть успешно использована в хирургическом лечении пациентов с аневризмой корня и восходящего отдела аорты.

Методика МРКА продемонстрировала сопоставимые результаты в сравнении с операцией DavidV/MillerI в отношении свободы от аортальной регургитации.

Свобода от реоперации на корне аорты через 10 лет существенно выше в группе МРКА по сравнению с группой DavidV/MillerI.

Методика МРКА, в отличие от операции Bentall, позволяет избежать необходимости в пожизненной антикоагулянтной терапии, что особенно важно для пациентов молодого и среднего возраста.

Это исследование показывает, что предлагаемая методика может быть выполнена с хорошими непосредственными и отдаленными результатами. Методика относительно проста и воспроизводима.

#### Конфликт интересов

Авторы заявили об отсутствии конфликта интересов.

#### Conflict of interest

The authors declare no conflict of interest.

#### Соответствие нормам этики

Авторы подтверждают, что соблюдены права людей, принимавших участие в исследовании, включая получение информированного согласия в тех случаях, когда оно необходимо, и правила обращения с животными в случаях их использования в работе. Подробная информация содержится в Правилах для авторов.

#### Compliance with ethical principles

The authors confirm that they respect the rights of the people participated in the study, including obtaining informed consent when it is necessary, and the rules of treatment of animals when they are used in the study. Author Guidelines contains the detailed information.

#### ЛИТЕРАТУРА

- Bentall H., De Bono A. A technique for complete replacement of the ascending aorta. *Thorax* 1968. Vol. 23, № 4. P. 338–339.
- Kouchoukos N. T., Marshall W. G. Jr., Wedige-Stecher T. A. Eleven-year experience with composite graft replacement of the ascending aorta and aortic valve. *J Thorac Cardiovasc Surg.* 1986. Vol. 92, № 4. P. 691–705. PMID: 3531730.
- Sarsam M. A., Yacoub M. Remodeling of the aortic valve annulus. *J Thorac Cardiovasc Surg.* 1993. Vol. 105. P. 435–8.
- David T. E., Feindel C. M. An aortic valve-sparing operation for patients with aortic incompetence and aneurysm of the ascending aorta. *J Thorac Cardiovasc Surg.* 1992. Vol. 103. P. 617–21. discussion 22.

- Demers P., Miller D. C. Simple modification of «T. David-V» valve-sparing aortic root replacement to create graft pseudosinuses. *Ann Thorac Surg.* 2004. Vol. 78, № 4. P. 1479–81. <https://doi.org/10.1016/j.athoracsur.2003.08.032>. PMID: 15464530.
- De Paulis R., Scaffa R., Nardella S. et al. Use of the Valsalva graft and long-term follow-up. *J Thorac Cardiovasc Surg.* 2010. Vol. 140, № 6 Suppl. P. S23–7; discussion S45–51. <https://doi.org/10.1016/j.jtcvs.2010.07.060>. PMID: 21092792.
- Болдырев С. Ю., Россоха О. А., Барбухатти К. О., Порханов В. А. Реимплантация клапана аорты с использованием методики Kuban Cuff у больных с аневризмой восходящей аорты и аортальной недостаточностью. Патология кровообращения и кардиохирургия. 2016. Т. 20, № 2. С. 17–25. <https://doi.org/10.21688-1681-3472-2016-2-17-25>.
- Boldyrev S., Barbukhatty K., Porhanov V. A Novel Tool to Facilitate Crimping Suture Placement for a Modified David V/Miller Aortic Root Replacement. *Aorta.* 2014. Vol. 2, № 4. P. 161–166. <https://doi.org/10.12945/j.aorta.2014.14-024>.
- Болдырев С. Ю., Маньков Д. Р., Россоха О. А. и др. Реимплантация двустворчатого клапана аорты. Кардиология и сердечно-сосудистая хирургия. 2013. № 6. С. 105–107.
- Болдырев С. Ю., Барбухатти К. О., Россоха О. А. и др. Реимплантация двустворчатого клапана аорты с реконструкцией створок. Кардиология и сердечно-сосудистая хирургия. 2014. № 2. С. 77–79.
- Boldyrev S., Kaleda V., Barbukhatty K. Aortic valve reimplantation using Kuban Cuff modification in a patient with acute type A aortic dissection and aortic valve insufficiency. *Ann Cardiothorac Surg.* 2016. Vol. 5, № 4. P. 404–6. <https://doi.org/10.21037/acs.2016.07.03>. PMID: 27563556; PMCID: PMC4973117.
- Cochran R. P., Kunzelman K. S., Eddy A. C. et al. Modified conduit preparation creates a pseudosinus in an aortic valve-sparing procedure for aneurysm of the ascending aorta. *J Thorac Cardiovasc Surg.* 1995. Vol. 109. P. 1049–57. discussion 57–8.
- De Paulis R., Scaffa R., Nardella S. et al. Use of the Valsalva graft and long-term follow-up. *J Thorac Cardiovasc Surg.* 2010. Vol. 140. P. S23–7. discussion S45–51.
- Holubec T., Higashigaito K., Belobradek Z. et al. An Expandable Aortic Ring in Aortic Root Remodeling: Exact Position, Pulsatility, Effectiveness, and Stability in Three-Dimensional CT Study. *Ann Thorac Surg.* 2017. Vol. 103, № 1. P. 83–90. <https://doi.org/10.1016/j.athoracsur.2016.05.098>. PMID: 27457826.

#### REFERENCES

- Bentall H., De Bono A. A technique for complete replacement of the ascending aorta. *Thorax* 1968;23(4):338–339.
- Kouchoukos N. T., Marshall W. G. Jr., Wedige-Stecher T. A. Eleven-year experience with composite graft replacement of the ascending aorta and aortic valve. *J Thorac Cardiovasc Surg.* 1986;92(4):691–705. PMID: 3531730.
- Sarsam M. A., Yacoub M. Remodeling of the aortic valve annulus. *J Thorac Cardiovasc Surg.* 1993;105:435–8.
- David T. E., Feindel C. M. An aortic valve-sparing operation for patients with aortic incompetence and aneurysm of the ascending aorta. *J Thorac Cardiovasc Surg.* 1992;103:617–21. discussion 22.
- Demers P., Miller D. C. Simple modification of «T. David-V» valve-sparing aortic root replacement to create graft pseudosinuses. *Ann Thorac Surg.* 2004;78(4):1479–81. <https://doi.org/10.1016/j.athoracsur.2003.08.032>. PMID: 15464530.
- De Paulis R., Scaffa R., Nardella S. et al. Use of the Valsalva graft and long-term follow-up. *J Thorac Cardiovasc Surg.* 2010;140(6 Suppl):S23–7; discussion S45–51. <https://doi.org/10.1016/j.jtcvs.2010.07.060>. PMID: 21092792.
- Boldyrev S., Rossokha O., Barbukhatty K., Porkhanov V. Aortic valve reimplantation by using a Kuban Cuff technique in patients with ascending aorta aneurysm and aortic insufficiency. *Patologiya krovoobrazhshcheniya i kardiokhirurgiya = Circulation Pathology and Cardiac Surgery.* 2016;20(2):17–25. (In Russ.). <https://doi.org/10.21688-1681-3472-2016-2-17-25>.
- Boldyrev S., Barbukhatty K., Porhanov V. A Novel Tool to Facilitate Crimping Suture Placement for a Modified David V/Miller Aortic Root Replacement. *Aorta.* 2014;2(4):161–166. <https://doi.org/10.12945/j.aorta.2014.14-024>.

9. Boldyrev S. Iu., Man'kov D. R., Rossokha O. A. et al. Bicuspid aortic valve reimplantation. Russian Journal of Cardiology and Cardiovascular Surgery. 2013;6(6):105–107. (In Russ.).
10. Boldyrev S. Iu., Barbukhatti K. O., Rossokha O. A. et al. Bicuspid aortic valve reimplantation with reconstruction of flaps. Russian Journal of Cardiology and Cardiovascular Surgery. 2014;7(2):77–79. (In Russ.).
11. Boldyrev S., Kaleda V., Barbukhatti K. Aortic valve reimplantation using Kuban Cuff modification in a patient with acute type A aortic dissection and aortic valve insufficiency. Ann Cardiothorac Surg. 2016;5(4):404–6. <https://doi.org/10.21037/acs.2016.07.03>. PMID: 27563556; PMCID: PMC4973117.
12. Cochran R. P., Kunzelman K. S., Eddy A. C. et al. Modified conduit preparation creates a pseudosinus in an aortic valve-sparing procedure for aneurysm of the ascending aorta. J Thorac Cardiovasc Surg. 1995;109:1049–57. discussion 57–8.
13. De Paulis R., Scaffa R., Nardella S. et al. Use of the Valsalva graft and long-term follow-up. J Thorac Cardiovasc Surg. 2010;140:S23–7. discussion S45–51.
14. Holubec T., Higashigaito K., Belobradec Z. et al. An Expandable Aortic Ring in Aortic Root Remodeling: Exact Position, Pulsatility, Effectiveness, and Stability in Three-Dimensional CT Study. Ann Thorac Surg. 2017;103(1):83–90. <https://doi.org/10.1016/j.athoracsur.2016.05.098>. PMID: 27457826.

#### Информация об авторах:

**Болдырев Сергей Юрьевич**, доктор медицинских наук, профессор кафедры кардиохирургии и кардиологии, Кубанский государственный медицинский университет (г. Краснодар, Россия), врач сердечно-сосудистый хирург отделения КХО, Научный исследовательский центр – Краевая клиническая больница № 1 им. проф. С. В. Очаповского (г. Краснодар, Россия), ORCID: 0000-0003-3325-3146; **Сапунов Вячеслав Анатольевич**, врач сердечно-сосудистый хирург отделения КХО, Научный исследовательский центр – Краевая клиническая больница № 1 им. проф. С. В. Очаповского (г. Краснодар, Россия), ORCID: 0000-0002-3774-1983; **Тепляков Владимир Алексеевич**, студент, Кубанский государственный медицинский университет (г. Краснодар, Россия), ORCID: 0009-0002-6472-1563; **Белякова Яна Вячеславовна**, студент, Кубанский государственный медицинский университет (г. Краснодар, Россия), ORCID: 0009-0009-9783-4936; **Донцова Мария Владимировна**, кандидат социологических наук, доцент кафедры Социологии, Кубанский государственный университет имени И. М. Сеченова (Сеченовский Университет) (Москва, Россия), ORCID: 0009-0009-4061-2283; **Алуханян Овик Арменович**, доктор медицинских наук, профессор кафедры кардиохирургии и кардиологии, президент ассоциации сосудистых хирургов и флебологов Кубани, член правления Российского общества ангиологов и сосудистых хирургов, член исполнительного Совета ассоциации флебологов России, Кубанский государственный медицинский университет (г. Краснодар, Россия), ORCID: 0000-0001-8982-7095; **Барбухатти Кирилл Олегович**, доктор медицинских наук, профессор, главный сердечно-сосудистый хирург Краснодарского края, зав. кафедрой кардиохирургии и кардиологии, Кубанский государственный медицинский университет (г. Краснодар, Россия), зав. отделением КХО, Научный исследовательский центр – Краевая клиническая больница № 1 им. проф. С. В. Очаповского (г. Краснодар, Россия), ORCID: 0000-0001-6403-3299.

#### Information about authors:

**Boldyrev Sergey Yu.**, Dr. of Sci. (Med.), Professor of the Department of Cardiac Surgery and Cardiology, Kuban State Medical University (Krasnodar, Russia), Cardiovascular Surgeon of the Cardiac Surgery Department, Research Institute – Ochapovsky Regional Clinical Hospital № 1 (Krasnodar, Russia), ORCID: 0000-0003-3325-3146; **Sapunov Vyacheslav A.**, Cardiovascular Surgeon of the Cardiac Surgery Department, Research Institute – Ochapovsky Regional Clinical Hospital № 1 (Krasnodar, Russia), ORCID: 0000-0002-3774-1983; **Tepliyakov Vladimir A.**, Student, Kuban State Medical University (Krasnodar, Russia), ORCID: 0009-0002-6472-1563; **Belyakova Yana V.**, Student, Kuban State Medical University (Krasnodar, Russia), ORCID: 0009-0009-9783-4936; **Dontsova Mariya V.**, Cand. of Sci. (Sociol.), Associate Professor of the Department of Sociology, Kuban State University (Krasnodar, Russia); **But Darya V.**, student, I. M. Sechenov First Moscow State Medical University (Sechenovskiy University) (Moscow, Russia), ORCID: 0009-0009-4061-2283; **Alukhanyan Ovik A.**, Dr. of Sci. (Med.), Professor of the Department of Cardiac Surgery and Cardiology, President of the Association of Vascular Surgeons and Phlebologists of Kuban, Member of the Board of the Russian Society of Angiologists and Vascular Surgeons, member of the Executive Board of the Association of Phlebologists of Russia, Kuban State Medical University (Krasnodar, Russia), ORCID: 0000-0001-8982-7095; **Barbukhatti Kirill O.**, Dr. of Sci. (Med.), Professor, Chief Cardiovascular Surgeon of Krasnodar Region, Head of the Department of Cardiac Surgery and Cardiology, Kuban State Medical University (Krasnodar, Russia), Head of the CWC Department, Research Institute – Ochapovsky Regional Clinical Hospital № 1 (Krasnodar, Russia), ORCID: 0000-0001-6403-3299.