

© СС © Коллектив авторов, 2019
УДК [616.24+616.25]-002.3:616.98:578.828-02
DOI: 10.24884/0042-4625-2019-178-4-10-14

ЭТИОЛОГИЯ И КЛИНИЧЕСКИЕ ФОРМЫ НАГНОИТЕЛЬНЫХ ЗАБОЛЕВАНИЙ ЛЕГКИХ И ПЛЕВРЫ У ВИЧ-ИНФИЦИРОВАННЫХ БОЛЬНЫХ

П. М. Ионов^{1,2*}, А. В. Елькин¹, И. В. Дейнега², Г. А. Яковлев², М. А. Шевцова¹

¹ Федеральное государственное бюджетное образовательное учреждение высшего образования «Северо-Западный государственный медицинский университет имени И. И. Мечникова» Министерства здравоохранения Российской Федерации, Санкт-Петербург, Россия

² Санкт-Петербургское государственное бюджетное учреждение здравоохранения «Городская Покровская больница», Санкт-Петербург, Россия

Поступила в редакцию 07.02.19 г.; принята к печати 26.06.19 г.

ЦЕЛЬ. Изучить предрасполагающие факторы, патогенную флору и клинические формы нагноительных заболеваний легких и плевры у ВИЧ-инфицированных больных. **МАТЕРИАЛ И МЕТОДЫ.** Рассмотрены этиология и клинические формы нагноительных заболеваний легких и плевры у 237 ВИЧ-инфицированных больных. Определены особенности поражения легких и плевры у таких пациентов. **РЕЗУЛЬТАТЫ.** В 46 % наблюдений выявлена эмпиема с бронхоплевральной фистулой. При эндоскопическом исследовании в 27 % случаев диагностирован гнойный и гнойно-геморрагический трахеобронхит. **ЗАКЛЮЧЕНИЕ.** Для определения этиологии гнойного поражения легких и плевры при ВИЧ-инфекции проведен посев мокроты, плеврального экссудата, содержимого полости абсцесса легкого, который показал важную роль *Klebsiella pneumoniae* и *Pseudomonas aeruginosa* в развитии заболевания.

Ключевые слова: нагноительные заболевания легких и плевры, ВИЧ-инфекция

Для цитирования: Ионов П. М., Елькин А. В., Дейнега И. В., Яковлев Г. А., Шевцова М. А. Этиология и клинические формы нагноительных заболеваний легких и плевры у ВИЧ-инфицированных больных. *Вестник хирургии имени И. И. Грекова*. 2019;178(4):10–14. DOI: 10.24884/0042-4625-2019-178-4-10-14.

* **Автор для связи:** Павел Михайлович Ионов, ФГБОУ ВО «Северо-Западный медицинский университет имени И. И. Мечникова» МЗ РФ, 191015, Россия, Санкт-Петербург, ул. Кирочная, д. 41. E-mail: ionovpavelm@mail.ru.

Etiology and clinical forms of lungs and pleura suppurative diseases of HIV-infected patients

Pavel M. Ionov^{1,2*}, Alexey V. Elikin¹, Igor V. Deinega², Gleb A. Yakovlev², Marina A. Shevtsova¹

¹ North-Western State Medical University named after I. I. Mechnikov, Russia, St. Petersburg;

² Pokrovskaya municipal hospital, Russia, St. Petersburg

The **OBJECTIVE** was to study the predisposing factors, pathogenic flora and clinical forms of lungs and pleura suppurative diseases in HIV-infected patients. **MATERIAL AND METHODS.** The article describes the etiology and clinical forms of lungs and pleura suppurative diseases in 237 HIV-infected patients. Features of damage to the lungs and pleura in these patients were determined. **RESULTS.** 46 % had empyema with bronchopleural fistula. At endoscopic examination, purulent and purulent-hemorrhagic tracheobronchitis were diagnosed in 27 %. **CONCLUSION.** Sputum culture or pleural exudate or the contents of a lung abscess cavity were used to determine the etiology of lungs and pleura suppuration in HIV infection. *Klebsiella pneumoniae* and *Pseudomonas aeruginosa* played an important role in the development of the disease.

Keywords: suppurative lungs and pleura diseases, HIV infection

For citation: Ionov P. M., Elikin A. V., Deinega I. V., Yakovlev G. A., Shevtsova M. A. Etiology and clinical forms of lungs and pleura suppurative diseases of HIV-infected patients. *Grekov's Bulletin of Surgery*. 2019;178(4):10–14. (In Russ.). DOI: 10.24884/0042-4625-2019-178-4-10-14.

* **Corresponding author:** Pavel M. Ionov, North Western State Medical University named after I. I. Mechnikov, 41 Kirochnaya street, St. Petersburg, Russia, 191015. E-mail: ionovpavelm@mail.ru.

Введение. Известно, что к развитию нагноительных заболеваний легких и плевры предрасполагают длительное переохлаждение, злоупотребление алкоголем, затекание содержимого ротоглотки в бронхиальное дерево и различные заболевания, приводящие к иммунным дисфункциям (ВИЧ-инфекция, сахарный диабет, онкологические заболевания и др.). Клиническая картина в типичных случаях характеризуется высокой лихорадкой, ознобами, кашлем

с гнойной мокротой, одышкой и болями в грудной клетке. Изучена патогенная флора, наиболее часто вызывающая нагноительные заболевания легких и плевры у ВИЧ-инфицированных больных. Яркая клиническая симптоматика в сочетании с характерной рентгенологической картиной позволяют своевременно поставить диагноз и, с учетом наиболее часто встречающейся патогенной флоры, назначить рациональную схему антибактериальной терапии.

В то же время нагноительные процессы у ВИЧ-инфицированных больных характеризуются атипичным, затяжным, а зачастую и более тяжелым течением [1, 2]. Это же касается и нагноительных заболеваний легких и плевры. Клиническая симптоматика, бактериологическая характеристика и клинические формы нагноительных заболеваний легких и плевры у этой категории пациентов изучены недостаточно.

У 90 % ВИЧ-инфицированных больных легочные нагноения развиваются вследствие тяжелого течения пневмонии с трудным отхождением мокроты на фоне иммунных дисфункций. В патогенезе таких изменений большое значение имеет ателектаз участков легкого вследствие нарушения проходимости мелких бронхов из-за спазма, отека или обтурации секретом [3]. Имеются указания на высокую частоту бактериальных пневмоний у ВИЧ-инфицированных (5,5–12,5 на 100 госпитализированных пациентов) [4, 5] и значительную долю (10 %) ВИЧ-позитивных лиц среди больных с нагноительными заболеваниями легких и плевры [6]. Легочные осложнения у ВИЧ-инфицированных пациентов обычно ассоциируются с высокой заболеваемостью и смертностью. Следовательно, для разработки адекватной лечебной тактики очевидна необходимость знания этиологии и клинической формы легочно-плеврального нагноения у ВИЧ-инфицированных больных.

Известно, что гнойно-воспалительные заболевания легких и плевры у ВИЧ-инфицированных пациентов часто вызываются внутрибольничными штаммами микроорганизмов [7]. В условиях иммуносупрессии, а также алкогольной и наркотической интоксикации инфекционное гнойное расплавление легочной паренхимы и переход воспаления на плевру являются закономерным сценарием развития нагноительных заболеваний легких и плевры у ВИЧ-инфицированных больных. Заболеваемость эмпиемой плевры у ВИЧ-инфицированных достигает 5,4 % [8].

Целью исследования явилось изучение предрасполагающих факторов, патогенной флоры и клинических форм нагноительных заболеваний легких и плевры у ВИЧ-инфицированных больных.

Материал и методы. Проведен ретро- и проспективный анализ нагноительных заболеваний легких и плевры у ВИЧ-инфицированных пациентов, получавших лечение в отделении торакальной хирургии Городской Покровской больницы Санкт-Петербурга в период с 2012 по 2018 г. Оценивали анамнез заболевания, социальные факторы, данные рентгенологических исследований, результаты посева мокроты и плевральной жидкости. В работе использовали классификации нагноительных заболеваний легких и плевры согласно национальным клиническим рекомендациям [9–11]. Выделены абсцедирующая пневмония, абсцесс, гангренозный абсцесс и гангрена легкого. Классификация эмпиемы плевры по стадиям: 1-я – экссудативная, 2-я – фибринозно-гнойная, 3-я – стадия организации. По сообщению с внешней средой выделялась «закрытая» эмпиема без бронхиального свища и «открытая» – с бронхиальным свищем. По объему поражения: тотальная (на рентгенограмме легочная ткань не определялась), субтотальная

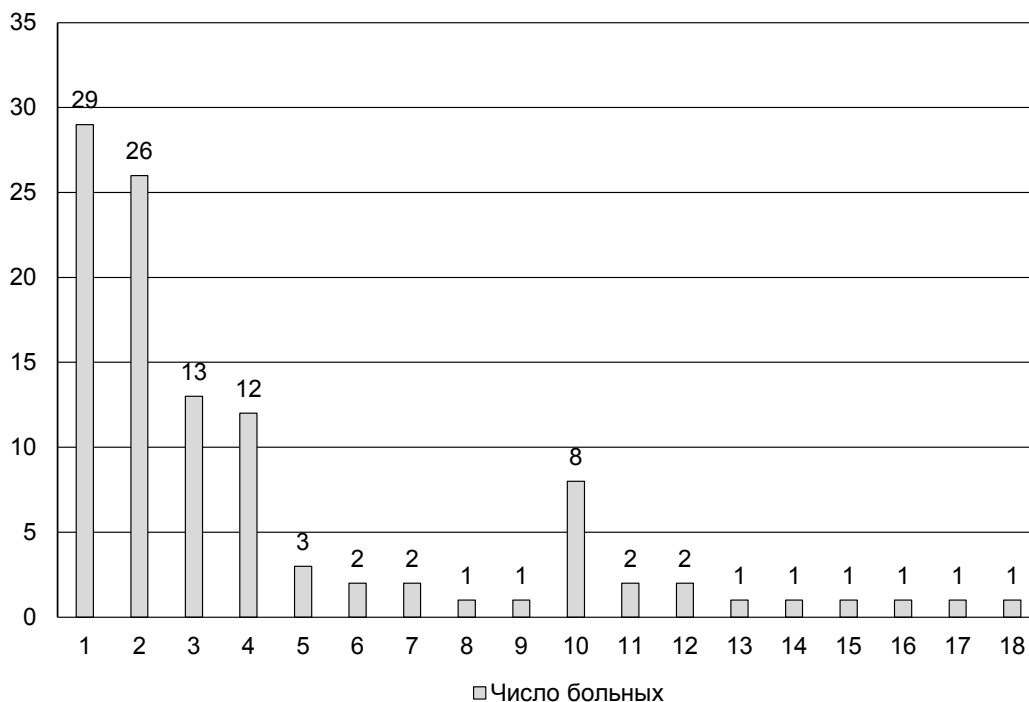
(на рентгенограмме определялась только верхушка легкого), ограниченная (при осумковании экссудата). Для оценки состояния слизистой бронхов при фибробронхоскопии (ФБС) использовали классификацию Г. И. Лукомского (1963) [12], который выделил катаральный, гнойный, атрофический и гипертрофический бронхит. Статистическая обработка выполнена с помощью программы «Statistica 10».

В период с 2012 по 2018 г. в отделении торакальной хирургии Покровской больницы проведено лечение 237 пациентов с ВИЧ-инфекцией, некоторые больные госпитализировались повторно. Всего произведено 290 госпитализаций по поводу инфекционно-деструктивного процесса в легких (плевре). В исследование не включали больных туберкулезом. Мужчин было 191 (65,9 %), женщин – 99 (34,1 %). Средний возраст составил (36,9+7,2) года. Высшее образование имели 2,8 %, среднее – 77,1 % и 20,1 % пациентов – только начальное образование. Трудоустроенными были 18,3 % больных, состояли в браке 16,9 % пациентов. Вредные привычки отмечены с высокой частотой: курение – 87,5 %, злоупотребление алкоголем – 78,8 %, употребление наркотических препаратов – 75,5 %. ВИЧ-инфекция всегда предшествовала развитию нагноительных заболеваний легких и плевры. Инфицирование ВИЧ в 73,7 % случаев произошло в результате инъекции наркотиков, в 26,3 % – половым путем. Давность ВИЧ-инфекции колебалась от 1 года до 18 лет. По стадиям ВИЧ-инфекции пациенты распределились следующим образом: 3 стадия – 1,0 %, 4А стадия – 23,8 %, 4Б стадия – 48,3 %, 4В стадия – 26,9 %. У 37,2 % больных выявлен дефицит массы тела. Антиретровирусную терапию (АРВТ) на момент госпитализации получали 14,5 % пациентов.

Результаты. Все больные отмечали острое начало легочного заболевания. Как правило, этому предшествовало переохлаждение на фоне употребления алкоголя или наркотических средств. Пациенты отрицали рвоту и возможную аспирацию желудочного содержимого. В начале заболевания клиническая картина соответствовала острому респираторному заболеванию. На 2-й неделе появлялась одышка при физической нагрузке, кашель с гнойной мокротой. Несмотря на выраженные симптомы заболевания, треть больных продолжали злоупотреблять алкоголем или использовать наркотические препараты. У всех больных отмечено позднее обращение за медицинской помощью – на 3–4-й неделе от дебюта заболевания. 95,2 % пациентов поступали в отделение торакальной хирургии Покровской больницы переводом из других стационаров города, куда они были госпитализированы с диагнозом «Пневмония».

С целью выявления возбудителя нагноительного заболевания в 196 случаях выполняли посев мокроты, плеврального экссудата (содержимого полости абсцесса легкого) на неспецифическую флору. В 41,3 % не выявлено роста микроорганизмов. Это косвенно свидетельствует о значении анаэробной флоры в этиологии нагноительных заболеваний легких и плевры у ВИЧ-инфицированных больных. Результаты посевов показаны на рисунке.

Выявлена высокая частота *Klebsiella pneumoniae* (26,8 %), *Pseudomonas aeruginosa* (24,1 %) у больных ВИЧ-инфекцией с нагноительными заболеваниями легких и плевры. Сочетание этих бактерий отмечено с частотой 7,4 %.



Результаты посева мокроты, плеврального экссудата (содержимого полости абсцесса легкого) у ВИЧ-инфицированных больных с нагноительными заболеваниями легких и плевры: 1 – *Klebsiella pneumoniae*; 2 – *Pseudomonas aeruginosa*; 3 – *Staphylococcus epidermidis*; 4 – *Acinetobacter*; 5 – *Streptococcus haemolyticus*; 6 – *Enterococcus*; 7 – *Escherichia coli*; 8 – *Enterobacter*; 9 – *Klebsiella oxytoca*; 10 – *Klebsiella pneumoniae*, *Pseudomonas aeruginosa*; 11 – *Staphylococcus aureus*; 12 – *p. Neisseride*; 13 – *Alcaligenes faecalis*; 14 – *Acinetobacter spp.*, *Pseudomonas aeruginosa*; 15 – *Staphylococcus aureus*, *Streptococcus viridans*; 16 – *Klebsiella pneumoniae*, *Streptococcus haemolyticus*; 17 – *Klebsiella pneumoniae*, *Enterococcus*, *Acinetobacter spp.*; 18 – *Klebsiella pneumoniae*, *Acinetobacter spp.*, *Streptococcus haemolyticus*; 19 – *Streptococcus haemolyticus*, *Acinetobacter spp.*, *Escherichia coli*

Results of sowing sputum, pleural exudate (contents of the lung abscess cavity) of HIV-infected patients with lungs and pleura suppurative diseases: 1 – *Klebsiella pneumoniae*; 2 – *Pseudomonas aeruginosa*; 3 – *Staphylococcus epidermidis*; 4 – *Acinetobacter*; 5 – *Streptococcus haemolyticus*; 6 – *Enterococcus*; 7 – *Escherichia coli*; 8 – *Enterobacter*; 9 – *Klebsiella oxytoca*; 10 – *Klebsiella pneumoniae*, *Pseudomonas aeruginosa*; 11 – *Staphylococcus aureus*; 12 – *p. Neisseride*; 13 – *Alcaligenes faecalis*; 14 – *Acinetobacter spp.*, *Pseudomonas aeruginosa*; 15 – *Staphylococcus aureus*, *Streptococcus viridans*; 16 – *Klebsiella pneumoniae*, *Streptococcus haemolyticus*; 17 – *Klebsiella pneumoniae*, *Enterococcus*, *Acinetobacter spp.*; 18 – *Klebsiella pneumoniae*, *Acinetobacter spp.*, *Streptococcus haemolyticus*; 19 – *Streptococcus haemolyticus*, *Acinetobacter spp.*, *Escherichia coli*

При рентгенологическом исследовании диагностированы следующие гнойно-воспалительные заболевания легких: абсцедирующая пневмония – 32,8 %, абсцесс легкого – 43,0 %, гангренозный абсцесс – 6,2 %, гангрена – 0,3 %.

По распространенности патологического процесса в легких больные распределились следующим образом: сегмент – 32,4 %, доля – 32,1 %, 2 доли (легкое) – 14,5 %, 2 доли (двустороннее) – 5,9 %, более 2 долей (двустороннее) – 6,5 %.

В 192 (66,2 %) случаях выявлена эмпиема плевры. В таблице отражены локализация, объем поражения, характер и стадия нагноительного процесса в плевральной полости.

Из данных таблицы следует, что на момент госпитализации в торакальное отделение экссудативная стадия эмпиемы выявлялась достаточно редко (6,5 %). В случае развития бронхоплевральной фистулы экссудативная стадия эмпиемы не регистрировалась. При эмпиеме плевры с бронхиальным свищем в фибринозно-гнойной стадии с высокой

частотой (41,2 %) диагностировано субтотальное поражение плевры. Приблизительно с одинаковой частотой изменения выявлялись справа и слева.

При сопоставлении результатов бактериологических исследований с клиническими формами нагноительных заболеваний легких и плевры у ВИЧ-инфицированных больных выявлена связь госпитальной инфекции с развитием эмпиемы плевры с бронхоплевральной фистулой. Так, в 75 % *Klebsiella pneumoniae* и/или *Pseudomonas aeruginosa* выявлялись при наличии бронхоплеврального сообщения. В свою очередь, в 37 % случаев при эмпиеме плевры с бронхоплевральными свищами идентифицированы эти возбудители. При эмпиеме плевры без бронхоплеврального сообщения *Klebsiella pneumoniae* и/или *Pseudomonas aeruginosa* выявлены в 12 % наблюдений (в 3 раза реже).

Эндоскопическая картина при нагноительных заболеваниях легких и плевры у ВИЧ-инфицированных больных оказалась следующей: атрофический эндо-бронхит – 6 (16,2 %), сужение устья дренирующего

Характеристика плеврального нагноения у больных ВИЧ-инфекцией

Characteristics of pleural suppuration in HIV-infected patients

Стадия эмпиемы плевры с учетом наличия бронхоплеврального сообщения	Объем поражения плевры (n=199)		
	ограниченный (n=56) (28 %)	субтотальный (n=133) (67 %)	тотальный (n=10) (5 %)
Эмпиема без бронхиального свища 1-й ст.	11 (5,5)	2 (1)	0
Эмпиема без бронхиального свища 2-й ст.	8 (4)	32 (16)	1 (0,5)
Эмпиема без бронхиального свища 3-й ст.	3 (1,5)	3 (1,5)	0
Эмпиема с бронхиальным свищем 2-й ст.	20 (10)	82 (41)	8 (4)
Эмпиема с бронхиальным свищем 3-й ст.	14 (7)	14 (7)	1 (0,5)

Примечание: в скобках – %.

бронха, атрофический бронхит – 1 (2,7%), локальная пигментация слизистой – 1 (2,7%), катаральный локальный эндобронхит – 5 (13,5%), утолщение междолевой шпоры, катаральный эндобронхит – 2 (5,4%), катаральный диффузный эндобронхит – 5 (13,5%), гнойно-геморрагический трахеобронхит – 1 (2,7%), гнойный трахеобронхит – 9 (24,3%), инфильтрация слизистой бронха – 1 (2,7%), образование бронха – 1 (2,7%).

Степень и распространенность эндобронхита соответствовали характеру и объему поражения легочной ткани. У четверти пациентов, которым выполняли ФБС, наблюдался гнойный или гнойно-геморрагический трахеобронхит. Это потребовало дополнительных эндоскопических санаций. В 1 случае выявлен центральный рак правого верхнедолевого бронха, что послужило причиной развития деструктивной пневмонии. Патологии при ФБС не выявлено у 4 (10,8%) больных при сегментарном поражении легкого.

Обсуждение. Из полученных данных следует, что нагноительным заболеваниям легких и плевры у ВИЧ-инфицированных, а также у пациентов без ВИЧ-инфекции, предшествует переохлаждение, злоупотребление алкоголем или наркотиками. Начало заболевания у подавляющего большинства пациентов происходит по типу острого респираторного заболевания с постепенным нарастанием клинической картины и появлением жалоб, характерных для нагноительного легочного заболевания ко 2-й неделе от дебюта болезни, что в совокупности с особенностями социального статуса этих пациентов предопределяет позднее обращение за медицинской помощью. По нашим данным, острые нагноительные заболевания легких и плевры у ВИЧ-инфицированных больных с высокой частотой вызываются *Klebsiella pneumoniae* и *Pseudomonas aeruginosa*.

В литературе представлено небольшое число сообщений об этиологии нагноительных заболеваний легких и плевры у ВИЧ-инфицированных больных. Так, коллектив авторов из Южной Африки [13] приводит результаты обследования 125 ВИЧ-инфицированных пациентов с эмпиемой плевры. По их данным, 49% больных имели туберкулезную этиологию плевральных изменений (в наше исследование такие больные не включались). Неспецифиче-

ская бактериальная флора выявлена в 42% случаев. Наибольшее значение в развитии бактериальной эмпиемы плевры имела грамположительная флора (*Streptococcus pneumoniae* выявлен у 42% ВИЧ-инфицированных больных с бактериальной эмпиемой), в отличие от наших данных, где наиболее часто встречались грамотрицательные микроорганизмы. Авторы приводят более низкий процент встречаемости *Klebsiella pneumoniae* – 9% и *Pseudomonas aeruginosa* – 4%. Другие исследователи [14] на небольшом числе наблюдений ВИЧ-инфицированных больных также отмечают важную роль (65%) грамположительной флоры в развитии эмпиемы плевры.

Возможно, высокий процент выявленной грамотрицательной флоры в нашем исследовании связан с повторными госпитализациями и предшествующим пребыванием пациентов в пульмонологических и хирургических отделениях других стационаров, что на фоне иммунных дисфункций способствовало быстрому присоединению внутрибольничной инфекции.

Нами не найдены работы, посвященные изучению клинических форм нагноительных заболеваний легких и плевры у больных ВИЧ-инфекцией.

Очевидно также, что на возникновение, развитие и исход нагноительных заболеваний легких и плевры у ВИЧ-инфицированных больных значительное влияние оказывают социальные факторы и вредные привычки (алкоголизм, наркомания, табакокурение), которые в итоге определяют медицинские особенности развития болезни.

Выводы. 1. Развитию нагноительных заболеваний легких и плевры у ВИЧ-инфицированных больных способствует переохлаждение на фоне употребления алкоголя и наркотических препаратов.

2. Абсцедирующая пневмония и абсцесс легкого имели место у 2/3 пациентов с нагноительными заболеваниями легких. Эмпиема плевры с бронхиальным свищем у ВИЧ-инфицированных больных развилась у 45,9%.

3. Наиболее частыми аэробными возбудителями нагноительных заболеваний легких и плевры у ВИЧ-инфицированных пациентов являются *Klebsiella pneumoniae* и *Pseudomonas aeruginosa*, что может свидетельствовать о внутрибольничной инфекции.

Конфликт интересов

Авторы заявили об отсутствии конфликта интересов.

Conflict of interest

The authors declare no conflict of interest.

Соответствие нормам этики

Авторы подтверждают, что соблюдены права людей, принимавших участие в исследовании, включая получение информированного согласия в тех случаях, когда оно необходимо, и правила обращения с животными в случаях их использования в работе. Подробная информация содержится в Правилах для авторов.

Compliance with ethical principles

The authors confirm that they respect the rights of the people participated in the study, including obtaining informed consent when it is necessary, and the rules of treatment of animals when they are used in the study. Author Guidelines contains the detailed information.

ЛИТЕРАТУРА

- Блувштейн Г. А., Кулаков А. А., Бычков Н. Е. Неотложные хирургические вмешательства у больных ВИЧ/СПИД // Моск. хирург. журн. 2010. № 1. С. 31–36.
- Гаус А. А., Климова Н. В., Дарвин В. В. Определение тактики лечения острых хирургических инфекций у больных СПИДом на основании клинико-диагностических данных // Вестн. СурГУ : Медицина. 2017. № 1 (31). С. 16–26.
- Колесников И. С., Лыткин М. И. Хирургия легких и плевры : рук. для врачей. Л., 1988. 384 с.
- Gatell J. M., Marrades R., el-Ebiary M. et al. Severe pulmonary infections in AIDS patients // Semin Respir Infect. 1996. № 11. P. 19–28.
- Noskin G. A., Glassroth J. Bacterial pneumonia associated with HIV-1 infection // Clin. Chest Med. 1996. № 17. P. 713–723.
- Основные показатели работы отделения хирургии гнойных заболеваний легких и плевры (торакальное отделение) / В. И. Егоров, И. В. Дейнега, П. М. Ионов, Н. К. Беседина // Здоровье – основа человек. Потенциала : проблемы и пути их решения. 2015. Т. 10, № 2. С. 709–713.
- Причины летальных исходов у ВИЧ-инфицированных больных с нагноительными заболеваниями легких и плевры / П. М. Ионов, А. В. Елькин, И. В. Дейнега, Г. А. Яковлев // Туберкулез и социально значимые заболевания. 2018. № 3. С. 49–55.
- Hernandez B. J., Alfageme M. I., Munoz M. J. et al. Thoracic empyema in HIV-infected patients : microbiology, management, and outcome // Chest. 1998. № 113. P. 732–738.
- Нагноительные заболевания легких : национальные клинические рекомендации / Е. А. Корымасов, П. К. Яблонский, К. Г. Жестков, Е. Г. Соколов, И. Я. Мотус, В. В. Лищенко, С. А. Скрыбин; Ассоциация Торакальных Хирургов России. URL : http://thoracic.ru/wp-content/uploads/НКР-по-лечению-нагноительных-заболеваний-легких-ПРОЕКТ_.pdf (дата обращения 31.03.2019).
- Эмпиема плевры : национальные клинические рекомендации / Е. А. Корымасов, П. К. Яблонский, Е. Г. Соколов, В. В. Лищенко, И. Я. Мотус, С. А. Скрыбин; Ассоциация торакальных хирургов России. URL : http://thoracic.ru/wp-content/uploads/НКР-по-лечению-эмпиемы-плевры-ПРОЕКТ_.pdf (дата обращения 31.03.2019).
- Akorov A., Egorov V., Furák J. Bacterial Lung Infections // Kuzdzal J. eds. ESTS textbook of thoracic surgery. Cracow : Medicina Praktyczna, 2014. P. 517–527.

- Лукомский Г. И. Бронхоскопия в хирургической клинике. М., 1963. 276 с.
- Kaye-Eddie G. H., Black A. D. Comparison of empyema thoracis in HIV-infected and non-infected patients with regard to aetiology and outcome // South Afr J Epidemiol Infect. 2012. Vol. 27, № 4. P.189–194.
- Shamsuddin Khwaja, David H. Rosenbaum, Michelle C. Paul et al. Surgical treatment of thoracic empyema in HIV-infected patients : severity and treatment modality is associated with CD4 count status. Chest. 2005. Vol. 128. P. 246–249.

REFERENCES

- Bluvshstein G. A., Kulakov A. A., Bychkov N. E. Neotlozhnye khirurgicheskie vmeshatel'stva u bol'nykh VICH/SPID. Moskovskii khirurgicheskii zhurnal. 2010;(1):31–36. (In Russ.).
- Gaus A. A., Klimova N. V., Darvin V. V. Opredelenie taktiki lecheniya ostrykh khirurgicheskikh infektsii u bol'nykh SPIDom na osnovanii kliniko-diagnosticheskikh dannyykh. Vestnik SurGU. Meditsina. 2017;(1(31)):16–26. (In Russ.).
- Kolesnikov I. S., Lytkin M. I. Khirurgiya legkikh i plevry : Rukovodstvo dlya vrachei. Leningrad. 1988:384. (In Russ.).
- Gatell J. M., Marrades R., el-Ebiary M. et al. Severe pulmonary infections in AIDS patients. Semin Respir Infect. 1996;(11):19–28.
- Noskin G. A., Glassroth J. Bacterial pneumonia associated with HIV-1 infection. Clin Chest Med. 1996;(17):713–723.
- Egorov V. I., Deinega I. V., Ionov P. M., Besedina N. K. Osnovnye pokazateli raboty otdeleniya khirurgii gnoynykh zabolovaniy legkikh i plevry (torakal'noe otdelenie). Zdorov'e – osnova chelovecheskogo potentsiala: problemy i puti ikh resheniya. 2015;10(2):709–713. (In Russ.).
- Ionov P. M., El'kin A. V., Deinega I. V., Yakovlev G. A. Prichiny letal'nykh iskhodov u VICH-infitsirovannykh bol'nykh s nagnoitel'nymi zabolovaniyami legkikh i plevry. Tuberkulez i sotsial'no znachimye zabolovaniya. 2018;(3):49–55. (In Russ.).
- Hernandez B. J., Alfageme M. I., Munoz M. J. et al. Thoracic empyema in HIV-infected patients: microbiology, management, and outcome. Chest. 1998;(113):732–738.
- Nagnoitel'nye zabolovaniya legkikh : natsional'nye klinicheskie rekomendatsii / E. A. Korymasov, P. K. Yablonskii, K. G. Zhestkov, E. G. Sokolovich, I. Ya. Motus, V. V. Lishenko, S. A. Skryabin // Assotsiatsiya Torakal'nykh Khirurgov Rossii. Available at: http://thoracic.ru/wp-content/uploads/NKR-po-lecheniyu-nagnoitel'nykh-zabolovaniy-legkikh-PROEKT_.pdf (accessed 31.03.2019). (In Russ.).
- Empliyema plevry : natsional'nye klinicheskie rekomendatsii / E. A. Korymasov, P. K. Yablonskii, E. G. Sokolovich, V. V. Lishenko, I. Ya. Motus, S. A. Skryabin // Assotsiatsiya Torakal'nykh Khirurgov Rossii. Available at: http://thoracic.ru/wp-content/uploads/NKR-po-lecheniyu-empiemy-plevry-PROEKT_.pdf. (accessed 31.03.2019). (In Russ.).
- Akopov A., Egorov V., Furák J. Bacterial Lung Infections. In: Kuzdzal J. eds. ESTS textbook of thoracic surgery. Cracow, Medicina Praktyczna. 2014:517–527.
- Lukomskii G. I. Bronkhoskopiya v khirurgicheskoi klinike. Moscow. 1963:276. (In Russ.).
- Kaye-Eddie G. H., Black A. D. Comparison of empyema thoracis in HIV-infected and non-infected patients with regard to aetiology and outcome. South Afr J Epidemiol Infect. 2012;27(4):189–194.
- Shamsuddin Khwaja, David H. Rosenbaum, Michelle C. Paul, Rehal A. Bhojani, Aaron S. Estrera, Michael A. Wait, J. Michael DiMaio. Surgical treatment of thoracic empyema in HIV-infected patients: severity and treatment modality is associated with CD4 count status. Chest. 2005;128:246–249.

Сведения об авторах:

Ионов Павел Михайлович* ** (e-mail: ionovpavelm@mail.ru), аспирант кафедры физиопульмонологии и торакальной хирургии, торакальный хирург; Елькин Алексей Владимирович* (e-mail: Aleksei.Elkin@szgtmu.ru), д-р мед. наук, профессор, зав. кафедрой физиопульмонологии и торакальной хирургии; Дейнега Игорь Владимирович** (e-mail: igordeinyega@gmail.com), зав. отделением торакальной хирургии; Яковлев Глеб Анатольевич** (e-mail: goodyakovlev@yahoo.com), торакальный хирург; Шевцова Марина Антоновна* (e-mail: marina_981995@mail.ru), студентка VI курса; * Северо-Западный государственный медицинский университет имени И. И. Мечникова, 191015, Россия, Санкт-Петербург, ул. Кирочная, д. 41; ** Городская Покровская больница, 199106, Россия, Санкт-Петербург, пр. Большой В0, д. 85.