ВЕСТНИК ХИРУРГИИ

имени И. И. Грекова

САНКТ-ПЕТЕРБУРГ

GREKOV'S BULLETIN OF SURGERY

Vestnik Khirurgii imeni I. I. Grekova

A scientific practical journal
Founded in 1885

Vol 178 • № 2 • 2019

Saint-Petersburg

MEDICINA ARS NOBILISSIMA
1897

2019

ВЕСТНИК ХИРУРГИИ

имени И. И. Грекова

Научно-практический журнал
Основан в 1885 году

Том 178 • № 2 • 2019

Санкт-Петербург

2019

РЕДАКЦИОННАЯ КОЛЛЕГИЯ

Главный редактор — С. Ф. БАГНЕНКО, д-р мед. наук, проф., академик РАН (Санкт-Петербург)

Н. А. МАЙСТРЕНКО (зам. гл. редактора) — д-р мед. наук, проф., академик РАН (Санкт-Петербург)
Ал. А. КУРЫГИН (научный редактор) — д-р мед. наук, проф. (Санкт-Петербург)
С. М. ЛАЗАРЕВ (научный редактор) — д-р мед. наук, проф. (Санкт-Петербург)
М. Б. ХРУСТАЛЁВ (ответственный секретарь) — канд. мед. наук (Санкт-Петербург)
А. Л. АКОПОВ — д-р мед. наук, проф. (Санкт-Петербург)
С. Х. АЛЬ-ШУКРИ — д-р мед. наук, проф. (Санкт-Петербург)
Д. А. ГРАНОВ — д-р мед. наук, проф., член-корр. РАН (Санкт-Петербург)
И. Г. ДУТКЕВИЧ — д-р мед. наук, проф. (Санкт-Петербург)
В. П. ЗЕМЛЯНОЙ — д-р мед. наук, проф. (Санкт-Петербург)
П. Н. ЗУБАРЕВ — д-р мед. наук, проф. (Санкт-Петербург)
Е. Г. КАМКИН — канд. мед. наук (Москва)
М. П. КОРОЛЁВ — д-р мед. наук, проф. (Санкт-Петербург)
Б. Н. КОТИВ — д-р мед. наук, проф. (Санкт-Петербург)
Г. М. МАНИХАС — д-р мед. наук, проф. (Санкт-Петербург)
В. А. НЕВЕРОВ — д-р мед. наук, проф. (Санкт-Петербург)
Ю. С. ПОЛУШИН — д-р мед. наук, проф., академик РАН (Санкт-Петербург)
Л. В. ПОТАШОВ — д-р мед. наук, проф., член-корр. РАН (Санкт-Петербург)
Д. Ю. СЕМЁНОВ — д-р мед. наук, проф. (Москва)
В. А. ХИЛЬКО — д-р мед. наук, проф., академик РАН (Санкт-Петербург)
Г. Г. ХУБУЛАВА — д-р мед. наук, проф., академик РАН (Санкт-Петербург)
Ю. Л. ШЕВЧЕНКО — д-р мед. наук, проф., академик РАН (Москва)
Н. А. ЯИЦКИЙ — д-р мед. наук, проф., академик РАН (Санкт-Петербург)

РЕДАКЦИОННЫЙ СОВЕТ

Председатель — Н. А. Яицкий, д-р мед. наук, проф., академик РАН (Санкт-Петербург)

Р. С. Акчурин — д-р мед. наук, проф., академик РАН (Москва)
А. В. Важенин — д-р мед. наук, проф., академик РАН (г. Челябинск)
Е. Г. Григорьев — д-р мед. наук, проф., член-корр. РАН (г. Иркутск)
И. П. Дуданов — д-р мед. наук, проф., член-корр. РАН (г. Петрозаводск)
С. И. Емельянов — д-р мед. наук, проф. (Москва)
Д. М. Красильников — д-р мед. наук, проф. (Казань)
В. А. Кубышкин — д-р мед. наук, проф., академик РАН (Москва)
Б. И. Мирошников — д-р мед. наук, проф. (Санкт-Петербург)
Т. К. Немилова — д-р мед. наук, проф. (Санкт-Петербург)
В. А. Порханов — д-р мед. наук, проф., академик РАН (г. Краснодар)
М. И. Прудков — д-р мед. наук, проф. (г. Екатеринбург)
Д. Б. Томпсон — проф. (г. Рочестер, США)
Е. Д. Фёдоров — д-р мед. наук, проф. (Москва)
М. Ф. Черкасов — д-р мед. наук, проф. (г. Ростов-на-Дону)
Ю. Г. Шапкин — д-р мед. наук, проф. (г. Саратов)
Ю. А. Шелыгин — д-р мед. наук, проф., член-корр. РАН (Москва)
Ю. А. Щербук — д-р мед. наук, проф., академик РАН (Санкт-Петербург)
П. К. Яблонский — д-р мед. наук, проф. (Санкт-Петербург)

EDITORIAL BOARD

Editor-in-Chief — S. F. BAGNENKO, M. D., professor, academician RAS (St. Petersburg)

N. A. MAISTRENKO (Vice-Editor) — M. D., professor, academician RAS (St. Petersburg)
Al. A. KURYGIN (Scientific Editor) — M. D., professor (St. Petersburg)
S. M. LAZAREV (Scientific Editor) — M. D., professor (St. Petersburg)
M. B. KHRUSTALEV (Executive Secretary) — Cand. Sci. (Med.) (St. Petersburg)
A. L. AKOPOV — M. D., professor (St. Petersburg)
S. Kh. Al-SHUKRI — M. D., professor (St. Petersburg)
D. A. GRANOV — M. D., professor, corresponding member of RAS (St. Petersburg)
I. G. DUTKEVICH — M. D., professor (St. Petersburg)
V. P. ZEMLYANOI — M. D., professor (St. Petersburg)
P. N. ZUBAREV — M. D., professor (St. Petersburg)
E. G. KAMKIN — Cand. Sci. (Med.) (Moscow)
M. P. KOROLEV — M. D., professor (St. Petersburg)
B. N. KOTIV — M. D., professor (St. Petersburg)
G. M. MANIKHAS — M. D., professor (St. Petersburg)
V. A. NEVEROV — M. D., professor (St. Petersburg)
Yu. S. POLUSHIN — M. D., professor, academician RAS (St. Petersburg)
L. V. POTASHOV — M. D., professor, corresponding member of RAS (St. Petersburg)
D. Yu. SEMYONOV — M. D., professor (Moscow)
V. A. KHILKO — M. D., professor, academician RAS (St. Petersburg)
G. G. KHUBULAVA — M. D., professor, academician RAS (St. Petersburg)
Yu. L. SHEVCHENKO — M. D., professor, academician RAS (Moscow)
N. A. YAITSKY — M. D., professor, academician RAS (St. Petersburg)

EDITORIAL COUNCIL

Chairman — N. A. Yaitsky, M. D., professor, academician RAS (St. Petersburg)

R. S. Akchurin — M. D., professor, academician RAS (Moscow)
A. V. Vazhenin — M. D., professor, academician RAS (Chelyabinsk)
E. G. Grigorev — M. D., professor, corresponding member of RAS (Irkutsk)
I. P. Dudanov — M. D., professor, corresponding member of RAS (Petrozavodsk)
S. I. Emelyanov — M. D., professor (Moscow)
D. M. Krasilnikov — M. D., professor (Kazan)
V. A. Kubyshkin — M. D., professor, academician RAS (Moscow)
B. I. Miroshnikov — M. D., professor (St. Petersburg)
T. K. Nemilova — M. D., professor (St. Petersburg)
V. A. Porkhanov — M. D., professor, academician RAS (Krasnodar)
M. I. Prudkov — M. D., professor (Yekaterinburg)
D. B. Tompson — professor (Rochester, the USA)
E. D. Fedorov — M. D., professor (Moscow)
M. F. Cherkasov — M. D., professor (Rostov-on-Don)
Yu. G. Shapkin — M. D., professor (Saratov)
Yu. A. Shelygin — M. D., professor, corresponding member of RAS (Moscow)
Yu. A. Shcherbuk — M. D., professor, academician RAS (St. Petersburg)
P. K. Yablonskiy — M. D., professor (St. Petersburg)

Журнал «Вестник хирургии им. И. И. Грекова» включен в Российский индекс научного цитирования (РИНЦ) на базе научной электронной библиотеки eLIBRARY.RU.

Научный редактор Ал. А. Курыгин
Корректор В. А. Черникова
Верстка А. А. Чиркова
Секретарь редакции Д. А. Точилина

Журнал зарегистрирован Федеральной службой по надзору в сфере связи, информационных технологий и массовых коммуникаций 25.03.2019 г. Номер свидетельства ПИ № ФС 77-75321.

Сдан в набор 28.02.2019. Подписан в печать 17.05.2019. Формат бумаги 60×84 1/8. Печать офсетная.
Усл. печ. л. 12,3. Заказ № 153/19
197022, Санкт-Петербург, ул. Льва Толстого, д. 6-8. Редакция журнала «Вестник хирургии им. И. И. Грекова»;
e-mail: nauka@spb-gmu.ru; http://www.vestnik-grekova.ru

Учредители: Министерство здравоохранения Российской Федерации; Федеральное государственное бюджетное образовательное учреждение высшего образования «Первый Санкт-Петербургский государственный медицинский университет имени академика И. П. Павлова» Министерства здравоохранения Российской Федерации.

Издатель: ФГБОУ ВО «Первый Санкт-Петербургский государственный медицинский университет имени академика И. П. Павлова» МЗ РФ, 197022, Санкт-Петербург, ул. Льва Толстого, д. 6-8.

Отпечатано с готового оригинал-макета в «Типографии ИП Шевченко В. И.», п. Янино-1, ул. Новая, д. 2Б.

Редакция журнала не несет ответственности за содержание рекламных объявлений.

The journal «Grekov's Bulletin of Surgery» is included into the «Russian Science Citation Index» (RSCI) on the database of the scientific electronic library eLIBRARY.RU.

Scientific Editor Alexandr A. Kurygin
Corrector Victoria A. Chernikova
Layout designer Alla A. Chirkova
Editorial Secretary Daria A. Tochilina

The journal is registered by the Federal Service for Supervision of Communications, Information Technology and Mass Media. Registration certificate PI № FS 77-75321 of 25.03.2019.

Sent to the printer 28.02.2019. Passed for printing 17.05.2019. Paper format 60×84 1/8. Offset printing.
Conventional printed sheets 12,3. Order № 153/19
6-8 Lev Tolstoy street, St. Petersburg, 197022. Editorial Board of the journal «Grekov's Bulletin of Surgery»;
e-mail: nauka@spb-gmu.ru; http://www.vestnik-grekova.ru

Founders: Ministry of Healthcare of the Russian Federation; Federal State Budgetary Educational Institution of Higher Education «Pavlov First Saint Petersburg State Medical University» of the Ministry of Healthcare of the Russian Federation.

Publisher: Federal State Budgetary Educational Institution of Higher Education «Pavlov First Saint-Petersburg State Medical University» of Ministry of Healthcare of the Russion Federation, 6-8 Lev Tolstoy street, St. Petersburg, 197022.

Printed from the original layout in the «Printing press of private entrepreneur I. P. Shevchenko», 2B New street, Yanino-1 village.

The Editorial Board is not responsible for the content of advertisements.

© «Вестник хирургии имени И. И. Грекова», 2019

СОДЕРЖАНИЕ

CONTENTS

Галерея отечественных хирургов

Курыгин Ал. А., Самохвалов И. М., Семенов В. В. 7
Профессор Николай Николаевич Еланский (1894–1964) (к 125-летию со дня рождения)

Вопросы общей и частной хирургии

Черебилло В. Ю., Карпищенко С. А., Пузаков Н. С., Станчева О. А. 10
Транссфеноидальный эндоскопический подход в лечении спонтанной назальной ликвореи

Цеймах Е. А., Бомбизо В. А., Булдаков П. Н., Ручейкин Н. Ю., Цеймах М. Е., Каркавин В. М., Дорохина С. А., Аверкина А. А., Устинов Д. Н. 15
Диагностика и хирургическая тактика при травме сердца

Мелехина О. В., Ефанов М. Г., Алиханов Р. Б., Цвиркун В. В., Кулезнева Ю. В., Казаков И. В., Ким П. П., Ванькович А. Н. 22/22 [ENG]
Чрескожное разделение печени радиочастотной термоабляций с эмболизацией воротной вены при этапной резекции печени (PRALPPS) у пациентов с околоворотной и внутрипеченочной холангиокарциномой: оценка ближайших результатов

Тарасенко С. В., Натальский А. А., Песков О. Д., Рахмаев Т. С., Баконина И. В., Богомолов А. Ю. 28
Особенности хирургического лечения хронического панкреатита, осложненного синдромом механической желтухи

Земляной В. П., Сингаевский А. Б., Гладышев Д. В., Врублевский Н. М., Несвит Е. М., Эфендиева М. А. 33
Острые перфоративные язвы тонкой кишки послеоперационного периода как актуальная проблема современной хирургии

Майстренко Н. А., Чирский В. С., Сазонов А. А., Ерохина А. А. 38
Комплексный подход в обосновании хирургической тактики при местно-распространенных формах колоректального рака у пациентов старших возрастных групп

Суковатых Б. С., Затолокина М. А., Мутова Т. В., Валуйская Н. М., Жуковский В. А., Филипенко Т. С., Мутов В. Я. 46
Выбор легкого синтетического материала для эндопротезирования брюшной стенки (экспериментальное исследование)

Наблюдения из практики

Демко А. Е., Шляпников С. А., Синенченко Г. И., Кулагин В. И., Батыршин И. М., Луфт В. М., Пичугина Г. А., Склизков Д. С., Остроумова Ю. С., Осипов А. В. 52
Успешное лечение пациента с высокими свищами желудочно-кишечного тракта на фоне третичного перитонита и тяжелого абдоминального сепсиса

The Gallery of National Surgeons

Kurygin Al. A., Samokhvalov I. M., Semenov V. V.
Professor Nikolay Nikolaevich Elanskii (1894–1964) (on the 125th anniversary of the birthday)

Problems of General and Special Surgery

Cherebillo V. Y., Karpischenko S. A., Puzakov N. S., Stancheva O. A.
Transsphenoidal endoscopic approach in the treatment of spontaneous cerebrospinal fluid (CSF) leak

Tseimakh E. A., Bombizo V. A., Buldakov P. N., Rucheykin N. Yu., Tseimakh M. E., Karkavin V. M., Dorokhina S. A., Averkina A. A., Ustinov D. N.
Diagnostics and surgical tactics in the injury of the heart

Melekhina O. V., Efanov M. G., Alikhanov R. B., Tsvirkun V. V., Kulezneva Yu. V., Kazakov I. V., Kim P. P., Vankovich A. N.
Percutaneous Radio-frequency Assisted Liver Partition with Portal vein embolization in Staged liver resection (PRALPPS) in patients with perihilar and intrahepatic cholangiocarcinoma: evaluation of short-term results

Tarasenko S. V., Natalskiy A. A., Peskov O. D., Rahmaev T. S., Bakonina I. V., Bogomolov A. Y.
Features of surgical treatment of chronic pancreatitis complicated by the syndrome associated with obstructive jaundice

Zemlyanoy V. P., Singaevskiy A. B., Gladyshev D. V., Vryblevskiy N. M., Nesvit E. M., Efendieva M. A.
Acute postoperative perforated ulcers of the small bowel as a topical problem of modern surgery

Maistrenko N. A., Chirsky V. S., Sazonov A. A., Erokhina A. A.
Comprehensive approach to choosing surgical tactics for locally advanced forms of colorectal cancer in patients of older age groups

Sukovatykh B. S., Zatolokina M. A., Mutova T. V., Valuyskaya N. M., Zhukovsky V. A., Philipenko T. S., Mutov V. Ya.
The choice of lightweight synthetic material for replacement of the abdominal wall (experimental study)

Observations from Practice

Demko A. E., Shlyapnikov S. A., Sinenchenko G. I., Kulagin V. I., Batyrshin I. M., Luft V. M., Pichugina G. A., Sklizkov D. S., Ostroumova Ju. S., Osipov A. V.
Case report of successful treatment of patient with high gastrointestinal fistulas with tertiary peritonitis and severe abdominal sepsis

Ромащенко П. Н., Сазонов А. А., Феклюнин А. А., Чирский В. С., Ерохина А. А.
Ангиодисплазия подвздошной кишки, осложненная кровотечением — 56 — *Romaschenko P. N., Sazonov A. A., Feklunin A. A., Chirsky V. S., Erokhina A. A.*
Angiodysplasia of the small intestine complicated by bleeding

Аванесян А. А., Аккалаева А. Э., Мирошников Б. И., Моисеенко В. М.
Эндоскопическое удаление крупной лейомиомы пищевода методом диссекции в подслизистом слое с последующим закрытием дефекта лоскутом слизистой оболочки — 59 — *Avanesyan A. A., Akkalaeva A. E., Miroshnikov B. I., Moiseenko V. M.*
Endoscopic submucosal dissection of large leiomyoma of the esophagus with subsequent closure of the defect with a mucosal flap

Гостимский А. В., Матвеева З. С., Романчишен А. Ф., Карпатский И. В., Передереев С. С.
Периодический гипокалиемический тиреотоксический паралич как редкое проявление базедовой болезни — 62 — *Gostimsky A. V., Matveeva Z. S., Romanchishen A. F., Karpatsky I. V., Peredereev S. S.*
Thyrotoxic hypokalemic periodic paralysis as a rare manifestation of Graves disease

Зайцев Д. А., Кочетков А. В., Шелухин Д. А., Лишенко В. В., Попов В. И., Парванян С. Г., Гайворонская В. В., Калинин Е. Ю.
Применение экстракорпоральной мембранной оксигенации при тяжелой закрытой травме груди — 65 — *Zaitsev D. A., Kochetkov A. V., Shelukhin D. A., Lishenko V. V., Popov V. I., Parvanyan S. G., Gaivoronskaya V. V., Kalinin E. Yu.*
The use of extracorporeal membrane oxygenation in severe closed chest injury

Рязанов А. Н., Сорока В. В., Нохрин С. П., Михельсон Е. П., Магамедов И. Д., Платонов С. А., Киселев М. А.
Успешное лечение ложной аневризмы подключичной артерии — 69 — *Ryazanov A. N., Soroka V. V., Nokhrin S. P., Mikhelson E. P., Magamedov I. D., Platonov S. A., Kiselev M. A.*
Successful treatment of false aneurysm of the subclavian artery

Обзоры / Reviews

Гаврилов Г. В., Станишевский А. В., Гайдар Б. В., Свистов Д. В.
Хирургическое лечение идиопатической нормотензивной гидроцефалии (обзор литературы) — 73 — *Gavrilov G. V., Stanishevskiy A. V., Gaydar B. V., Svistov D. V.*
Surgical treatment of idiopathic normal pressure hydrocephalus (literature rewiew)

Мусин А. И., Антипова Е. В., Ульянов А. А., Кузнецов Д. Э.
Лигатурный способ лечения свищей прямой кишки: современный взгляд на старейший метод (обзор литературы) — 79 — *Musin A. I., Antipova E. V., Ulyanov A. A., Kuznetsov D. E.*
Ligature method for the treatment of anal fistula: a modern view on the old approach (literature review)

Семенов С. Ю., Жила Н. Г., Комаров К. М., Комаров П. Б.
Переломы пястных костей у детей (обзор литературы) — 85 — *Semenov S. U., Zhila N. G., Komarov K. M., Komarov P. B.*
Metacarpal fractures in children (literature review)

Протоколы заседаний хирургических обществ / Proceeding of Sessions of Surgical

Протоколы заседаний Хирургического общества Пирогова № 2518–2521 — 89 — Proceedings of sessions of the Pirogov Surgical Societies № 2518–2521

© CC Ал. А. Курыгин, И. М. Самохвалов, В. В. Семенов, 2019
УДК 616-089 (092) Еланский
DOI: 10.24884/0042-4625-2019-178-2-7-9

ПРОФЕССОР НИКОЛАЙ НИКОЛАЕВИЧ ЕЛАНСКИЙ (1894–1964) (к 125-летию со дня рождения)

Ал. А. Курыгин, И. М. Самохвалов, В. В. Семенов*

Федеральное государственное бюджетное военное образовательное учреждение высшего образования «Военно-медицинская академия имени С. М. Кирова» Министерства обороны Российской Федерации, Санкт-Петербург, Россия

Поступила в редакцию 24.01.19 г.; принята к печати 27.02.19 г.

Для цитирования: Курыгин Ал. А., Самохвалов И. М., Семенов В. В. Профессор Николай Николаевич Еланский (1894–1964) (к 125-летию со дня рождения). *Вестник хирургии имени И. И. Грекова*. 2019;178(2):7–9. DOI: 10.24884/0042-4625-2019-178-2-7-9.

*** Автор для связи:** Валерий Владимирович Семенов, ФГБВОУ ВО «Военно-медицинская академия им. С. М. Кирова» МО РФ, 194044, Санкт-Петербург, ул. Академика Лебедева, д. 6. E-mail: semvel-85@mail.ru.

Professor Nikolay Nikolaevich Elanskii (1894–1964) (on the 125th anniversary of the birthday)

*Alexandr A. Kurygin, Igor M. Samokhvalov, Valerii V. Semenov**

Military Medical Academy named after S. M. Kirov, Russia, St. Petersburg

Received 24.01.19; accepted 27.02.19

For citation: Kurygin Al. A., Samokhvalov I. M., Semenov V. V. Professor Nikolay Nikolaevich Elanskii (1894-1964) (on the 125th anniversary of the birthday). *Grekov's Bulletin of Surgery.* 2019;178(2):7–9. (In Russ.). DOI: 10.24884/0042-4625-2019-178-2-7-9.

*** Corresponding author:** Valerii V. Semenov, Military Medical Academy named after S. M. Kirov, 6 Academica Lebedeva street, St. Petersburg, Russia, 194044. E-mail: semvel-85@mail.ru.

Профессор Н. Н. Еланский (URL: http://www.warheroes.ru/hero/hero.asp?Hero_id=11630)
Professor N. N. Elanskii (Available at: http://www.warheroes.ru/hero/hero.asp?Hero_id=11630)

Выдающийся советский хирург, ученый, педагог и общественный деятель, участник пяти войн Герой Социалистического Труда, заслуженный деятель науки РСФСР, лауреат Государственной премии СССР генерал-лейтенант медицинской службы профессор Николай Николаевич Еланский родился 20 апреля (3 мая) 1894 г. в городе Новохопёрск Воронежской губернии.

После окончания с золотой медалью Борисоглебской гимназии в 1913 г. поступил в Императорскую Военно-медицинскую академию. Получив в 1917 г. звание лекаря с отличием, Николай Еланский был направлен на Юго-Западный фронт в должности старшего врача полка. По трудовой мобилизации с 1918 по 1921 г. работал участковым врачом сельской больницы в селе Макарово Воронежской губернии.

В 1921 г. Николай Николаевич возвратился в Военно-медицинскую академию в качестве институтского врача (адъюнкта) клиники госпитальной хирургии, которой руководил С. П. Фёдоров. Первым крупным достижением Н. Н. Еланского и его коллег было выделение и приготовление впервые в СССР стандартных сывороток для определения групп крови. В Западной Европе эти сыворотки уже были, однако Советское государство не имело возможности их закупать. В 1921 г. под руководством В. Н. Шамова и И. Р. Петрова адъюнкты академии Н. Н. Еланский, С. В. Гейнац и П. И. Страдынь в течение суток выполнили 625 перекрестных реакций агглютинации, взяв для этой цели кровь у 25 больных. Когда все 625 реакций были выполнены, обнаружилась закономерность, позволившая выявить 4 группы крови. В течение ряда лет Н. Н. Еланский сам изготавливал стандартные сыворотки для определения групп крови и рассылал их в разные города страны. В 1923 г.

В. Н. Шамов и Н. Н. Еланский опубликовали первую в СССР работу «Изоагглютинирующие свойства человеческой крови, значение их для хирургии и способы определения», в которой подробно описали технику проведения реакции агглютинации и изложили методику получения стандартных сывороток, что имело огромное значение как для практического здравоохранения, так и для организации службы крови в мирное время и на войне. В 1926 г. Н. Н. Еланский издал первую в стране монографию «Переливание крови» [1–4]. В 1926 г. в Ленинграде была создана станция переливания крови, которая в 1932 г. была реорганизована в Ленинградский НИИ переливания крови. Этому предшествовала большая организационная работа комиссии под председательством Н. Н. Еланского [4].

Одновременно с работой в клинике госпитальной хирургии в 1922–1923 гг. Николай Николаевич проводил в лаборатории И. П. Павлова экспериментальные исследования по изучению периодической голодной деятельности желудка с целью использования полученных результатов при хирургическом лечении язвенной болезни. В 1924 г. Н. Н. Еланский успешно защитил докторскую диссертацию «К вопросу о взаимоотношениях между раком и язвой желудка и двенадцатиперстной кишки». Было доказано, что хроническая язва желудка нередко перерождается в рак. Этот труд, по сути, явился первым фундаментальным отечественным исследованием, которое легло в основу учения о предраковых заболеваниях желудка. Важное практическое значение имела работа, посвященная изучению непосредственных и отдаленных результатов хирургического лечения осложненной язвенной болезни желудка и двенадцатиперстной кишки. Автор одним из первых указал на выбор резекции желудка в большинстве случаев, а также на неэффективность и порочность гастроэнтеростомии при хронической дуоденальной язве [1–5].

В 1932 г. Н. Н. Еланский получил ученое звание «профессор» и в 1934 г. был избран заведующим кафедрой факультетской хирургии Ленинградского педиатрического медицинского института. С 1937 г. одновременно возглавлял кафедру общей хирургии Военно-медицинской академии, а в 1938 г. руководством академии ему было поручено воссоздать временно закрытую кафедру военно-полевой хирургии, которой он руководил до 1941 г. В этот период большая группа профессоров и преподавателей из хирургических клиник академии во главе с Н. Н. Еланским принимала активное участие в организации и оказании хирургической помощи раненым в боевых действиях на озере Хасан (1938), а затем на реке Халхин-Гол (1939). Благодаря активной работе групп медицинского усиления, оперативная активность в войсковом звене достигла 41,7 %. Впервые в истории отечественной военной медицины в широких масштабах для эвакуации раненых была использована транспортная авиация: около 1000 раненых (до 80 %) были эвакуированы на территорию СССР самолетами [4–6].

В период Советско-финляндской войны 1939–1940 гг. профессор Н. Н. Еланский был хирургом-консультантом 13-й армии. В это время он разработал положение о сортировочных бригадах, которое в годы Великой Отечественной войны стало общепринятым. Получила окончательное решение одна из важнейших проблем военно-полевой хирургии – отказ от ушивания обработанных огнестрельных ран в условиях передового района. На основании полученного опыта было написано 2-е издание руководства по военно-полевой хирургии «Этапное лечение повреждений. Материалы по военно-полевой хирургии» (1939), в котором Н. Н. Еланский был соредактором и автором главы о повреждениях мочеполовых органов и таза. По заданию Наркомата обороны Николай Николаевич написал учебник «Военно-полевая хирургия» (1941), который до 1950 г. выдержал 5 изданий и был переведен на немецкий, чешский, польский, венгерский, китайский и корейский языки. В 1952 г. за 5-е издание учебника, значительно переработанное и дополненное, профессору Н. Н. Еланскому была присуждена Государственная (Сталинская) премия [1–4, 6].

В самом начале Великой Отечественной войны Николай Николаевич снова отбыл на фронт. Он был главным хирургом Северо-Западного, 2-го Белорусского, 2-го Украинского и Забайкальского фронтов. Заслуги Н. Н. Еланского в развитии отечественной военно-полевой хирургии огромны и многогранны. В годы войны он разработал показания и противопоказания к наложению первичного отсроченного, вторичного раннего и вторичного позднего швов огнестрельных ран, а также методику их наложения в зависимости от локализации, размеров и характера раны. Одним из первых доказал рациональность и преимущества раннего вторичного шва. По этому вопросу он выступил в 1943 г. с докладом на 7-м пленуме Ученого медицинского совета при Главном военно-санитарном управлении Красной Армии.

Н. Н. Еланский уделял много внимания новому в то время и очень перспективному методу лечения – антибактериальной терапии. Им был разработан способ лечения огнестрельных остеомиелитов путем постоянного внутрикостного введения раствора антибиотика через предложенный им полый перфорированный металлический штифт для внутрикостной фиксации отломков.

Широкую известность получили работы Н. Н. Еланского по организации оказания специализированной помощи при огнестрельных ранениях черепа. На основании личного опыта он конкретизировал и уточнил понятие, сущность и методику первичной хирургической обработки черепно-мозговой раны. Николай Николаевич обосновал необходимость приближения специализированной нейрохирургической помощи к линии фронта с целью максимально раннего оперативного лечения. Н. Н. Еланским была разработана специальная складная шина для иммобилизации раненых с повреждением головы и шейного отдела позвоночника на догоспитальном этапе.

Н. Н. Еланский уделял большое внимание проблеме лечения огнестрельных проникающих ранений груди. Он предложил методику постоянной аспирации для лечения эмпиемы плевры в полевых лечебных учреждениях. Николай Николаевич внес существенный вклад в разработку принципов хирургической помощи раненым с переломами длинных трубчатых костей на этапах медицинской эвакуации. Эти материалы под редакцией Н. Н. Еланского нашли отражение в «Опыте советской медицины в Великой Отечественной войне 1941–1945 гг.» и в ряде статей, в которых были сформулированы принципиальные положения по лечению огнестрельных переломов. Николай Николаевич опубликовал также ряд работ по лечению раненых с огнестрельными повреждениями мочеполовой системы [1–4, 6, 7].

В 1942 г. по инициативе и под руководством Н. Н. Еланского была создана знаменитая фронтовая бригада для всестороннего изучения травматического шока у раненых («Группа по изучению шока № 1»). В бригаду входили специалисты разного профиля – хирурги, терапевты, невропатологи, биохимики, физиологи, патологоанатомы. В 1945 г. сотрудники группы издали обстоятельный отчет, в котором были представлены наиболее полные материалы по патогенезу, клинике и лечению травматического шока. За большие достижения в научно-исследовательской работе и значительный вклад в развитие военно-полевой хирургии профессор Н. Н. Еланский был удостоен в 1942 г. почетного звания «заслуженный деятель науки РСФСР», а в 1944 г. ему было присвоено воинское звание «генерал-лейтенант медицинской службы» [4, 6, 7].

После войны с Японией, во время которой генерал Еланский был главным хирургом, Николай Николаевич возвратился

в Военно-медицинскую академию на должность начальника кафедры общей хирургии. После смерти академика АН СССР генерал-полковника медицинской службы Н. Н. Бурденко (11.11.1946 г.) Н. Н. Еланский был назначен Главным хирургом МО СССР в 1947 г. и находился на этом ответственном посту до 1959 г. Одновременно он был избран заведующим кафедрой факультетской хирургии им. Н. Н. Бурденко I Московского медицинского института им. И. М. Сеченова, которой руководил в течение 17 лет до конца жизни.

Огромный опыт хирургического лечения раненых с повреждением органов груди в период Великой Отечественной войны дал возможность профессору Н. Н. Еланскому одному из первых в СССР начать широко оперировать на легких и пищеводе. В клинике было создано специализированное торакальное отделение, в котором с 1948 г. начали выполнять резекции пищевода, а в 1951 г. Николай Николаевич лично выполнил 20 пневмонэктомий и лобэктомий без единого летального исхода.

В 1950 г. Н. Н. Еланский совместно с М. И. Кузиным описал клиническую картину патологических изменений у пострадавших, которые подверглись длительному сдавливанию во время Ашхабадского землетрясения, и предложил термин «травматический токсикоз». В своей клинике он организовал нефрологическое отделение, в котором разрабатывался метод гемодиализа при лечении острой почечной недостаточности с помощью отечественного аппарата «искусственная почка».

На VIII Международном противораковом конгрессе Н. Н. Еланский выступил с докладом о предраковых заболеваниях желудка. На XXVI съезде хирургов СССР он совместно с А. А. Вишневским и Б. В. Петровским выступил с докладом «Физиологические основы современной хирургии». Николаю Николаевичу принадлежит оригинальная теория патогенеза облитерирующего эндартериита [1–6].

Обобщая вклад профессора Н. Н. Еланского в отечественную военно-полевую хирургию, следует особо отметить разработку и внедрение в практику принципов этапного лечения раненых с эвакуацией по назначению. С его именем связаны создание службы крови и решение проблемы переливания крови на войне, разработка методов лечения огнестрельных ранений головы, груди, живота и конечностей, изучение патогенеза травматического шока и синдрома длительного сдавления (травматического токсикоза) у раненых и пострадавших.

Профессор Н. Н. Еланский является автором и соавтором около 170 научных работ, в том числе нескольких монографий, руководств, методических пособий и учебников, 2 из которых многие годы были лучшими в отечественной учебной литературе – «Военно-полевая хирургия» (1941–1950) и «Хирургические болезни» (1964). Под руководством Николая Николаевича выполнено 40 диссертаций (9 докторских и 31 кандидатская). Н. Н. Еланский был почетным членом Всероссийского научного общества хирургов, Международной ассоциации хирургов, Хирургического общества Чехословакии, вице-президентом Общества советско-бельгийской дружбы.

Службе в Вооруженных силах Н. Н. Еланский отдал почти 40 лет, и за заслуги перед Родиной он награжден тремя орденами Ленина, четырьмя орденами Красного Знамени, орденами Александра Невского и Отечественной войны I степени, двумя орденами Красной Звезды и многими медалями. В мае 1964 г. в честь 70-летнего юбилея Николай Николаевич был удостоен звания Героя Социалистического Труда [1–5].

Профессор Н. Н. Еланский скоропостижно умер 31 августа 1964 г. и был похоронен на Новодевичьем кладбище в Москве. В честь Николая Еланского в 1965 г. была названа одна из улиц Москвы.

Конфликт интересов / Conflict of interest

Авторы заявили об отсутствии конфликта интересов. / The authors declare no conflict of interest.

Соответствие нормам этики / Compliance with ethical principles

Авторы подтверждают, что соблюдены права людей, принимавших участие в исследовании, включая получение информированного согласия в тех случаях, когда оно необходимо, и правила обращения с животными в случаях их использования в работе. Подробная информация содержится в Правилах для авторов. / The authors confirm that they respect the rights of the people participated in the study, including obtaining informed consent when it is necessary, and the rules of treatment of animals when they are used in the study. Author Guidelines contains the detailed information.

ЛИТЕРАТУРА [REFERENCES]

1. Николай Николаевич Еланский (К 70-летию со дня рождения) // Хирургия. 1964. № 4. С. 3–6. [Nikolaj Nikolaevich Elanskij (K 70-letiyu so dnya rozhdeniya). Khirurgiya. 1964;(4):3–6. (In Russ.)].
2. Кузин М. И., Шкроб О. С. Герой Социалистического Труда профессор Н. Н. Еланский // Хирургия. 1969. № 6. С. 153–155. [Kuzin M. I., Shkrob O. S. Geroj Socialisticheskogo Truda professor N. N. Elanskij. Khirurgiya. 1969;6:153–155. (In Russ.)].
3. Кузин М. И., Шкроб О. С. Николай Николаевич Еланский (К 80-летию со дня рождения) // Хирургия. 1974. № 8. С. 140–142. [Kuzin M. I., Shkrob O. S. Nikolaj Nikolaevich Elanskij (K 80-letiyu so dnya rozhdeniya). Khirurgiya. 1974;(8):140–142. (In Russ.)].
4. Косачев И. Д. Николай Николаевич Еланский (1894–1964) / Ветераны Великой Отечественной войны (1941–1945) Военно-медицинской академии им. С. М. Кирова : монография / под ред. И. Д. Косачева, А. И. Левшанкова. СПб. : СпецЛит, 2015. С. 233–236. [Kosachev I. D. Nikolaj Nikolaevich Elanskij (1894–1964) / Veterany` Velikoj Otechestvennoj vojny` (1941–1945) Voenno-medicinskoj akademii im. S. M. Kirova: monografiya / pod red. I. D. Kosacheva, A. I. Levshankova. SPb.: SpeczLit, 2015:233–236. (In Russ.)].
5. Профессора Военно-медицинской академии / под ред. А. Б. Белевитина. 2-е изд. СПб. : ВМедА, 2008. 616 с. [Professora Voenno-medicinskoj akademii / pod red. A. B. Belevitina. 2-e izd. SPb.: VMedA, 2008:616. (In Russ.)].
6. Гуманенко Е. К., Самохвалов И. М., Тынянкин Н. А. и др. Очерки истории российской военно-полевой хирургии в портретах выдающихся хирургов. СПб. : Фолиант, 2006. 344 с. [Gumanenko E. K., Samochvalov I. M., Ty`nyankin N. A. i dr. Ocherki istorii rossijskoj voenno-polevoj khirurgii v portretah vy`dayushhihsya hirurgov. SPb.: Foliant, 2006:344. (In Russ.)].
7. Алексанян И. В., Кнопов М. Ш. Главные хирурги фронтов и флотов в Великой Отечественной войне 1941–1945 гг. М. : Медицина, 1985. 240 с. [Aleksanyan I. V., Knopov M. Sh. Glavny`e hirurgi frontov i flotov v Velikoj Otechestvennoj vojne 1941–1945 gg. Moscow: Medicina, 1985: 240. (In Russ.)].

Сведения об авторах:

Курыгин Александр Анатольевич (e-mail: kurygin60@gmail.com), профессор, доцент кафедры факультетской хирургии им. С. П. Фёдорова; *Самохвалов Игорь Маркеллович*, профессор, заслуженный врач РФ, начальник кафедры (клиники) Военно-полевой хирургии; *Семенов Валерий Владимирович* (e-mail: semvel-85@mail.ru), майор медицинской службы, начальник абдоминального отделения кафедры (клиники) факультетской хирургии им. С. П. Фёдорова; Военно-медицинская академия им. С. М. Кирова, 194044, Санкт-Петербург, ул. Академика Лебедева, д. 6.

© CC Коллектив авторов, 2019
УДК 616.211-072.1
DOI: 10.24884/0042-4625-2019-178-2-10-14

ТРАНССФЕНОИДАЛЬНЫЙ ЭНДОСКОПИЧЕСКИЙ ПОДХОД В ЛЕЧЕНИИ СПОНТАННОЙ НАЗАЛЬНОЙ ЛИКВОРЕИ

В. Ю. Черебилло, С. А. Карпищенко, Н. С. Пузаков*, О. А. Станчева

Федеральное государственное бюджетное образовательное учреждение высшего образования «Первый Санкт-Петербургский государственный медицинский университет имени академика И. П. Павлова» Министерства здравоохранения Российской Федерации, Санкт-Петербург, Россия

Поступила в редакцию 01.11.18 г.; принята к печати 27.02.19 г.

ВВЕДЕНИЕ. Спонтанная назальная ликворея – патологическое состояние, связанное с нарушением целостности анатомических структур, отграничивающих полость носа от внутричерепных структур, и, как следствие, с истечением ликвора из полости носа. ЦЕЛЬ. Оценить эффективность эндоскопического эндоназального подхода в лечении спонтанных ликворных свищей. МАТЕРИАЛ И МЕТОДЫ. За период с 2008 по 2018 г. были обследованы и пролечены 38 пациентов со спонтанной назальной ликвореей. Всем пациентам была выполнена пластика ликворного свища посредством эндоскопического эндоназального доступа. РЕЗУЛЬТАТЫ. Только в 4 случаях имелся большой дефект, несостоятельность закрытия которого потребовала повторного хирургического вмешательства спустя 1–2 недели после первичной операции. ЗАКЛЮЧЕНИЕ. Использование аутотканей (мышцы или жирового аутотрансплантата) является методом выбора при повторных хирургических пластиках ликворного свища или в случае дефекта больших размеров (более 5 мм).

Ключевые слова: *назальная ликворея, основание черепа, аутотрансплантат*

Для цитирования: Черебилло В. Ю., Карпищенко С. А., Пузаков Н. С., Станчева О. А. Транссфеноидальный эндоскопический подход в лечении спонтанной назальной ликвореи. *Вестник хирургии имени И. И. Грекова*. 2019;178(2):10–14. DOI: 10.24884/0042-4625-2019-178-2-10-14.

*** Автор для связи:** Никита Сергеевич Пузаков, ФГБОУ ВО «ПСПбГМУ им. И. П. Павлова» МЗ РФ, 197022, Россия, Санкт-Петербург, ул. Льва Толстого, д. 6-8. E-mail: n.puzakov@gmail.com.

Transsphenoidal endoscopic approach in the treatment of spontaneous cerebrospinal fluid (CSF) leak

Vladislav Y. Cherebillo, Sergey A. Karpischenko, Nikita S. Puzakov, Olga A. Stancheva*

Pavlov University, Russia, St. Petersburg

Received 01.11.18; accepted 27.02.19

INTRODUCTION. Spontaneous nasal liquorrhea is a pathological condition associated with defect between nasal cavity and intracranial structures that lead to the expiration of the CSF from the nasal cavity. The OBJECTIVE is to evaluate the effectiveness of endoscopic endonasal approach in the CSF leak treatment. MATERIAL AND METHODS. For the period from 2008 to 2018, 38 patients with spontaneous nasal liquorrhea were examined and treated in Pavlov First Saint Petersburg State Medical University, the clinic of neurosurgery of Kirov Medical Institute and Almazov National Medical Research Centre. All patients underwent plastic surgery of the CSF fistula by endoscopic endonasal aproach. RESULTS. Only in 4 cases, there was a large defect, the failure of the closure of which required repeated surgical intervention in 1–2 weeks after the initial operation. CONCLUSION. The use of autologous tissues (muscle or fat autograft) is the method of choice for repeated surgical plastics of the cerebrospinal fluid fistula or in a large size defect (more than 5 mm).

Keywords: *nasal liquorrhea, skull base, autograft*

For citation: Cherebillo V. Y., Karpischenko S. A., Puzakov N. S., Stancheva O. A. Transsphenoidal endoscopic approach in the treatment of spontaneous cerebrospinal fluid (CSF) leak. *Grekov's Bulletin of Surgery.* 2019;178(2):10–14. (In Russ.). DOI: 10.24884/0042-4625-2019-178-2-10-14.

*** Corresponding author:** Nikita S. Puzakov, Pavlov University, 6-8 L'va Tolstogo street, Saint-Petersburg, Russia, 197022. E-mail: n.puzakov@gmail.com.

Введение. Спонтанная ликворея – патологическое состояние, характеризующееся истечением ликвора из полости носа в отсутствие травматического или хирургического повреждения основания черепа.

По разным данным ряда авторов, частота встречаемости указанной патологии колеблется от 41,1 до 64,6 % [1]. Костный дефект может сформироваться в процессе остеопороза, воспалительных изменений, опухолевого процесса, а также может быть врожденным.

Среди клинических симптомов наиболее часто пациенты предъявляют жалобы на ринорею и головные боли. Иногда первыми проявлениями назальной ликвореи могут стать уже развившиеся внутричерепные осложнения, к примеру, менингит [1].

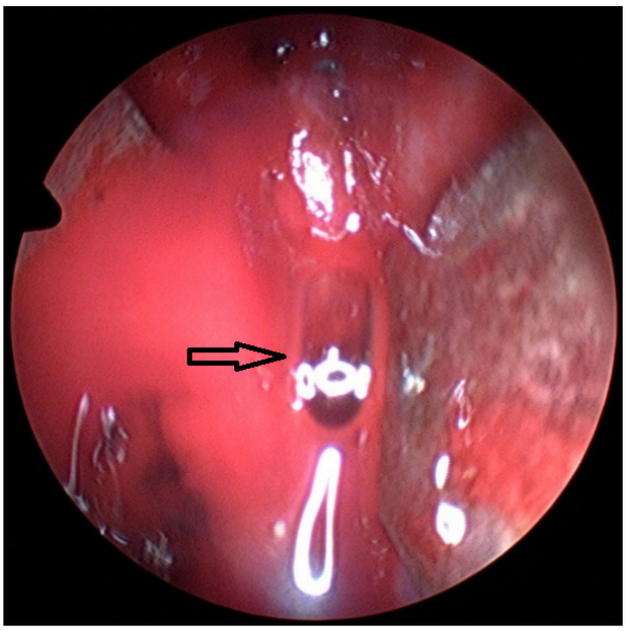

Рис. 1. Ликворная фистула (отмечена стрелкой), визуализируемая на первом этапе выполнения хирургического доступа к основанию черепа
Fig. 1. Liquor fistula (marked with an arrow), visualized at the first stage of surgical access to the base of the skull

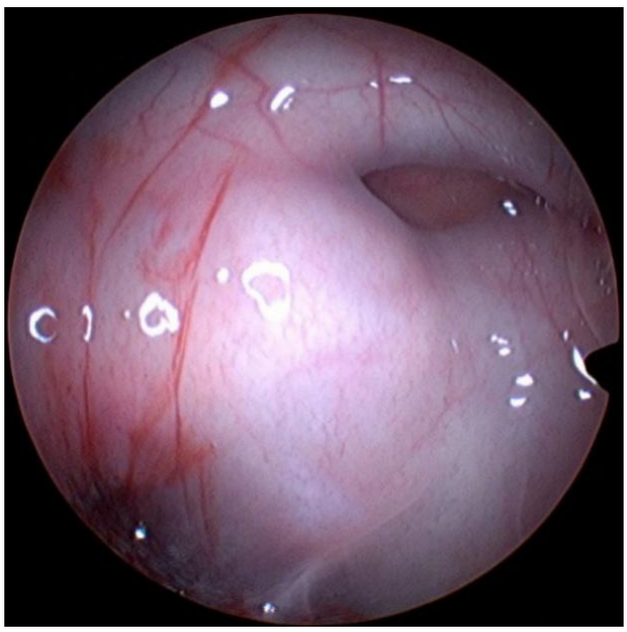

Рис. 2. Визуализируется обильное количество ликворного отделяемого в полости клиновидного синуса
Fig. 2. A rich amount of liquor discharge in the cavity of the sphenoidal sinus

Диагностический алгоритм включает в себя изучение жалоб, тщательный сбор анамнеза, изучение состава отделяемого носовых ходов, а именно – определение глюкозы с помощью полосок «Глюкотест» и/или определение β-2-фракции трансферрина (тау-белка), тесты с красителями – индигокармином, флюоресцирующими веществами, метиленовой синью, назальную эндоскопию и компьютерную томографию (КТ) околоносовых пазух. В спорных случаях, когда не удается определить источник ликвореи предшествующими методами исследования, прибегают к КТ-цистернографии или магнитно-резонансной томографической (МРТ) цистернографии [2]. Первый способ относится к наиболее чувствительным, так как в 87 % случаев позволяет обнаружить локализацию костного дефекта [2].

Типичными местами локализации ликворной фистулы являются решетчатая пластинка, задняя и латеральная стенки клиновидной пазухи, передняя часть латеральной стенки клиновидной пазухи и ситовидная пластинка [3]. Реже дефект основания черепа располагается в задней стенке лобной пазухи или пирамиде височной кости. Среди всех пазух носа клиновидная является наиболее глубоко расположенной и, как следствие, тесно граничащей со структурами основания черепа. Многие исследователи указывают на связь спонтанной ликвореи с избыточной пневматизацией клиновидного синуса, особенно в латеральных отделах пазухи. Такая анатомическая особенность обуславливает резорбцию костей основания черепа, пролапс и разрыв твердой оболочки головного мозга, особенно в ситуациях резкого повышения внутричерепного давления [4]. При синдроме «пустого» турецкого седла интраселлярное арахноидоцеле смещает гипофиз к задней стенке клиновидной пазухи, что способствует формированию дефекта основания седла и возникновению ликвореи через образовавшуюся фистулу.

В настоящее время существует два варианта лечения назальной ликвореи: консервативная тактика (назначение дегидратирующих средств, антибиотиков, установка люмбального дренажа) и, при отсутствии эффекта от консервативной терапии, оперативное лечение. Хирургическая тактика включает в себя закрытие ликворной фистулы исключительно эндоскопическим доступом. В зависимости от объема ликворного отверстия, требуется сочетанное использование трансптеригоидального, трансфеноидального и трансэтмоидального подходов [5]. Характер лоскута, используемого для закрытия дефекта, зависит от его размера и локализации. Так, к примеру, пластика маленькой фистулы (до 5 мм) требует использования только одного адсорбирующего ликворостатического и гемостатического вещества («Тахокомб®»). Если дефект располагается в области ситовидной пластинки или решетчатой кости, то хирургическое закрытие включает в себя наложение нескольких слоев трансплантационного материала или использование сложных лоскутов (назосептальный лоскут на сосудистой ножке). Эффективность пластики ликворных свищей с использованием трансназальных эндоскопических

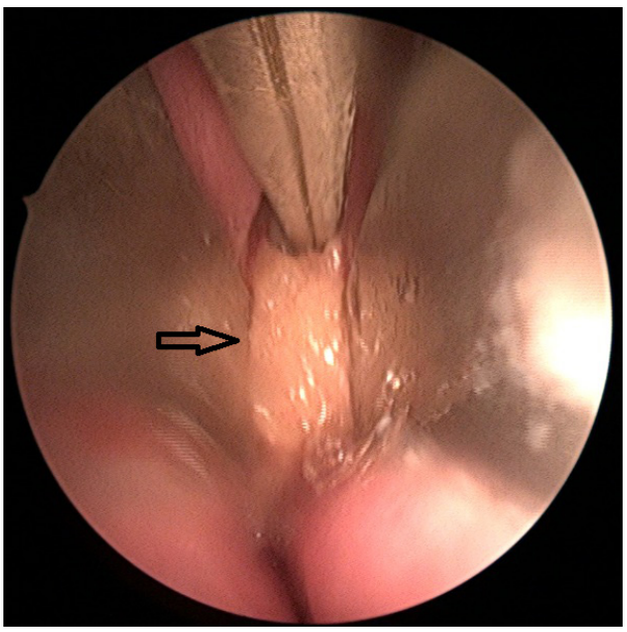

Рис. 3. Укладка адсорбирующего гемостатического вещества (Тахокомб®) в область ольфакторной зоны (отмечено стрелкой)
Fig. 3. Laying the adsorbent hemostatic substance (Tachocomb®) into the olfactory zone (indicated by the arrow)

методик, по данным различных авторов, составляет от 70 до 97 % [6–8].

Цель исследования – оценить эффективность эндоскопического эндоназального подхода в лечении спонтанных ликворных свищей.

Материал и методы. В научно-исследовательском институте хирургии Первого Санкт-Петербургского государственного медицинского университета им. акад. И. П. Павлова, на отделении нейрохирургии совместно с кафедрой оториноларингологии был проведен анализ больных со спонтанной назальной ликвореей за период с 2008 по 2018 г., оперированных коллективом авторов в трех центрах (отделение нейрохирургии ПСПбГМУ, клиника нейрохирургии ВМедА им. С. М. Кирова и 6-е нейрохирургическое отделение НМИЦ им. В. А. Алмазова).

Из общего числа больных (38 пациентов) – 23 женщины и 15 мужчин, средний возраст составлял 41,4 года (от 26 до 62 лет). У 23 пациентов отмечалось сочетание костного дефекта с фистулой в твердой мозговой оболочке в области ольфакторной ямки (*рис. 1*).

У 14 пациентов дефект был локализован в латеральных карманах сфеноидального синуса (*рис. 2*), а у 1 – в области блюменбахова ската.

Для диагностики назальной ликвореи, а также определения локализации и размеров ликворного свища всем пациентам, помимо стандартного осмотра и обследования, выполняли КТ-цистернографию. В 12 случаях из 38 удалось идентифицировать источник назальной ликвореи в ходе стандартного эндоскопического осмотра полости носа и носоглотки ригидными эндоскопами.

Всем исследуемым пациентам была выполнена пластика ликворной фистулы эндоскопическим эндоназальным доступом. В 19 случаях при закрытии ликворной фистулы, располагавшейся в области ситовидной пластинки, размерами до 5 мм, использовали сочетание адсорбирующего гемостатического вещества («Тахокомб®») (*рис. 3*) и фибрин-тромбинового хирургического клея Tissucol или Evicel. Тампонаду операционной области осуществляли гемостатическим рассасывающимся материалом «Серджисел Фибриллар» [9].

В 4 случаях первичная пластика ликворного свища оказалась несостоятельной в связи с возникновением рецидива назальной ликвореи спустя 1–2 недели. Данным пациентам потребовалось повторное хирургическое закрытие дефекта с использованием аутотрансплантатов (лоскута абдоминального жира) (*рис. 4*).

При локализации дефекта в области клиновидной пазухи под поэтапным эндоскопическим контролем ригидными эндоскопами 0º, 30º, 45º ликворная фистула в области бокового кармана гиперпневматизированной клиновидной пазухи была осмотрена. Под слизистый лоскут установлен жировой

Рис. 4. Жировой аутотрансплантат
Fig. 4. Fat autograft

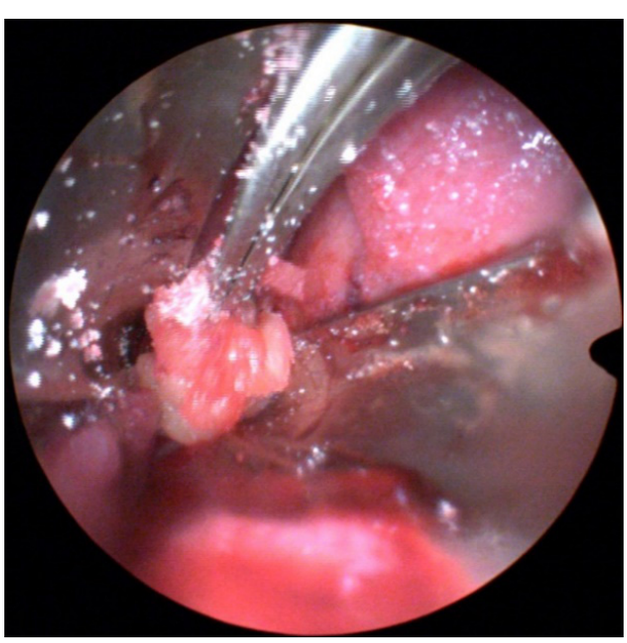

Рис. 5. Укладка жирового аутотрансплантата
Fig. 5. Laying fat autograft

аутотрансплантат с последующей фиксацией его листком слизистой оболочки пазухи, гемостатическим веществом («Тахокомб®») и хирургическим клеем Evicel (*рис. 5*).

В 12 случаях, в связи с повышенным внутричерепным давлением, была выполнена постановка люмбального дренажа сроком на 3 дня после операции с ежедневным выведением 120–150 мл ликвора. Помимо указанного, проводили антибактериальную и дегидратационную терапию.

Во всех случаях была выполнена рыхлая тампонада полости носа на стороне хирургического вмешательства гемостатическим рассасывающимся материалом «Серджисел Фибриллар» на срок до 3 дней.

Результаты. Срок наблюдения за пациентами составил 2–6 месяцев после операции. Рецидив наблюдался в 3 случаях ликворной фистулы в решетках и в 1 – в боковом кармане гиперпневматизированной клиновидной пазухи. Первичная хирургическая пластика дефекта однослойным методом оказалась неэффективной в связи с развитием рецидивов назальной ликвореи через 1–2 недели после операции. При повторном доступе использовали сложный лоскут с жировым аутотрансплантатом. В динамике возобновления ликвореи не определяли. Во всех случаях осложнений спонтанной ликвореи, таких как менингит, абсцесс головного мозга или пневмоцефалия, отмечено не было.

Обсуждение. Спонтанная назальная ликворея представляет собой истечение цереброспинальной жидкости в полость носа вследствие ряда анатомических особенностей. Частота встречаемости данного состояния располагается в диапазоне 4–39 % среди всех случаев назальной ликвореи [9]. Наиболее часто встречается у женщин, тучного телосложения, в 3–4-й декаде жизни [10]. В диагностическом алгоритме, указанном по возрастанию чувствительности и специфичности метода, можно выделить глюкозный тест, β2-трансферриновый тест, эндоскопию полости носа, нейровизуализацию (КТ- и МРТ-цистернография). Лечебная тактика зависит от степени тяжести состояния и частоты рецидивирования заболевания. Так, при персистировании заболевания в отдаленном периоде может развиться менингит в связи со снижением барьерной функции и инфицированием оболочек головного мозга бактериальной флорой носа. Неосложненные формы спонтанной назальной ликвореи хорошо поддаются консервативному лечению: постельный режим, люмбальный дренаж, антигипертензивные препараты и антибактериальные средства для профилактики инфицирования. Хирургическое лечение заключается в комбинировании методов, таких как люмбоперитонеальное шунтирование и экстракраниальный подход либо эндоскопический подход к ликворной фистуле. В современной нейрохирургии предпочтение отдается эндоскопическому подходу, обеспечивающему широкую визуализацию и точную локализацию дефекта, что было показано на основании нашего клинического опыта. Как видно, успех от закрытия спонтанной назальной ликворной фистулы данным подходом составляет более 80 % [11]. Наиболее надежным лоскутом для закрытия дефекта является тканевой аутотрансплантат, в нашем случае – жировой трансплантат, который помещается в зону ликворного свища. Нельзя исключать развитие рецидивов указанной методики (до 15 %), что обусловлено размерами дефекта и характером внутричерепной гипертензии.

Выводы. 1. Применение в пластике дефектов основания черепа аутотрансплантатов (жировых или мышечных) значительно увеличивает надежность закрытия ликворного свища.

2. При небольших дефектах черепа можно ограничиться применением коллагеновой губки и хирургического клея.

3. При повышенном внутричерепном давлении оправдана постановка люмбального дренажа для снижения ликворного давления.

4. Обязательным условием послеоперационного ведения больных является использование антибактериальной терапии, особенно в случаях использования сложного лоскута, и дегидратационной терапии для снижения ликворопродукции.

Конфликт интересов / Conflict of interest

Авторы заявили об отсутствии конфликта интересов. / The authors declare no conflict of interest.

Соответствие нормам этики / Compliance with ethical principles

Авторы подтверждают, что соблюдены права людей, принимавших участие в исследовании, включая получение информированного согласия в тех случаях, когда оно необходимо, и правила обращения с животными в случаях их использования в работе. Подробная информация содержится в Правилах для авторов. / The authors confirm that they respect the rights of the people participated in the study, including obtaining informed consent when it is necessary, and the rules of treatment of animals when they are used in the study. Author Guidelines contains the detailed information.

ЛИТЕРАТУРА [REFERENCES]

1. Shintoku R. et al. Transcranial and epidural approach for spontaneous cerebrospinal fluid leakage due to meningoencephalocele of the lateral sphenoid sinus // Asian journal of neurosurgery. 2018. Vol. 13, № 2. P. 462.
2. Карпищенко С. А., Черебилло В. Ю., Тамазян Н. В. и др. Особенности эндоназального транссфеноидального доступа в хирургическом лечении аденомы гипофиза // Росс. оториноларингол. 2018. № 3. С. 47–53. [Karpischenko S. A., Cherebillo V. Y., Tamazyan N. V., Puzakov N. S., Stancheva O. A., Danilova D. M. Osobennosti endonazalnogo transsfenoidalnogo dostupa v khirurgicheskom lechenii adenomy gipofiza. Ross. otorinolaringologiya. 2018;(3):47–53. (In Russ.)].
3. Martínez-Capoccioni G. et al. Spontaneous cerebrospinal fluid leaks in the anterior skull base secondary to idiopathic intracranial hypertension // Eur. Archives of Oto-Rhino-Laryngology. 2017. Vol. 274, № 5. P. 2175–2181.
4. Lobo B. C., Baumanis M. M., Nelson R. F. Surgical repair of spontaneous cerebrospinal fluid (CSF) leaks: A systematic review // Laryngoscope investigative otolaryngology. 2017. Vol. 2, № 5. P. 215–224.
5. Пискунов В. С., Никитин Н. А. Возможности эндоскопической хирургии в лечении назальной ликвореи // Innova. 2016. Т. 5, № 4. С. 10–18. [Piskunov V. S., Nikitin N. A. Vozmozhnosti endoskopicheskoi khirurgii v lechenii nazalnoy likvorei. Innova. 2016;5(4):10–18. (In Russ.)].

6. Chaaban M. R. et al. Spontaneous cerebrospinal fluid leak repair : a five-year prospective evaluation // The Laryngoscope. 2014. Vol. 124, № 1. P. 70–75.
7. Гайдуков С. С., Науменко А. Н. Критерии выбора способа пластики дефектов основания черепа у больных назальной ликвореей // Росс. оториноларингол. 2014. № 1. С. 33–36. [Gaidukov S. S., Naumenko A. N. Kriterii vybora sposoba plastiki defektov osnovaniya cherepa u bolnyh nazalnoy likvoreey. Ros. otorinolaringologiya. 2014;1:33–36. (In Russ.)].
8. Карпищенко С. А., Станчева О. А., Суворкина А. Д. Особенности диагностики и лечения изолированных грибковых поражений клиновидной пазухи // Folia Otorhinolaryngologiae et Pathologiae Respiratoriae. 2017. Т. 23, № 3. С. 50–57. [Karpischenko S. A., Stancheva O. A., Suvorkina A. D. Asobennosti diagnostiki i lecheniya izolirovannyh gribkovyh porajeniy klinovidnoy pazuhi. Folia Otorhinolaryngologiae et Pathologiae Respiratoriae. 2017;23(3):50–57. (In Russ.)].
9. Субханов К. С., Абдулкеримов Х. Т., Черебилло В. Ю. и др. Хирургическое лечение назальной ликвореи // Урал. мед. журн. 2017;150(6):122–126. [Subhanov K. S., Abdulkerimov H. T., Cherebillo V. Y., Svistov D. V., Konovalov P. P. Khirurgicheskoe lechenie nazalnoy likvorei. Uralskiy medicinskiy jurnal. 2017;150(6):122–126. (In Russ.)].
10. Полежаев А. В., Черебилло В. Ю., Свистов Д. В. и др. Транссфеноидальная хирургия назальной ликвореи как осложнения медикаментозного лечения пролактином // Вестн. хир. им. И. И. Грекова. 2018. Т. 177, № 3. С. 14–18. [Polezhaev A. V., Cherebillo V. Y., Svistov D. V., Coy U. A., Voycehovskiy D. V. Transsfenoidalnaya hirurgiya nazalnoy likvorei kak oslozhneniya medikamentoznogo lecheniya prolaktinom. Vestnik khirurgii imeni I. I. Grekova. 2018;177(3):14–18. (In Russ.)].
11. Оперативные доступы в нейрохирургии : рук-во для врачей / А. И. Гайворонский, Е. Н. Кондаков, Д. В. Свистов, Д. А. Гуляев ; под ред. Б. В. Гайдара. СПб. : СпецЛит, 2015. [Gaivoronskiy A. I., Kondakov E. N., Svistov D. V., Gulyaev D. A. Operativnye dostupy v neyrohirurgii: rukovodstvo dlya vrachey. Pod red. B. V. Gaidara, SPb.: SpecLit, 2015. (In Russ.)].

Сведения об авторах:

Черебилло Владислав Юрьевич (e-mail: cherebillo@mail.ru), д-р мед. наук, профессор, зав. кафедрой нейрохирургии; *Карпищенко Сергей Анатольевич* (e-mail: karpischenkos@mail.ru), д-р мед. наук, профессор, зав. кафедрой оториноларингологии с клиникой; *Пузаков Никита Сергеевич* (e-mail: n.puzakov@gmail.com), врач-нейрохирург отделения нейрохирургии; *Станчева Ольга Андреевна* (e-mail: olga.stancheva@yandex.ru), ординатор кафедры оториноларингологии с клиникой; Первый Санкт-Петербургский государственный медицинский университет им. акад. И. П. Павлова, 197022, Санкт-Петербург, ул. Льва Толстого, д. 6-8.

© CC Коллектив авторов, 2019
УДК 616.12-001-07-089
DOI: 10.24884/0042-4625-2019-178-2-15-21

ДИАГНОСТИКА И ХИРУРГИЧЕСКАЯ ТАКТИКА ПРИ ТРАВМЕ СЕРДЦА

Е. А. Цеймах[1,2], В. А. Бомбизо[2], П. Н. Булдаков[1,2], Н. Ю. Ручейкин[1]*, М. Е. Цеймах[1], В. М. Каркавин[2], С. А. Дорохина[2], А. А. Аверкина[2], Д. Н. Устинов[2]

[1] Федеральное государственное бюджетное образовательное учреждение высшего образования «Алтайский государственный медицинский университет» Министерства здравоохранения Российской Федерации, г. Барнаул, Россия
[2] Краевое государственное бюджетное учреждение здравоохранения «Краевая клиническая больница скорой медицинской помощи», г. Барнаул, Россия

Поступила в редакцию 03.12.18 г.; принята к печати 27.02.19 г.

ЦЕЛЬ. Проанализировать собственные клинические наблюдения с целью оптимизации диагностики и применения адекватного лечебного пособия пациентам с ранениями сердца. МАТЕРИАЛ И МЕТОДЫ. Проведен анализ результатов лечения 268 больных с ранениями сердца, оперированных в клинике за последние 27 лет. Большинство пациентов (202, 75,4 %) имели проникающие и сквозные ранения сердца, у 66 (24,6 %) были непроникающие повреждения. Диагноз базировался на клинической симптоматике, результатах электрокардиографического, эхокардиографического и рентгенологического исследований. Клиническая картина зависела от характера ранения – проникающего или непроникающего. В неясных диагностических случаях уточнить характер повреждения сердца помогла видеоторакоскопия. У большинства пациентов повреждение сердца распознано своевременно, диагностическая ошибка допущена у 18 (6,7 %) больных. В 59 (22,0 %) случаях раны на миокарде ушиты П-образными швами, а в 209 (78,0 %) – узловыми. РЕЗУЛЬТАТЫ. В удовлетворительном состоянии выписаны 240 (89,6 %) пациентов, в кардиологическое отделение на долечивание переведены 11 (4,1 %), умерли 17 с проникающим или сквозным ранением сердца. Летальность составила 6,4 %. ЗАКЛЮЧЕНИЕ. Экстренная операция – единственный эффективный метод лечения ранения сердца. Отдаленные результаты лечения прослежены у 38 больных в сроки от 1 года до 10 лет. У всех пациентов наступило клиническое выздоровление.

Ключевые слова: *травма сердца, оперативное лечение, ушивание раны миокарда, видеоторакоскопия*

Для цитирования: Цеймах Е. А., Бомбизо В. А., Булдаков П. Н., Ручейкин Н. Ю., Цеймах М. Е., Каркавин В. М., Дорохина С. А., Аверкина А. А., Устинов Д. Н. Диагностика и хирургическая тактика при травме сердца. *Вестник хирургии имени И. И. Грекова*. 2019;178(2):15–21. DOI: 10.24884/0042-4625-2019-178-2-15-21.

*** Автор для связи:** Николай Юрьевич Ручейкин, ФГБОУ ВО «Алтайский государственный медицинский университет» МЗ РФ, 656038, Россия, Алтайский край, г. Барнаул, проспект Ленина, д. 40. E-mail: leo92721@mail.ru.

Diagnostics and surgical tactics in the injury of the heart

Evgenii A. Tseimakh[1,2], Vladislav A. Bombizo[2], Pavel N. Buldakov[1,2], Nikolay Yu. Rucheykin[1], Mikhail E. Tseimakh[1], Vadim M. Karkavin[2], Svetlana A. Dorokhina[2], Anna A. Averkina[2], Dmitrii N. Ustinov[2]*

[1] Altai State Medical University, Barnaul, Russia; [2] Regional Clinical Hospital of Emergency Medical Care, Barnaul, Russia

Received 03.12.18; accepted 27.02.19

The OBJECTIVE is to analyze own clinical observations with the purpose of optimization of diagnostics and application of the adequate medical grant to patients with wounds of heart. MATERIAL AND METHODS. The results of treatment of 268 patients with heart wounds operated in the clinic for the last 27 years were analyzed. The majority of patients 202 (75.4 %) had penetrating and through wounds to the heart, 66 (24.6 %) had non-penetrating injuries. The diagnosis was based on clinical symptoms, the results of electrocardiographic, echocardiographic and x-ray studies. The clinical picture depended on the nature of the wound – penetrating or non-penetrating. Videothoracoscopy helped to clarify the nature of the damage of the heart in vague diagnostic cases. In most patients, heart damage was recognized in a timely manner, a diagnostic error was committed in 18 (6.7 %) patients. In 59 (22.0 %) cases, myocardial wounds were stitched with P-shaped sutures, and in 209 (78.0 %) – with nodular sutures. RESULTS. 240 (89.6 %) patients were discharged in satisfactory condition, 11 (4.1%) patients were transferred to the cardiology department for the follow-up treatment, 17 patients died with penetrating or through cardiac injury. The mortality rate was 6.4 %. CONCLUSION. Emergency surgery is the only effective method of treating heart injury. Long-term results of treatment were traced in 38 patients in terms of 1 year to 10 years. All patients had a clinical recovery.

Keywords: *trauma of the heart, surgical treatment, suturing the wound of the myocardium, videothoracoscopy*

For citation: Tseimakh E. A., Bombizo V. A., Buldakov P. N., Rucheykin N. Yu., Tseimakh M. E., Karkavin V. M., Dorokhina S. A., Averkina A. A., Ustinov D. N. Diagnostics and surgical tactics in the injury of the heart. *Grekov's Bulletin of Surgery.* 2019;178(2):15–21. (In Russ.). DOI: 10.24884/0042-4625-2019-178-2-15-21.

*** Corresponding author:** Nikolay Yu. Rucheykin, Altai State Medical University, 40 Lenina street, Barnaul, Russia, 656038. E-mail: leo92721@mail.ru.

Введение. Проблема травмы сердца является одной из наиболее сложных и актуальных в современной хирургии. Ранения сердца составляют от 2,8 до 18,6 % у госпитализированных больных с проникающими ранениями груди [1–6].

Диагностика ранений сердца – одна из наиболее сложных задач в хирургии повреждений [7]. Субъективных признаков ранений сердца немного, а их часто недостаточная демонстративность обусловлена поступлением значительного числа пострадавших в бессознательном состоянии. Есть мнение, что наличие триады Бека и признака Куусмауля при ранениях сердца является, скорее, исключением, чем правилом [8]. Считается, что триада Бека присутствует только приблизительно у 10 % пациентов [8]. В целом клинические проявления проникающих повреждений сердца чрезвычайно обманчивы [7, 8]. Эхокардиография стала «золотым стандартом» в оценке количества жидкости в полости перикарда у пациентов с проникающими ранениями груди в «сердечной зоне» с устойчивыми показателями жизненно важных функций [8, 9]. Однако некоторые исследователи делают вывод о значительных ограничениях возможностей эхокардиографии при обнаружении повреждений сердца при сопутствующем гемотораксе или пневмотораксе [7, 10]. Существует мнение, что торакоскопия не играет никакой роли в срочной диагностике проникающих повреждений сердца и она не нашла широкого распространения в США [7].

В то же время ранняя диагностика является ключом к принятию решения об экстренной или срочной операции и улучшению исходов лечения пострадавших с ранениями сердца.

При этом даже в хирургическом стационаре при первичном обследовании пострадавших с ранениями сердца вероятность диагностических ошибок составляет от 17,6 до 61 % [2, 11]. Госпитальная послеоперационная летальность при повреждении миокарда и внутрисердечных структур составляет 16,9–26,9 % и не имеет тенденции к снижению [2, 3, 12–14].

Цель исследования – на основании анализа собственных клинических наблюдений улучшить диагностику и лечение пациентов с проникающими ранениями сердца.

Материал и методы. Анализируются сведения о 268 пострадавших с ранением сердца (234 мужчины и 34 женщины в возрасте от 18 до 69 лет), оперированных в клинике за последние 27 лет (с 1990 по 2017 г.). Большинство (205) пострадавших доставлены в клинику через 5–40 мин после ранения.

В процессе обследования, помимо клинических данных, использовали результаты электрокардиографического (ЭКГ), эхокардиографического, рентгенологического, компьютерно-томографического, видеоторакоскопического исследований.

В 244 (91,1 %) случаях раны нанесены колюще-режущими предметами, в 15 (5,6 %) – колющим оружием, в 9 (3,3 %) – дробовым огнестрельным оружием. Характер ранений был различным. У 179 (66,8 %) пациентов установлено изолированное ранение сердца, у 89 (33,2 %) – сочетанные повреждения (у 51(19,0 %) ранения сердца сочетались с повреждением легкого; торакоабдоминальные ранения – у 38 (14,2 %), из них у 12 (4,5 %) – с ранением печени, у 12 (4,5 %) – селезенки, у 8 (3,0 %) – желудка и у 6 (2,2 %) – кишечника).

У 254 (94,8 %) пострадавших раны сердца оказались одиночными, у 14 (5,2 %) – множественными (от 2 до 6). Локализация раны была следующая: левый желудочек – у 129 (48,1 %) больных, правый желудочек – у 89 (33,2 %), левое предсердие – у 9 (3,4 %), правое предсердие – у 26 (9,7 %), левый и правый желудочек – у 15 (5,6 %).

Чаще повреждались желудочки. У 15 пациентов оказалось одновременное ранение двух камер сердца; 6 из них оперированы по поводу дробового огнестрельного ранения (выстрел в упор), 9 – в связи со множественными ножевыми ранениями.

Проникающее ранение сердца установлено у 152 (56,7 %) больных, сквозное – у 50 (18,7 %), непроникающее – у 66 (24,6 %). У пациентов последней группы во время торакотомии выявлены различной глубины (от 0,1 до 0,3 см) раны миокарда без проникновения в полости сердца.

Результаты. Диагностика ранений сердца базировалась на критической оценке клинического симптомокомплекса и ряда показателей дополнительного обследования. Основные клинические симптомы приведены в *табл. 1*.

Таким образом, при ранении сердца имелся симптомокомплекс из клинических признаков в различных сочетаниях. В 258 (96,3 %) случаях рана находилась в зоне анатомической проекции сердца, в 6 (2,2 %) случаях – в подлопаточной и в 4 (1,5 %) – в левой подмышечной области.

Все многочисленные проявления ранений сердца мы подразделили на достоверные и вероятные. Достоверные признаки: рана грудной клетки (особенно в области анатомической проекции сердца) с обильным наружным или внутриплевральным кровотечением, выраженная гипотония или отсутствие АД, синдром тампонады сердца, наличие признаков повреждения или ишемии миокарда по данным ЭКГ, гемоперикард по данным рентгенологического исследования или эхокардиографии. Вероятные признаки: расположение глубокой раны в области анатомической проекции сердца без выраженного кровотечения или тампонады сердца в сочетании с умеренной гипотонией и приглушенностью тонов сердца, синусовая тахикардия на ЭКГ, некоторое ослабление пульсации тени сердца по рентгенологическим данным, отсутствие гемоперикарда по результатам эхокардиографии.

При целенаправленном обследовании у 259 (96,6 %) пострадавших ранение сердца распознано своевременно. Большинство из них, 228 (85,1 %), оперированы в первые 10–20 мин после поступления в клинику. Диагноз обычно ставился на основании клинической картины. У лиц с сомнительным диагнозом и удовлетворительным общим состоянием уточнить повреждение сердца помогали электрокардиографическое, эхокардиографическое и рентгенологическое исследования.

Таблица 1

Частота клинических симптомов при ранении сердца

Table 1

Frequency of clinical symptoms in heart injury

Клинический признак	Абс. число	%
Наружное или внутриплевральное кровотечение	210	(78,4±2,51)
Синдром тампонады сердца	42	(15,7±2,22)
Пульс:		(10,5±1,87)
нормальный	28	(69,8±2,81)
тахикардия	187	(11,9±1,98)
брадикардия	32	(7,8±1,64)
отсутствует	21	
Систолическое артериальное давление:		(24,3±2,62)
нормальное	65	(28,0±2,74)
90–70 мм рт. ст.	75	(34,0±2,89)
ниже 70 мм рт. ст.	91	(13,7±2,10)
отсутствует	37	
Расширение границ сердечной тупости	33	(12,2±2,0)
Глухость тонов сердца	186	(69,4±2,82)

В ряде случаев для уточнения диагноза произведена видеоторакоскопия.

Диагностическая ошибка допущена у 18 (6,7 %) больных. Они оперированы через 1–4 ч с подозрением на ранение легкого (12) или сердца (6). При удовлетворительном общем состоянии и стабильных показателях гемодинамики у них имелись глубокие раны в области анатомической проекции сердца, средний гемоторакс (у 10) и синусовая тахикардия (у 12) по данным ЭКГ. Операция оказалась оправданной, во всех случаях обнаружено ранение сердца: в 5 – непроникающее и в 13 – проникающее в полость левого желудочка или правого предсердия. Опыт нашей клиники не дает оснований придерживаться тактики ряда авторов, предлагающих осуществлять динамическое наблюдение за больными при отсутствии явных признаков повреждения сердца, но наличии глубокой раны в области его анатомической проекции [1, 15]. Считаем обоснованным у таких больных выполнять видеоторакоскопию, а при отсутствии такой возможности следует выполнять торакотомию с тщательной ревизией раневого канала и перикарда. Это всегда позволяло своевременно распознать повреждение сердца и устранить рану в более благоприятных условиях. Отступление от такого правила может привести к развитию внезапной тампонады сердца (в 6 наших наблюдениях) или профузного наружного либо внутриплеврального кровотечения (в 5), на фоне которых операция сопряжена с большим риском.

Для иллюстрации эффективности применения видеоторакоскопии у больных с ранениями сердца приводим следующее клиническое наблюдение.

Больной, 51 года, доставлен в клинику через 1 ч после суицидальной попытки: сам себе нанес удар ножом в левую половину грудной клетки. Общее состояние – средней степени тяжести. Число дыханий – 18/мин. В IV межреберье по среднеключичной линии около соска – глубокая колото-резаная рана размером 1,5×1,0 см без наружного кровотечения. Пульс – 86 уд./мин, хорошего наполнения, ритмичный. АД – 140/80 мм рт. ст. Тоны сердца приглушены. В легких слева дыхание ослаблено, справа везикулярное. На ЭКГ – ритм синусовый 85/мин, умеренные метаболические изменения в миокарде. На рентгенографии слева подкожная эмфизема, сосудистый рисунок полнокровен, корни малоструктурны, сердце слегка расширено в поперечнике (*рис. 1*). Произведена первичная хирургическая обработка раны. При ревизии раневой канал идет в направлении сверху вниз, спереди назад, справа налево по ходу межреберья, проникает в левую плевральную полость. Для исключения ранения сердца и легкого решено выполнить видеоторакоскопию. Через 1,5 ч после поступления в клинику под общим обезболиванием выполнена видеоторакоскопия: в плевральной полости – жидкая темная кровь со сгустками (*рис. 2*). Верхушка легкого фиксирована к апикальной плевре плотными спайками. На перикарде в проекции правого желудочка имеется рана до 1 см длиной с ровными краями и подтеканием крови из последней, гемоперикард (*рис. 3; 4*). На верхней доле левого легкого имеется рана до 1 см длиной с ровными краями и подтеканием крови. Решено выполнить торакотомию. Произведена левосторонняя переднебоковая торакотомия в V межреберье. В плевральной полости – около 200 мл, а в полости перикарда – около 50 мл жидкой темной крови. Рана на передней стенке левого желудочка размерами 1×0,2 см проникает в полость левого желудочка, из нее поступает кровь пульсирующей струей. На рану желудочка наложено два узловых шва атравматичной иглой без захвата эндокарда, редкие швы – на перикард с формированием дренажного «окна» на задней поверхности. Рана легкого ушита П-образными швами. В плевральную полость введены два дренажа. Послеоперационное течение гладкое. Через 11 дней пациент выписан в удовлетворительном состоянии.

Приведенное наблюдение свидетельствует о целесообразности применения видеоторакоскопии для уточнения характера повреждений органов груди при наличии глубокой раны в области проекции сердца без наружного кровотечения.

В клинической практике важно распознать характер повреждения сердца: является ли оно проникающим (сквозным) или непроникающим. Анализ результатов клинического и дополнительных

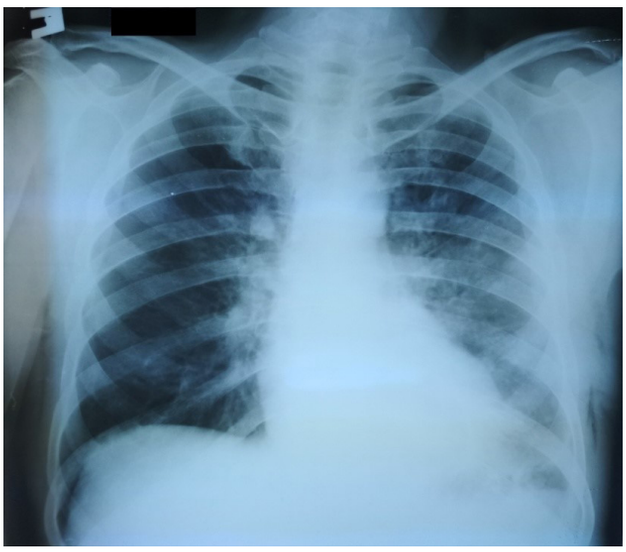

Рис. 1. Рентгенограмма органов грудной клетки больного при поступлении в клинику (прямая проекция)
Fig. 1. Chest X-ray of the patient on the clinical admission (frontal view)

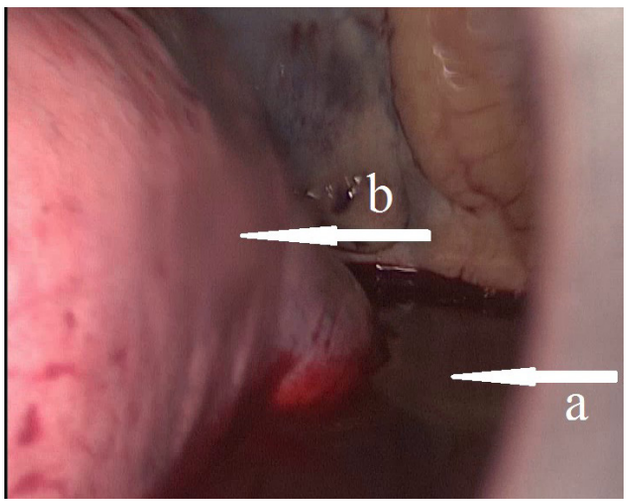

Рис. 2. Интраоперационная фотография при торакоскопии больного: a – кровь в левой плевральной полости; b – ткань легкого
Fig. 2. Intraoperative photography at thoracoscopy of the patient: a – blood in the left pleural cavity; b – lung tissue

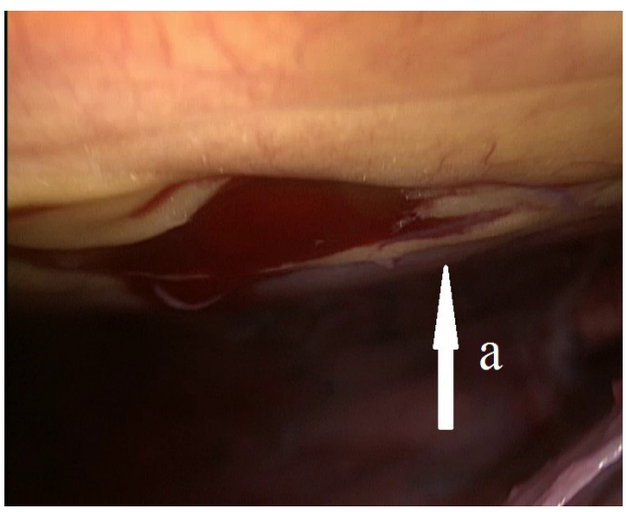

Рис. 3. Интраоперационная фотография при торакоскопии больного: a – рана на перикарде
Fig. 3. Intraoperative photography at thoracoscopy of the patient: a – wound of the pericardium

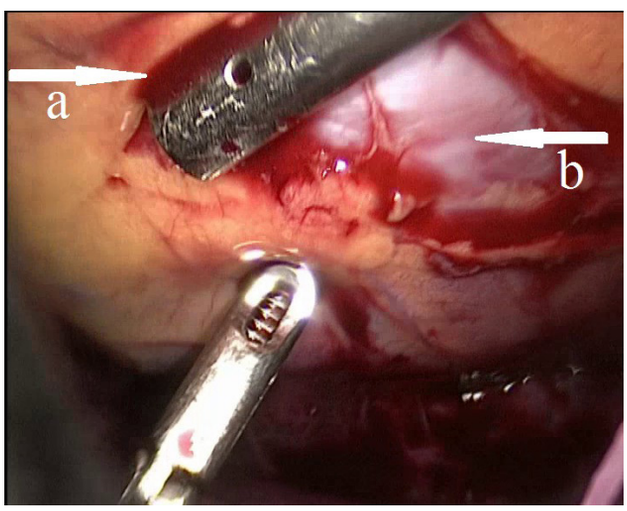

Рис. 4. Интраоперационная фотография при торакоскопии больного: a – рана на перикарде; b – тампонада сердца
Рис. 4. Intraoperative photography at thoracoscopy of the patient: a – wound of the pericardium; b – cardiac tamponade

исследований позволяет установить зависимость между выраженностью основных признаков ранения сердца и характером его повреждения (*табл. 2*).

Как видно из данных *табл. 2*, нельзя проводить параллель между выраженностью симптомов и характером ранения сердца. При проникающем и сквозном ранении сердца в большинстве случаев наблюдался симптомокомплекс из достоверных признаков, на основании которых диагностика этого вида повреждения чаще всего не представляла больших трудностей. При распознавании непроникающего ранения важное значение приобретали вероятные признаки с учетом всех клинических симптомов и результатов дополнительного обследования. В качестве диагностического приема в литературе имеются указания на пункцию полости перикарда, которая, по мнению ряда авторов [16, 17], помогает распознать гемоперикард. Мы не выполняли это вмешательство, потому что оно, во-первых, задерживает торакотомию и, во-вторых, является небезопасным, так как в процессе аспирации крови из перикарда возможен отрыв тромба, прикрывающего рану миокарда, что лишь вызовет усиление кровотечения или даже тампонаду сердца.

В сомнительных случаях для уточнения характера повреждений сердца и сопутствующей экстраперикардиальной патологии следует применять видеоторакоскопию.

Таблица 2

Частота основных признаков ранения сердца в зависимости от характера повреждения

Table 2

The frequency of the main signs of injury to the heart, depending on the nature of the damage

Признаки	Характер ранения сердца				P
	проникающее		непроникающее		
	абс. число	%	абс. число	%	
Клинические:					
локализация раны в области анатомической проекции сердца	202	100	57	(86,4±4,22)	<0,05
кровотечение из раны	196	(97,0±1,20)	26	(39,4±6,01)	<0,001
синдром тампонады сердца	41	(20,3±2,83)	0	(0±1,21)	<0,001
систолическое АД:					
100–130 мм рт. ст.	23	(11,4±2,24)	37	(56,1±6,11)	<0,001
90–70 мм рт. ст.	57	(28,2±3,17)	19	(28,8±5,58)	>0,5
ниже 70 мм рт. ст.	87	(43,1±3,48)	6	(9,1±3,54)	<0,001
отсутствие	35	(17,3±2,66)	4	(6,0±2,92)	<0,01
Электрокардиографические:					
наличие симптомов повреждения или ишемии миокарда (в фазе реполяризации)	186	(92,1±1,90)	29	(43,9±6,11)	<0,001
Рентгенологические:					
признаки гемоперикарда (расширение границ сердечной тени, ослабление пульсации сердца)	164	(81,2±2,75)	22	(33,3±5,80)	<0,001

Для иллюстрации приводим следующее клиническое наблюдение.

Больной, 56 лет, поступил в клинику через 1 ч после получения взрывного осколочного ранения с жалобами на боли в грудной клетке, наличие ран, одышку, слабость. Общее состояние средней степени тяжести, АД – 115/80 мм рт. ст., пульс – 90 уд./мин, частота дыхания – 28/мин. При рентгенологическом исследовании левое легкое частично коллабировано, уровень жидкости в плевральной полости – до V ребра. Средостение не смещено, не расширено. Контур купола диафрагмы слева не дифференцируется. Слева и справа определяются интенсивные мелкие тени (осколки). Правое легкое расправлено, без очаговых и инфильтративных теней. Анализ крови: Hb – 138 г/л; Ht – 0,40; лейкоциты – $8{,}0 \cdot 10^9$; Э – 1 %; П – 1 %; С – 77 %; Л – 18 %; М – 3 %; СОЭ – 22 мм/ч; общий белок плазмы – 65 г/л. Общий анализ мочи: уд. вес – 1017; белок – отр.; сахар – отр.; лейкоциты – ед. в п/зр. Пациенту произведена первичная хирургическая обработка ран, удалены металлические осколки, плевральная полость дренирована во II межреберье по среднеключичной линии и в VII межреберье по заднеподмышечной линии. Дренажи подсоединены на пассивную аспирацию по Бюлау. По нижнему дренажу одномоментно выделилось 150,0 мл гемолизированной крови. Больной получал инфузионную терапию – 5 %-й раствор глюкозы, физиологический раствор; антибактериальную терапию (Ампициллин, Гентамицин); Эуфиллин. На 2-е сутки после оперативного лечения состояние ухудшилось, усилилась одышка до 26/мин, появилось чувство нехватки воздуха. На ЭКГ – нарушение фазы реполяризации в передней и боковой стенках по типу повреждения, синусовая тахикардия, ЧСС – 110/мин. На контрольной рентгенограмме слева в плевральной полости – небольшое количество жидкости, легочной рисунок усилен в прикорневой зоне и базальных отделах, сердце расширено в поперечнике. Была выполнена под общим обезболиванием видеоторакоскопия: между легким и париетальной плеврой – небольшие фибриновые наложения, на жировых привесках перикарда – небольшая гематома. В переднем средостении – плоскостная обширная ненапряженная гематома, распространяющаяся на перикард. Жидкости в перикарде нет. Произведена санация плевральной полости. После окончания операции больной был переведен в отделение реанимации. Проводили ингаляцию кислорода, инфузионную, антибактериальную (Клафоран, Гентамицин), бронхолитическую терапию. По дренажу из плевральной полости выделялась геморрагическая жидкость в объеме 100–150 мл/сут. Плевральную полость ежедневно промывали растворами антисептиков. Однако, несмотря на проводимую локальную терапию, состояние ухудшалось, повысилась температура до 39 ºС, по дренажу стал отделяться гнойно-геморрагический экссудат. Через 10 суток после госпитализации в анализе крови: Hb – 118 г/л; Ht – 0,32; лейкоциты – $18{,}0 \cdot 10^9$; Э – 1 %; П – 12 %; С – 67 %; Л – 18 %; М – 2 %; СОЭ – 32 мм/ч. На рентгенограмме отмечается увеличение тени сердца в поперечнике, сглаживание сердечной талии, тень сердца имеет треугольную форму, слева в нижней доле отмечается инфильтрация легочной ткани, по заднебоковой поверхности определяется наличие жидкости с косой верхней границей, воздуха в плевральной полости нет. Справа легкое без очаговых и инфильтративных изменений.

На основании клинических и рентгенологических данных был выставлен диагноз: «Множественные проникающие осколочные ранения груди, осложненные левосторонним инфицированным гемотораксом, парциальным пневмотораксом слева. Ушиб сердца. Гематома переднего средостения. Экстраперикардиальная гематома. Посттравматическая пневмония нижней доли левого легкого. Сепсис. Дыхательная недостаточность II ст.».

Больному произведено дополнительное дренирование левой плевральной полости в V межреберье по среднеключичной линии. По дренажу удалено 100,0 мл гнойно-геморрагического экссудата. Налажен проточный лаваж левой плевральной полости растворами антисептиков. При бактериологическом исследовании экссудата из плевральной полости выделена *Klebsiella proteus*, не чувствительная к антибиотикам.

Состояние пациента постепенно начало улучшаться, снизилась температура, количество отделяемого по дренажу уменьшилось. Через 1 месяц после госпитализации по дренажу отделяемого нет, дренаж удален. На контрольной рентгенограмме – легкие без патологических теней, легочный рисунок усилен за счет пневмосклероза, корни малоструктурны, синусы свободны. Тень сердца не расширена. На 45-е сутки больной выписан с выздоровлением. Осмотрен через 6 месяцев – жалоб не предъявляет.

В 59 (22,0 %) случаях раны миокарда ушиты П-образными швами, а в 209 (78,0 %) – узловыми. Швы накладывали атравматичной иглой без захвата эндокарда. Выбор шва ран миокарда должен быть индивидуальным. Узловые швы создают достаточную герметичность при проникающих (сквозных) ранениях желудочков и небольших повреждениях предсердий. Они были также всегда эффективны при непроникающих ранениях сердца. Большие раны предсердий с тонким или дряблым миокардом целесообразно зашивать П-образными швами.

В удовлетворительном состоянии выписаны 240 (89,6 %) пациентов, в кардиологическое отделение на долечивание переведены 11 (4,1 %), умерли 17 с проникающим или сквозным ранением сердца. Таким образом, летальность составила 6,4 %. У 14 (5,2 %) больных смерть наступила на операционном столе или в ближайшие часы после торакотомии в связи с повреждениями, не совместимыми с жизнью, и острой кровопотерей с развитием декомпенсированного геморрагического шока. У 3 (1,1 %) пострадавших с сочетанными сквозными ранениями сердца, легкого, печени в раннем послеоперационном периоде развилась острая почечная недостаточность. Применение экстракорпорального гемодиализа оказалось неэффективным, и через 9–12 суток после операции наступила смерть.

Отдаленные результаты прослежены в сроки от 1 года до 10 лет у 38 больных. 25 из них оперированы по поводу проникающего ранения сердца, 13 – непроникающего. У всех пациентов наступило клиническое выздоровление, 19 выполняют тяжелую физическую работу, по ЭКГ нарушений функции миокарда нет, у 9 имеются признаки рубцовых изменений в миокарде.

Выводы. 1. Ранение сердца – одно из опаснейших повреждений, часто приводящее к экстремальному состоянию больного и сопровождающееся высокой летальностью. Своевременная диагностика, особенно непроникающих повреждений, нередко представляет серьезные трудности.

2. При проникающем и сквозном ранении сердца в большинстве случаев выявляется симптомокомплекс достоверных признаков: рана на грудной стенке в сочетании с обильным наружным или внутриплевральным кровотечением, выраженная гипотония (отсутствие АД) или синдром тампонады сердца, признаки гемоперикарда.

3. Распознать непроникающее ранение помогают вероятные симптомы: глубокая рана в области анатомической проекции сердца без обильного кровотечения, умеренная гипотония, приглушенность тонов сердца, синусовая тахикардия.

4. Видеоторакоскопия – эффективный диагностический метод, позволяющий в неясных случаях уточнить характер повреждения сердца.

5. Экстренная операция – единственный эффективный метод лечения ранения сердца. Узловые швы создают хорошую герметичность при ранах желудочков и небольших повреждениях предсердий. Большие раны предсердий с тонким и дряблым миокардом целесообразно закрывать П-образными швами.

Конфликт интересов / Conflict of interest

Авторы заявили об отсутствии конфликта интересов. / The authors declare no conflict of interest.

Соответствие нормам этики / Compliance with ethical principles

Авторы подтверждают, что соблюдены права людей, принимавших участие в исследовании, включая получение информированного согласия в тех случаях, когда оно необходимо, и правила обращения с животными в случаях их использования в работе. Подробная информация содержится в Правилах для авторов. / The authors confirm that they respect the rights of the people participated in the study, including obtaining informed consent when it is necessary, and the rules of treatment of animals when they are used in the study. Author Guidelines contains the detailed information.

ЛИТЕРАТУРА [REFERENCES]

1. Вагнер Е. А. Хирургия повреждений груди. М. : Медицина, 1981. [Vagner E. A. Khirurgiya povrezhdenii grudi. Moscow, Meditsina, 1981. (In Russ.)].
2. Булынин В. И., Косоногов Л. Ф., Вульф В. Н. Ранения сердца. Воронеж : ВГУ, 1989. [Bulynin V. I., Kosonogov L. F., Vul'f V. N. Raneniyas erdtsa. Voronezh, VGU, 1989. (In Russ.)].
3. Хирургия повреждений сердца при раневой политравме и шоке / П. Н. Замятин, Я. К. Голобородько, В. В. Бойко, В. В. Булага. Харьков : Консум, 2003. [Zamyatin P. N., Goloborod'ko Ya. K., Boiko V. V., Bulaga V. V. Khirurgiya povrezhdenii serdtsa pri ranevoi politravme i shoke. Khar'kov, Konsum, 2003. (In Russ.)].
4. Абакумов М. М. Множественные и сочетанные ранения шеи, груди, живота. М. : БИНОМ, 2013. [Abakumov M. M. Mnozhestvennye i sochetannye raneniya shei, grudi, zhivota. Moscow, BINOM, 2013. (In Russ.)].
5. Диагностика и хирургическая тактика при ранениях сердца / Р. Ш. Шаймарданов, Р. Ф. Губаев, В. Н. Коробков, В. А. Филиппов // Вестн. соврем. клин. мед. 2014. Т. 7, № 2. С. 205–208. [Shaimardanov R. Sh., Gubaev R. F., Korobkov V. N., Filippov V. A. Diagnostics and surgical tactics at wounds of heart. Vestnik sovremennoi klinicheskoi meditsiny. 2014;7(2):205–208. (In Russ.)].
6. Бисенков Л. Н., Зубарев П. Н., Трофимов В. М. и др. Неотложная хирургия груди и живота : рук-во для врачей. СПб. : СпецЛит, 2015. [Bisenkov L. N., Zubarev P. N., Trofimov V. M., Shalaev S. A., Ishchenko B. I. Neotlozhnaya khirurgiya grudi i zhivota: rukovodstvo dlya vrachei. SPb., SpetsLit, 2015. (In Russ.)].
7. Дэвид В. Феличано, Кеннэт Л. Маттокс, Эрнест Е. Мур. Травма. Т. 2. М. : Изд-во Панфилова; БИНОМ; Лаборатория знаний, 2013. [David V. Feliciano, Kenneth L. Mattox, Ernest E. Moore. Trauma. Vol. 2. Moscow, Izdatel'stvo Panfilova; BINOM; Laboratoriya znanii; 2013. (In Russ.)].
8. Asensio J. A., Petrone P., Costa D. et al. An evidence-based critical appraisal of emergency department thoracotomy. Evidence-Based Surgery. 2003. № 1. P. 11.
9. Jimenez E., Martin M., Krukenkamp I. et al. Subxihoid pericardiotomy versus echocardiography : A prospective evaluation of the diagnosis of occult penetrating cardiac injuries. Sugery. 1990. № 108. P. 676.
10. Meyer D., Jessen M., Grayburn P. et al. Use of echocardiography to detect occult cardiac injury after penetrating thoracic trauma : A prospective study // J. Trauma. 1995. № 39. P. 902.
11. Байдан В. І., Вербецький С. Э., Агеев С. В. Проникні поранення серца і перікарда // Одеський мед. журн. 2004. Т. 4, № 84. С. 17–19. [Baidan V. I., Bepbets'kii S. E., Ageev S. V. Pronikni poraneniya sertsa i perikarda. Odes'kii med. zhurnal. 2004;4(84):17–19].
12. Ермолов А. С., Абакумов М. М., Радченко Ю. А. Диагностика и лечение ранений сердца и перикарда // Хирургия. 2001. № 1. С. 18–21. [Ermolov A. S., Abakumov M. M., Radchenko Yu. A. Diagnostika i lechenie ranenii serdtsa i perikarda. Khirurgiya. 2001;1:18–21. (In Russ.)].
13. Юшкевич А. В., Берлов Г. А., Слука Б. А. и др. Структурные изменения заживающей раны сердца в зависимости от вида шовного

материала // Мед. новости. 2006. № 3. С. 158–162. [Yushkevich A. V., Berlov G. A., Sluka B. A., Yushkevich V. A., Baeshko A. A., Karbovets A.V. Structural changes ofhealing heart wound in dependence of sutural material´s kind. Meditsinskie novosti. 2006;(3):158–162. (In Russ.)].

14. Абакумов М. М., Костюченко Л. Н., Радченко Ю. А. Ранения сердца. М. : БИНОМ, 2004. [Abakumov M. M., Kostyuchenko L. N., Radchenko Yu. A. Raneniya serdtsa. Moscow, BINOM, 2004. (In Russ.)].
15. Reece I. J., Davidson K. G. Emergency surgery for stab wounds heart. Ann. R. Coll. Surg. Engl. 1983. Vol. 65, № 5. P. 304–307.
16. Тулупов А. Н. Тяжелая сочетанная травма. СПб. : Русский ювелир, 2015. [Tulupov A. N. Tyazhelaya sochetannaya travma. SPb., Russkii Yuvelir, 2015. (In Russ.)].
17. Demetriades D. Cardiac penetrating injuries : Personal experience of 45 cases. Brit. J. Surg. 1984. Vol. 71, № 9. P. 95–97.

Сведения об авторах:

*Цеймах Евгений Александрович** **(e-mail: yea220257@mail.ru), д-р мед. наук, профессор, зав. кафедрой общей хирургии, оперативной хирургии и топографической анатомии, грудной хирург; *Бомбизо Владислав Аркадьевич*** (e-mail: omegabva@mail.ru), канд. мед. наук, главный врач; *Булдаков Павел Николаевич** **(e-mail: zifer@yandex.ru), канд. мед. наук, врач-хирург хирургического отделения № 2, доцент кафедры общей хирургии, оперативной хирургии и топографической анатомии; *Ручейкин Николай Юрьевич** (e-mail: leo920721@mail.ru), ассистент кафедры общей хирургии, оперативной хирургии и топографической анатомии; *Цеймах Михаил Евгеньевич** (e-mail: mishatsey@rambler.ru), студент II курса; *Каркавин Вадим Михайлович*** (e-mail: kvmdok@yandex.ru), врач-хирург хирургического отделения № 2; *Дорохина Светлана Алексеевна*** (e-mail: doroxinasvetlana1985@gmail.com), врач-хирург хирургического отделения № 2; *Аверкина Анна Алексеевна*** (e-mail: avera85@inbox.ru), врач-хирург хирургического отделения № 2; *Устинов Дмитрий Николаевич*** (e-mail: ustinoff.dmitr@yandex.ru), зав. хирургическим отделением № 2; * Алтайский государственный медицинский университет, 656038, Россия, Алтайский край, г. Барнаул, проспект Ленина, д. 40; ** Краевая клиническая больница скорой медицинской помощи, 656024, Россия, г. Барнаул, ул. Ляпидевского, д. 1.

© CC Коллектив авторов, 2019
УДК 616.361-006.6:611.149-089.819.1-089.878
DOI: 10.24884/0042-4625-2019-178-2-22-27

ЧРЕСКОЖНОЕ РАЗДЕЛЕНИЕ ПЕЧЕНИ РАДИОЧАСТОТНОЙ ТЕРМОАБЛЯЦИЙ С ЭМБОЛИЗАЦИЕЙ ВОРОТНОЙ ВЕНЫ ПРИ ЭТАПНОЙ РЕЗЕКЦИИ ПЕЧЕНИ (PRALPPS) У ПАЦИЕНТОВ С ОКОЛОВОРОТНОЙ И ВНУТРИПЕЧЕНОЧНОЙ ХОЛАНГИОКАРЦИНОМОЙ: ОЦЕНКА БЛИЖАЙШИХ РЕЗУЛЬТАТОВ

О. В. Мелехина, М. Г. Ефанов*, Р. Б. Алиханов, В. В. Цвиркун, Ю. В. Кулезнева, И. В. Казаков, П. П. Ким, А. Н. Ванькович

Государственное научное учреждение здравоохранения «Московский клинический научный центр имени А. С. Логинова» Департамента здравоохранения Москвы, Москва, Россия

Поступила в редакцию 03.01.19 г.; принята к печати 27.02.19 г.

ЦЕЛЬ. Оценить ближайшие результаты модифицированного варианта ALPPS (PRALPPS) у пациентов с перихилярной и внутрипеченочной холангиокарциномой. МАТЕРИАЛ И МЕТОДЫ. Операцию выполняли при объеме будущего остатка печени <40 %. РЕЗУЛЬТАТЫ. PRALPPS был применен у 13 пациентов и завершен у 10 пациентов. Степень гипертрофии и кинетическая скорость роста sFLR составили 48 и 4,3 %/день соответственно. Серьезные осложнения (>II) после 1-го и 2-го этапов выявлены у 3 (только IIIa) и 7 пациентов соответственно. ЗАКЛЮЧЕНИЕ. PRALPPS может рассматриваться как эффективная и безопасная операция при перихилярной и внутрипеченочной холангиокарциномах.

Ключевые слова: *PRALPPS, ALPPS, перихилярная холангиокарцинома, внутрипеченочная холангиокарцинома*

Для цитирования: Мелехина О. В., Ефанов М. Г., Алиханов Р. Б., Цвиркун В. В., Кулезнева Ю. В., Казаков И. В., Ким П. П., Ванькович А. Н. Чрескожное разделение печени радиочастотной термоабляций с эмболизацией воротной вены при этапной резекции печени (PRALPPS) у пациентов с околоворотной и внутрипеченочной холангиокарциномой: оценка ближайших результатов. *Вестник хирургии имени И. И. Грекова*. 2019;178(2):22–27. DOI: 10.24884/0042-4625-2019-178-2-22-27.

Автор для связи: Михаил Германович Ефанов, ГБУЗ «Московский клинический научный центр имени А. С. Логинова» ДЗ Москвы, 11123, Россия, Москва, шоссе Энтузиастов, д. 86. E-mail: m.efanov@mknc.ru.

Percutaneous Radio-frequency Assisted Liver Partition with Portal vein embolization in Staged liver resection (PRALPPS) in patients with perihilar and intrahepatic cholangiocarcinoma: evaluation of short-term results

Olga V. Melekhina, Mikhail G. Efanov, Ruslan B. Alikhanov, Victor V. Tsvirkun, Yuliya V. Kulezneva, Ivan V. Kazakov, Pavel P. Kim, Andrey N. Vankovich*

The Loginov Moscow Clinical Scientific Centre of Moscow Healthcare Department, Russia, Moscow

Received 03.01.19; accepted 27.02.19

OBJECTIVE. To estimate the short-term results of modified variant of ALPPS (PRALPPS) in patients with perihilar and intrahepatic cholangiocarcinoma. MATERIAL AND METHODS. Procedure was indicated for future liver remnant <40%. RESULTS. PRALPPS was applied in 13 patients and completed in 10 patients. Degree of hypertrophy and kinetic growth rate were 48 and 4.3%/day respectively. Major morbidity (>II) after the stage 1 and 2 was presented in 3 (only IIIa) and 7 patients, respectively. CONCLUSION. PRALPPS may be considered as an effective and safe procedure in patients with perihilar and intrahepatic cholangiocarcinoma.

Keywords: *PRALPPS, ALPPS, perihilar cholangiocarcinoma, intrahepatic cholangiocarcinoma*

For citation: Melekhina O. V., Efanov M. G., Alikhanov R. B., Tsvirkun V. V., Kulezneva Yu. V., Kazakov I. V., Kim P. P., Vankovich A. N. Percutaneous Radio-frequency Assisted Liver Partition with Portal vein embolization in Staged liver resection (PRALPPS) in patients with perihilar and intrahepatic cholangiocarcinoma: evaluation of short-term results. *Grekov's Bulletin of Surgery.* 2019;178(2):22–27. (In Russ.). DOI: 10.24884/0042-4625-2019-178-2-22-27.

Corresponding author: Mikhail G. Efanov, The Loginov Moscow Clinical Scientific Centre of Moscow Healthcare Department, 86 shosse Entuziastov, Moscow, Russia, 11123. E-mail: m.efanov@mknc.ru.

Введение. Рутинным способом стимуляции гипертрофии FLR является эмболизация воротной вены (PVE). Тем не менее степень гипертрофии FLR не превышает 30–40 % у пациентов с холангиокарциномой [1]. Одним из наиболее эффективных способов стимуляции гипертрофии FLR является недавно предложенная методика ассоциированного разделения печени и лигирования воротной вены для этапной резекции печени (в англоязычной аббревиатуре – ALPPS) [2]. Исключительно негативные непосредственные результаты применения ALPPS у больных с различными вариантами холангиокарцином были критически освещены в нескольких статьях, включая анализ данных

международного регистра ALPPS [3–5]. В результате ALPPS не рекомендован для применения у пациентов с холангиокарциномой. Возможность использования ALPPS для лечения больных раком желчных протоков остается неизученной.

Различные варианты ALPPS с редуцированной хирургической травмой были предложены с целью снизить риск развития тяжелых осложнений независимо от варианта опухоли, требующей удаления посредством обширной резекции печени, тем не менее до сих пор отсутствуют данные, оправдывающие использование модифицированных вариантов ALPPS для стимуляции гипертрофии FLR посредством оценки результатов серийного применения этой методики у больных с холангиокарциномой [6–10]. В настоящем исследовании мы поставили **цель** оценить ближайшие результаты чрескожного разделения печени посредством радиочастотной абляции (РЧА) с эмболизацией воротной вены в этапной резекции печени (в англоязычной аббревиатуре – PRALPPS) у пациентов с перихилярной (PHCC) и внутрипеченочной (IHCC) холангиокарциномой.

Материал и методы. *Дизайн исследования* – ретроспективное обсервационное исследование. Данные были собраны в проспективном порядке за период с сентября 2014 по март 2018 г. Показанием к PRALPPS был объем FLR <40 %. Пациенты с PHCC, тип II–IV, T1-3N0-1M0 и IHCC, T1-3N0-1M0 были включены в исследование. Критериями исключения являлись стадия IVA, B для PHCC, стадия IVB и T4N0-1M0 для пациентов с IHCC. Объем FLR изучали при помощи мультиспиральной компьютерной томографии (МСКТ). Гипертрофию FLR оценивали посредством расчета следующих показателей: степень гипертрофии FLR, степень гипертрофии sFLR (в англоязычной аббревиатуре – DH) и кинетической скорости гипертрофии (в англоязычной аббревиатуре – KGR). Степень гипертрофии рассчитывали с использованием стандартной формулы:

[(Post-PVE FLR – Pre-PVE FLR) / (Pre-PVE FLR)]100 [11, 12].

Расчет sFLR и DH проводили согласно формулам, предложенным специалистами из MD Anderson Cancer Center [13, 14]. Печеночную недостаточность после резекции печени определяли в соответствии с критериями Международного общества по изучению хирургии печени (International Study Group of Liver Surgery, ISGLS) [15]. Тяжесть осложнений оценивали в соответствии с классификацией Clavien – Dindo, включая 90-дневную летальность [16].

Хирургическая техника. Первый этап PRALPPS включал комбинацию двух минимально инвазивных вмешательств, выполнявшихся чрескожно: эмболизацию ветвей воротной вены и РЧА паренхимы печени вдоль одной из портальных фиссур в зависимости от варианта обширной резекции печени. Радиочастотную деструкцию паренхимы печени выполняли на глубину не более 50 % плоскости будущей резекции печени. Детали техники операции также представлены в наших предыдущих публикациях [17]. Объем FLR оценивали на 7–9-й день после первого этапа. Если объем FLR не достигал 40 %, второй этап PRALPPS откладывали на 7–11-й дней с повторной КТ-волюметрией. Второй этап включал обширную резекцию печени, региональную лимфаденэктомию, резекцию внепеченочных желчных протоков с реконструкцией желчеоттока посредством формирования гепатикоеюноанастомоза на петле по Ру посредством лапаротомного или минимально инвазивного (лапароскопического или робот-ассистированного) доступов.

Оценка результатов. Первичной точкой исследования являлась оценка безопасности PRALPPS посредством учета частоты и характера осложнений, а также летальности после 1-го и 2-го этапов операции. Вторичными точками исследования были степень гипертрофии FLR и величина интраоперационной кровопотери. Ближайшие онкологические результаты оценивали по частоте R0-резекции.

Статистическая обработка данных. Непрерывные данные представлены в виде средних значений. Расчеты прово-

Таблица 1

Демографические данные и периоперационные результаты для 1-го этапа PRALPPS

Параметр	Значение
Возраст, лет	58 (42–73)
Пол (женский/мужской), n	4/9
Оценка физического статуса по ASA, баллы*	3 (3–4)
Диагноз (PHCC/IHCC), n	11/2
Уровень общего билирубина крови, мкмоль/л	187 (21–313)
Холангит перед операцией, n	9
Длительность желтухи, недели	4 (0–8)
Химиотерапия перед операцией, n	1
Изначальный объем FLR, %	32 (20–41)
Объем FLR после 1-го этапа, %	45 (35–58)
Изначальный объем sFLR, %	38 (18–88)
Объем sFLR после 1-го этапа, %	54 (30–116)
Степень гипертрофии FLR, %	44 (15–93)
Степень гипертрофии sFLR, %	48 (17–117)
Длительность гипертрофии FLR, дни	15 (6–29)
Кинетическая скорость роста, %/день	4,3 (0,6–11,0)
Тяжелые осложнения (>II) после 1-го этапа, n	3

* – American Society of Anesthesiologists.

Таблица 2

Периоперационные результаты 2-го этапа PRALPPS

Параметр	Значение
Кровопотеря во время 2-го этапа, мл	580 (50–2200)
Резидуальная опухоль (R1,2), n	0
Тяжелые осложнения (>II) после 2-го этапа, n	7
Печеночная недостаточность, степень B (ISGLS), после 2-го этапа, n	1

дили с использованием программы «SPSS version 23.0» (*IBM SPSS*, Inc., Chicago, IL).

Результаты. Всего 110 пациентов с околоворотной и внутрипеченочной холангиокарциномой были пролечены с намерением радикального удаления опухоли в период с октября 2013 г. по март 2018 г., включая 84 больных околоворотной холангиокарциномой и 26 пациентов с внутрипеченочной формой холангиоцеллюлярного рака. PRALPPS выполнена 13 пациентам. Всем пациентам с механической желтухой вследствие опухолевой обструкции желчных протоков выполняли чрескожное антеградное билиарное дренирование желчных протоков. У всех пациентов дренирование было эффективным и привело к снижению уровня общего билирубина менее 50 мкмоль/л.

Демографические данные, характеристика опухоли, лабораторные показатели накануне операции, а также ближайшие результаты 1-го этапа операции приведены в *табл. 1*.

2-й этап PRALPPS был завершен у 10 пациентов. Несмотря на выраженную степень (75 %) и длительность ожидания (23 дня) гипертрофии FLR, у 1 пациента обширная резекция была отвергнута вследствие недостаточного финального объема будущего остатка печени (35 %). Выполнена R0-паренхимосберегающая резекция печени. 2-й этап был отменен у 2 пациентов по причине прогрессирования заболевания в виде канцероматоза, выявленного при лапаротомии. У 1 больного причиной отмены 2-го этапа была опухолевая прогрессия вследствие длительного лечения рецидивирующего холангита. Данные относительно 2-го этапа операции приведены в *табл. 2*.

Распределение осложнений по тяжести согласно классификации Clavien – Dindo приведено в *табл. 3*.

У большинства пациентов имели место послеоперационные осложнения II и IIIa степени тяжести. Характер осложнений в соответствии с этапом операции приведен в *табл. 4*.

Тяжелые осложнения, развившиеся у 3 пациентов после 1-го этапа PRALPPS, были классифицированы как IIIa степени тяжести и были представлены абсцессами в зоне проведения РЧА. Абсцессы были успешно излечены чрескожными пункционно-дренажными вмешательствами. Большинство из развившихся осложнений были классифицированы как IIIa степени тяжести. Единственный летальный исход после 2-го этапа имел место у больной с внутрипеченочной холангиокарциномой и не имел непосредственной связи с резекцией печени. Причиной летального исхода был перитонит вследствие множественных рецидивирующих перфораций стенки тонкой кишки, возникших после разделения плотных межпетельных сращений, обусловленных канцероматозом, который был диагностирован только при патолого-анатомическом исследовании.

Обсуждение. Анализ ближайших результатов ALPPS на основе данных международного регистра ALPPS выявил, что наиболее удручающие показатели осложнений и летальности были связаны с применением этой методики у пациентов с различными вариантами рака желчных протоков. Частота тяжелых осложнений после ALPPS у больных перихилярной холангиокарциномой достигала 64 %. Частота печеночной недостаточности и 90-дневной летальности у пациентов с перихилярной холангиокарциномой составила 57 и 36 % соответственно [3, 4]. Высокий риск применения ALPPS в лечении пациентов с перихилярной холан-

Таблица 3

Тяжесть осложнений согласно классификации Clavien – Dindo

Степень тяжести осложнения	После 1-го этапа (n=13)	После 2-го этапа (n=10)
I	Н/д	Н/д
II	3	1
IIIa	3	5
IIIb	0	1
Iva	0	0
IVb	0	0
V	0	1
Итого	6	8

Примечание: Н/д – нет данных.

Таблица 4

Осложнения после 1-го и 2-го этапа PRALPPS

Характер осложнений	После 1-го этапа (n=13)	После 2-го этапа (n=10)
Фебрильная гипертермия (после РЧА)	3	–
Абсцесс печени	3	–
Желчеистечение	–	3
Холангит	–	1
Плевральный выпот	–	1
Асцит	–	1
Стриктура анастомоза	–	1
Перитонит	–	1
Всего	6	8

гиокарциномой был подтвержден в недавно опубликованном многоцентровом исследовании P. B. Olthov et al. (2017) [5], которые представили данные о 90-дневной летальности, достигавшей 48 % до выравнивания групп сравнения. Одним из путей преодоления негативного влияния ALPPS на непосредственные результаты хирургического лечения является снижение степени хирургической травмы на 1-м этапе операции [18]. В последние годы в литературе появилось описание несколько модифицированных менее травматичных вариантов ALPPS [8, 19]. Тем не менее лишь несколько клинических наблюдений, опубликованных отдельно и в составе разнородных групп, демонстрируют возможность применения этих технологий у пациентов с перихилярной и внутрипеченочной холангиокарциномой [8–10, 20].

Одним из преимуществ PRALPPS является использование только чрескожного доступа на 1-м этапе операции. Комбинированное применение чрескожной портальной эмболизации и микроволновой абляции было предложено de F. Hong et al. в 2016 г. [6]. Техника вмешательства, аналогичная нашей (PRALPPS), была описана M. E. Giménez et al. [21] в экспериментальном исследовании на 4 свиньях в 2017 г. Тем не менее мы не нашли англоязычных публикаций о применении PRALPPS в клинической практике, в том числе у больных раком желчных протоков. РЧА-ассистированное разделение ткани печени из лапаротомного доступа в комбинации с лигированием воротной вены было представлено у больных с метастазами колоректального и гепатоцеллюлярного рака (так называемые технологии RALPP и RALPPS) [7, 22]. Мы применяем методику PRALPPS в клинической практике с 2014 г. Изначально технология была определена как RALPPS (Radio-frequency Assisted Liver Partition with Portal vein embolization in Staged liver resection). Анализ первых ближайших результатов применения методики в гетерогенной группе, включавшей пациентов с различными опухолями печени, был опубликован в 2016 г. в русскоязычной версии [17].

Традиционная эмболизация воротной вены обеспечивает только 33,6 % прироста объема FLR перед обширными резекциями по поводу перихилярной холангиокарциномы, согласно данным R. Higuchi и M. Yamamoto (2014) [1], анализировавших результаты у 836 пациентов. Низкая способность печени к гипертрофии частично обусловлена повреждением паренхимы органа вследствие желтухи и острого холангита. Поэтому существует необходимость в методике более эффективного, чем традиционная эмболизация воротной вены, метода, позволяющего достичь 40 % и более гипертрофии FLR, что обусловило выбор PRALPPS у пациентов с холангиокарциномами перед предстоящей обширной резекцией.

Основным препятствием для применения классического варианта ALPPS у больных раком желчных протоков остается чрезвычайно высокая 90-дневная летальность. Поэтому оценка частоты и характера осложнений было основной задачей нашего исследования. Отмечена низкая частота и низкая тяжесть (IIIa) осложнений после 1-го этапа операции в сравнении с данными других авторов, анализировавших результаты применения классического варианта ALPPS у больных холангиокарциномой [5]. Тяжелые осложнения после 2-го этапа PRALPPS в нашей серии имели место у 8 из 11 пациентов, тем не менее большинство из этих осложнений не носили жизнеугрожающего характера, и степень тяжести была расценена как IIIa в соответствии с классификацией Clavien – Dindo. Летальность после PRALPPS (1/11) не отличалась от летальности после эмболизации воротной вены у больных раком желчных протоков (8,8 %) в специализированных центрах с большим потоком пациентов [23]. Не было летальных исходов после 1-го этапа операции. Единственный летальный исход после 2-го этапа не имел непосредственной связи с резекцией печени.

Средняя степень гипертрофии FLR после 1-го этапа составила 43 %, что представляется более эффективным по сравнению с аналогичным показателем эмболизации воротной вены (33,6 %), представленным в публикации R. Higuchi и M. Yamamoto [1]. Для оценки выраженности гипертрофии мы также

использовали расчетные показатели, предложенные MD Anderson Cancer Center, а именно – степень гипертрофии (DH) стандартизованного будущего остатка печени (sFLR), объем которого рассчитывается по отношению к стандартизированному объему печени пациента [13]. Относительно объема sFLR после окклюзии воротной вены как предиктора риска развития пострезекционной печеночной недостаточности, результаты многих исследований не расходятся. Критическим считается объем 30 % для пациентов как с метастазами колоректального рака, так и с перихилярной холангиокарциномой [5, 13]. В нашем исследовании средние показатели объема sFLR после окклюзии воротной вены составили 54 (30–116) %. Данные по KGR доступны только для пациентов с метастазами колоректального рака и противоречивы. Интервал критических показателей составляет от 2 %/неделю до 6 %/день [14, 24]. В нашем исследовании средние показатели KGR составили 4,3 (0,6–11,0) %/день. Ближайшие онкологические результаты (резекция R0) были приемлемыми. Оценка выживаемости не входила в задачи исследования.

Ограничением исследования была малочисленность группы пациентов и ретроспективный характер исследования. Необходимо дальнейшее накопление опыта, тем не менее оценка первых результатов важна для понимания безопасности и эффективности модифицированных вариантов ALPPS и продолжения изучения результатов применения этих методов у пациентов с холангиокарциномой.

Выводы. 1. В соответствии с предварительной оценкой полученных результатов, методика PRALPPS может рассматриваться как безопасное и эффективное средство стимуляции гипертрофии FLR у пациентов с холангиокарциномой.

2. Первый этап PRALPPS представляет собой потенциально обратимую операцию, в отличие от классического варианта ALPPS.

3. Необходима сравнительная оценка традиционной эмболизации воротной вены с методикой PRALPPS для уточнения безопасности и эффективности последней.

Конфликт интересов / Conflict of interest

Авторы заявили об отсутствии конфликта интересов. / The authors declare no conflict of interest.

Соответствие нормам этики / Compliance with ethical principles

Авторы подтверждают, что соблюдены права людей, принимавших участие в исследовании, включая получение информированного согласия в тех случаях, когда оно необходимо, и правила обращения с животными в случаях их использования в работе. Подробная информация содержится в Правилах для авторов. / The authors confirm that they respect the rights of the people participated in the study, including obtaining informed consent when it is necessary, and the rules of treatment of animals when they are used in the study. Author Guidelines contains the detailed information.

ЛИТЕРАТУРА [REFERENCES]

1. Higuchi R., Yamamoto M. Indications for portal vein embolization in perihilar cholangiocarcinoma // J. Hepatobiliary Pancreat Sci. 2014. № 8. P. 542–549 [PMID: 24520045. Doi: 10.1002/jhbp.77].
2. Schnitzbauer A. A., Lang S. A., Goessmann H. et al. Right portal vein ligation combined with in situ splitting induces rapid left lateral liver lobe hypertrophy enabling 2-staged extended right hepatic resection in small-for-size settings // Ann Surg. 2012. № 3. P. 405–414. [PMID: 22330038. Doi: 10.1097/SLA.0b013e31824856f5].
3. Schadde E., Ardiles V., Robles-Campos R. et al. Early survival and safety of ALPPS : first report of the International ALPPS Registry // Ann Surg. 2014. № 5. P. 829–836. [PMID: 25379854. Doi: 10.1097/SLA.0000000000000947].
4. Schadde E., Raptis D. A., Schnitzbauer A. A. et al. Prediction of Mortality After ALPPS Stage-1 An Analysis of 320 Patients From the International ALPPS Registry // Ann Surg. 2015. № 5. P. 780–785. [PMID: 26583666. Doi: 10.1097/SLA.0000000000001450].
5. Olthof P. B., Coelen R. J., Wiggers J. K. et al. High mortality after ALPPS for perihilar cholangiocarcinoma : case-control analysis including the first series from the international ALPPS registry // HPB (Oxford). 2017. № 5. P. 381–387. [PMID: 28279621 PMCID: PMC5662942. Doi: 10.1016/j.hpb.2016.10.008].
6. Percutaneous microwave ablation liver partition and portal vein embolization for rapid liver regeneration : a minimally invasive first step of ALPPS for hepatocellular carcinoma / de F. Hong, Y. B. Zhang, S. Y. Peng, D. S. Huang // Ann. Surg. 2016. № 1. P. e1–2. [PMID: 26967629 PMCID: PMC4902319. Doi: 10.1097/SLA.0000000000001707].
7. Wang Q., Yan J., Feng X. et al. Safety and efficacy of radiofrequency-assisted ALPPS (RALPPS) in patients with cirrhosis-related hepatocellular carcinoma // Int. J. Hyperthermia. 2017. № 7. P. 846–852. [PMID: 28540784. Doi: 10.1080/02656736.2017.1303752].
8. Petrowsky H., Györi G., de Oliveira M. et al. Is partial-ALPPS safer than ALPPS? A single-center experience // Ann Surg. 2015. № 4. P. e90–92. [PMID: 25706390. Doi: 10.1097/SLA.0000000000001087].
9. Li J., Kantas A., Ittrich H. et al. Avoid «All-Touch» by Hybrid ALPPS to achieve oncological efficacy // Ann. Surg. 2016. № 1. P. e6–7. [PMID: 25072445. Doi: 10.1097/SLA.0000000000000845].
10. Sakamoto Y., Inagaki F., Omichi K. et al. Associating liver partial partition and transileocecal portal vein embolization for staged hepatectomy // Ann Surg. 2016. № 6. P. e21–22. [PMID: 27832035. Doi: 10.1097/SLA.0000000000001757].
11. Shindoh J., Vauthey J. N., Zimmitti G. et al. Analysis of the efficacy of portal vein embolization for patients with extensive liver malignancy and very low future liver remnant volume including a comparison to the ALPPS approach // J. Am. Coll. Surg. 2013. № 1. P. 126–133. [PMID: 23632095 PMCID: PMC3880191. Doi: 10.1016/j.jamcollsurg.2013.03.004].
12. van Lienden K. P., van den Esschert J. W., de Graaf W. et al. Portal Vein Embolization Before Liver Resection: A Systematic Review // Cardiovasc. Intervent. Radiol. 2013. № 1. P. 25–34. [PMID: 22806245. PMCID: PMC3549243. Doi: 10.1007/s00270-012-0440-y].
13. Ribero D., Chun Y. S., Vauthey J. N. Standardized liver volumetry for portal vein embolization. Semin Interv Radiol. 2008. Vol. 25, № 2. P. 104–109. URL: https://doi.org/10.1055/s-2008-1076681 (дата обращения 18.02.2019).
14. Shindoh J., Truty M. J., Aloia T. A. et al. Kinetic Growth Rate after Portal Vein Embolization Predicts Posthepatectomy Outcomes : Toward Zero Liver-Related Mortality in Patients with Colorectal Liver Metastases and Small Future Liver Remnant // J. Am. Coll. Surg. 2013. Vol. 216, № 2. P. 201–219. URL: https://doi.org/10.1016/j.jamcollsurg.2012.10.018 (дата обращения 18.02.2019).
15. Rahbari N. N., Garden O. J., Padbury R. et al. Posthepatectomy liver failure: a definition and grading by the International Study Group of Liver Surgery (ISGLS) // Surgery. 2011. № 5. P. 713–724. [PMID: 21236455. Doi: 10.1016/j.surg.2010.10.001].
16. Clavien P. A., Barkun J., de Oliveira M. L. et al. The Clavien-Dindo classification of surgical complications: five-year experience // Ann. Surg. 2009. № 2. P. 187–196. [PMID: 19638912. Doi: 10.1097/SLA.0b013e3181b13ca2].
17. Мелехина О. В., Ефанов М. Г., Алиханов Р. Б. и др. Хирургические методы профилактики печеночной недостаточности после обшир-

ной резекции печени // Анн. хирург. гепатол. 2016. № 3. С. 47–55. [Melekhina O. V., Efanov M. G., Alikhanov R. B., Tsvirkun V. V., Kuleznyova Y. V., Starostina N. S., Kim P. P., Kazakov I. V., Van'kovich A. N. Surgical Methods for Liver Failure Prevention after Advanced Hepatectomies. Annaly khirurgicheskoy gepatologii = Annals of HPB surgery. 2016. № 3. P. 47–55. URL: https://doi.org/10.16931/1995-5464.2016347-55 (дата обращения 18.02.2019).

18. Lang H., de Santibanes E., Clavien P. A. Outcome of ALPPS for perihilar cholangiocarcinoma : case-control analysis including the first series from the international ALPPS registry // HPB (Oxford). 2017. № 5. P. 379–380. [PMID: 28262523. Doi: 10.1016/j.hpb.2017.01.024].
19. Robles R., Parrilla P., López-Conesa A. et al. Tourniquet modification of the associating liver partition and portal ligation for staged hepatectomy procedure // Br. J. Surg. 2014. № 9. P. 1129–1134. [PMID: 24947768. Doi: 10.1002/bjs.9547].
20. Boggi U., Napoli N., Kauffmann E. F. et al. Laparoscopic Microwave Liver Ablation and Portal Vein Ligation : An Alternative Approach to the Conventional ALPPS Procedure in Hilar Cholangiocarcinoma // Ann. Surg. Oncol. 2016. № 23. Suppl. 5. P. 884. [PMID: 27278201. Doi: 10.1245/s10434-016-5297-x].
21. Giménez M. E., Houghton E. J., Davrieux C. F. et al. Percutaneous radiofrequency assisted liver partition with portal vein embolization for staged hepatectomy (PRALPPS) // Arq Bras Cir Dig. 2018. № 1. P. e1346. [PMID: 29513807. PMCID: PMC5863995. Doi: 10.1590/0102-672020180001e1346].
22. Gall T. M., Sodergren M. H., Frampton A. E. et al. Radio-frequency-assisted liver partition with portal vein ligation (RALPP) for liver regeneration // Ann Surg. 2015. № 2. P. 45–46. [PMID: 24670841. Doi: 10.1097/SLA.0000000000000607].
23. Nagino M., Kamiya J., Nishio H. et al. Two Hundred Forty Consecutive Portal Vein Embolizations Before Extended Hepatectomy for Biliary Cancer Surgical Outcome and Long-term Follow-Up // Ann Surg. 2006. № 3. P. 364–372. [PMID: 16495702. PMCID: PMC1448943. Doi: 10.1097/01.sla.0000201482.11876.14].
24. Kambakamba P., Stocker D., Reiner C. S. et al. Liver kinetic growth rate predicts postoperative liver failure after ALPPS // HPB (Oxford). 2016. № 10. P. 800–805. Doi: 10.1016/j.hpb.2016.07.005.

Сведения об авторах:

Мелехина Ольга Вячеславовна (e-mail: o.melekhina@mknc.ru), канд. мед. наук, ст. научный сотрудник отдела интервенционной радиологии; *Ефанов Михаил Германович* (e-mail: m.efanov@mknc.ru), д-р мед. наук, руководитель отдела гепатопанкреатобилиарной хирургии; *Алиханов Руслан Богданович* (e-mail: r.alikhanov@mknc.ru), канд. мед. наук, зав. отделением гепатопанкреатобилиарной хирургии; *Цвиркун Виктор Викторович* (e-mail: tsvirkunvv@mail.ru), д-р мед. наук, профессор, главный научный сотрудник; *Кулезнева Юлия Валерьевна* (e-mail: y.kulezneva@mknc.ru), д-р мед. наук, профессор, руководитель отдела интервенционной радиологии; *Казаков Иван Вячеславович* (e-mail: i.kazakov@mknc.ru), канд. мед. наук, ст. научный сотрудник отдела гепатопанкреатобилиарной хирургии; *Ким Павел Петрович* (e-mail: p.kim@mknc.ru), научный сотрудник отдела гепатопанкреатобилиарной хирургии; *Ванькович Андрей Николаевич* (e-mail: a.vankovich@mknc.ru), канд. мед. наук, ст. научный сотрудник отдела гепатопанкреатобилиарной хирургии; Московский клинический научный центр имени А. С. Логинова, 11123, Россия, Москва, шоссе Энтузиастов, д. 86.

© CC Composite authors, 2019
UDC 616.361-006.6:611.149-089.819.1-089.878
DOI: 10.24884/0042-4625-2019-178-2-22-27

PERCUTANEOUS RADIO-FREQUENCY ASSISTED LIVER PARTITION WITH PORTAL VEIN EMBOLIZATION IN STAGED LIVER RESECTION (PRALPPS) IN PATIENTS WITH PERIHILAR AND INTRAHEPATIC CHOLANGIOCARCINOMA: EVALUATION OF SHORT-TERM RESULTS

Olga V. Melekhina, Mikhail G. Efanov*, Ruslan B. Alikhanov, Victor V. Tsvirkun, Yuliya V. Kulezneva, Ivan V. Kazakov, Pavel P. Kim, Andrey N. Vankovich

The Loginov Moscow Clinical Scientific Centre of Moscow Healthcare Department, Russia, Moscow

Received 03.01.19; accepted 27.02.19

OBJECTIVE. To estimate the short-term results of modified variant of ALPPS (PRALPPS) in patients with perihilar and intrahepatic cholangiocarcinoma. MATERIAL AND METHODS. Procedure was indicated for future liver remnant <40%. RESULTS. PRALPPS was applied in 13 patients and completed in 10 patients. Degree of hypertrophy and kinetic growth rate were 48 and 4.3%/day, respectively. Major morbidity (>II) after the stage 1 and 2 was presented in 3 (only IIIa) and 7 patients, respectively. CONCLUSION. PRALPPS may be considered as an effective and safe procedure in patients with perihilar and intrahepatic cholangiocarcinoma.

Keywords: *PRALPPS, ALPPS, perihilar cholangiocarcinoma, intrahepatic cholangiocarcinoma*

For citation: Melekhina O. V., Efanov M. G., Alikhanov R. B., Tsvirkun V. V., Kulezneva Yu. V., Kazakov I. V., Kim P. P., Vankovich A. N. Percutaneous Radio-frequency Assisted Liver Partition with Portal vein embolization in Staged liver resection (PRALPPS) in patients with perihilar and intrahepatic cholangiocarcinoma: evaluation of short-term results. *Grekov's Bulletin of Surgery.* 2019;178(2):22–27. (In Russ.). DOI: 10.24884/0042-4625-2019-178-2-22-27.

Corresponding author: Mikhail G. Efanov, The Loginov Moscow Clinical Scientific Centre of Moscow Healthcare Department, 86 shosse Entuziastov, Moscow, Russia, 11123. E-mail: m.efanov@mknc.ru.

Чрескожное разделение печени радиочастотной термоабляций с эмболизацией воротной вены при этапной резекции печени (PRALPPS) у пациентов с околоворотной и внутрипеченочной холангиокарциномой: оценка ближайших результатов

О. В. Мелехина, М. Г. Ефанов, Р. Б. Алиханов, В. В. Цвиркун, Ю. В. Кулезнева, И. В. Казаков, П. П. Ким, А. Н. Ванькович*

Государственное научное учреждение здравоохранения «Московский клинический научный центр имени А. С. Логинова» Департамента здравоохранения Москвы, Москва, Россия

Поступила в редакцию 03.01.19 г.; принята к печати 27.02.19 г.

ЦЕЛЬ. Оценить ближайшие результаты модифицированного варианта ALPPS (PRALPPS) у пациентов с перихилярной и внутрипеченочной холангиокарциномой. МАТЕРИАЛ И МЕТОДЫ. Операцию выполняли при объеме будущего остатка печени <40 %. РЕЗУЛЬТАТЫ. PRALPPS был применен у 13 пациентов и завершен у 10 пациентов. Степень гипертрофии и кинетическая скорость роста sFLR составили 48 и 4,3 %/день соответственно. Серьезные осложнения (>II) после 1-го и 2-го этапов выявлены у 3 (только IIIa) и 7 пациентов, соответственно. ЗАКЛЮЧЕНИЕ. PRALPPS может рассматриваться как эффективная и безопасная операция при перихилярной и внутрипеченочной холангиокарциномах.

Ключевые слова: *PRALPPS, ALPPS, перихилярная холангиокарцинома, внутрипеченочная холангиокарцинома*

Для цитирования: Мелехина О. В., Ефанов М. Г., Алиханов Р. Б., Цвиркун В. В., Кулезнева Ю. В., Казаков И. В., Ким П. П., Ванькович А. Н. Чрескожное разделение печени радиочастотной термоабляций с эмболизацией воротной вены при этапной резекции печени (PRALPPS) у пациентов с околоворотной и внутрипеченочной холангиокарциномой: оценка ближайших результатов. *Вестник хирургии имени И. И. Грекова*. 2019;178(2):22–27. DOI: 10.24884/0042-4625-2019-178-2-22-27.

Автор для связи: Михаил Германович Ефанов, ГБУЗ «Московский клинический научный центр имени А. С. Логинова» ДЗ Москвы, 11123, Россия, Москва, шоссе Энтузиастов, д. 86. E-mail: m.efanov@mknc.ru.

Introduction. The routine tool to stimulate hypertrophy of the future liver remnant (FLR) is portal vein embolization (PVE). Nevertheless, the rate of FLR hypertrophy does not exceed 30–40 % in patients with cholangiocarcinoma after PVE [1]. One of the most effective tools to stimulate FLR hypertrophy is recently elaborated Associated Liver Partition and Portal vein ligation for Staged hepatectomy (ALPPS) [2]. Extremely poor immediate outcomes of ALPPS in patients with different types of cholangiocarcinoma were critically reviewed in several papers, including analysis of the data of international ALPPS register [3–5]. As a result, ALPPS was not recommended

to be applied in patients with cholangiocarcinoma. The feasibility of applying ALPPS for treatment of biliary cancer remains inconclusive.

Several variants of ALPPS with reduced surgical trauma were proposed to decrease the risk of severe morbidity irrespectively to the type of the tumor needed to be removed by extended liver resection, nevertheless, there are still no data justifying implementation of modified ALPPS for FLR hypertrophy stimulation by estimation of outcomes in series of cholangiocarcinoma patients [6–10]. In this study we aimed to evaluate the short-term outcomes of Percutaneous Radio-frequency Assisted Liver Partition with Portal vein embolization in Staged liver resection (PRALPPS) in patients with perihilar (PHCC) and intrahepatic (IHCC) cholangiocarcinoma.

Material and Methods. *Study Design* – retrospective observational study. Data were collected prospectively over the period of September 2014 – March 2018. The indication for PRALPPS was the volume of FLR<40 %. Patients with PHCC, type II–IV, T1-3N0-1M0 and IHCC, T1-3N0-1M0 were included in the study. Exclusion criteria were stage IVA, B for PHCC, stage IVB and T4N0-1M0 for IHCC patients.

The volume of FLR was estimated initially by multispiral CT. The hypertrophy of FLR was evaluated by calculation of the rate of FLR hypertrophy, degree of hypertrophy (DH) and kinetic growth rate (KGR). The rate of hypertrophy was calculated using the standard formula:

[(Post-PVE FLR – Pre-PVE FLR) / (Pre-PVE FLR)]100. [11, 12].

Calculation of standard FLR (sFLR), DH and KGR was performed according to formulas proposed by authors from MD Anderson Cancer Center [13, 14]. Hepatic failure after liver resection was defined according to ISGLS criteria (International Study Group of Liver Surgery) [15]. Morbidity was estimated according to Clavien – Dindo scale, including 90-day mortality estimation [16].

Surgical technique. The stage 1 of PRALPPS included minimally invasive procedures performed by only percutaneous approach: portal vein embolization combined with radio-frequency ablation (RFA) of liver parenchyma along one of the portal planes depending of the type of major liver resection. The depth of liver parenchyma destruction by RFA was not exceed 50 % of future liver resection plain. Detailed description of surgical technique was presented in our previous papers [17]. FLR volume was estimated 7–9 days after the first stage. If the volume of FLR did not reached 40 %, the second stage was postponed for the next 7–11 days with repeated CT volumetry. Major liver resection was performed on a second stage, which also included regional lymphadenectomy, extrahepatic bile duct resection, and biliary reconstruction with Roux-en-Y hepaticojejunostomy through the laparotomy or minimally invasive approach (laparoscopic or robotic).

Outcomes. The primary end point of the study was to evaluate the safety of PRALPPS by taking into account the frequency and nature of morbidity, as well as mortality after stage 1 and 2 of PRALPPS. The secondary end points were rate of FLR hypertrophy intraoperative blood loss. Short-term oncological outcomes were estimated by the comparison of R0 rate resection.

Statistical Analysis. Continuous data are presented as median values. SPSS version 23.0 (IBM SPSS, Inc., Chicago, IL) software package was applied for data analysis.

Table 1

Demographic data and perioperative outcomes in stage 1

Parameter	Value
Age, year	58 (42–73)
Gender (female, male), n	4/9
ASA PS*	3 (3–4)
Diagnosis (PHCC/IHCC), n	11/2
Total bilirubin before drainage, μmol/L	187 (21–313)
Cholangitis before procedure, n	9
Duration of jaundice, week	4 (0–8)
Chemo before procedure, n	1
Volume of FLR initially, %	32 (20–41)
Volume of FLR after stage 1, %	45 (35–58)
Volume of sFLR initially, %	38 (18–88)
Volume of sFLR after stage 1, %	54 (30–116)
Rate of FLR hypertrophy, %	44 (15–93)
Duration of FLR hypertrophy, day	15 (6–29)
Degree of hypertrophy, %	48 (17–117)
Kinetic growth rate, %/day	4.3 (0.6–11.0)
Severe morbidity (>II) after stage 1, n	3

* – American Society of Anesthesiologists

Table 2

Perioperative outcomes in stage 2

Parameters for stage 2 (n=11)	Value
Blood loss during stage 2, Ml	580 (50–2200)
Residual tumor (R1,2), n	0
Severe morbidity (>II) after stage 2, n	7
Liver failure B (ISGLS) after stage 2, n	1

Results. A total of 110 patients with PHCC and IHCC *were treated* with *curative intent* during the period of October, 2013 – March, 2018, including 84 patients with PHCC and 26 patients with IHCC. PRALPPS was performed in 13 patients.

All jaundiced patients with the bile duct tumor obstruction underwent percutaneous biliary drainage (PTBD). PTBD was effective in all patients and led to decrease of total bilirubin less than 50 μmol/l.

Demographic data, tumor characteristics, laboratory data before surgery and outcomes of stage 1 are presented in *table 1*.

The second stage of PRALPPS was completed in 10 patients. Despite the high rate (75 %) and long duration (23 days) of FLR hypertrophy after the first stage of PRALPPS, major liver resection was refused in one patient with PHCC due to insufficient final volume of FLR (35 %). Parenchymal-sparing resection was performed with R0 bile duct resection. The second stage was cancelled in two patients because of periotoneal canceromatosis revealed after laparotomy. In one patient, the reason to decline the second stage was the relapse of cholangitis and tumor progression during the time that was required for treatment of cholangitis.

Data on stage 2 of surgery are presented in *table 2*.

Distribution of complications according to their severity according to Clavien – Dindo classification is presented in *table 3*. In most of the patients with postoperative morbidity complications of grade II and IIIa were observed.

In most of the patients with postoperative morbidity complications of grade II and IIIa were observed. Morbidity according to stage of surgery is presented in *table 4*.

The severe morbidity in 3 patients after the first stage of PRALPPS included only grade IIIa complications which were presented by abscesses in ablated liver parenchyma resolved after percutaneous drainage. Severe complications after the second stage of resection are presented in *table 3*. Most of complications after the stage 2 were estimated as grade IIIa. The only death after the stage 2 in patient with IHCC was not directly related to the liver resection. The reason for lethal outcome was multiple relapsed small intestinal wall perforation due to division of severe adhesions caused by canceromatosis, which was revealed only on histological examination.

Discussion. Analysis of ALPPS short-term outcomes based on the data from International ALPPS Registry, revealed the most frustrating morbidity and mortality after the both stage of procedure in patients with different types of cholangiocarcinoma. The severe complications rate after ALPPS in patients with PHCC reached 64 %. The rate of 90-day mortality and liver failure was 36 and 57 %, respectively, in patients with PHCC [3, 4]. The high risk of ALPPS in treatment of patients with PHCC was confirmed by recent multicenter study Olthov et al (2017), where authors revealed mortality rate reached 48 % in 90-days in unmatched patients [5]. One of the ways to overcome the negative impact of ALPPS on immediate results of surgical treatment is reduced surgical trauma on the first stage of procedure [18]. Several modified less traumatic

Table 3

Severity of morbidity according to Clavien – Dindo classification

Grade of complications	After stage 1 (n=13)	After stage 2 (n=10)
Grade 1	NA	NA
Grade 2	3	1
Grade 3a	3	5
Grade 3b	0	1
Grade 4a	0	0
Grade 4b	0	0
Grade 5	0	1
Total	6	8

NA – non available.

Table 4

Morbidity after the stage 1 and 2 of PRALPPS

Complications	After stage 1 (n=13)	After stage 2 (n=10)
Fever (post RFA)	3	–
Liver abscesses	3	–
Bile leakage	–	3
Cholangitis	–	1
Pleural effusion		1
Ascites	–	1
Anastomotic stricture	–	1
Peritonitis	–	1
Total	6	8

variants of ALPPS were described over the past few years [8, 19]. Nevertheless, rare case reports presented implementation of this technique in patients with PHCC and IHCC [8–10, 20].

One of the advantages of PRALPPS is the only percutaneous approach for the first stage. Combined percutaneous PVE and microwave ablation were proposed by Hong de F and coauthors in 2016 [6]. The same technique as we used was described by Giménez et al. in experimental study on four pigs (PRALPPS) in 2017 [21]. Nevertheless, there is no English language publication on clinical implementation of PRALPPS, including treatment of patients with biliary cancer. Open RFA assisted liver partition combined with portal vein ligation was applied in patients with colorectal metastases and HCC (so called, RALPP and RALPPS techniques, respectively) [7, 22]. We have been using PRALPPS technique in our clinical practice since 2014. Initially we define the procedure as RALPPS (Radio-frequency Assisted Liver Partition with Portal vein embolization in Staged liver resection). The first analysis of short-term results in heterogeneous group included patients with different liver tumors was published in 2016 in Russian language paper [17].

Conventional PVE provides only 33.6 % rate of FLR hypertrophy before major resection for PHCC according to data of Higuchi and Yamamoto (2014), analyzed PVE outcomes in 836 patients [1]. Low liver capacity for hypertrophy is partly attributable to deterioration of liver parenchyma due to jaundice and acute cholangitis. Therefore, there is a need for more effective tool than conventional PVE to stimulate liver hypertrophy in order reach 40 % or even more volume of FLR, which was the main reason to apply PRALPPS in cholangiocarcinoma patients before major resection.

The main obstacle in implementation of ALPPS for bile duct cancer is enormous rate of liver failure and 90-day mortality. Therefore, the evaluation of nature and rate of morbidity of PRLAPPS was the first end point for investigation in our study. We obtained lower rate and severity of complications after the stage 1 in comparison with other authors presented outcomes of classical ALPPS in cholangiocarcinoma patients [5]. All of three patients with severe adverse events after stage 1 had only grade IIIa complications (infected fluid collection in liver parenchyma along RFA plane), that were resolved after percutaneous treatment. Severe complications after stage II of PRALPPS in our series developed in 8 out of 11 patients; nevertheless, the majority of them were not life-threatening and were estimated as grade IIIa according to Clavien-Dindo classification. Mortality rate after PRALPPS (1/11) was the same as it was published after PVE for biliary cancer (8.8 %) in specialized high volume centers [23]. No mortality was obtained after the stage I. A single lethal outcome after stage II was not related to liver resection.

The mean rate of FLR hypertrophy after the first stage was 43 %, which appears more effective than mean rate after PVE (33.6 %) presented in review paper of Higuchi and Yamamoto [1]. The hypertrophy was evaluated using volume of sFLR and DH proposed by MD Anderson Cancer Center [13]. Critical volume of sFLR after portal vein occlusion was estimated as 30 % for posthepatectomy liver failure prognosis in several papers. It was the same for patients with colorectal liver metastases and hilar cholangiocarcinoma [5, 13]. In our study mean volume of sFLR after the stage I was 54 (30–116) %. KGR estimation with controversial outcomes was performed previously only for patients with colorectal liver metastases. The critical rate of KGR for liver failure prediction changed from 2 %/week to 6 %/day [14, 24]. In our study mean KGR was 4.3 (0.6–11.0) %/day.

Short-term oncological results (R0 resection) were acceptable. The estimation of survival was not aimed in this study.

The limitations of our study are small number of cases and retrospective analysis. Further accumulation of experience is needed, nevertheless, the evaluation of the first results is important to understand that the modified variants of ALPPS demonstrate enough safety to continue their evaluation in cholangiocarcinoma patients.

Conclusion. According to preliminary evaluation, PRALPPS may be considered as the safe and effective procedure of stimulating FLR hypertrophy in cholangiocarcinoma patients. The first stage of PRALPPS is potentially reversible procedure unlike the conventional ALPPS. Comparative estimation of PRALPPS with conventional PVE is needed to clarify the advantages of former over the latter technology in terms of safety and efficacy.

Conflict of interest / Конфликт интересов

The authors declare no conflict of interest. / Авторы заявили об отсутствии конфликта интересов.

Compliance with ethical principles / Соответствие нормам этики

The authors confirm that they respect the rights of the people participated in the study, including obtaining informed consent when it is necessary, and the rules of treatment of animals when they are used in the study. Author Guidelines contains the detailed information. / Авторы подтверждают, что соблюдены права людей, принимавших участие в исследовании, включая получение информированного согласия в тех случаях, когда оно необходимо, и правила обращения с животными в случаях их использования в работе. Подробная информация содержится в Правилах для авторов.

REFERENCES [ЛИТЕРАТУРА]

1. Higuchi R., Yamamoto M. Indications for portal vein embolization in perihilar cholangiocarcinoma. J. Hepatobiliary Pancreat Sci. 2014;(8):542–549. PMID: 24520045. Doi: 10.1002/jhbp.77.
2. Schnitzbauer A. A., Lang S. A., Goessmann H. et al. Right portal vein ligation combined with in situ splitting induces rapid left lateral liver lobe hypertrophy enabling 2-staged extended right hepatic resection in small-for-size settings. Ann Surg. 2012;(3):405–414. PMID: 22330038. Doi: 10.1097/SLA.0b013e31824856f5.
3. Schadde E., Ardiles V., Robles-Campos R. et al. Early survival and safety of ALPPS : first report of the International ALPPS Registry. Ann Surg. 2014;(5):829–836. PMID: 25379854. Doi: 10.1097/SLA.0000000000000947.
4. Schadde E., Raptis D. A., Schnitzbauer A. A. et al. Prediction of Mortality After ALPPS Stage-1 An Analysis of 320 Patients From the International ALPPS Registry. Ann Surg. 2015;(5):780–785. PMID: 26583666. Doi: 10.1097/SLA.0000000000001450.
5. Olthof P. B., Coelen R. J., Wiggers J. K. et al. High mortality after ALPPS for perihilar cholangiocarcinoma: case-control analysis including the first series from the international ALPPS registry. HPB (Oxford). 2017;(5):381–387. PMID: 28279621 PMCID: PMC5662942. Doi: 10.1016/j.hpb.2016.10.008.
6. Hong de F., Zhang Y. B., Peng S. Y., Huang D. S. Percutaneous microwave ablation liver partition and portal vein embolization for rapid liver regeneration: a minimally invasive first step of ALPPS for hepatocellular carcinoma. Ann. Surg. 2016;(1):e1–2. PMID: 26967629 PMCID: PMC4902319. Doi: 10.1097/SLA.0000000000001707.
7. Wang Q., Yan J., Feng X. et al. Safety and efficacy of radiofrequency-assisted ALPPS (RALPPS) in patients with cirrhosis-related hepatocellular carcinoma. Int. J. Hyperthermia. 2017;(7):846–852. PMID: 28540784. Doi: 10.1080/02656736.2017.1303752.
8. Petrowsky H., Györi G., de Oliveira M. et al. Is partial-ALPPS safer than ALPPS? A single-center experience. Ann Surg. 2015;(4):e90–92. PMID: 25706390. Doi: 10.1097/SLA.0000000000001087.
9. Li J., Kantas A., Ittrich H. et al. Avoid «All-Touch» by Hybrid ALPPS to achieve oncological efficacy. Ann. Surg. 2016;(1):e6–7. PMID: 25072445. Doi: 10.1097/SLA.0000000000000845.
10. Sakamoto Y., Inagaki F., Omichi K. et al. Associating liver partial partition and transileocecal portal vein embolization for staged hepatectomy. Ann Surg. 2016;(6):e21–22. PMID: 27832035. Doi: 10.1097/SLA.0000000000001757.
11. Shindoh J., Vauthey J. N., Zimmitti G. et al. Analysis of the efficacy of portal vein embolization for patients with extensive liver malignancy and very low future liver remnant volume including a comparison to the ALPPS approach. J. Am. Coll. Surg. 2013;(1):126–133. PMID: 23632095 PMCID: PMC3880191. Doi: 10.1016/j.jamcollsurg.2013.03.004.
12. van Lienden K. P., van den Esschert J. W., de Graaf W. et al. Portal Vein Embolization Before Liver Resection: A Systematic Review. Cardiovasc. Intervent. Radiol. 2013;(1):25–34. PMID: 22806245. PMCID: PMC3549243. Doi: 10.1007/s00270-012-0440-y.
13. Ribero D., Chun Y. S., Vauthey J. N. Standardized liver volumetry for portal vein embolization. Semin Interv Radiol. 2008;25(2):104–109. Available at: https://doi.org/10.1055/s-2008-1076681 (accessed 18.02.2019).
14. Shindoh J., Truty M. J., Aloia T. A. et al. Kinetic Growth Rate after Portal Vein Embolization Predicts Posthepatectomy Outcomes: Toward Zero Liver-Related Mortality in Patients with Colorectal Liver Metastases and Small Future Liver Remnant. J. Am. Coll. Surg. 2013;216(2):201–219. Available at: https://doi.org/10.1016/j.jamcollsurg.2012.10.018 (accessed 18.02.2019).
15. Rahbari N. N., Garden O. J., Padbury R. et al. Posthepatectomy liver failure: a definition and grading by the International Stu dy Group of Liver Surgery (ISGLS). Surgery. 2011;(5):713–724. PMID: 21236455. Doi: 10.1016/j.surg.2010.10.001.
16. Clavien P. A., Barkun J., de Oliveira M. L. et al. The Clavien-Dindo classification of surgical complications: five-year experience. Ann. Surg. 2009;(2):187–196. PMID: 19638912. Doi: 10.1097/SLA.0b013e3181b13ca2.
17. Melekhina O. V., Efanov M. G., Alikhanov R. B., Tsvirkun V. V., Kuleznyova Y. V., Starostina N. S., Kim P. P., Kazakov I. V., Van'kovich A. N. Surgical Methods for Liver Failure Prevention after Advanced Hepatectomies. Annaly khirurgicheskoy gepatologii = Annals of HPB surgery. 2016;(3):47–55. Availabke at: https://doi.org/10.16931/1995-5464.2016347-55 (accessed 18.02.2019).
18. Lang H., de Santibanes E., Clavien P. A. Outcome of ALPPS for perihilar cholangiocarcinoma: case-control analysis including the first series from the international ALPPS registry. HPB (Oxford). 2017;(5):379–380. PMID: 28262523. Doi: 10.1016/j.hpb.2017.01.024.
19. Robles R., Parrilla P., López-Conesa A. et al. Tourniquet modification of the associating liver partition and portal ligation for staged hepatectomy procedure. Br. J. Surg. 2014;(9):1129–1134. PMID: 24947768. Doi: 10.1002/bjs.9547.
20. Boggi U., Napoli N., Kauffmann E. F. et al. Laparoscopic Microwave Liver Ablation and Portal Vein Ligation: An Alternative Approach to the Conventional ALPPS Procedure in Hilar Cholangiocarcinoma. Ann. Surg. Oncol. 2016;(23), Suppl. 5:884. PMID: 27278201. Doi: 10.1245/s10434-016-5297-x.
21. Giménez M. E., Houghton E. J., Davrieux C. F. et al. Percutaneous radiofrequency assisted liver partition with portal vein embolization for staged hepatectomy (PRALPPS). Arq Bras Cir Dig. 2018;(1):e1346. PMID: 29513807. PMCID: PMC5863995. Doi: 10.1590/0102-672020180001e1346.
22. Gall T. M., Sodergren M. H., Frampton A. E. et al. Radio-frequency-assisted liver partition with portal vein ligation (RALPP) for liver regeneration. Ann Surg. 2015;(2):45–46. PMID: 24670841. Doi: 10.1097/SLA.0000000000000607.
23. Nagino M., Kamiya J., Nishio H. et al. Two Hundred Forty Consecutive Portal Vein Embolizations Before Extended Hepatectomy for Biliary Cancer Surgical Outcome and Long-term Fol-low-Up // Ann Surg. 2006;(3):364–372. PMID: 16495702. PMCID: PMC1448943. Doi: 10.1097/01.sla.0000201482.11876.14.
24. Kambakamba P., Stocker D., Reiner C. S. et al. Liver kinetic growth rate predicts postoperative liver failure after ALPPS. HPB (Oxford). 2016;(10):800–805. Doi: 10.1016/j.hpb.2016.07.005.

Information about authors:

Olga V. Melekhina (e-mail: o.melekhina@mknc.ru), Cand. of Med. Sci., Senior Researcher of Department of Interventional Radiology; *Mikhail G. Efanov* (e-mail: m.efanov@mknc.ru), Doct. of Med. Sci., Head of Department of Hepato-Pancreato-Biliary surgery; *Ruslan B. Alikhanov* (e-mail: r.alikhanov@mknc.ru), Cand. of Med. Sci., Head of Division of Hepato-Pancreato-Biliary surgery; *Victor V. Tsvirkun* (e-mail: tsvirkunvv@mail.ru), Doct. of Med. Sci., professor, Chief Researcher; *Yuliya V. Kulezneva* (e-mail: y.kulezneva@mknc.ru), Doct. of Med. Sci., professor, Head of Department of Interventional Radiology; *Ivan V. Kazakov* (e-mail: i.kazakov@mknc.ru), Cand. of Med. Sci., Senior Researcher of Department of Hepato-Pancreato-Biliary surgery; *Pavel P. Kim* (e-mail: p.kim@mknc.ru), Researcher of Department of Hepato-Pancreato-Biliary surgery; *Andrey N. Vankovich* (e-mail: a.vankovich@mknc.ru) , Cand. of Med. Sci., Senior Researcher of Department of Hepato-Pancreato-Biliary surgery; The Loginov Moscow Clinical Scientific Centre of Moscow Healthcare Department, 86 shosse Entuziastov, Moscow, Russia, 11123.

© CC Коллектив авторов, 2019
УДК 616.37-002-036.12-06-008.5-089
DOI: 10.24884/0042-4625-2019-178-2-28-32

ОСОБЕННОСТИ ХИРУРГИЧЕСКОГО ЛЕЧЕНИЯ ХРОНИЧЕСКОГО ПАНКРЕАТИТА, ОСЛОЖНЕННОГО СИНДРОМОМ МЕХАНИЧЕСКОЙ ЖЕЛТУХИ

С. В. Тарасенко, А. А. Натальский*, О. Д. Песков, Т. С. Рахмаев, И. В. Баконина, А. Ю. Богомолов

Федеральное государственное бюджетное образовательное учреждение высшего образования «Рязанский государственный медицинский университет имени академика И. П. Павлова» Министерства здравоохранения Российской Федерации, г. Рязань, Россия

Поступила в редакцию 30.08.18 г.; принята к печати 27.02.19 г.

ЦЕЛЬ. Оценка результативности хирургического лечения хронического панкреатита, осложненного механической желтухой. МАТЕРИАЛ И МЕТОДЫ. В основу работы положены результаты ретроспективного анализа данных обследования и лечения 77 пациентов, находившихся в Центре хирургии печени и поджелудочной железы ГБУ РО «ГК БСМП» г. Рязани в 2005–2017 гг. РЕЗУЛЬТАТЫ. Представлен собственный анализ результатов хирургического лечения больных хроническим панкреатитом, осложненным механической желтухой. ЗАКЛЮЧЕНИЕ. Полученные данные позволили обосновать целесообразность предварительной мини-инвазивной декомпрессии желчевыводящих путей, определить оптимальный ее метод, а также выбор оперативного пособия у больных с подпеченочным холестазом.

Ключевые слова: *хронический панкреатит, механическая желтуха, резекция головки поджелудочной железы*

Для цитирования: Тарасенко С. В., Натальский А. А., Песков О. Д., Рахмаев Т. С., Баконина И. В., Богомолов А. Ю. Особенности хирургического лечения хронического панкреатита, осложненного синдромом механической желтухи. *Вестник хирургии имени И. И. Грекова*. 2019;178(2):28–32. DOI: 10.24884/0042-4625-2019-178-2-28-32.

*** Автор для связи:** Александр Анатольевич Натальский, ФГБОУ ВО «Рязанский государственный медицинский университет им. акад. И. П. Павлова» МЗ РФ, 390026, Россия, г. Рязань, ул. Высоковольтная, д. 9. E-mail: lorey1983@mail.ru.

Features of surgical treatment of chronic pancreatitis complicated by the syndrome associated with obstructive jaundice

Sergey V. Tarasenko, Alexander A. Natalskiy, Oleg D. Peskov, Timur S. Rahmaev, Irina V. Bakonina, Aleksey Y. Bogomolov*

Ryazan State Medical University, Russia, Ryazan

Received 03.08.18; accepted 27.02.19

MATERIAL AND METHODS. The work is based on the results of retrospective analysis of data from the examination and treatment of 77 patients who were in the Center for Surgery of the Liver and Pancreas of the City Clinical Hospital of Emergency Medical Care in 2005–2017. RESULTS. The article presents our analysis of the results of surgical treatment of patients with chronic pancreatitis complicated by obstructive jaundice. CONCLUSION. The obtained data allowed to substantiate the feasibility of preliminary minimally invasive decompression of the biliary tract, to determine its optimal method, as well as the choice of operational benefits in patients with subhepatic cholestasis.

Keywords: *chronic pancreatitis, obstructive jaundice, pancreatic head resection*

For citation: Tarasenko S. V., Natalskiy A. A., Peskov O. D., Rahmaev T. S., Bakonina I. V., Bogomolov A. Y. Features of surgical treatment of chronic pancreatitis complicated by the syndrome associated with obstructive jaundice. *Grekov's Bulletin of Surgery.* 2019;178(2):28–32. (In Russ.). DOI: 10.24884/0042-4625-2019-178-2-28-32.

*** Corresponding author:** Alexander A. Natalskiy, Ryazan State Medical University, 9 Visokovoltnaya street, Ryazan, Russia, 390026. E-mail: lorey1983@mail.ru.

Введение. В настоящее время отмечается рост заболеваемости хроническим панкреатитом (ХП) во всем мире, преимущественно за счет лиц трудоспособного возраста. В России частота заболеваемости хроническим панкреатитом среди взрослого населения составляет 27–50 случаев на 100 тысяч населения [1–6]. Синдром механической желтухи как осложнение хронического панкреатита развивается, по данным различных авторов, в 30–40 % случаев. Неразрешенная механическая желтуха уже является жизнеугрожающим состоянием, в то время как уровень летальных осложнений в хирургии поджелудочной железы составляет 15–25 %. Поэтому особый интерес представляют вопросы хирургического лечения хронического панкреатита в сочетании с синдромом подпеченочного холестаза. Несмотря на очевидный прогресс в хирургической панкреатологии, результаты лечения осложненных форм хронического панкреатита нельзя признать вполне удовлетворительными [7]. Разнообразие хирургических методов, используемых в лечении жизнеугрожающих осложнений данного заболевания, требует дальнейшей систематизации [8–10]. Это обусловлено применением разных

Таблица 1

Характеристика больных с осложненным ХП

Table 1

Characteristics of patients with complicated chronic pancreatitis

Осложнение ХП	Абс. число (n)	Вид радикального оперативного вмешательства				
		дуоденумсохранящая резекция головки поджелудочной железы (бернский вариант Beger)	тотальная резекция головки поджелудочной железы	субтотальная резекция ГПЖ (операция Beger)	пилоросохраняющая панкреато-дуоденальная резекция	операция Frey
Механическая желтуха	67	10	21	12	10	14
Механическая желтуха + дуоденостаз	10	5	4		1	
Всего	77	15	25	12	11	14

оперативных подходов и неоднородностью клинических наблюдений [11]. Хирургическая тактика при хроническом панкреатите остается многовариантной, а стабилизация патологического процесса в поджелудочной железе (ПЖ) после оперативных вмешательств во многом зависит от своевременности их выполнения. Все вышеизложенное побудило нас провести собственное исследование, посвященное анализу эффективности хирургического лечения хронического панкреатита, осложненного подпеченочным холестазом.

Вопросы, которые мы поставили в начале исследования, были следующими: определение целесообразности и сроков минимально инвазивной декомпрессии желчевыводящих путей в группе больных хроническим панкреатитом, осложненным механической желтухой; способ хирургической декомпрессии желчевыводящих протоков печени; выбор операции у больных хроническим панкреатитом с синдромом подпеченочного холестаза.

Цель исследования – оценить результативность хирургического лечения хронического панкреатита, осложненного механической желтухой.

Материал и методы. В основу работы положены результаты ретроспективного анализа данных обследования и лечения 77 пациентов, находившихся в Центре хирургии печени и поджелудочной железы ГБУ РО «ГК БСМП» г. Рязани в 2005–2017 гг. Среди больных преобладали мужчины – 65 (77,4 %), женщин было 19 (22,6 %). Средний возраст составил (48,6±1,2) года. У всех больных течение ХП было осложнено развитием синдрома механической желтухи, в 10 случаях был выявлен дуоденостаз (*табл. 1*).

Критерием включения считали осложненное подпеченочным холестазом течение хронического панкреатита, подтвержденного лучевыми (компьютерная томография, ретроградная холангиопанкреатография, ультразвуковое исследование) и биохимическими методами исследования, на основании балльной системы диагностики P. Layer и U. Melle (2005). Причиной механической желтухи во всех случаях явилось сдавление фиброзно-измененной головкой поджелудочной железы интрапанкреатического отдела общего желчного протока протяженностью от 2,5 до 8,5 см. Критериями исключения были наличие сопутствующей патологии в стадии декомпенсации, аденокарцинома ПЖ и панкреонекроз. Этиологическим фактором развития ХП в подавляющем большинстве случаев было употребление этанола. Больным с выраженными признаками печеночной недостаточности проводили предоперационную декомпрессию желчных протоков с помощью чрескожной чреспеченочной холангиостомии или чрескожной чреспеченочной холецистостомии под контролем рентгенотелевидения и ультразвукового аппарата (*табл. 2*). Всем пациентам проводили предоперационную подготовку в обязательном порядке.

Спектр хирургических вмешательств был следующим: тотальная резекция головки ПЖ выполнена в 25 случаях; дуоденумсохраняющая резекция головки ПЖ – у 15 больных; операция Frey – у 14; операция Beger в классическом исполнении – у 12 пациентов; пилоросохраняющая ПДР выполнена у 11 больных.

Оценку качества жизни проводили в раннем послеоперационном периоде при помощи русскоязычной версии частного опросника QLQ-PAN 26, разработанного специально для больных, страдающих хроническим панкреатитом. Согласно инструкции алгоритма расчета, все 26 вопросов сформированы в шкалы: панкреатическая боль («Pancreatic pain»), симптомы нарушения пищеварения («Digestive symptoms»), симптомы усиленной перистальтики («Altered bowel habit»), «гепатические» симптомы («Hepatic»), шкала общего отношения к своему телу («Body image»), шкала активности («Activity»), шкала удовлетворенности от полученного лечения («Satisfaction with health care»), шкала половой активности («Sexuality»). Статистическую обработку полученных цифровых данных и графическое оформление осуществляли с помощью пакета программ «Statistica 7.0 for Windows». Цифровые значения параметров представляли в виде среднего значения и стандартного отклонения (M±SD). Достоверность различий между группами при соблюдении условий нормального распределения оценивали по t-критерию Стьюдента, при несоответствии распределения нормальному –

Таблица 2

Характеристика больных с предоперационной декомпрессией желчных путей и без дренирования

Table 2

Characteristics of patients with preoperative decompression of the biliary tract and without drainage

Предоперационная декомпрессия желчных путей	Число больных, N	Уровень общего билирубина, мкм/л	Стадия печеночной недостаточности (по В. Г. Астапенко)	Периоперационные системные осложнения, n (%)
Выполнялась	37	(147,3±18,4)	II–III	6 (16,2)
Не выполнялась	40	(102±11,8)	I–II	21 (52,5)
Всего	77			27 (35,1)

Таблица 3

Спектр резекционных вмешательств в зависимости от вида декомпрессии желчевыводящих путей

Table 3

The spectrum of surgical interventions depending on the type of decompression of the biliary

Вид хирургической декомпрессии желчевыводящих путей	Вид резекционного вмешательства на головке ПЖ	Число больных, n
Вскрытие просвета панкреатической части ОЖП в полость удаленной головки ПЖ или проксимальный панкреатоеюноанастомоз	Бернский вариант операции H. Beger Операция H. Beger	10 9
Декомпрессия интрапанкреатического отдела ОЖП на пуговчатом зонде путем удаления сдавливающей его ткани головки ПЖ без вскрытия его просвета	Операция H. Beger Тотальная резекция головки ПЖ	3 6
Формирование холедоходуодено-(еюно)анастомоза	Операция Ch. Frey Бернский вариант операции H. Beger Пилоросохраняющая ПДР Тотальная резекция головки ПЖ	14 5 11 19

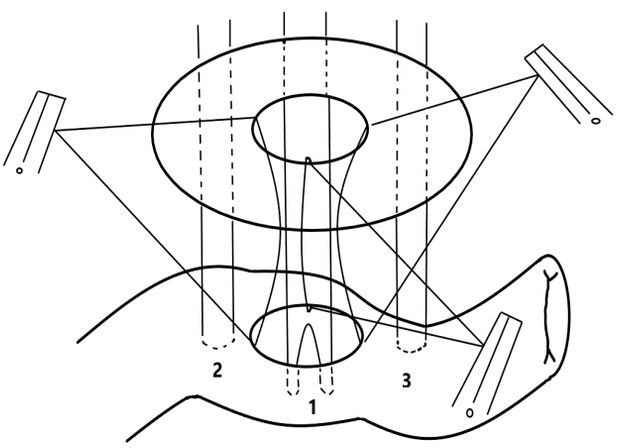

Рис. 1. Сформированы швы на задней губе анастомоза, наложен П-образный шов через стенку главного панкреатического протока (1) и два латеральных шва между боковыми стенками главного панкреатического протока и боковыми стенками сформированного отверстия в тонкой кишке (взяты на зажимы); 2, 3 – П-образные швы

Fig. 1. Formed sutures on the posterior lip of the anastomosis, applied U-shaped suture through the wall of the main pancreatic duct (1) and two lateral sutures between the side walls of the main pancreatic duct and the side walls of the formed opening in the small intestine (taken at the clamps); 2, 3 – U-shaped sutures

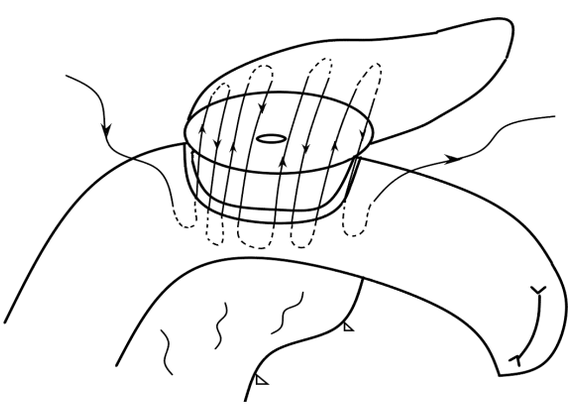

Рис. 2. Формирование передней губы панкреатоеюноанастомоза непрерывным полукисетным швом

Fig. 2. Forming the anterior lip of the pancreatojejunostomy with a continuous semipurse-string sutures

по критерию Вилкоксона – Манна – Уитни. Статистически значимыми считали различия при $p<0,05$.

Результаты. В представленной группе больных все резекционные и дренирующие вмешательства сопровождались нулевой летальностью. В сравнении с группой больных, где выполнялась предварительная декомпрессия, у пациентов без нее в интраоперационном периоде наблюдали повышенную кровоточивость и увеличение объема кровопотери. Течение раннего послеоперационного периода у больных без предварительного дренирования билиарного тракта имело следующие особенности: отмечены увеличение частоты и пролонгирование послеоперационной гипотонии; поздняя экстубация; выраженный и длительный парез кишечника; чаще развивалась энцефалопатия в первые 3-е суток.

В группе больных с выполненным билиарным дренированием до основного хирургического вмешательства можно выделить следующие преимущества: возможность контролировать повреждение общего желчного протока во время иссечения ткани головки поджелудочной железы (дренаж пальпируется внутри протока); более адекватная декомпрессия в раннем послеоперационном периоде (эффект разгрузочной стомы); дополнительная защита билиодигестивного анастомоза в первые дни после операции.

Декомпрессию желчевыводящих путей в ходе резекционных вмешательств осуществляли тремя способами: вскрытие просвета панкреатической части ОЖП в полость удаленной головки ПЖ или проксимальный панкреатоеюноанастомоз – у 19 больных; декомпрессия интрапанкреатического отдела общего желчного протока на пуговчатом зонде путем удаления сдавливающей его ткани головки ПЖ (высвобождение холедоха без вскрытия его просвета) – у 9 больных; формирование холедоходуодено-(еюно) анастомоза «конец в бок» у 49 больных (*табл. 3*).

Считаем, что в случаях хронического панкреатита, осложненного механической желтухой, особое внимание стоит уделять повышенной надежности при формировании панкреатоэнтероанастомозов и билиодигестивных соустий. В связи с этим на кафедре госпитальной хирургии РГМУ им. акад. И. П. Пав-

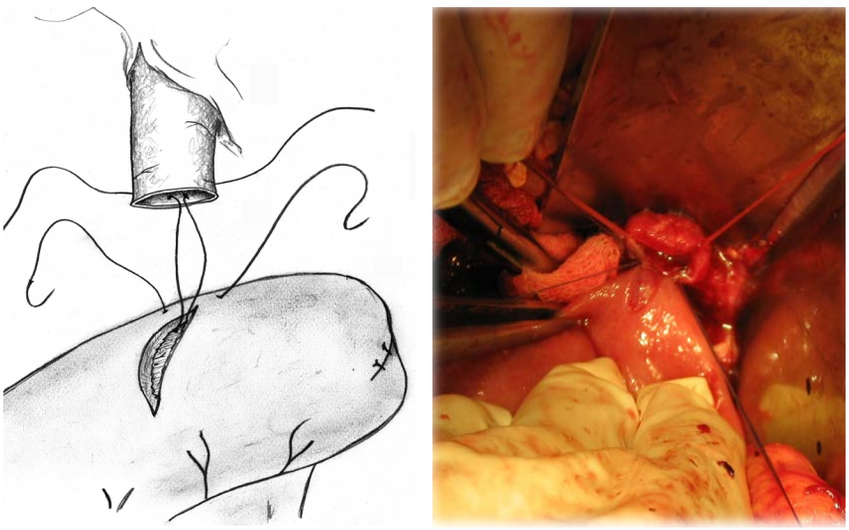

Рис. 3. Формирование концебокового холедохоеюноанастомоза полузакрытым способом

Fig. 3. Forming the end-to-side choledochojejunoanastomosis by semi-closed method

лова разработаны оригинальные способы и методики наложения соустий между ПЖ и тонкой кишкой (*рис. 1*; *2*), внепеченочными протоками и/или двенадцатиперстной (тощей) кишкой (*рис. 3*).

У 32 больных (реконструктивный этап операции Бегера, тотальная резекция головки ПЖ, пПДР) формировали инвагинационный панкреатоэнтероанастомоз П-образными швами (патент на изобретение № 265503 от 28.05.2018 г.), главным условием для которого являлась четкая визуализация вирсунгова протока. Преимуществами данной методики соустья считаем увеличение герметичности анастомоза, профилактику стенозирования главного панкреатического протока, адаптацию диаметра среза ПЖ к длине энтеротомического разреза (*рис. 1*).

В 16 случаях был выполнен погружной кисетный инвагинационный панкреатоэнтероанастомоз (заявка на изобретение № 2017104691/14(008425) от 13.02.2017 г.). Показаниями к применению явились фиброзная и паренхиматозная формы ХП в сочетании с отсутствием четкого определения или подкапсульным расположением главного панкреатического протока. Основными преимуществами данной методики считаем малую травматизацию паренхимы ПЖ, профилактику прошивания панкреатических протоков и прорезывания швов вследствие равномерного распределения нагрузки на кисетный шов (*рис. 2*).

Самым частым осложнением в раннем послеоперационном периоде был гастростаз – у 8 больных (*табл. 4*). Оценку степени тяжести гастростаза проводили согласно классификации, предложенной экспертами Международной исследовательской группы по хирургии ПЖ 2007 г. [12]. Гастростаз легкой степени (А) выявлен у 5 больных, средней степени (В) – у 2, тяжелой степени (С) – у 1.

Панкреатическая фистула наблюдалась у 5 больных, градацию которой осуществляли в соответствии с классификацией экспертов Международной исследовательской группы по хирургии 2005 г. [12]. Фистула типа А функционировала у 3 пациентов и самостоятельно закрылась на 6-е сутки. Фистула типа В отмечена у 2 больных, закрылась после перевода больных на частичное парентеральное питание.

В 1 случае аррозионного кровотечения из полости кисты головки ПЖ в просвет *duodenum* выполнена эмболизация IPDA, у 2 пациентов аррозионное

Таблица 4

Осложнения раннего послеоперационного периода

Table 4

Complications of the early postoperative period

Операция	Осложнения, n (%)		
	панкреатический свищ (тип А, В по градации IISPF, 2005 г.)	гастростаз (А, В, С по градации ISGPS, 2007 г.)	кровотечение
Бернский вариант операции H. Beger	1		
Тотальная резекция головки ПЖ	1 (В)	1	
Операция H. Beger	1	1	2
Пилоросохраняющая ПДР	2 (В-1, А-1)	5 (С-1, В-2)	1
Операция Ch. Frey		1	
Всего	5 (6,5 %)	8 (10,38 %)	3 (3,89 %)

кишечное кровотечение остановлено комбинированным способом (*табл. 4*).

При оценке качества жизни больных в раннем послеоперационном периоде с помощью опросника QLQ PAN 26 отмечено достоверно более высокое значение шкалы глобального статуса здоровья – 71,25 – в группе после полного удаления головки ПЖ (P<0,05), в отличие от пациентов, перенесших резекционные вмешательства, – 58,25. Максимальная разница наблюдалась по функциональным шкалам эмоционального функционирования – 88,175 и 68,125 (P<0,05), а также по шкале социального функционирования – 81,45 и 63,23 соответственно (P<0,05), что отражало только незначительное проявление дискомфорта либо неудобств в группе больных с тотальной резекцией головки ПЖ. Следует отметить, что данные шкалы боли у больных, перенесших полное удаление головки ПЖ и резекционные вмешательства, не выявили достоверных различий – 23,825 и 26,312 соответственно (P>0,05).

Заключение. Таким образом, больным хроническим панкреатитом, осложненным механической желтухой и печеночной недостаточностью, показаны высокотехнологичные резекционные вмешательства с выполнением на предоперационном этапе билиарной декомпрессии. Оптимальной методикой выбора предварительного дренирования желчевыводящих путей являются чрескожная чреспеченочная холангиостомия или пункционная холецистостомия под контролем ультразвукового аппарата и рентгенотелевидения. Наиболее надежным вариантом хирургической билиарной декомпрессии при хроническом панкреатите, осложненном подпеченочным холестазом, следует признать холедоходуодено-(еюно)-анастомоз «конец в бок». Выбор операции при хроническом панкреатите должен носить дифференцированный характер. Полное удаление головки поджелудочной железы, при условии ее выполнения, является предпочтительным хирургическим вмешательством. Качество жизни больных хроническим панкреатитом в раннем послеоперационном периоде достоверно лучше после тотального удаления головки ПЖ в сравнении с таковым при оперативных вмешательствах резекционного типа.

Конфликт интересов / Conflict of interest

Авторы заявили об отсутствии конфликта интересов. / The authors declare no conflict of interest.

Соответствие нормам этики / Compliance with ethical principles

Авторы подтверждают, что соблюдены права людей, принимавших участие в исследовании, включая получение информированного согласия в тех случаях, когда оно необходимо, и правила обращения с животными в случаях их использования в работе. Подробная информация содержится в Правилах для авторов. / The authors confirm that they respect the rights of the people participated in the study, including obtaining informed consent when it is necessary, and the rules of treatment of animals when they are used in the study. Author Guidelines contains the detailed information.

ЛИТЕРАТУРА [REFERENCES]

1. Громов М. С., Александров Д. А., Скороход А. М. и др. Методика профилактики осложнений при повреждениях поджелудочной железы // Саратов. науч.-мед. журн. 2009. Т. 5, № 3. С. 440–443. [Gromov M. S., Aleksandrov D. A., Skorokhod A. M. et al. Preventive technique measures in complications of pancreas damages. Saratov Journal of Medical Science. 2009;5(3):440–443. (In Russ.)].
2. Губергриц Н. Б., Христич Т. Н. Клиническая панкреатология. Донецк: Лебедь, 2000. 416 с. [Gubergrits N. B., Khristich T. N. Klinicheskaya pankreatologiya. Donetsk, Lebed', 2000:416. (In Russ.)].
3. Лопаткина Т. Н. Хронический панкреатит // Новый мед. журн. 1997. № 2. С. 7–11. [Lopatkina T. N. Chronic pancreatitis. New Medical Journal. 1997;(2):7–11. (In Russ.)].
4. Охлобыстин А. В. Боль при панкреатите, проблема и пути решения // Росс. журн. гастроэнтерол., гепатол., колопроктол. 2012. № 1. С. 64–70. [Ohlobystin A. V. The pain of pancreatitis, problems and solutions. Russian Journal of Gastroenterology, Hepatology, Coloproctology. 2012;(1):64–70. (In Russ.)].
5. Натальский А. А., Тарасенко С. В., Песков О. Д. Проблема печеночной недостаточности в хирургии // Наука молодых – Eruditio juvenium. 2013. № 1. С. 59–71. [Natalskiy A. A., Tarasenko S. V., Peskov O. D. The problem of liver failure in surgery. Eruditio juvenium. 2013;(1):59–71. (In Russ.)].
6. Пропп А. Р. Клинические параллели компьютерной томографии и интраоперационных данных при доброкачественных кистозных образованиях поджелудочной железы // Вестн. хир. им. И. И. Грекова. 2011. № 5. С. 23–27. [Propp A. R. Clinical parallels computed tomography and intraoperative data in benign cysts of the pancreas. Vestnik khirurgii imeni I. I. Grekova. 2011;(5):23–27. (In Russ.)].
7. Dyufur M. C., Adamson of M. D. Epidemiology alcoholic pancreatitis // Pancreas. 2003. № 27. P. 286–290.
8. Ellis to me, Lerkh M. M., Uitk D. C. Genetic testing for heriditary pancreatitis: guides for indications, consultation, a consent and confidentiality // Pankreatologiya. 2001. № 1. P. 405–415.
9. Тарасенко С. В., Натальский А. А., Песков О. Д. Способ формирования панкреатоэнтероанастомоза при панкреатодуоденальной резекции // Вестн. хир. им. И. И. Грекова. 2017. Т. 176, № 3. С. 43–46. [Tarasenko S. V., Natalskiy A. A., Peskov O. D. The method of formation jf pancreatoenteroanastomosis in pancreatoduodenal resection. Vestnik khirurgii imeni I. I. Grekova. 2017;176(3):43–46. (In Russ.)].
10. Тарасенко С. В., Рахмаев Т. С., Песков О. Д. Классификационные критерии хронического панкреатита // Росс. медико-биолог. вестн. им. акад. И. П. Павлова. 2016. № 1. С. 91–97. [Tarasenko S. V., Rahmaev T. S., Peskov O. D. Classification criteria for chronic pancreatitis. I. P. Pavlov Russian Medical Biological Herald. 2016;(1):91–97. (In Russ.)].
11. Mayerle J., Hoffmayster, Witt H. et al. Chronic pankreatit-Opredeleniye, etiology, inspection and Dtsch // Arztebl Int. 2013. Vol. 110, № 22. P. 387–393. Doi: 10.3238/arztebl.2013.0387.
12. Wente M. N., Bassi C., Dervenis C. et al. Delayed gastric emptying (DGE) after pancreatic surgery : a suggested definition by the International Study Group of Pancreatic Surgery (ISGPS) // Surgery. 2007. Vol. 142, № 5. P. 761–768.

Сведения об авторах:

Тарасенко Сергей Васильевич (e-mail: surgeonsergey@hotmail.com), д-р мед. наук, профессор, зав. кафедрой госпитальной хирургии; *Натальский Александр Анатольевич* (e-mail: lorey1983@mail.ru), д-р мед. наук, доцент кафедры госпитальной хирургии; *Песков Олег Дмитриевич* (e-mail: peskov_oleg_dmit@mail.ru), канд. мед. наук, доцент кафедры госпитальной хирургии; *Рахмаев Тимур Саидович* (e-mail: rakmaev@yandex.ru), ассистент кафедры госпитальной хирургии; *Баконина Ирина Владимировна* (e-mail: oxi-genium@mail.ru), ассистент кафедры госпитальной хирургии; *Богомолов Алексей Юрьевич* (e-mail: lexxarz@gmail.com), ассистент кафедры госпитальной хирургии; Рязанский государственный медицинский университет им. акад. И. П. Павлова, 390026, Россия, г. Рязань, ул. Высоковольтная, д. 9.

© CC Коллектив авторов, 2019
УДК 616.341-089.168.1-06:616-002.45
DOI: 10.24884/0042-4625-2019-178-2-33-37

ОСТРЫЕ ПЕРФОРАТИВНЫЕ ЯЗВЫ ТОНКОЙ КИШКИ ПОСЛЕОПЕРАЦИОННОГО ПЕРИОДА КАК АКТУАЛЬНАЯ ПРОБЛЕМА СОВРЕМЕННОЙ ХИРУРГИИ

В. П. Земляной[1], А. Б. Сингаевский[1], Д. В. Гладышев[2], Н. М. Врублевский[2], Е. М. Несвит[1]*, М. А. Эфендиева[1]

[1] Федеральное государственное бюджетное образовательное учреждение высшего образования «Северо-Западный государственный медицинский университет имени И. И. Мечникова» Министерства здравоохранения Российской Федерации, Санкт-Петербург, Россия
[2] Санкт-Петербургское государственное учреждение здравоохранения «Городская больница № 40 Курортного района», Санкт-Петербург, Россия

Поступила в редакцию 07.09.18 г.; принята к печати 27.02.19 г.

ЦЕЛЬ. Изучение острых перфоративных язв тонкой кишки, возникающих как осложнение послеоперационного периода у пациентов, перенесших оперативное вмешательство на органах брюшной полости и малого таза. МАТЕРИАЛ И МЕТОДЫ. Ретроспективный анализ результатов лечения пациентов, чей послеоперационный период осложнился развитием острых перфоративных язв тонкой кишки. РЕЗУЛЬТАТЫ. За последние 20 лет частота встречаемости данного осложнения увеличилась в 8 раз. В структуре первичной нозологии преобладают различные виды онкологических заболеваний (69,4 %), причем большинство больных проходили лечение в экстренном порядке. Чаще всего данное осложнение возникало на 4–10-е сутки послеоперационного периода, а сами язвы носили множественный характер. Среди данных больных отмечался крайне высокий процент летальности – 74,2 %. ЗАКЛЮЧЕНИЕ. Учитывая значимое увеличение числа случаев данного осложнения в последние годы и высокий уровень летальности среди больных, необходимо детальное изучение острых перфоративных язв тонкой кишки послеоперационного периода.

Ключевые слова: *острые перфоративные язвы тонкой кишки послеоперационного периода, операции на органах брюшной полости и малого таза, послеоперационные осложнения, релапаротомия, онкология*

Для цитирования: Земляной В. П., Сингаевский А. Б., Гладышев Д. В., Врублевский Н. М., Несвит Е. М., Эфендиева М. А. Острые перфоративные язвы тонкой кишки послеоперационного периода как актуальная проблема современной хирургии. *Вестник хирургии имени И. И. Грекова*. 2019;178(2):33–37. DOI: 10.24884/0042-4625-2019-178-2-33-37.

*** Автор для связи:** Евгения Михайловна Несвит, ФГБОУ ВО «Северо-Западный государственный медицинский университет имени И. И. Мечникова» МЗ РФ, 195067, Россия, Санкт-Петербург, Пискаревский пр., д. 47. E-mail: evgenianesvit@gmail.com.

Acute postoperative perforated ulcers of the small bowel as a topical problem of modern surgery

Viacheslav P. Zemlyanoy[1], Andrei B. Singaevskiy[1], Dmitrii V. Gladyshev[2], Nikolai M. Vryblevskiy[2], Evgeniya M. Nesvit[1], Marina A. Efendieva[1]*

[1] North-Western State Medical University named after I. I. Mechnikov, Russia, St. Petersburg; [2] City Hospital № 40 of Kurortny District, Russia, St. Petersburg

Received 07.09.18; accepted 27.02.19

The OBJECTIVE is to study acute perforated ulcers of the small bowel, which arise as a complication after operations on the abdominal and pelvic organs. MATERIAL AND METHODS. A retrospective analysis of patient's cases whose postoperative period was complicated by the development of acute perforated ulcers of small bowel. RESULTS. Over the past 20 years, the frequency of this complication increased by 8 times. In the structure of primary nosology, various types of oncological diseases prevail (69.4 %), moreover most patients underwent emergency operations. Most often, this complication occurred on the 4–10th day of the postoperative period, and the ulcers were multiple. Among these patients, there was an extremely high mortality rate of 74.2 %. CONCLUSION. Considering the significant increase in the number of this complication in recent years and the high level of mortality among patients, a detailed study of acute perforated ulcers of the small intestine of the postoperative period is necessary.

Keywords: *acute postoperative perforated ulcers of the small bowel, operations on the abdominal and pelvic organs, postoperative complications, relaparotomy, oncology*

For citation: Zemlyanoy V. P., Singaevskiy A. B., Gladyshev D. V., Vryblevskiy N. M., Nesvit E. M., Efendieva M. A. Acute postoperative perforated ulcers of the small bowel as a topical problem of modern surgery. *Grekov's Bulletin of Surgery.* 2019;178(2):33–37. (In Russ.). DOI: 10.24884/0042-4625-2019-178-2-33-37.

*** Corresponding author:** Evgeniya M. Nesvit, North-Western State Medical University named after I. I. Mechnikov, 47 Piskarevskii street, St. Petersburg, Russia, 195067. E-mail: evgenianesvit@gmail.com.

Введение. Прогресс современной медицины и хирургии привел к увеличению как числа, так и сложности оперативных вмешательств. В настоящее время в мире ежегодно выполняется более 230 млн «больших» хирургических операций [1]. Выполнение любой операции связано с риском раз-

вития различных осложнений, даже при условии правильной техники вмешательства и адекватного медицинского обеспечения [2]. По данным мировой статистики [3], ежегодно получают оперативное лечение около 25 млн пациентов с высоким риском развития хирургических осложнений, и около 3 млн из них в итоге погибают.

Следует отметить, что если проблема острых язв желудка и двенадцатиперстной кишки в послеоперационном периоде хорошо знакома хирургам, то язвы тонкой кишки, ввиду трудности диагностики и относительной редкости, остаются малоизученными.

Общеизвестен факт образования перфоративных форм язвенных поражений тонкой кишки как осложнения инфекционных заболеваний [4–6]. Менее изучено развитие острых перфораций тонкой кишки как идиопатического процесса [7], результата ишемического повреждения при закрытой травме живота или при ущемлениях кишки в грыжевых воротах [8, 9], как осложнений воспалительных заболеваний кишечника [10, 11]. Имеются сообщения об образовании язв на фоне применения медикаментозных препаратов, таких как нестероидные противовоспалительные препараты (НПВП) [12], или средств химиотерапии [13]. Однако проблеме острых перфоративных язв тонкой кишки как осложнению оперативных вмешательств посвящены лишь единичные сообщения [14, 15].

Цель – изучение частоты развития, возможных предрасполагающих факторов, морфологической картины острых перфоративных язв тонкой кишки, развивающихся в послеоперационном периоде после вмешательств на органах брюшной полости и малого таза.

Материал и методы. С целью установления частоты развития перфоративных язв тонкой кишки были изучены результаты всех лапаротомий в двух стационарах Санкт-Петербурга в 1992–1997 и в 2012–2017 гг.

Кроме того, детально были проанализированы случаи 62 больных с развившимися перфорациями тонкой кишки в этих стационарах в период с 2012 по 2017 г. Условием включения пациентов в исследование было выполнение оперативного вмешательства на органах брюшной полости или малого таза с последующим развитием послеоперационного осложнения в виде перфоративных язв тонкой кишки, не связанных с дефектами хирургических манипуляций (исключены случаи несостоятельности анастомозов, возможные повреждения электроинструментами, отсроченные перфорации десерозированных в ходе энтеролиза участков кишки). Средний возраст пациентов составил (67,8±9,7) года, большинство больных были женщины – 63,3 %. Продолжительность лечения составила (27,1±12,2) суток. У большинства пациентов исход лечения был неблагоприятным – летальность составила 74,2 %.

Результаты. При сопоставлении числа операций на органах брюшной полости и малого таза

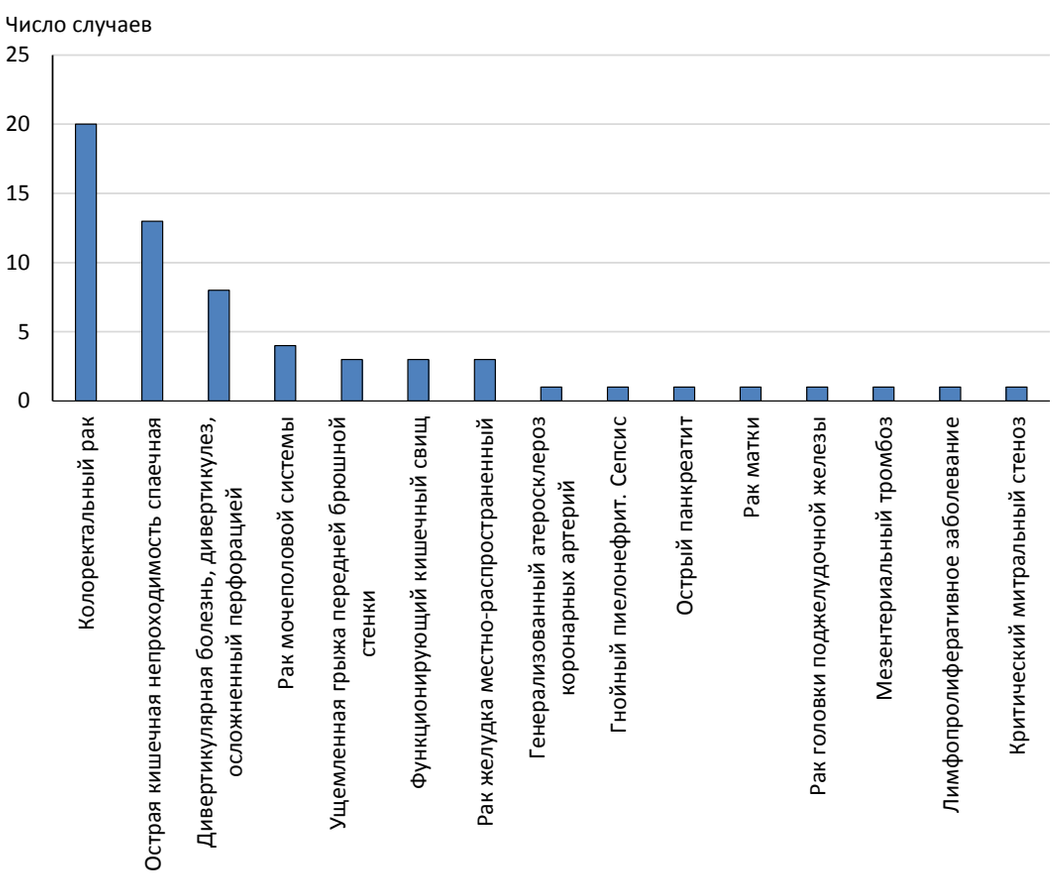

Рис. 1. Структура первичной заболеваемости среди пациентов с послеоперационными острыми перфоративными язвами тонкой кишки

Fig. 1. Structure of primary morbidity among patients with acute postoperative perforated ulcers of the small bowel

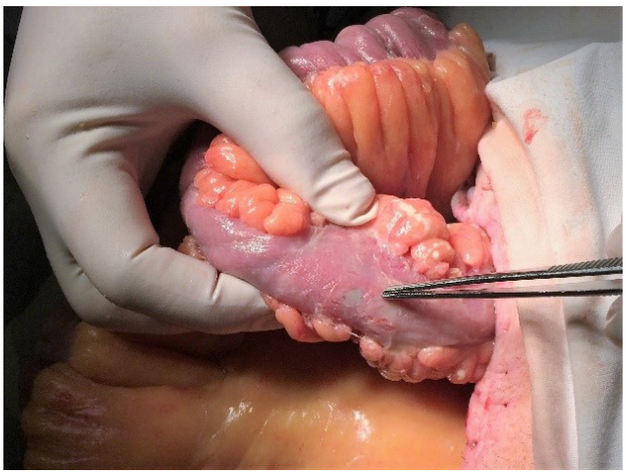

Рис. 2. Ульцерогенная зона ишемии тонкой кишки
Fig. 2. Ulcerogenic zone of small bowel ischemia

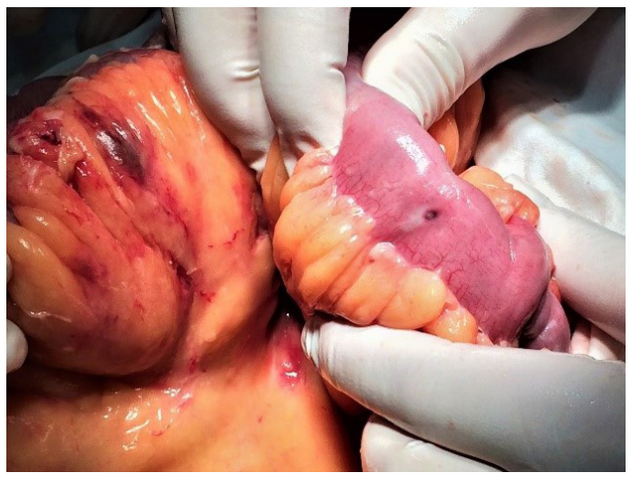

Рис. 3. Участок некроза тонкой кишки
Fig. 3. Site of small bowel necrosis

и числа случаев развития данного осложнения в стационарах, где проводился набор материала, было установлено, что с 1992 по 1997 г. была выполнена 3901 операция, которые в 3 случаях осложнились развитием перфоративных язв тонкой кишки. Таким образом, частота встречаемости этого осложнения составила 0,08 %. В период 2012–2017 гг. число оперативных вмешательств увеличилось до 10 388, а число пациентов с перфорациями тонкой кишки составило 62 случая; таким образом, частота развития данного осложнения возросла почти в 8 раз и составила 0,60 % (χ^2=16,93; p<0,01).

При анализе структуры заболеваний (*рис. 1*), по поводу которых была выполнена первая операция, установлено, что в трети случаев это был колоректальный рак – 20 (32,3 %) наблюдений. В целом различные виды онкологической патологии имели место в большинстве случаев – 43 (69,4 %) наблюдения. Среди больных данной группы в 44,2 % случаев (19 пациентов) оперативное вмешательство выполнялось в плановом порядке, а в 58,8 % (24 пациента) хирургическое лечение оказывалось по экстренным показаниям в связи с развитием различных осложнений основного заболевания.

Следующей по численности группой больных явились пациенты с острой спаечной тонкокишечной непроходимостью – 13 (20,9 %) наблюдений. В 8 (12,9 %) случаях показанием к операции стала дивертикулярная болезнь, осложненная перфорацией. Развитие острых перфоративных язв тонкой кишки наблюдалось после оперативного лечения и других заболеваний (*рис. 1*). Необходимо отметить, что острые перфоративные язвы тонкой кишки встречались после выполнения как экстренных, так и плановых операций. В целом процент пациентов, оперированных в экстренном порядке, составил 66,1 % (41 наблюдение), а в плановом порядке – 33,9 % (21 пациент). В структуре оперативных доступов при плановых операциях преобладали открытые вмешательства – 66,7 % (14 пациентов), в 14,3 % выполнялась лапароскопическая операция, а в 9,5 % случаев предпринималось первоначальное лапароскопическое пособие, но в связи с техническими трудностями была осуществлена конверсия доступа. Кроме того, у 9,5 % больных первой плановой операцией явилось робот-ассистированное вмешательство.

Сроки возникновения перфорации тонкой кишки после первичного вмешательства варьировали в широких пределах – от 2 до 28 суток. Однако наиболее опасным с точки зрения риска перфорации оказался период с 4-х по 10-е сутки, когда развилось более половины перфораций (53,2 %). Следует отметить, что перфорация тонкой кишки возникла как первое осложнение послеоперационного периода менее чем в половине случаев – в 41,9 % наблюдений (26 больных), а у остальных больных сначала развились другие осложнения, потребовавшие релапаротомии. Так, у 8 (12,9 %) пациентов показанием к первой релапаротомии явилась острая спаечная кишечная непроходимость. Следующими по численности были пациенты, у которых первая релапаротомия выполнялась по поводу несостоятельности анастомозов – 7 (11,3 %) больных, и у такого же числа (11,3 %) была выполнена программированная ревизия и санация в случаях, когда причиной лапаротомии явился перитонит, осложнивший острые хирургические заболевания органов брюшной полости. В 5 (8,1 %) случаях первая операция была предпринята по поводу нарушения мезентериального кровоснабжения.

При выполнении повторных вмешательств у больных при ревизии были выявлены как очаги ишемии и некроза тонкой кишки (*рис. 2; 3*), так и уже перфорировавшие язвы (*рис. 4*).

У большинства пациентов – 52 (83,9 %) – во время первой релапаротомии была выявлена одиночная перфорация тонкой кишки. При этом следует отметить, что лишь у 23 (37,1 %) больных имела место 1 острая перфоративная язва за весь период

Рис. 4. Острая перфоративная язва тонкой кишки
Fig. 4. Acute perforative ulcer of the small bowel

госпитализации, причем только в 7 случаях результатом однократно выполненной релапаротомии стало выздоровление. Типичным течением послеоперационного периода являлось развитие повторных и множественных перфораций (до 6 перфораций одномоментно у 1 пациента). Повторные перфорации развивались у 29 больных, что потребовало многократных релапаротомий (до 13) у 1 больного. При этом среди пациентов, у которых имели место повторные перфорации, уровень летальности составил 86,2 %.

Половина перфораций произошла на участке тонкой кишки от 101 до 150 см от связки Трейца (47,7 %), в 21,8 % случаев – на 51–100 см от связки Трейца, примерно равная частота перфораций отмечена на участках тонкой кишки от 100 до 50 см и менее 50 см от илеоцекального угла – 8,1 и 12,0 % соответственно. Реже всего острые перфоративные язвы в тонкой кишке образовывались на расстоянии менее 50 см от связки Трейца – 6,2 % и от 151 до 200 см от связки Трейца – 8,1 %. Стоит отметить, что все перфоративные язвы формировались на противобрыжеечном краю кишки.

Обсуждение. Новым вызовом в абдоминальной хирургии является появление малоизвестного ранее вида послеоперационных осложнений – острых перфоративных язв тонкой кишки. Проведенное исследование продемонстрировало рост частоты их возникновения почти в 8 раз – с 0,08 до 0,60 % за 20 лет. Летальность в случае развития острых перфоративных язв достигает 74,2 %.

Объяснение данного феномена может носить только гипотетический характер: за прошедшие 20 лет изменилось очень многое, как в исходном состоянии пациентов, так и в компонентах лечения, начиная от режима питания пациентов, их иммунного статуса, состава микрофлоры желудочно-кишечного тракта, заканчивая антибиотиками, средствами наркоза и обезболивания, инфузионными средами. Какой из этих факторов повлиял в бóльшей степени, достоверно установить сложно, а если имеет место результат воздействия комбинации двух или трех факторов – крайне маловероятно.

Тем не менее, воздерживаясь от обсуждения причин возникновения данной проблемы, необходимо признать ее возросшую актуальность и сосредоточиться на изучении морфологии, патогенеза, клинической картины, диагностики и лечения.

В данном исследовании установлено, что наиболее часто перфорации тонкой кишки развиваются у больных, прооперированных в плановом или экстренном порядке по поводу различных онкологических заболеваний. Данное осложнение встречается при любом виде доступа – как после лапаротомии, так и после лапароскопических и робот-ассистированных вмешательств. При этом перфорация тонкой кишки является первым осложнением, потребовавшим релапаротомии, лишь в половине случаев, а у остальных пациентов первоначально развиваются другие осложнения (несостоятельность анастомозов, острая спаечная кишечная непроходимость и др.).

Практически непредсказуемым является время образования острых перфоративных язв – первая перфорация развивалась в срок от 2 до 28 суток, а повторные наблюдались вплоть до 56 суток послеоперационного периода. В большинстве случаев (53,2 %) осложнение возникает на 4–10-е сутки. Какой-либо связи между возрастом больного, коморбидным фоном, характером операции и сроком образования перфоративной язвы выявить не удалось.

Следует отметить, что однократное образование одиночных язв было исключением, у большинства пациентов язвы носили множественный характер (до 6 язв). При этом типичным течением данного осложнения было развитие не только множественных, но и повторных перфораций (всего до 26 у 1 больного), что требовало выполнения повторных релапаротомий (до 13).

Вывод. Острые перфоративные язвы тонкой кишки являются крайне тяжелым осложнением послеоперационного периода. Актуальность данной проблемы связана с достоверным увеличением частоты их возникновения (в 8 раз за последние 20 лет) и высокой летальностью, составляющей 74,2 %. Вопросы диагностики и хирургической тактики при развитии данного осложнения заслуживают серьезного внимания и изучения.

Конфликт интересов / Conflict of interest

Авторы заявили об отсутствии конфликта интересов. / The authors declare no conflict of interest.

Соответствие нормам этики / Compliance with ethical principles

Авторы подтверждают, что соблюдены права людей, принимавших участие в исследовании, включая получение информированного согласия в тех случаях, когда оно необходимо, и правила обращения с животными в случаях их использования в работе. Подробная информация содержится в Правилах для авторов. / The authors confirm that they respect the rights of the people participated in the study, including obtaining informed consent when it is necessary, and the rules of treatment of animals when they are used in the study. Author Guidelines contains the detailed information.

ЛИТЕРАТУРА [REFERENCES]

1. Weiser T. G., Regenbogen S. E., Thompson K. D. An estimation of the global volume of surgery : a modelling strategy based on available data // The Lancet. 2008. Vol. 372. P. 139–144.
2. Adar R., Bass A. Iatrogenic complications in surgery // Annals of Surgery. 1982. Vol. 196. P. 725–729.
3. Pearse R. M., Moreno R. P., Bauer P. et al. Mortality after surgery in Europe : a 7 day cohort study // The Lancet. 2012. Vol. 380. P. 1059–1065.
4. Земляной В. П., Нахумов М. М., Летина Ю. В. Особенности течения перфораций полых органов брюшной полости у инфекционных больных // Вестн. Северо-Запад. гос. ун-та им. И. И. Мечникова. 2018. Т. 10, № 1. С. 27–32. [Zemlyanoi V. P., Nakhumov M. M., Letina Yu. V. Osobennosti techeniya perforatsii polykh organov bryushnoi polosti u infektsionnykh bol'nykh. Vestnik Severo-Zapadnogo gosudarstvennogo universiteta im. I. I. Mechnikova. 2018;10(1):27– 32. (In Russ.)].
5. Bang S., Park Y. B., Kang B. S. et al. CMV enteritis causing ileal perforation in underlying lupus enteritis // Clinical Rheumatology. 2004. Vol. 23. P. 69–72.
6. Seabra J., Coelho H., Barros H. et al. Acute tuberculous perforation of the small bowel during antituberculosis therapy // Journal of Clinical Gastroenterology. 1993. Vol. 16. P. 320–322.
7. Sutton C. D., White S. A., Marshall L. J. et al. Idiopathic chronic ulcerative enteritis – the role of radical surgical resection // Digestive Surgery. 2002. Vol. 19. P. 406–408.
8. Ghosh S. C., Nolan G. J., Simpson R. R. A concealed small bowel perforation in an adult secondary to bicycle handlebar trauma // Annals of The Royal *College* of Surgeons of *England*. 2013. Vol. 95. P. 69–70.
9. Rajagopalan A. E., Pickleman J. Free perforation of the small intestine // Annals of Surgery. 1982. Vol. 196. P. 576–579.
10. Arnheim E. E. Regional enteritis with perforation, abscess and peritonitis // Journal of Mount Sinai Hospital. 1935. Vol. 2. P. 61–66.
11. Ikeuchi H., Yamamura T. J. Free perforation in Crohn's disease : review of the Japanese literature // Journal of Gastroenterology. 2002. Vol. 37. P. 1020–1027.
12. Zeino Z., Sisson G., Bjarnason I. Adverse effects of drugs on small intestine and colon // Best Practice & Research : Clinical Gastroenterology. 2010. Vol. 24. P. 133–141.
13. Lecarpentier E., Ouaffi L., Mir O. et al. Bevacizumabinduced small bowel perforation in a patient with breast cancer without intraabdominal metastases // Investigational New Drugs. 2011. Vol. 29. P. 1500–1503.
14. Волков В. Е., Волков С. В. Эрозивно-язвенные поражения желудочно-кишечного тракта в раннем послеоперационном периоде // Вестн. Чуваш. ун-та им. И. Н. Ульянова. 2005. № 2. С. 50–56. [Volkov B. E., Volkov S. V. Erozivno-yazvennye porazheniya zheludochno-kishechnogo trakta v rannem posleoperatsionnom periode. Vestnik Chuvashskogo universiteta imeni I. N. Ul'yanova. 2005;(2):50–56. (In Russ.)].
15. Гольбрайх В. А., Маскин С. С., Бобырин А. В. и др. Острые перфоративные язвы тонкой кишки у больных с распространенным гнойным перитонитом // Bulletin of Experimental and Clinical Surgery. 2012. Vol. 5. P. 51–53. [Gol'braikh V. A., Maskin S. S., Bobyrin A. V. i dr. Ostrye perforativnye yazvy tonkoi kishki u bol'nykh s rasprostranennym gnoinym peritonitom. Bulletin of Experimental and Clinical Surgery. 2012;5:51–53. (In Russ.)].

Сведения об авторах:

*Земляной Вячеслав Петрович** (e-mail: vyacheslav.zemlyanoy@szgmu.ru), д-р мед. наук, профессор, зав. кафедрой факультетской хирургии им. И. И. Грекова, декан хирургического факультета; *Сингаевский Андрей Борисович** (e-mail: andrew_spb.surg@mail.ru), д-р мед. наук, профессор кафедры факультетской хирургии им. И. И. Грекова; *Гладышев Дмитрий Владимирович***(e-mail: gladyshevd@gmail.com), д-р мед. наук, зам. главного врача по хирургии; *Врублевский Николай Михайлович*** (e-mail: wrublevski@mail.com), канд. мед. наук, зав. хирургическим отделением; *Несвит Евгения Михайловна** (e-mail: evgenianesvit@gmail.com), аспирант кафедры факультетской хирургии им. И. И. Грекова; *Эфендиева Марина Алексеевна** (e-mail: efendievamarina@mail.ru), ординатор кафедры общей хирургии; * Северо-Западный государственный медицинский университет имени И. И. Мечникова, 195067, Россия, Санкт-Петербург, Пискаревский пр., д. 47; ** Городская больница № 40 Курортного района, 197706, Россия, Санкт-Петербург, г. Сестрорецк, ул. Борисова, д. 9.

© CC Коллектив авторов, 2019
УДК [616.345-006.6+616.351-006.6]-053.9
DOI: 10.24884/0042-4625-2019-178-2-38-45

КОМПЛЕКСНЫЙ ПОДХОД В ОБОСНОВАНИИ ХИРУРГИЧЕСКОЙ ТАКТИКИ ПРИ МЕСТНО-РАСПРОСТРАНЕННЫХ ФОРМАХ КОЛОРЕКТАЛЬНОГО РАКА У ПАЦИЕНТОВ СТАРШИХ ВОЗРАСТНЫХ ГРУПП

Н. А. Майстренко, В. С. Чирский, А. А. Сазонов*, А. А. Ерохина

Федеральное государственное бюджетное военное образовательное учреждение высшего образования «Военно-медицинская академия имени С. М. Кирова» Министерства обороны Российской Федерации, Санкт-Петербург, Россия

Поступила в редакцию 17.12.18 г.; принята к печати 27.02.19 г.

ЦЕЛЬ. Улучшение результатов лечения больных местно-распространенным раком толстой кишки старших возрастных групп путем применения персонифицированного подхода к выбору хирургической тактики с комплексной оценкой функциональной операбельности и молекулярно-биологических свойств опухоли. МАТЕРИАЛ И МЕТОДЫ. На репрезентативном клиническом материале проведена сравнительная оценка результатов хирургического лечения местно-распространенного рака толстой кишки у пациентов различных возрастных групп. Изучены молекулярный профиль опухолей с учетом возрастного фактора и клиническая значимость отдельных маркёров в прогнозировании результатов лечения. РЕЗУЛЬТАТЫ. Выявлены наиболее значимые параметры функциональной операбельности больных, которые необходимо учитывать при выборе лечебной тактики. Определены особенности иммунофенотипа опухолей с учетом возрастного фактора, а также дана оценка прогностической значимости отдельных иммуногистохимических маркёров. ЗАКЛЮЧЕНИЕ. Применение персонифицированного подхода к выбору хирургической тактики позволяют достичь обнадеживающих результатов лечения больных местно-распространенным раком толстой кишки гериатрического профиля.

Ключевые слова: *местно-распространенный рак толстой кишки, пациенты гериатрического профиля, функциональная операбельность, молекулярный профиль опухоли*

Для цитирования: Майстренко Н. А., Чирский В. С., Сазонов А. А., Ерохина А. А. Комплексный подход в обосновании хирургической тактики при местно-распространенных формах колоректального рака у пациентов старших возрастных групп. *Вестник хирургии имени И. И. Грекова*. 2019;178(2):38–45. DOI: 10.24884/0042-4625-2019-178-2-38-45.

* **Автор для связи:** Алексей Андреевич Сазонов, ФГБВОУ ВО «Военно-медицинская академия имени С. М. Кирова» МЗ РФ, 194044, Санкт-Петербург, ул. Академика Лебедева, д. 6. E-mail: sazonov_alex_doc@mail.ru.

Comprehensive approach to choosing surgical tactics for locally advanced forms of colorectal cancer in patients of older age groups

Nikolai A. Maistrenko, Vadim S. Chirsky, Aleksei A. Sazonov, Alina A. Erokhina*

Military Medical Academy named after S. M. Kirov, Russia, St. Petersburg

Received 17.12.18; accepted 27.02.19

The OBJECTIVE is to improve the results of treatment of locally advanced colorectal cancer in patients of older age groups due to the personalized approach to choosing surgical tactics with a comprehensive assessment of the functional operability and molecular biological properties of the tumor. MATERIAL AND METHODS. A comparative evaluation of the results of surgical treatment of locally advanced colorectal cancer in patients of different age groups was conducted on representative clinical material. We studied the molecular profile of tumors, taking into account the age factor, and the clinical significance of specific markers in predicting the results of treatment. RESULTS. The most significant indicators of functional operability of patients that must be considered when choosing a surgical tactic were identified. . The features of the immunophenotype of tumors, taking into account the age factor, were determined; and the prognostic significance of specific immunohistochemical indicators was estimated. CONCLUSION. The use of a personalized approach to choosing surgical tactics allows to achieve encouraging results of treatment in geriatric patients with locally advanced colorectal cancer.

Keywords: *locally advanced colorectal cancer, geriatric patients, functional operability, molecular profile of the tumor*

For citation: Maistrenko N. A., Chirsky V. S., Sazonov A. A., Erokhina A. A. Comprehensive approach to choosing surgical tactics for locally advanced forms of colorectal cancer in patients of older age groups. *Grekov's Bulletin of Surgery.* 2019;178(2):38–45. (In Russ.). DOI: 10.24884/0042-4625-2019-178-2-38-45.

* **Corresponding author:** Aleksei A. Sazonov, Military Medical Academy named after S. M. Kirov, 6 Academiva Lebedeva street, St. Petersburg, Russia, 194044. E-mail: sazonov_alex_doc@mail.ru.

Введение. На протяжении последних десятилетий колоректальный рак (КРР) занимает лидирующие позиции по показателям заболеваемости и смертности в общей структуре онкологической патологии. Эта тенденция прослеживается в большинстве развитых стран мира, в том числе и в России, где ежегодно выявляется более 70 тысяч новых случаев КРР, и около 40 тысяч больных погибают от этого недуга [1, 2].

Одной из главных причин высокой смертности при КРР является поздняя диагностика. Согласно данным разных авторов [3, 4], на момент постановки первичного диагноза у большинства пациентов имеются признаки регионарной или отдаленной диссеминации опухолевого процесса, что существенно снижает эффективность лечебных мероприятий. В частности, местно-распространенный рак (МРР) толстой кишки выявляется у 20–30 % больных

и почти в половине случаев служит причиной отказа от выполнения радикальной операции [5].

Риск развития КРР прогрессивно увеличивается с возрастом, а пик заболеваемости приходится на интервал 65–75 лет [6, 7]. Как следствие, среди больных раком толстой кишки преобладают лица пожилого и старческого возраста, доля которых достигает 70 % [7]. Отягощенность сопутствующей патологией и ограниченность физиологических резервов организма зачастую служат серьезным препятствием к реализации активной хирургической тактики у этой категории пациентов [6].

Приведенные выше факты демонстрируют высокую актуальность проблемы хирургического лечения больных МРР толстой кишки гериатрического профиля. Одним из приоритетных направлений ее решения является индивидуализация выбора лечебной тактики с учетом показателей функциональной операбельности больных. Такой подход представляется весьма обоснованным, поскольку он позволяет определить рациональный объем оперативного вмешательства, исходя из физиологических возможностей организма [6, 7]. Однако при выборе хирургической тактики необходимо не только учитывать толерантность пациента к операции, но и ориентироваться на ее эффективность с позиции отдаленных результатов. Использование общепринятых клинико-морфологических критериев, положенных в основу классификации TNM, не позволяет достоверно прогнозировать результативность тех или иных лечебных программ [8, 9]. Подтверждением этого является существенная неоднородность показателей выживаемости у больных с одинаковой стадией КРР после идентичных по объему вмешательств.

Согласно современным представлениям, одним из наиболее перспективных направлений в определении прогноза развития онкологического процесса является изучение молекулярно-биологических свойств опухоли с помощью иммуногистохимического (ИГХ) метода [8, 9]. Несмотря на то, что ИГХ-исследование успешно применяется для выбора лечебной тактики при различных новообразованиях, сведения об эффективности использования данной методики для оценки потенциала злокачественности аденокарциномы толстой кишки немногочисленны и противоречивы.

Цель работы – улучшение результатов лечения больных МРР толстой кишки старших возрастных групп путем применения персонифицированного подхода к выбору хирургической тактики с комплексной оценкой функциональной операбельности пациента и молекулярно-биологических свойств опухоли.

Материал и методы. Клиническим материалом для настоящего исследования послужили 236 пациентов с морфологически верифицированной аденокарциномой толстой кишки, которые были прооперированы в плановом порядке в период с января 2010 по декабрь 2017 г. У всех больных были выявлены местно-распространенные формы КРР без отдаленного метастазирования. На 1-м этапе исследования производили сравнительный анализ результатов хирургического лечения пациентов с учетом возрастного фактора, а также оценку значимости показателей функциональной операбельности с целью определения риска развития послеоперационной летальности и осложнений. В рамках 2-го этапа с помощью ИГХ-диагностики осуществляли анализ молекулярно-биологических свойств опухоли у пациентов различного возраста, а также оценивали целесообразность использования отдель-

Таблица 1

Клинико-демографическая характеристика пациентов

Table 1

Clinical and demographic characteristics of patients

Признак	Группа		P
	основная (n=144), абс. (%)	контрольная (n=92), абс. (%)	
Средний возраст, лет	(71,2±3,5)	(51,7±2,3)	<0,05
Соотношение: мужчин/женщин	63/81 (44/56)	45/47 (49/51)	>0,05
Локализация опухоли:			
прямая кишка	76 (53)	51 (55)	>0,05
ободочная кишка	68 (47)	41 (45)	>0,05
Степень дифференцировки опухоли:			
высокая (G1)	27 (19)	13 (14)	>0,05
умеренная (G2)	101 (70)	61 (66)	>0,05
низкая (G3)	16 (11)	18 (20)	>0,05
Регионарные метастазы	23 (16)	21 (22)	>0,05
Перитуморальные осложнения*:			
нарушение кишечной проходимости	96 (67)	52 (57)	>0,05
кровотечение	32 (22)	27 (29)	>0,05
абсцесс	14 (10)	4 (4)	>0,05
опухолевый свищ	13 (9)	5 (5)	>0,05
интоксикация	7 (5)	2 (2)	>0,05
распад опухоли	6 (4)	2 (2)	>0,05

* – у 29 пациентов основной группы и 12 контрольной отмечено сочетание 2 и более перитуморальных осложнений.

ных ИГХ-маркёров в прогнозировании отдаленных результатов лечения. Таким образом, в основе настоящей работы лежит сравнительный анализ клинико-морфологических параметров между двумя группами пациентов – старше и моложе 60 лет.

Основная группа была сформирована из 144 больных пожилого и старческого возраста (средний возраст – (71,2±3,5) года). В контрольную группу были включены 92 пациента моложе 60 лет (средний возраст – (51,7±2,3) года). В большинстве клинических случаев опухоль имела морфологическую структуру умеренно дифференцированной аденокарциномы, при этом низкая степень дифференцировки в основной группе больных регистрировалась реже, чем в контрольной, однако различия не достигли статистической значимости. Удельный вес больных с метастатическим поражением регионарных лимфатических узлов в исследуемых группах был незначительным и достоверно не отличался. Почти у всех пациентов были диагностированы выраженные перитуморальные осложнения, значительно ухудшавшие их общее состояние, при этом наиболее тяжелые из них несколько чаще регистрировались у больных гериатрического профиля. Таким образом, сравнительная оценка исследуемых возрастных групп по основным демографическим критериям, а также наиболее важным характеристикам опухолевого процесса не выявила статистически значимого различия ни по одному из показателей, за исключением среднего возраста больных (*табл. 1*). Аналогичная закономерность отмечена и при сравнительном анализе частоты вовлечения в неопластический процесс близлежащих структур и органов (*табл. 2*).

Наличие тех или иных сопутствующих заболеваний было зафиксировано у всех пациентов пожилого и старческого возраста, причем у большинства из них имелось сочетание из нескольких нозологических форм. В контрольной группе сопутствующая патология была выявлена только в 54 % случаев. Высокий уровень полиморбидности у больных пожилого и старческого возраста, наряду с наличием у них более выраженных перитуморальных осложнений, существенно повлияли на распределение пациентов по их физическому статусу согласно классификации ASA, а также индексу коморбидности Charlson (*табл. 3*).

Следует отметить, что все пациенты проходили комплексное предоперационное обследование, основными задачами которого было определение распространенности онкологического процесса, резектабельности опухоли, а также оценка функциональных резервов организма. Помимо лабораторно-инструментальных методов, входящих в стандарт обследования перед плановой операцией, диагностическая программа включала гастроскопию, эндоскопическое исследование толстой кишки с последующим морфологическим изучением биопсийного материала, ультразвуковое исследование (УЗИ), магнитно-резонансную томографию (МРТ) и (или) компьютерную томографию (КТ) малого таза и брюшной полости. В перечень дополнительных методов обследования входили гинекологический осмотр, экскреторная урография и цистоскопия при вовлечении в опухолевый процесс мочеполовой системы, КТ грудной клетки при подозрении на наличие отдаленных метастазов в легких. В случае выявления выраженной сопутствующей патологии осуществляли комплексную оценку степени ее компенсации и влияния на показатели функциональной операбельности с привлечением специалистов соответствующего профиля. При необходимости проводили корригирующую терапию с оценкой динамики состояния пациента. В тех клинических случаях, которые характеризовались

Таблица 2

Частота вовлечения в опухолевый процесс близлежащих органов и структур

Table 2

The frequency of involvement in the tumor process of nearby organs and structures

Орган (структура)	Группа		P
	основная (n=144), абс. (%)	контрольная (n=92), абс. (%)	
Матка	20 (14)	16 (17)	>0,05
Влагалище	18 (13)	11 (12)	>0,05
Придатки	13 (9)	11 (12)	>0,05
Семенные пузырьки	12 (8)	10 (11)	>0,05
Простата	6 (4)	5 (5)	>0,05
Мочевой пузырь	19 (13)	9 (10)	>0,05
Мочеточник	14 (10)	6 (7)	>0,05
Тонкая кишка	22 (15)	16 (17)	>0,05
Толстая кишка	10 (7)	4 (4)	>0,05
Желудок	3 (2)	2 (2)	>0,05
Поджелудочная железа	1 (1)	– (0)	>0,05
Селезенка	3 (2)	2 (2)	>0,05
Большой сальник	4 (3)	5 (6)	>0,05
Наружные подвздошные сосуды	5 (3)	3 (3)	>0,05
Внутренние подвздошные сосуды	12 (8)	6 (7)	>0,05
Ткани брюшной стенки	17 (12)	8 (9)	>0,05
Леваторы	6 (4)	5 (6)	>0,05
Пресакральная фасция	6 (4)	3 (3)	>0,05

Примечание: у 36 пациентов основной группы и у 22 контрольной отмечено вовлечение в опухолевый процесс 2 и более органов (структур).

Таблица 3

Отягощенность больных сопутствующей патологией и их физический статус по шкале ASA

Table 3

Severity of patients with comorbidities and their physical status on the scale ASA

Характер сопутствующей патологии	Группа		P
	основная (n=144), абс. (%)	контрольная (n=92), абс. (%)	
Заболевания сердечно-сосудистой системы	138 (96)	51 (55)	<0,05
Заболевания дыхательной системы	58 (40)	17 (18)	<0,05
Заболевания системы пищеварения	45 (31)	24 (26)	>0,05
Заболевания эндокринной системы	30 (21)	3 (3)	<0,05
Заболевания мочеполовой системы	27 (19)	12 (13)	>0,05
Заболевания опорно-двигательной системы	39 (27)	13 (13)	>0,05
Заболевания нервной системы	16 (11)	5 (5)	>0,05
Индекс коморбидности по шкале Charlson >7	35 (24)	6 (6)	<0,05
Физический статус по шкале ASA:			
II	15 (10)	48 (52)	<0,05
III	112 (78)	41 (45)	<0,05
IV	17 (12)	3 (3)	<0,05

Примечание: у 112 пациентов основной группы и у 31 контрольной было зафиксировано по 2 и более сопутствующих заболевания.

крайне высокими операционно-анестезиологическими рисками, решение о выборе лечебной тактики принимал консилиум специалистов.

Всем больным были выполнены радикальные оперативные вмешательства, неотъемлемым принципом которых было одномоментное удаление пораженных опухолью органов и тканей единым блоком (en-bloc) с обязательным достижением негативных краев резекции. Кроме того, важным компонентом программы хирургического лечения было использование широкого спектра реконструктивных методик, направленных на сохранение высоких показателей качества жизни больных. Полнота их применения не зависела от возрастного фактора. Так, обструктивные резекции толстой кишки выполняли исключительно редко (менее 3 % случаев для каждой из групп), только при плохой подготовке кишечника в связи с субкомпенсированным нарушением проходимости. При экзентерациях малого таза у женщин производили сигмовагинопластику, что не только способствовало достижению психосексуальной реабилитации, но и позволяло заполнить свободную полость хорошо васкуляризированной тканью, снизив, тем самым, риск развития инфекционных осложнений. При опухолевой инфильтрации мочевого пузыря без вовлечения треугольника Льето выполняли его резекцию с энтероцистопластикой или

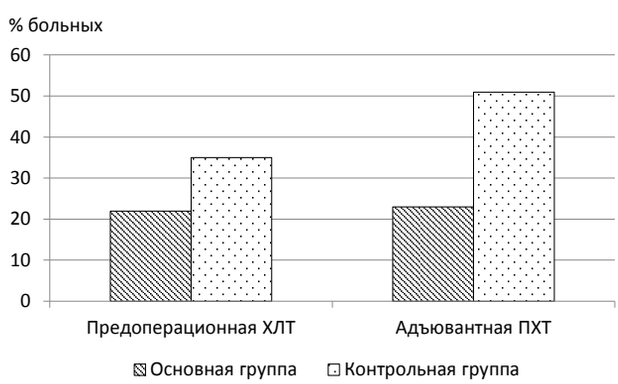

Рис. 1. Частота применения программ комплексного лечения
Fig. 1. Frequency of application of comprehensive treatment programs

формированием континентного ортотопического мочевого резервуара из илеоцекального сегмента кишечника [2, 7]. С целью закрытия обширных дефектов промежности производили пластику кожно-мышечным лоскутом, выкроенным из верхней порции прямой мышцы живота с сохранением питающей ножки (VRAM-лоскут).

Следует отметить, что предоперационную химиолучевую терапию (ХЛТ) и адъювантную полихимиотерапию (ПХТ) чаще проводили у больных контрольной группы, причем различия в частоте применения ПХТ достигли статистической значимости (*рис. 1*).

Иммуногистохимическое исследование выполняли для сравнительной оценки молекулярно-биологических свойств аденокарциномы толстой кишки у пациентов различных возрастных групп. Данные ИГХ-диагностики сопоставляли с отдаленными результатами лечения и на основании дисперсионно-корреляционного анализа определяли клиническую значимость отдельных маркёров в прогнозировании онкологической эффективности хирургического пособия. Для проведения ИГХ-исследования был отобран операционный материал 40 пациентов: по 20 препаратов из каждой возрастной группы. На данном материале изучали общую пролиферативную активность опухоли путем определения уровня экспрессии протеина Ki-67. Кроме того, с помощью антител к альдегиддегидрогеназе ALDH1 и методики двойного иммуногистохимического окрашивания оценивали популяцию стволовых раковых клеток и их пролиферативную активность.

ИГХ-исследование выполняли по стандартному протоколу. Из парафиновых блоков изготавливали срезы толщиной 2 мкм с последующим нанесением смеси разведенных антител. Для детекции окрашивания применяли двойную систему визуализации «Double Stain» в соответствии с прилагаемой инструкцией. Полученные препараты изучали с помощью световой микроскопии.

В ходе выполнения работы применяли современные методы статистического анализа: при сравнении межгрупповых параметров для категориальных значений – точный тест Фишера; для количественных показателей – «t-тест» Стьюдента. Для расчета выживаемости использовали метод

Таблица 4

Непосредственные результаты хирургического лечения

Table 4

Short-term results of surgical treatment

Параметр	Группа		P
	основная	контрольная	
Средняя длительность операции, мин	(224±42)	(239±53)	>0,05
Объем интраоперационной кровопотери, мл	(410±50)	(390±50)	>0,05
Частота послеоперационных осложнений, %	37	28	>0,05
Послеоперационная (30-дневная) летальность, %	2,1	1,1	>0,05
Длительность послеоперационного периода, сутки	(11,4±2,8)	(10,2±1,7)	>0,05
Продолжительность пребывания в ОАРИТ*, сутки	(2±0,8)	(1,5±0,8)	>0,05

Примечание: ОАРИТ – отделение анестезиологии, реанимации и интенсивной терапии.

Каплана – Майера. При категоризованных переменных различия в группах проверяли с помощью критерия χ^2 для таблиц сопряженности. Статистически значимыми считали результаты, при которых значение p<0,05. Оценку силы и направления связи между количественными показателями осуществляли с использованием коэффициента корреляции Пирсона.

Результаты. Оценка непосредственных результатов хирургического лечения произведена у всех пациентов, включенных в исследование. Сравнительный анализ таких показателей, как средняя длительность хирургического пособия, объем интраоперационной кровопотери, а также продолжительность послеоперационного периода, не выявил достоверных различий между возрастными группами больных (*табл. 4*). Развитие послеоперационных осложнений было зафиксировано у 37 % больных гериатрического профиля и у 28 % пациентов моложе 60 лет (p>0,05).

Для детального сравнительного анализа структуры послеоперационных осложнений они были разделены в зависимости от этиологии на две категории: «собственно хирургические» (непосредственно связанные с выполнением вмешательства) и «ассоциированные с отягощенностью общесоматического статуса» (возникающие, в первую очередь, вследствие декомпенсации сопутствующей патологии). Приведенные в *табл. 5* данные свидетельствуют о сопоставимой частоте развития «собственно хирургических» осложнений среди пациентов обеих возрастных групп. В то же время осложнения, ассоциированные с отягощенностью общесоматического статуса, достоверно чаще встречались у больных гериатрического профиля (p<0,05). Данная закономерность подтверждает необходимость строгого выполнения всего комплекса мероприятий, направленных на своевременную диагностику и коррекцию сопутствующей патологии у пациентов пожилого и старческого возраста.

В раннем послеоперационном периоде было зафиксировано 4 летальных исхода: 3 – у больных старше 60 лет и 1 – у пациента среднего возраста. Причинами их наступления в основной группе стали позднее аррозионное профузное послеоперационное кровотечение из крестцового венозного сплетения с развитием геморрагического шока у одного пациента, в двух других случаях смерть наступила вследствие обширного инфаркта миокарда с фибрилляцией желудочков. Причиной единственного летального исхода в контрольной группе стало развитие полиорганной недостаточности на фоне абдоминального сепсиса, вызванного несостоятельностью колоректального анастомоза.

Для выявления факторов риска развития послеоперационной летальности и осложнений нами был проведен многофакторный дисперсионно-корреляционный анализ значимости различных показателей, характеризующих исходное состояние пациентов. При этом были получены высокие значения сопряженности между наступлением летального исхода и принадлежностью больного к IV группе по шкале ASA, а также между величиной индекса коморбидности Charlson более 7 баллов и развитием послеоперационных осложнений. Нормированное значение коэффициента Пирсона составило 0,454 и 0,633 соответственно, что характеризует сильную связь между фактором риска и исходом. Таким образом, данные показатели играют важную роль в интегральной оценке функциональной операбельности, особенно у пациентов старших возрастных групп.

Отдаленные результаты в сроки от 1,5 до 7 лет после хирургического пособия прослежены у 101 пациента гериатрического профиля и у 68 больных молодого и среднего возраста, что составило 70,1 и 73,9 % от общей численности исследуемых групп. Показатель общей 3-летней выживаемости в основной группе больных оказался незначительно меньше, чем в контрольной: (63,4±0,6) против (67,6±0,7) % соответственно (*рис. 2*).

Безрецидивная 3-летняя выживаемость у пациентов пожилого и старческого возраста, напротив, превзошла таковой показатель среди больных моложе 60 лет: (56,5±0,6) против (54,4±0,7) % соот-

Таблица 5

Структура послеоперационных осложнений

Table 5

Structure of postoperative complications

Осложнения	Группа		P
	основная абс. (%)	контрольная абс. (%)	
Собственно хирургические	39 (27)	24 (26)	>0,05
Нагноение послеоперационной раны	12 (8)	5 (5)	>0,05
Лимфорея	10 (7)	5 (5)	>0,05
Эвентрация	4 (3)	2(2)	>0,05
Несостоятельность анастомозов: колоректальных тонко-тонкокишечных	 5 (6) 1 (4)	 2 (5) 1 (6)	 >0,05 >0,05
Несостоятельность соустий после реконструкции мочевыделительной системы	1 (6)	1 (8)	>0,05
Ранняя спаечная кишечная непроходимость	2 (1,5)	1 (1)	>0,05
Позднее аррозивное кровотечение	1 (1)	– (0)	>0,05
Ретракция колостомы	1 (1)	– (0)	>0,05
Некроз низведенной кишки	1 (1)	1 (1)	>0,05
Перитонит	5 (3)	3 (3)	>0,05
Абсцесс брюшной полости	1 (1)	– (0)	>0,05
Флегмона малого таза	1 (1)	1 (1)	>0,05
Парез кишечника	12 (8)	8 (8)	>0,05
Связанные с декомпенсацией сопутствующей патологии	16 (11)	3 (3)	<0,05
Гипостатическая пневмония	3 (2)	– (0)	>0,05
Острый пиелонефрит	2 (1,5)	1 (0)	>0,05
Кровотечение из хронической язвы желудка или ДПК	2 (1,5)	1 (1)	>0,05
Острое нарушение мозгового кровообращения	2 (1,5)	– (0)	>0,05
Острый инфаркт миокарда	2 (1,5)	– (0)	>0,05
Тромбоэмболические осложнения	5 (3)	1 (1)	>0,05

* – у 18 пациентов основной группы и у 7 контрольной отмечено сочетание из 2 и более осложнений. Частота развития несостоятельности анастомозов и соустий рассчитывалась не от общей численности больных, а от абсолютного числа операций соответствующего профиля; ДПК – двенадцатиперстная кишка.

ветственно. Кроме того, необходимо отметить, что канцер-специфическая смертность у больных гериатрического профиля оказалась несколько ниже, чем у пациентов моложе 60 лет: 26,7 против 30,9 %. Следует отметить, что статистически достоверной разницы между исследуемыми группами при сравнительной оценке приведенных выше показателей не отмечено. Однако была прослежена следующая закономерность: несмотря на меньший уровень общей 3-летней выживаемости у пациентов старше 60 лет, именно в основной группе больных были зафиксированы более благоприятные показатели безрецидивной выживаемости и канцер-специфической летальности. Это обусловлено тем, что почти в 25 % случаев причиной смерти больных гериатрического профиля послужили патологические процессы, не связанные с онкологическим заболеванием. Таким образом, полученные результаты свидетельствуют о высокой онкологической эффективности хирургического лечения больных МРР толстой кишки пожилого и старческого возраста, которая по ряду показателей превзошла таковую для пациентов моложе 60 лет.

В рамках комплексного анализа отдаленных результатов лечения выполнена сравнительная оценка качества жизни больных. Для этого было проведено анкетирование пациентов с использованием специализированного опросника FACT-C (Functional Assessment of Cancer Therapy). Изучение качества жизни было проведено у 83 больных основной группы и у 56 в контрольной, что составило 58 и 61 % от их численности. Анкетирование проводили в два этапа: перед выполнением хирургического вмешательства и через 6 месяцев после операции, что было необходимо для оценки динамики показателей качества жизни после проведенного лечения. Анализируя полученные данные, можно отметить, что выполнение комбинированных вмешательств позволило существенно улучшить качество жизни больных МРР толстой кишки (*рис. 3*). Причем общий прирост его показателей у пациентов гериатрического профиля превосходил таковой для

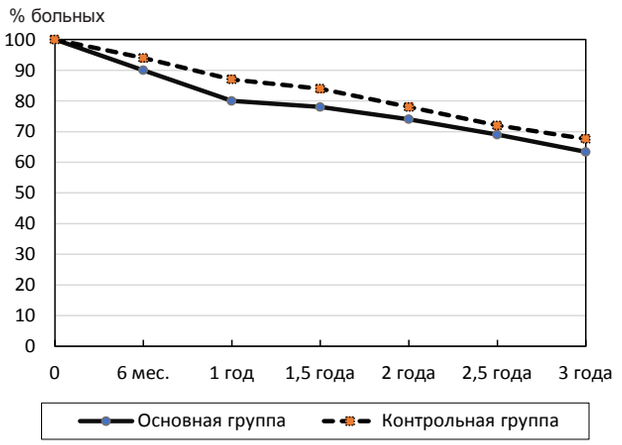

Рис. 2. Общая выживаемость больных за 3-летний период
Fig. 2. Overall survival of patients over a 3-year period

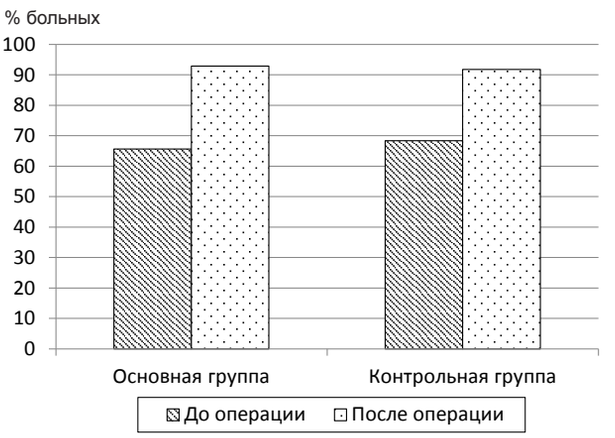

Рис. 3. Качество жизни больных до и после операции
Fig. 3. Quality of life of patients before and after surgery

лиц молодого и среднего возраста: 26,7 против 23,4 в абсолютных величинах и 40,6 против 34,2 % – в относительных (p>0,05). Данные результаты, по нашему мнению, подтверждают эффективность реконструктивных методик, применение которых позволило не выйти за рамки физиологической дозволенности, несмотря на весьма травматичный характер большинства вмешательств.

В ходе проведения ИГХ-исследования было установлено, что низкое значение индекса пролиферативной активности (Ki-67<30 %) в совокупности с преобладанием пролиферирующих клеток в популяции стволовых раковых (ALDH+, Ki-67+) коррелирует с прогрессированием заболевания после хирургического лечения, т. е. является неблагоприятным прогностическим критерием. Группа больных, в которой были выявлены высокие значения Ki-67 (>70 %) в сочетании с доминированием непролиферирующих клеток в популяции стволовых раковых (ALDH+, Ki-67-), напротив, характеризовалась хорошими показателями безрецидивной выживаемости (*рис. 4*). Кроме того,

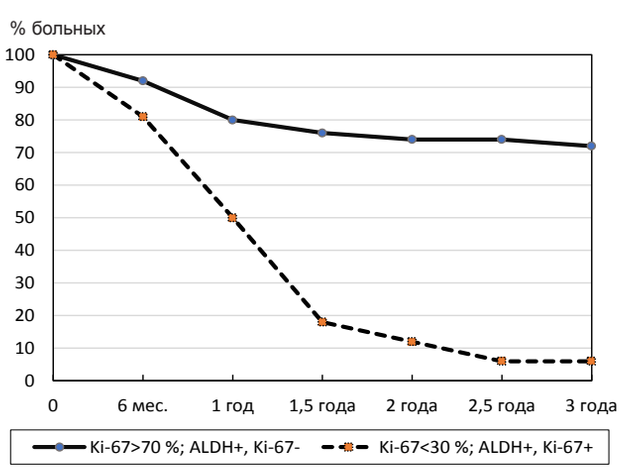

Рис. 4. Безрецидивная выживаемость у больных МРР толстой кишки в зависимости от молекулярного профиля опухоли
Fig. 4. Relapse-free survival in patients with locally advanced colorectal cancer depending on the molecular profile of the tumor

необходимо отметить, что благоприятный с точки зрения прогноза отдаленных результатов иммунофенотип опухоли чаще регистрировался у пациентов гериатрического профиля. Различия между исследуемыми возрастными группами по данному критерию не достигли статистически достоверной разницы (p=0,095), что может быть связано с недостаточным числом наблюдений. Однако наличие такой тенденции может служить объяснением достижения обнадеживающих онкологических результатов лечения пациентов пожилого и старческого возраста.

Обсуждение. Хирургическое пособие остается ключевым компонентом лечебной программы при МРР толстой кишки, причем для больных старших возрастных групп его роль особенно велика, учитывая ограниченные возможности для использования дополнительных методов противоопухолевой терапии (ХЛТ и ПХТ). Наш собственный опыт свидетельствует о преобладании среди пациентов гериатрического профиля лиц с выраженной сопутствующей патологией и низкими функциональными резервами организма, что согласуется с данными других авторов [6, 7]. Вместе с тем полученные результаты указывают на возможность достижения благоприятных результатов хирургического лечения у этой непростой категории больных. Залогом реализации положительного потенциала расширенно-комбинированных вмешательств у больных МРР толстой кишки пожилого и старческого возраста является персонифицированный подход к выбору хирургической тактики. Он должен носить комплексный характер и включать оценку функциональной операбельности, а также анализ потенциала злокачественности опухоли с использованием современных методик морфологического исследования. Применение данных алгоритмов позволит дать интегральную оценку обоснованности планируемой операции не только с точки зрения безопасности для больного, но и с позиции ее онкологической эффективности.

Выводы. 1. Комбинированные вмешательства у больных МРР толстой кишки гериатрического профиля сопровождаются повышенным риском развития осложнений, связанных с декомпенсацией сопутствующей патологии, но обеспечивают хорошие отдаленные результаты.

2. Высокие показатели индекса коморбидности Charlson (более 7 баллов), а также принадлежность пациента к IV классу по шкале ASA являются независимыми предикторами развития послеоперационных осложнений и летальности у больных МРР толстой кишки, поэтому их нужно учитывать при выборе хирургической тактики.

3. Уровень пролиферации стволовых раковых клеток (ALDH+, Ki-67+) в аденокарциноме толстой кишки, определенный с помощью ИГХ-исследования, коррелирует с отдаленными результатами хирургического лечения и может быть использован для прогнозирования его эффективности.

Конфликт интересов / Conflict of interest

Авторы заявили об отсутствии конфликта интересов. / The authors declare no conflict of interest.

Соответствие нормам этики / Compliance with ethical principles

Авторы подтверждают, что соблюдены права людей, принимавших участие в исследовании, включая получение информированного согласия в тех случаях, когда оно необходимо, и правила обращения с животными в случаях их использования в работе. Подробная информация содержится в Правилах для авторов. / The authors confirm that they respect the rights of the people participated in the study, including obtaining informed consent when it is necessary, and the rules of treatment of animals when they are used in the study. Author Guidelines contains the detailed information.

ЛИТЕРАТУРА [REFERENCES]

1. Каприн А. Д., Старинский В. В., Петрова Г. В. Злокачественные новообразования в России в 2015 году. М. : МНИОИ им. П. А. Герцена, 2017. 250 с. [Kaprin A. D., Starinskii V. V., Petrova G. V. Zlokachestvennye novoobrazovaniya v Rossii v 2015 godu. Moscow, MNIOI im. P. A. Gertsena, 2017:250. (In Russ.)].
2. Ferlay J., Soerjomataram I., Dikshit R. et al. Cancer incidence and mortality worldwide : sources, methods and major patterns in GLOBOCAN 2012 // Int. J. Cancer. 2015. № 1. P. 359–386.
3. Различные хирургические подходы к лечению больных распространенным раком толстой кишки / Е. П. Куликов, И. Д. Бубликов, Е. Ю. Головкин, Е. И. Семионкин // Онкохирургия. 2011. Т. 3, № 5. С. 29–32. [Kulikov E. P., Bublikov I. D., Golovkin E. Yu., Semionkin E. I. Razlichnye khirurgicheskie podkhody k lecheniyu bol'nykh rasprostranennym rakom tolstoi kishki. Onkokhirurgiya. 2011;3(5):29–32. (In Russ.)].
4. Экзентерации малого таза в лечении местно-распространенных опухолей / Н. А. Майстренко, А. А. Хватов, А. А. Сазонов, Г. В. Учваткин // Вестн. хир. 2014. № 6. С. 37–43. [Maistrenko N. A., Khvatov A. A., Uchvatkin G. V., Sazonov A. A. Exenteration of the small pelvis in treatment of local tumors. Grekov's Bulletin of Surgery. 2014;173(6):37–42. (In Russ.)].
5. Derici H. Multivisceral resections for locally advanced rectal cancer // Colorectal Dis. 2008. Vol. 10, № 5. P. 453–459.
6. Audisio R. A., Papamichael D. Treatment of colorectal cancer in older patients // Nat. Rev. Gastroenterol. Hepatol. 2012. Vol. 9, № 12. P. 716–725.
7. Pedrazzani C., Cerullo G., De Marco G. et al. Impact of age-related comorbidity on results of colorectal cancer surgery // World J. Gastroenterol. 2009. Vol. 15, № 45. P. 5706–5711.
8. Brabletz T., Jung A., Reu S. et al. Variable β-catenin expression in colorectal cancers indicates tumor progression driven by the tumor environment // Proc. Nat. Acad. Sci. USA. 2012. Vol. 98. P. 10356–10361.
9. Brierley J. D. TNM Classification of Malignant Tumors / J. D. Brierley, M. K. Gospodarowicz, Ch. Wittekind. N.-Y. : Wiley Blackwell, 2017. 208 p.

Сведения об авторах:

Майстренко Николай Анатольевич (e-mail: nik.m.47@mail. ru), академик РАН , профессор кафедры факультетской хирургии; *Чирский Вадим Семёнович* (e-mail: v-chirsky@mail.ru), профессор, зав. кафедрой патологической анатомии; *Сазонов Алексей Андреевич* (e-mail: sazonov_alex_doc@mail.ru), канд. мед. наук, начальник отделения клиники факультетской хирургии; *Ерохина Алина Артуровна* (e-mail: lokitrikster@mail.ru), ассистент кафедры патологической анатомии; Военно-медицинская академия имени С. М. Кирова, 194044, Россия, Санкт-Петербург, ул. Академика Лебедева, д. 6.

© CC Коллектив авторов, 2019
УДК [617.55-089.844]:615.468.67-092.4
DOI: 10.24884/0042-4625-2019-178-2-46-51

ВЫБОР ЛЕГКОГО СИНТЕТИЧЕСКОГО МАТЕРИАЛА ДЛЯ ЭНДОПРОТЕЗИРОВАНИЯ БРЮШНОЙ СТЕНКИ (экспериментальное исследование)

Б. С. Суковатых[1]*, М. А. Затолокина[1], Т. В. Мутова[1], Н. М. Валуйская[1], В. А. Жуковский[2], Т. С. Филипенко[2], В. Я. Мутов[3]

[1] Федеральное государственное бюджетное образовательное учреждение высшего образования «Курский государственный медицинский университет» Министерства здравоохранения Российской Федерации, г. Курск, Россия
[2] ООО «Линтекс», Санкт-Петербург, Россия
[3] Областное бюджетное учреждение здравоохранения «Курская городская больница № 2», г. Курск, Россия

Поступила в редакцию 20.11.18 г.; принята к печати 27.02.19 г.

ЦЕЛЬ. Определить оптимальный синтетический материал для эндопротезирования брюшной стенки. МАТЕРИАЛ И МЕТОДЫ. Опыты проводили на 50 кроликах породы «Шиншилла», которые были разделены на 2 группы по 25 особей в каждой. В 1-й группе на апоневроз передней брюшной стенки имплантировали легкий полипропиленовый эндопротез с диаметром нити 90 мк, а во 2-й группе – суперлегкий полипропиленполивинилиденфторидный эндопротез с диаметром нити 70 мк. Производили морфометрическое и гистологическое изучение реактивных изменений тканей, окружающих имплантированные эндопротезы. РЕЗУЛЬТАТЫ. У животных 2-й группы воспалительная реакция на имплантированный протез на 3-и сутки эксперимента была ниже в 1,3, на 7-е – в 1,2, на 10-е – в 1,1 раза; фибробластическая, наоборот, увеличивалась в 1,2, 1,12, 1,16 раза в те же сроки. ЗАКЛЮЧЕНИЕ. При выборе легкого синтетического материала при герниопластике предпочтение следует отдавать суперлегкому полипропиленполивинилиденфторидному эндопротезу.

Ключевые слова: *брюшная стенка, легкий полипропиленовый протез, суперлегкий полипропиленполивинилиденфторидный эндопротез, соединительнотканная капсула*

Для цитирования: Суковатых Б. С., Затолокина М. А., Мутова Т. В., Валуйская Н. М., Жуковский В. А., Филипенко Т. С., Мутов В. Я. Выбор легкого синтетического материала для эндопротезирования брюшной стенки (экспериментальное исследование). *Вестник хирургии имени И. И. Грекова*. 2019;178(2):46–51. DOI: 10.24884/0042-4625-2019-178-2-46-51.

*** Автор для связи:** Борис Семёнович Суковатых, ФГБОУ ВО «Курский государственный медицинский университет» МЗ РФ, 305041, Россия, г. Курск, пр. К. Маркса, д. 3. E-mail: SukovatykhBS@kursksmu.net.

The choice of lightweight synthetic material for replacement of the abdominal wall (experimental study)

Boris S. Sukovatykh[1], Maria A. Zatolokina[1], Tamara V. Mutova[1], Nelly M. Valuyskaya[1], Valery A. Zhukovsky[2], Tatyana S. Philipenko, Viktor Ya. Mutov[3]*

[1] Kursk state medical University, Russia, Kursk; [2] LLP «Linteks», Russia, St. Petersburg;
[3] Kursk City Hospital № 2, Russia, Kursk

Received 20.11.18; accepted 27.02.19

The OBJECTIVE is to determine the optimal synthetic material for endoprosthetics of the abdominal wall. MATERIAL AND METHODS. The experiments were conducted on 50 rabbits of the Chinchilla breed, which were divided into 2 groups of 25 individuals in the each group. In the first group, a lightweight polypropylene endoprosthesis with filament diameter of 90 microns was implanted at the aponeurosis of the anterior abdominal wall, and in the second group – a super-lightweight polypropylene polyvinylidene fluoride endoprothesis with filament diameter of 70 microns. We performed morphometric and histological study of reactive changes in the tissue surrounding the implanted endoprosthesis. RESULTS. In the animals of the second group, the inflammatory response to the implanted prosthesis was on the 3rd day of the experiment lower by 1.3 times, on the 7th day – 1.2 times, on the 10th – 1.1 times; fibroblastic response on the contrary increased 1.2, 1.12, 1.16 times on the same days. CONCLUSION. When choosing a lightweight synthetic material for hernioplasty, the preference should be given to the super-lightweight polypropylenepolyvinylidene fluoride endoprosthesis.

Keywords: *abdominal wall, lightweight polypropylene prosthesis, super-lightweight polypropylene polyvinylidene fluoride endoprosthesis, connective tissue capsule*

For citation: Sukovatykh B. S., Zatolokina M. A., Mutova T. V., Valuyskaya N. M., Zhukovsky V. A., Philipenko T. S., Mutov V. Ya. The choice of lightweight synthetic material for replacement of the abdominal wall (experimental study). *Grekov's Bulletin of Surgery.* 2019;178(2):46–51. (In Russ.). DOI: 10.24884/0042-4625-2019-178-2-46-51.

*** Corresponding author:** Boris S. Sukovatykh, Kursk state medical University, 3 Karla Marksa street, Kursk, Russia, 305041. E-mail: SukovatykhBS@kursksmu.net.

Введение. Одной из нерешенных проблем герниологии является выбор синтетического материала для закрытия дефекта брюшной стенки у больных с вентральными грыжами [1]. Наибольшее распространение в клинической практике получили стандартные полипропиленовые

эндопротезы с диаметром нити 120 мк вследствие монолитности, гидрофобности и высокой прочности нитей, которые хорошо биосовместимы с тканями реципиента [2]. Немаловажными преимуществами полипропиленовых протезов являются устойчивость к инфицированию и невысокая стоимость изделия [3]. К недостаткам этих протезов следует отнести избыточную материалоемкость и жесткость [4]. Стандартная сетка после имплантации в ткани брюшной стенки через 1–2 месяца сокращается на 30–40 % от своего размера, что ограничивает подвижность брюшной стенки, вызывает развитие хронического болевого синдрома, парестезии [5]. Стремление повысить качество жизни больных потребовало внедрения в клиническую практику легких синтетических материалов. За рубежом начали широко применять для пластики брюшной стенки эндопротезы «Vypro», представляющие комбинацию рассасывающихся нитей Vycril (сополимер 90 % гликолида и 10 % лактида) и нерассасывающихся полипропиленовых нитей Prolen. Через 2 месяца после имплантации протеза в ткани реципиента происходит резорбция рассасывающихся нитей. Остается только полипропиленовая сетка со снижением на 50 % синтетического материала. В России вследствие дороговизны изделия эти протезы не нашли широкого распространения. На отечественном рынке представлены 2 легких синтетических материала: «Эсфил легкий» и суперлегкий полипропиленовый эндопротез «Гинефлекс». Предметом дискуссии является выбор оптимального материала для пластики брюшной стенки. Большинство хирургов отдают предпочтение легкому синтетическому материалу, который имеет меньшую материалоемкость по сравнению со стандартным эндопротезом, но бóльшую, чем суперлегкая сетка. Считается, что чем больше диаметр синтетических нитей материала, имплантированного в брюшную стенку, тем больше толщина капсулы вокруг эндопротеза. В то же время имеются единичные сообщения, что суперлегкая полипропиленовая сетка имеет бóльшую биосовместимость с тканями реципиента, чем легкий эндопротез [6]. Поэтому остается нерешенным вопрос, какому протезу, легкому или суперлегкому, отдать предпочтение при герниопластике.

Цель работы – определить оптимальный синтетический материал для эндопротезирования брюшной стенки на основании изучения морфологических изменений соединительной ткани, окружающей легкий и суперлегкий эндопротезы в ранние сроки после их имплантации.

Материал и методы. Эксперименты выполнены на 50 кроликах породы «Шиншилла», одного пола (самцы), массой 2500 г, в возрасте от 1 до 1,5 года.

Все манипуляции с лабораторными животными осуществляли в соответствии с принципами биоэтики, правилами лабораторной практики (GLP) и международными рекомендациями (Этический кодекс) по проведению медико-биологических исследований с использованием животных (1985), с соблюдением принципов, изложенных в законе «О защите животных от жестокого обращения» гл. V, ст. 104679 – ГД от 01.12.1999 г., и согласно приказу Минздрава России от 19.06.2003 г. № 267 «Об утверждении правил лабораторной практики».

В качестве материала для исследования были выбраны легкий полипропиленовый сетчатый эндопротез с диаметром нити 90 мк и суперлегкий полипропиленовый эндопротез с диаметром нити 70 мк.

Экспериментальные животные были разделены на две группы по 25 животных в каждой. Животным 1-й группы надапоневротически имплантировали легкий эндопротез, во 2-й группе имплантировали суперлегкий полипропиленовый эндопротез.

Технология операции была одинаковой в обеих группах. Под общей анестезией (внутривенно вводили препарат «Золетил 50» в дозе 5 мг/кг массы) в асептических условиях выполняли срединный разрез кожи, подкожной клетчатки длиной 7 см по белой линии живота, отступив от мечевидного отростка 1–2 см в направлении к лобковому симфизу. Тупым и острым путем освобождали апоневроз прямых мышц живота от подкожной жировой клетчатки на 2 см в каждую сторону от срединного разреза. На апоневроз укладывали изучаемые эндопротезы размерами 3×2 см. Фиксацию эндопротеза выполняли непрерывным швом полипропиленовой мононитью 3/0. Гемостаз проводили по ходу операции. После завершения оперативного вмешательства отдельными узловыми швами ушивали подкожную жировую клетчатку и кожу. Рану не дренировали.

Из эксперимента животных выводили на 3-и, 7-е, 10-е, 14-е и 21-е сутки после операции путем передозировки средств для наркоза.

После выведения животных из эксперимента в указанные сроки проводили забор материала для морфологических исследований: иссекали единым блоком участок передней брюшной стенки кролика размерами 2×2 см, включая материал эндопротеза. После этого проводили изготовление гистологических срезов по стандартной методике.

Микроскопирование и микрофотосъемку осуществляли с помощью оптической системы, состоящей из светового микроскопа Leica CME, цифровой окуляр-камеры DCM – 510 на увеличениях ×40, ×100, ×200 и ×400 с документированием снимков в программе «FUTURE WINJOE», входящей в комплект поставки окуляр-камеры.

Проводили оценку площади воспалительно-клеточного инфильтрата вокруг нитей эндопротезов, строения соединительнотканной капсулы, наличия и выраженности ее слоев, степени зрелости коллагеновых волокон и их толщины.

Для объективной оценки течения имплантационной реакции использовали метод подсчета клеточного индекса (КИ) по следующей формуле:

$$\text{КИ} = \frac{\text{макрофаги}+\text{фибробласты}+\text{фиброциты}}{\text{гранулоциты}+\text{лимфоциты}+\text{моноциты}}.$$

Клеточный индекс является интегральным показателем, отражающим течение имплантационной реакции: значение индекса <1 свидетельствует о воспалительной фазе течения реакции, а >1 – о переходе к репаративной фазе.

Количественные результаты исследования обрабатывали статистически с использованием аналитического пакета приложения «Excel Office 2010». Проверку на нормальность распределения проводили по способу Шапиро – Уилка. При нормальном распределении статистическую значимость различий осуществляли с помощью критерия Стьюдента. В случаях с распределением, отличающимся от нормального, применяли критерий Уилкоксона и Манни – Уитни. Различия считали статистически достоверными при $P<0,05$.

Таблица 1

Результаты морфометрического исследования клеточного состава и клеточного индекса на разных сроках эксперимента (M±m)

Table 1

Results of morphometric study of cellular composition and cellular index at different periods of the experiment (M±m)

Показатель	Группа	Срок имплантации, сутки				
		3-и (n=10)	7-е (n=10)	10-е (n=10)	14-е (n=10)	21-е (n=10)
Нейтрофилы	1-я опытная	(15,8±0,25)	(15,6±0,19)	(5,2±0,15)	(2,9±0,09)	(4,6±0,25)
	2-я опытная	(11,4±0,21)*	(12,5±0,22)*	(4,7±0,26)*	(4,7±0,23)	(5,1±0,19)
Лимфоциты	1-я опытная	(17,2±0,41)	(12,2±0,24)	(7,2±0,15)	(2,9±0,27)	(5,1±0,26)
	2-я опытная	(16,1±0,39)	(14,0±0,27)	(3,6±0,10)	(6,1±0,26)	(7,3±0,19)
Плазмоциты	1-я опытная	(9,2±0,19)	(8,9±0,30)	(6,1±0,26)	(7,7±0,25)	(9,0±0,52)
	2-я опытная	(9,8±0,13)	(6,3±0,26)	(6,2±0,31)	(6,4±0,32)	(5,5±0,30)
Макрофаги	1-я опытная	(20,0±0,42)	(20,3±0,46)	(20,4±0,32)	(15,4±0,18)	(21,0±0,37)
	2-я опытная	(21,4±0,27)	(21,2±0,37)	(22,8±0,39)	(16,8±0,41)	(16,5±0,29)*
Тучные клетки	1-я опытная	(19,6±0,11)	(12,2±0,22)	(15,3±0,27)	(14,3±0,25)	(9,9±0,396)
	2-я опытная	(19,1±0,20)	(6,8±0,31)*	(12,1±0,30)	(8,6±0,21)**	(6,6±0,12)
Фибробласты	1-я опытная	(11,5±0,18)	(18,7±0,25)	(23,4±0,31)	(24,5±0,31)	(20,6±0,13)
	2-я опытная	(13,7±0,18)*	(20,9±0,31)*	(27,2±0,25)*	(23,4±0,28)	(25,0±0,26)*
Фиброциты	1-я опытная	(6,7±0,13)	(16,1±0,39)	(22,4±0,37)	(27,3±0,25)	(29,8±0,13)
	2-я опытная	(8,5±0,23)	(18,3±0,29)	(23,5±0,28)	(28,1±0,25)	(34,0±0,30)*
Клеточный индекс	1-я опытная	(0,6±0,02)	(1,2±0,11)	(1,9±0,12)	(2,1±0,11)	(2,5±0,09)
	2-я опытная	0,773*	1,525*	2,773*	2,647*	3,082*

* – p<0,05 по сравнению с показателями 1-й группы.

Результаты. Результаты морфометрического исследования клеточного состава окружающих эндопротез тканей и клеточного индекса на разных сроках эксперимента приведены в *табл. 1*.

У животных 2-й группы воспалительная реакция на имплантированный протез по динамике нейтрофилов была на 3-и сутки эксперимента ниже в 1,3, на 7-е – в 1,2, на 10-е – в 1,1 раза, чем у животных в 1-й группе. В последующие дни она была слабо выражена в обеих группах. Фибробластическая реакция, наоборот, увеличивалась на 3-и сутки в 1,2, на 7-е– в 1,12, на 10-е – в 1,16 и на 21-е сутки – в 1,2 раза.

Воспалительная фаза имплантационной реакции по динамике клеточного индекса продолжалась в течение 3–5 суток. Уже к 7-м суткам значение клеточного индекса превышало 1, что свидетельствовало о преобладании репаративных процессов, характерных для II фазы раневого процесса. В течение эксперимента показатель продолжал увеличиваться в 1-й группе в 4,2 раза и во 2-й – в 4 раза. Клеточный индекс во 2-й группе был выше, чем в 1-й: на 3-и и 7-е сутки – в 1,3 раза, на 10-е сутки – в 1,5 раза, на 14-е сутки – в 1,3 раза и на 21-е сутки – в 1,2 раза. Такая динамика индекса свидетельствовала о большей выраженности репаративных процессов вокруг суперлегкого импланта.

При морфометрическом исследовании с 7-х по 21-е сутки определяли толщину капсулы вокруг нитей эндопротеза в микрометрах. На 3-и сутки эксперимента элементы капсулы не определялись в обеих группа. Результаты морфометрического исследования толщины капсулы эндопротеза приведены в *табл. 2.*

С 7-х по 21-е сутки как в 1-й, так и во 2-й группе отмечали увеличение толщины соединительнотканных

Таблица 2

Результаты морфометрического исследования толщины капсулы эндопротеза, мкм (M±m)

Table 2

Results of morphometric study of the thickness of the capsule of the endoprosthesis, microns (M±m)

Срок наблюдения, сутки	n	1-я группа	n	2-я группа	p
7-е	5	(8,19±0,15)	5	(9,59±0,30)	≤0,05
10-е	5	(12,83±0,20)	5	(17,13±0,48)	≤0,05
14-е	5	(33,99±0,61)	5	(37,65±0,93)	≤0,05
21-е	5	(49,75±0,78)	5	(52,28±0,97)	≤0,05

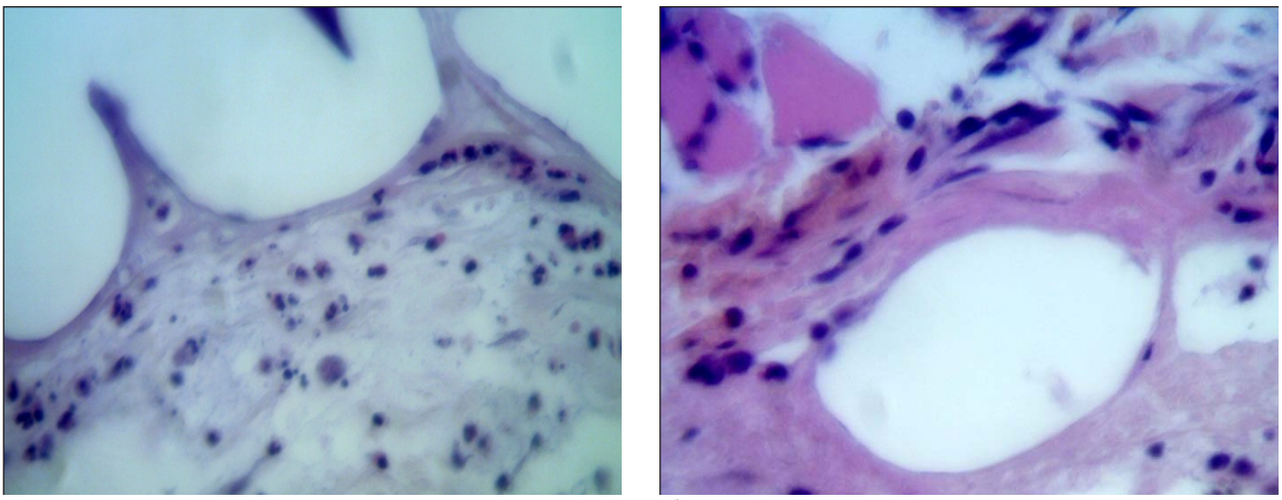

а *б*

Рис. 1. Патоморфологические изменения в тканях брюшной стенки на 3-и сутки эксперимента:
а – легкий эндопротез; б – сверхлегкий эндопротез. Окрашено гематоксилином и эозином. Ув. ×400

Fig. 1. Pathomorphological changes in abdominal wall tissues on the 3rd day of the experiment:
a – lightweight endoprosthesis; б – super-lightweight endoprosthesis. Hematoxylin and eosin staining. Magnification 400×

капсул в 6,1 и 5,5 раза соответственно. Толщина капсулы вокруг суперлегкого протеза на 7-е сутки была статистически достоверно больше в 1,2, на 10-е – в 1,3 на 14-е сутки – в 1,1 раза и на 21-е сутки – в 1,05 раза, чем у животных 1-й группы. Толщина капсулы прямо пропорциональна степени репаративных процессов в тканях, окружающих протез. Динамика увеличения толщины капсулы вокруг суперлегкого протеза превосходила таковую под легким имплантом.

Микроскопическое изучение гистологических срезов участка передней брюшной стенки с имплантированным легким эндопротезом на 3-и сутки у животных в 1-й группе показало, что в непосредственной близости к нитям эндопротеза клеточный компонент преобладал над волокнистым. В поле зрения визуализировалось большое количество нейтрофилов, лимфоцитов и тучных клеток, находящихся в стадии дегрануляции. Клетки фибробластического ряда, моноциты, макрофаги и плазмоциты были единичные. С наружной и внутренней поверхностей эндопротеза происходила сборка коллагеновых фибрилл в коллагеновые волокна. Коллагеновые фибриллы хорошо определялись в межклеточном матриксе, куда они попадали после отщепления концевых молекул от молекулы тропоколлагена. С наружной поверхности эндопротеза начинался процесс упорядочивания тонких новообразованных коллагеновых волокон несколько раньше, чем с внутренней. Однако вести речь о соединительнотканной перипротезной капсуле пока еще не представлялось возможным (*рис. 1*, *а*). Микроскопическое изучение гистологических срезов участка передней брюшной стенки с имплантированным сверхлегким эндопротезом на 3-и сутки у животных во 2-й группе показало, что новообразованные коллагеновые волокна очень тонкие, нежные, их диаметр меньше, чем у волокон при использовании легкого эндопротеза, в поле зрения преобладают лимфоциты и тучные клетки в стадии дегрануляции, встречаются фибробласты, моноциты и макрофаги, а также единичные нейтрофилы. Следует отметить, что в расположении волокон нет упорядоченности, они расположены хаотично и переплетаются между собой. Межволоконные промежутки широкие (*рис. 1*, *б*).

На 10-е сутки эксперимента у животных первой группы процесс приживления импланта протекал недостаточно активно. Непосредственно вокруг нитей эндопротеза выявлены расположенные в несколько рядов крупные гипертрофированные фибробласты со светлой цитоплазмой и темными гиперхромными ядрами. В поле зрения определялись лимфоциты, единичные плазмоциты и моноциты, фиброциты и в большом количестве макрофаги. При окраске по Маллори – ядра клеток более яркие и более интенсивно окрашенные, что свидетельствует об активных синтетических процессах в клетке. Вокруг пучков нитей легкого эндопротеза новообразованная капсула недостаточно зрелая. Отсутствует выраженная послойность в ее строении (*рис. 2*, *а*). На 10-е сутки эксперимента у животных 2-й группы над апоневрозом визуализируется поперечно срезанный эндопротез, окруженный незрелой соединительнотканной капсулой, с разделением на внутренний и наружный слои. Во внутреннем, клеточном, слое капсулы находятся единичные фибробласты мелких размеров и большое количество вытянутых, уплощенной формы фиброцитов. Наружный, волокнистый, слой образован толстыми незрелыми и ярко оксифильными (при окраске по Ван Гизону) волокнами, расположенными плотно, компактно и параллельно друг другу. При этом между нитей сверхлегкого эндопротеза продолжается созревание соединительной

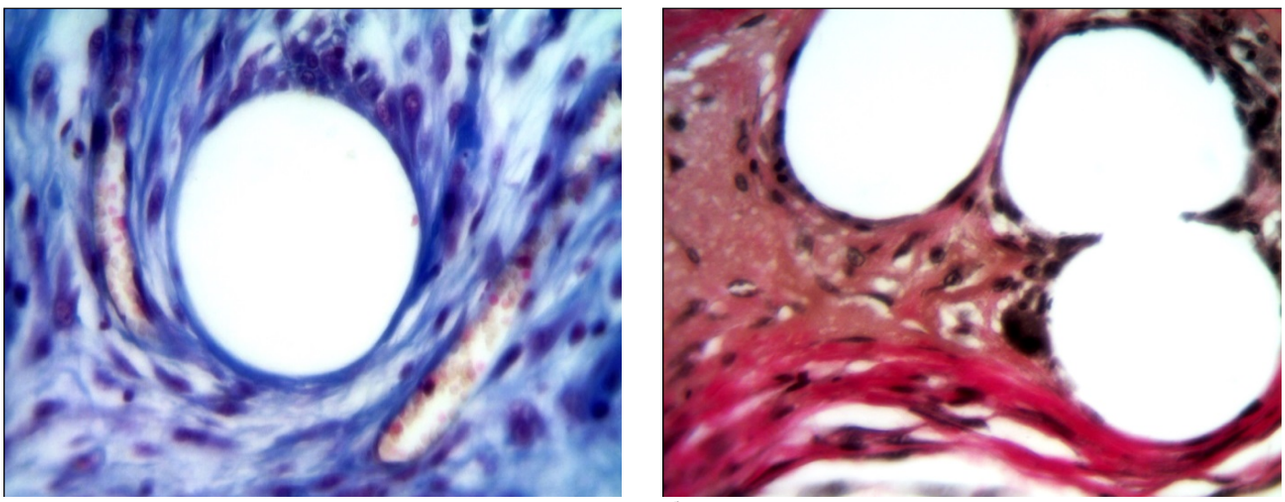

а *б*

Рис. 2. Патоморфологические изменения в тканях брюшной стенки на 10-е сутки эксперимента:
а – легкий эндопротез; б – сверхлегкий эндопротез. Окрашено по Маллори (а) и по Ван Гизону (б). Ув. ×400

Fig. 2. Pathomorphological changes in abdominal wall tissues on the 10th day of the experiment:
a – lightweight endoprosthesis; б – super-lightweight endoprosthesis. Mallory (a) and van Gieson (б) staining. Magnification 400×

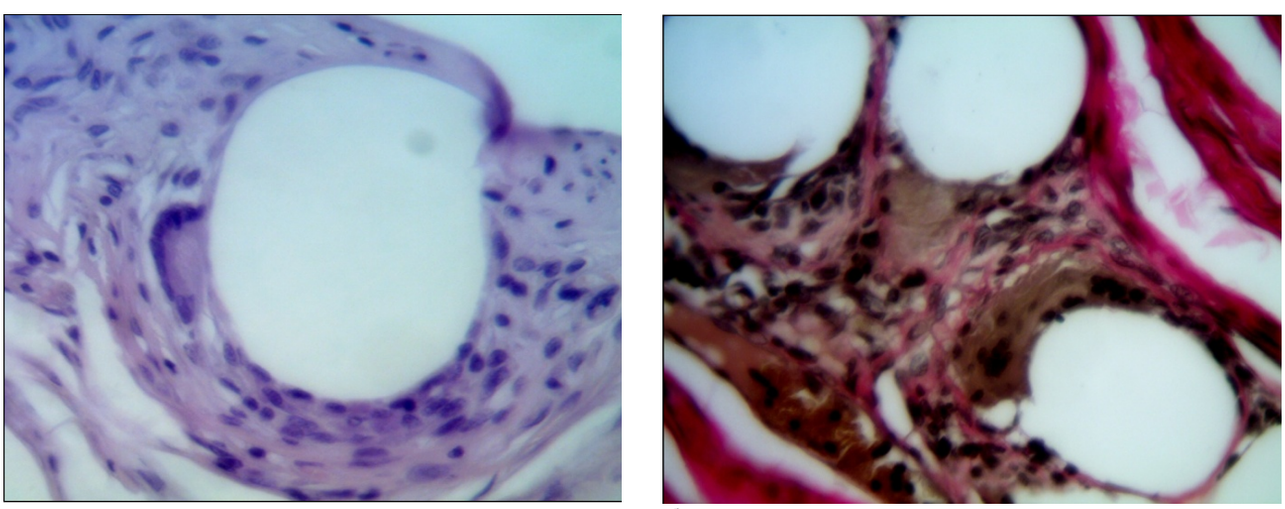

а *б*

Рис. 3. Патоморфологические изменения в тканях брюшной стенки на 21-е сутки эксперимента:
а – легкий эндопротез; б – сверхлегкий эндопротез. Окрашено гематоксилином и эозином (а) и по Ван Гизону (б). Ув. ×400

Fig. 3. Pathomorphological changes in abdominal wall tissues on the 21st day of the experiment:
a – lightweight endoprosthesis; б – super-lightweight endoprosthesis. Hematoxylin and eosin staining (a) and van Gieson technique (б). Magnification 400×

ткани. Волокна, находящиеся в пучках между нитей эндопротеза, расположены разнонаправленно, хаотично, что придает ткани пенисто-пористый вид на срезе. В поле зрения вокруг нитей сверхлегкого эндопротеза с латеральных сторон в клеточном составе преобладают клетки фибробластического ряда, и визуализируются единичные лимфоциты (*рис. 2*, *б*).

На 21-е сутки у животных 1-й группы продолжалось формирование незрелой соединительнотканной перипротезной капсулы. Слои капсулы плохо дифференцируются. В наружном слое определялись упорядоченно расположенные рыхлые недостаточно зрелые коллагеновые волокна. Внутренний слой содержал преимущественно клетки фибробластического ряда, лимфоциты, единичные плазмоциты и макрофаги. Клеточный слой широкий, плотность клеток в нем высокая (*рис. 3*, *а*). У животных 2-й группы на этом сроке происходило дальнейшее преобразование перипротезной капсулы. Плотный соединительнотканный каркас образован зрелыми коллагеновыми волокнами, расположенными компактно и параллельно друг к другу. Хорошо выражено послойное строение соединительнотканной капсулы. Во внутреннем слое визуализировались клетки фибробластического ряда, в наружном – волокнисто-зрелые коллагеновые волокна, окрашивающиеся в ярко-оксифильный цвет при окраске по Ван Гизону (рис. 3, *б*).

Обсуждение. Проведенное исследование имплантационной реакции на легкий полипропиленовый эндопротез показало, что воспалительная

реакция в ответ на имплантацию эндопротеза сохраняется в течение 7 суток, а фибробластическая реакция выражена слабо в течение эксперимента. В результате этого соединительнотканная капсула в течение 20 дней не образуется. Поэтому при применении легкого полипропиленового эндопротеза при аллогерниопластике у больных с большими и гигантскими вентральными грыжами рецидив заболевания развивается в 8–10 % случаев [7, 8]. Слабость брюшной стенки с имплантированным легким синтетическим материалом является основной причиной рецидива вентральных грыж [9]. В клинической практике лучше применять усиленные полипропиленовые эндопротезы с введением в их структуру нитей бóльшей толщины – 120 мк, усиленные полосы которых чередовались бы с нитями диаметром 90 мк [10]. Воспалительная реакция на имплантацию суперлегкого протеза менее выражена, чем на имплантацию легкого протеза. Он превосходит легкий эндопротез по выраженности фибробластической реакции, которая формирует уже на 14-й день эксперимента соединительнотканную капсулу. В настоящее время суперлегкий эндопротез в основном применяется для превентивного эндопротезирования брюшной стенки [11].

Вывод. Применение суперлегкого эндопротеза для герниопластики патогенетически обосновано, так как позволяет ускорить в 2 раза процессы вживления трансплантата в брюшную стенку. Результаты нашего исследования позволяют рекомендовать суперлегкий эндопротез при герниопластике у больных с вентральными грыжами.

Конфликт интересов / Conflict of interest

Авторы заявили об отсутствии конфликта интересов. / The authors declare no conflict of interest.

Соответствие нормам этики / Compliance with ethical principles

Авторы подтверждают, что соблюдены права людей, принимавших участие в исследовании, включая получение информированного согласия в тех случаях, когда оно необходимо, и правила обращения с животными в случаях их использования в работе. Подробная информация содержится в Правилах для авторов. / The authors confirm that they respect the rights of the people participated in the study, including obtaining informed consent when it is necessary, and the rules of treatment of animals when they are used in the study. Author Guidelines contains the detailed information.

ЛИТЕРАТУРА [REFERENCES]

1. Послеоперационные вентральные грыжи : современное состояние проблемы / М. В. Тимербулатов, Ш. В. Тимербулатов, Э. З. Гатауллина, Э. Р. Валитова // Мед. вестн. Башкортостана. 2013. Т. 8, № 5. С. 101–107. [Timerbulatov M. V., Timerbulatov Sh. V., Gataullina Eh. Z., Valitova Eh. R. Posleoperacionnye ventral'nye gryzhi: sovremennoe sostoyanie problemy. Medicinskij vestnik Bashkortostana. 2013;8(5):101–107. (In Russ.)].
2. Шестаков А. Л., Инаков А. Г., Цховребов А. Т. Оценка эффективности герниопластики у больных с грыжами передней брюшной стенки с помощью опросника SF-36 // Вестн. нац. медико-хирург. центра им. Н. И. Пирогова. 2017. № 3. С. 50–53. [Shestakov A. L., Inakov A. G., Ckhovrebov A. T. Ocenka ehffektivnosti gernioplastiki u bol'nyh s gryzhami perednej bryushnoj stenki s pomoshch'yu oprosnika SF-36. Vestnik nacional'nogo mediko-hirurgicheskogo centra im. N. I. Pirogova. 2017;(3):50–53. (In Russ.)].
3. Bringman S., Wollert S., Österberg J. et al. Three year results of a randomized clinical trial of lightweight or standard polypropylene mesh in Lichtenstein repair of primary inguinal hernia. British journal of surgery. 2006;93(9):1056–1059.
4. Шестаков А. Л., Федоров Д. Н., Иванчик И. Я. и др. Сравнительная оценка стандартных композитных, композитных и «облегченных» синтетических протезов, применяемых для герниопластики (экспериментальная работа) // Человек и его здоровье : Курский науч.-практ. вестн. 2017. № 2. С. 81–87. [Shestakov A. L., Fedorov D. N., Ivanchik I. Ya., Boeva I. A., Bitarov T. T. Sravnitel'naya ocenka standartnyh kompozitnyh, kompozitnyh i «oblegchennyh» sinteticheskih protezov, primenyaemyh dlya gernioplastiki (ehksperimental'naya rabota) // Kurskij nauchno-prakticheskij vestnik «CHelovek i ego zdorov'e». 2017;(2): 81–87. (In Russ.)].
5. Klinge U., Klosterhalfen B. Modified classification of surgical meshes for hernia repair based on the analyses of 1,000 explanted meshes // Hernia. 2012. Vol. 16, № 3. P. 251–258.
6. Суковатых Б. С., Иванов А. В., Жуковский В. А. и др. Выбор полипропиленового эндопротеза для пластики брюшной стенки // Вестн. хир. им. И. И. Грекова. 2013. № 6. С. 41–45. [Sukovatyh B. S., Ivanov A. V., ZHukovskij V. A., Filipenko T. S., Valujskaya N. M., Gerasimchuk E. V. Vybor polipropilenovogo ehndoproteza dlya plastiki bryushnoj stenki. Vestnik khirurgii im. I. I. Grekova. 2013;(6):41–45. (In Russ.)].
7. Petro C. C., Nahabet E. H., Criss C. N. et al. Central failures of lightweight monofilament polyester mesh causing hernia recurrence: a cautionary note // Hernia. 2015. Vol. 19, № 1. P. 155–159.
8. Zuvela M., Galun D., Djuric-Stefanovic A. et al. Central rupture and bulging of low-weight polypropylene mesh following recurrent incisional sublay hernioplasty // Hernia. 2014. Vol. 18, № 1. P. 135–140.
9. Anurov M. V., Titkova S. M., Oettinger A. P. Biomechanical compatibility of surgical mesh and fascia being reinforced: dependence of experimental hernia defect repair results on anisotropic surgical mesh positioning. Hernia. 2012. Vol. 16, № 2. P. 199–210.
10. Егиев В. Н., Чижов Д. В. Первые результаты клинического применения «усиленных» полипропиленовых сеток при лечении грыж брюшной стенки // Москов. хирург. журн. 2013. № 3. С. 39–41. [Egiev V. N., Chizhov D. V. Pervye rezul'taty klinicheskogo primeneniya «usilennyh» polipropilenovyh setok pri lechenii gryzh bryushnoj stenki. Moskovskij khirurgicheskij zhurnal. 2013;(3):39–41. (In Russ.)].
11. Суковатых Б. С., Валуйская Н. М., Праведникова Н. В. и др. Профилактика послеоперационных вентральных грыж : современное состояние проблемы // Хирургия. 2016. № 3. С. 76–80. [Sukovatyh B. S., Valujskaya N. M., Pravednikova N. V., Gerasimchuk E. V., Mutova T. V. Profilaktika posleoperacionnyh ventral'nyh gryzh: sovremennoe sostoyanie problemy. Khirurgiya. 2016;(3):76–80. (In Russ.)].

Сведения об авторах:

*Суковатых Борис Семёнович** (e-mail: SukovatykhBS@kursksmu.net), д-р мед. наук, профессор, зав. кафедрой общей хирургии; *Затолокина Мария Алексеевна** (e-mail: ZatolokinaMA@kursksmu.net), д-р мед. наук, доцент кафедры гистологии, цитологии и эмбриологии; *Мутова Тамара Викторовна** (e-mail: MutovaTV@kursksmu.net), ассистент кафедры общей хирургии; *Валуйская Нелли Михайловна** (e-mail: ValuiskayaNM@kursksmu.net), канд. мед. наук, ассистент кафедры общей хирургии; *Жуковский Валерий Анатольевич*** (e-mail: rdd.lintex@gmail.com), д-р техн. наук, директор ООО «Линтекс»; *Филипенко Татьяна Сергеевна*** (e-mail: rdd.lintex@gmail.com), научный сотрудник ООО «Линтекс»; *Мутов Виктор Яковлевич**** (e-mail: tomikmutova@mail.ru), врач-хирург; * Курский государственный медицинский университет, 305041, Россия, г. Курск, ул. К. Маркса, д. 3; ** ООО «Линтекс», 190020, Россия, Санкт-Петербург, ул. Лифляндская, д. 6, литера К; *** Курская городская больница № 2, 305035, Россия, г. Курск, ул. Дзержинского, д. 81.

© CC Коллектив авторов, 2019
УДК 616.33/.34-007.253:616.381-002+616.94
DOI: 10.24884/0042-4625-2019-178-2-52-55

УСПЕШНОЕ ЛЕЧЕНИЕ ПАЦИЕНТА С ВЫСОКИМИ СВИЩАМИ ЖЕЛУДОЧНО-КИШЕЧНОГО ТРАКТА НА ФОНЕ ТРЕТИЧНОГО ПЕРИТОНИТА И ТЯЖЕЛОГО АБДОМИНАЛЬНОГО СЕПСИСА

А. Е. Демко, С. А. Шляпников, Г. И. Синенченко, В. И. Кулагин, И. М. Батыршин, В. М. Луфт, Г. А. Пичугина, Д. С. Склизков*, Ю. С. Остроумова, А. В. Осипов

Государственное бюджетное учреждение «Санкт-Петербургский научно-исследовательский институт скорой помощи имени И. И. Джанелидзе», Санкт-Петербург, Россия

Поступила в редакцию 15.01.19 г.; принята к печати 27.02.18 г.

Показан случай успешного лечения пациента с такими тяжелыми осложнениями перфоративной язвы двенадцатиперстной кишки, как тяжелый абдоминальный сепсис, с последующим формированием свищей желудочно-кишечного тракта. Применение методики «открытого живота» с использованием вакуум-ассистированных повязок позволило в данном случае реализовать принцип «source-control» и добиться стабилизации состояния при явлениях полиорганной недостаточности и септического шока. Стоит отметить преимущество этапных реконструктивных хирургических вмешательств для данной категории больных, что позволяет постепенно улучшать качество жизни пациента без высоких операционных рисков больших симультанных реконструктивных операций.

Ключевые слова: *кишечный свищ, третичный перитонит, абдоминальный сепсис, терапия локальным отрицательным давлением*

Для цитирования: Демко А. Е., Шляпников С. А., Синенченко Г. И., Кулагин В. И., Батыршин И. М., Луфт В. М., Пичугина Г. А., Склизков Д. С., Остроумова Ю. С., Осипов А. В. Успешное лечение пациента с высокими свищами желудочно-кишечного тракта на фоне третичного перитонита и тяжелого абдоминального сепсиса. *Вестник хирургии имени И. И. Грекова*. 2019;178(2):52–55. DOI: 10.24884/0042-4625-2019-178-2-52-55.

*** Автор для связи:** Дмитрий Сергеевич Склизков, ГБУЗ «Санкт-Петербургский научно-исследовательский институт скорой помощи им. И. И. Джанелидзе», 192242, Россия, Санкт-Петербург, ул. Будапештская, д. 3, литер А. E-mail: dsklizkov90@mail.ru.

Case report of successful treatment of patient with high gastrointestinal fistulas with tertiary peritonitis and severe abdominal sepsis

Andrey E. Demko, Sergey A. Shlyapnikov, Georgiy I. Sinenchenko, Vladimir I. Kulagin, Ildar M. Batyrshin, Valeriy M. Luft, Galina A. Pichugina, Dmitriy S. Sklizkov, Julia S. Ostroumova, Alexey V. Osipov*

Saint-Petersburg I. I. Dzhanelidze Research Institute of Emergency Medicine, Russia, St. Petersburg

Received 15.01.19; accepted 27.02.19

This article is about the successful treatment of the patient with such heavy complications of a perforative duodenal ulcer as heavy abdominal sepsis, with the subsequent formation of fistulas of gastrointestinal tract. Application of the technique of «open abdomen» using vacuum assisted closure, allowed in this case to realize the principle of «source-control» and to achieve stabilization of the condition in multiple organ failure and septic shock. It is worth noting the advantage of stage reconstructive surgical interventions to this category of patients that allows to gradually improve quality of life of the patient without high operational risks of big simultaneous reconstructive operations

Keywords: *intestinal fistula, tertiary peritonitis, abdominal sepsis, negative pressure wound therapy*

For citation: Demko A. E., Shlyapnikov S. A., Sinenchenko G. I., Kulagin V. I., Batyrshin I. M., Luft V. M., Pichugina G. A., Sklizkov D. S., Ostroumova Ju. S., Osipov A. V. Case report of successful treatment of patient with high gastrointestinal fistulas with tertiary peritonitis and severe abdominal sepsis. *Grekov's Bulletin of Surgery.* 2019; 178(2):52–55. (In Russ.). DOI: 10.24884/0042-4625-2019-178-2-52-55.

*** Corresponding author:** Dmitriy S. Sklizkov, Saint-Petersburg I. I. Dzhanelidze Research Institute of Emergency Medicine, 3 Budapeshtskaya street, St. Petersburg, Russia, 192242. E-mail: dsklizkov90@mail.ru.

Лечение пациентов с кишечными свищами является чрезвычайно сложной задачей, требующей мультидисциплинарного подхода. Летальность при данной патологии остается на очень высоком уровне и может достигать 40 %. Летальный исход чаще всего является результатом тяжелого сепсиса на фоне раневых инфекций и истощения на фоне электролитного и белково-энергетического дисбаланса у пациентов с высокопродуктивными свищами [1]. Успех в лечении больных с данной

Рис. 1. Вид передней брюшной стенки на момент перевода
Fig. 1. View of abdominal wall in the time of transfer

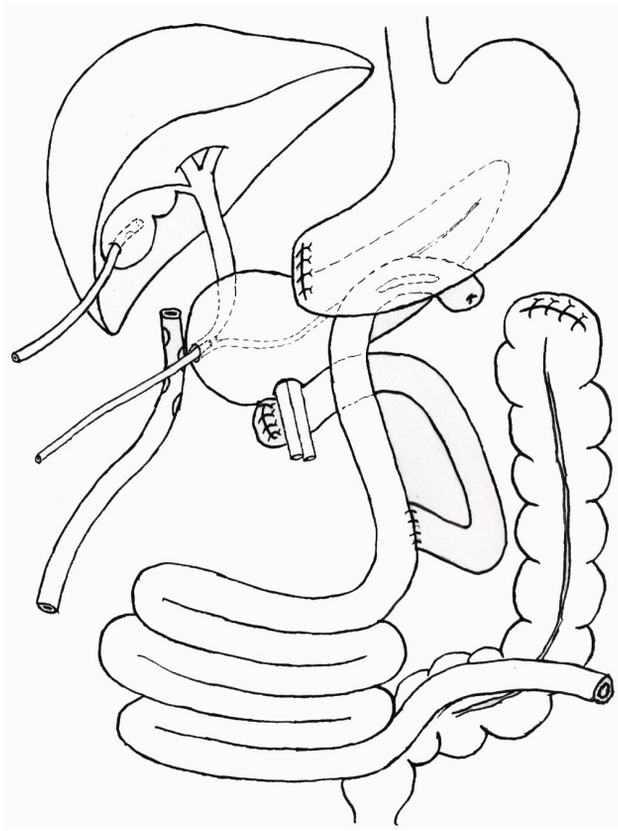

Рис. 2. Схема желудочно-кишечного тракта после операции
Fig. 2. Scheme of the gastrointestinal tract after surgery

патологией достигается нечасто из-за ограниченного опыта у многих хирургов и отсутствия специализированных центров, где концентрировались бы такие пациенты.

Пациент П., 37 лет, был переведен 04.09.2017 г. в НИИСП им. И. И. Джанелидзе из иногороднего стационара в крайне тяжелом состоянии с клиникой тяжелого абдоминального сепсиса. Оперирован 20.08.2017 г. по поводу перфоративной язвы двенадцатиперстной кишки (ДПК), выполнено ушивание язвы и пилоропластика по Гейнике – Микуличу. На 8-е сутки течение послеоперационного периода осложнилось несостоятельностью швов пилоропластики. 28.08.2017 г. были выполнены релапаротомия, резекция пилорического отдела желудка, наложена дуоденостома и сформирована лапаростома. Далее 30.08.2017 г. и 01.09.2017 г. выполнены этапные санирующие операции с наложением пункционной холецистостомы и ушиванием несостоятельности культи желудка. 03.09.2017 г. (14-е сутки после первичной операции) пациенту произведено наложение заднего позадиободочного гастроэнтероанастомоза по Ру. 04.09.2017 г. пациент переведен в отделение реанимации городского центра по лечению тяжелого сепсиса НИИСП им. И. И. Джанелидзе. На момент поступления состояние больного тяжелое, имеются признаки системной воспалительной реакции, явления полиорганной дисфункции с развернутой картиной тяжелого сепсиса (SIRS=4, SOFA=6). При осмотре пациента определяется лапаростома, сформированная посредством металлоконструкции строительного назначения (*рис. 1*). Также у больного имеется функционирующая транспеченочная холецистостома и дуоденостома, через которую выполнено дренирование тонкой кишки зондом Миллера – Эббота. После предоперационной подготовки 05.09.2017 г. выполнена релапаротомия, в ходе которой выявлены некроз нисходящей ветви ДПК, некроз сегмента поперечной ободочной кишки с перфорацией, разлитой фибринозно-гнойный перитонит. Объем операции: расширенная правосторонняя гемиколэктомия с выведением концевой илеостомы. Резекция ДПК и ушивание ее нижней горизонтальной ветви с наружным дренированием внепеченочных желчных протоков через сохраненный большой дуоденальный сосочек с установкой активного двухпросветного дренажа к этой зоне (*рис. 2*). Санация брюшной полости с формированием вакуум-ассистированной лапаростомы (*рис. 3*).

В послеоперационном периоде отмечена положительная динамика в виде регресса органной дисфункции и признаков SIRS. 07.09.2017 г., на 2-е сутки, выполнены этапная санирующая операция и замена системы NPWT (SIRS=1, SOFA=3). 09.09.2017 г. – программная релапаротомия: явления перитонита купированы, заведен зонд для питания за Ру-анастомоз и выполнено устранение лапаростомы путем наложения кожных швов. Лапаротомная рана зажила первичным натяжением. Осуществлялся сбор желчи и сока поджелудочной железы из свища большого дуоденального сосочка (БДС) и холецистостомы с последующей реинфузией в зонд, заведенный за Ру-анастомоз. На 19-е сутки сформировался наружный панкреатобилиарный свищ. Объем отделяемого за сутки составлял до 1500 мл, при этом отделяемое по холецистостоме полностью прекратилось. 25.09.2017 г. (20-е сутки) пациент переведен на хирургическое отделение. В течение следующего месяца отделяемое по свищу стало прогрессивно уменьшаться. При фистулографии диагностирован внутренний билиарнопанкреатодуоденальный свищ. Дренаж удален. Наружный свищ закрылся, пациент выписан на амбулаторное лечение 20.10.2017 г., на 45-е стуки.

Через 3 месяца пациент был госпитализирован в экстренном порядке по поводу спаечной тонкокишечной непроходимости, в результате которой произошло разрушение внутреннего

Рис. 3. Вид сформированной вакуум-ассистированной лапаростомы
Fig. 3. View of formed vacuum-assisted laparostomy

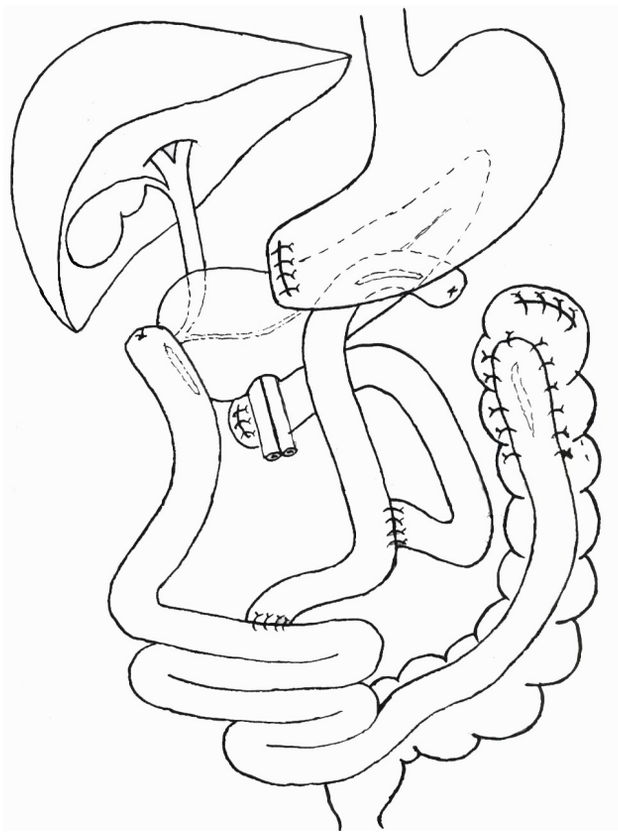

Рис. 4. Схема желудочно-кишечного тракта после всех этапов реконструктивных операций
Fig. 4. Scheme of the digestive tract after of all stages of reconstructive operations

билиарнопанкреатодуоденального свища с развитием перитонита и септического шока (SIRS=3, SOFA=10). Ситуация потребовала двухэтапных санирующих операций и повторного формирования наружного панкреатобилиарного свища по прежней методике с реинфузей отделяемого в зонд. Кроме этого, течение заболевания осложнилось перфорацией пептической язвы ГЭА с последующим формированием наружного свища.

После стабилизации белково-энергетического состояния, компенсации водно-электролитного дисбаланса и выжидания минимально необходимых сроков адгезиолизиса 06.03.2018 г. в плановом порядке выполнено наложение папиллоеюноанастомоза по Ру и реконструкция гастроэнтероанастомоза. Холецистостома удалена. Рана зажила первичным натяжением.

В плановом порядке 16.07.2018 г. наложен илеотрансверзоанастомоз. Послеоперационный период протекал гладко, пациент выписан на амбулаторное лечение (*рис. 4*).

Данное наблюдение демонстрирует необходимость мультидисциплинарного подхода к лечению пациентов с несформированными свищами желудочно-кишечного тракта и тяжелым абдоминальным сепсисом. Применение тактики «открытого живота» с использованием вакуум-ассистированных повязок позволяет реализовать принцип «source-control» и добиться стабилизации состояния больного в условиях полиорганной недостаточности и септического шока [2]. Этапные реконструктивные хирургические вмешательства в сочетании с рациональной комбинированной нутритивной терапией позволяют достичь выздоровления столь тяжело больных [3].

Конфликт интересов / Conflict of interest

Авторы заявили об отсутствии конфликта интересов. / The authors declare no conflict of interest.

Соответствие нормам этики / Compliance with ethical principles

Авторы подтверждают, что соблюдены права людей, принимавших участие в исследовании, включая получение информированного согласия в тех случаях, когда оно необходимо, и правила обращения с животными в случаях их использования в работе. Подробная информация содержится в Правилах для авторов. / The authors confirm that they respect the rights of the people participated in the study, including obtaining informed consent when it is necessary, and the rules of treatment of animals when they are used in the study. Author Guidelines contains the detailed information.

ЛИТЕРАТУРА [REFERENCES]

1. Карсанов А. М., Маскин С. С., Слепушкин В. Д. и др. Клинико-эпидемиологическое значение системного воспаления и сепсиса // Вестн. хир. им. И. И. Грекова. 2015. Т. 174, № 4. С. 99–103. [Karsanov A. M., Maskin S. S., Slepushkin V. D., Karsanova Z. O., Derbenceva T. V., Salamova F. T., Karaev T. R. Kliniko ehpidemiologicheskoe znachenie sistemnogo vospaleniya i sepsis. Vestnik khirurgii imeni I. I. Grekova. 2015;174(4):99–103. (In Russ.)].
2. Бенсман В. М., Савченко Ю. П., Щерба С. Н. и др. Способ закрытия лапаротомной раны при распространенном перитоните // Хирургия : Журнал им. Н. И. Пирогова. 2016. № 7. С. 30–35. [Bensman V. M., Savchenko Ju. P., Shherba S. N., Golikov I. V., Triandafilov K. V.,

Chajkin V. V., Pjatakov S. N., Saakjan A.S. Sposob zakrytija laparotomnoj rany pri rasprostranennom peritonite. Khirurgija: Zhurnal im. N. I. Pirogova. 2016;(7):30–35. (In Russ.)].

3. Ромащенко П. Н., Майстренко Н. А., Сидорчук П. А. Хирургическое лечение и реабилитация больных перфоративной язвой двенадцатиперстной кишки // Росс. биомед. журн. 2014. Т. 15, № 4. С. 755–769. [Romashhenko P. N., Majstrenko N. A., Sidorchuk P. A. Khirurgicheskoe lechenie i reabilitacija bol'nyh s perforativnoj jazvoj dvenadcatiperstnoj kishki.Rossijskij biomedicinskij zhurnal. 2014;15(4): 755–769. (In Russ.)].

Сведения об авторах:

Демко Андрей Евгеньевич (e-mail: demkoandrey@gmail.com), д-р мед. наук, профессор, зам. главного врача по хирургии; *Шляпников Сергей Алексеевич* (e-mail: shlyapnikov@gmail.com), д-р мед. наук, профессор, руководитель городского центра по лечению тяжелого сепсиса; *Синенченко Георгий Иванович* (e-mail: Huv2@vmeda.org), д-р мед. наук, профессор, руководитель отдела неотложной хирургии; *Кулагин Владимир Иванович* (e-mail: VladimirKulagin@yandex.ru), канд. мед. наук, зав. 5-м хирургическим отделением (отделение панкреатологии); *Батыршин Ильдар Муллаянвич* (e-mail: onrush@mail.ru), канд. мед. наук, зав.11-м хирургическим отделением (отделение хирургических инфекции); *Луфт Валерий Матвеевич* (e-mail: lvm-aspep@mail.ru), д-р мед. наук, профессор; *Пичугина Галина Александровна* (e-mail: gal-gal2000@mail.ru), канд. мед. наук, зав. отделением анестезиологии и реаниматологии № 7 (в составе городского центра по лечению тяжелого сепсиса); *Склизков Дмитрий Сергеевич* (e-mail: dsklizkov90@mail.ru), врач-хирург 11-го хирургического отделения (в составе городского центра по лечению тяжелого сепсиса), младший научный сотрудник отдела хирургических инфекций; *Остроумова Юлия Сергеевна*, врач-хирург 11-го хирургического отделения (в составе городского центра по лечению тяжелого сепсиса), младший научный сотрудник отдела хирургических инфекций; *Осипов Алексей Викторович*, канд. мед. наук, врач-хирург 3-го хирургического отделения (колопроктологии); Санкт-Петербургский научно-исследовательский институт скорой помощи им. И. И. Джанелидзе, 192242, Россия, Санкт-Петербург, ул. Будапештская, д. 3, литер А.

© CC Коллектив авторов, 2019
УДК 616.344-007.17-06:616.34-005.1
DOI: 10.24884/0042-4625-2019-178-2-56-58

АНГИОДИСПЛАЗИЯ ПОДВЗДОШНОЙ КИШКИ, ОСЛОЖНЕННАЯ КРОВОТЕЧЕНИЕМ

П. Н. Ромащенко, А. А. Сазонов*, А. А. Феклюнин, В. С. Чирский, А. А. Ерохина

Федеральное государственное бюджетное военное образовательное учреждение высшего образования «Военно-медицинская академия имени С. М. Кирова» Министерства обороны Российской Федерации, Санкт-Петербург, Россия

Поступила в редакцию 13.12.18 г.; принята к печати 27.02.19 г.

Представлено редкое клиническое наблюдение из собственной практики, на примере которого продемонстрирована эффективность хирургического лечения пациентки с ангиодисплазией подвздошной кишки, осложненной кровотечением. Подробно описан обоснованный с клинических позиций алгоритм диагностики данного заболевания. Продемонстрирована возможность достижения обнадеживающих результатов хирургического лечения этой непростой категории больных при обоснованном выборе хирургической тактики.

Ключевые слова: *ангиодисплазия тонкой кишки, кровотечение*

Для цитирования: Ромащенко П. Н., Сазонов А. А., Феклюнин А. А., Чирский В. С., Ерохина А. А. Ангиодисплазия подвздошной кишки, осложненная кровотечением. *Вестник хирургии имени И. И. Грекова*. 2019;178(2):56–58. DOI: 10.24884/0042-4625-2019-178-2-56-58.

*** Автор для связи:** Алексей Андреевич Сазонов, ФГБВОУ ВО «Военно-медицинская академия имени С. М. Кирова» МЗ РФ, 194044, Санкт-Петербург, ул. Академика Лебедева, д. 6. E-mail: sazonov_alex_doc@mail.ru.

Angiodysplasia of the small intestine complicated by bleeding

Pavel N. Romaschenko, Aleksei A. Sazonov, Aleksei A. Feklunin, Vadim S. Chirsky, Alina A. Erokhina*

Military Medical Academy named after S. M. Kirov, Russia, St. Petersburg

Received 13.12.18; accepted 27.02.19

We presents the rare clinical observation from our own practice, which demonstrates the effectiveness of surgical treatment of the patient with angiodysplasia of the small intestine complicated by bleeding. A clinically based algorithm for the diagnosis of this disease is described in detail.The possibility of achieving encouraging results of surgical treatment in this difficult category of patients with a reasonable choice of surgical tactics has been demonstrated.

Keywords: *angiodysplasia of the small intestine, bleeding*

For citation: Romaschenko P. N., Sazonov A. A., Feklunin A. A., Chirsky V. S., Erokhina A. A. Angiodysplasia of the small intestine complicated by bleeding. *Grekov's Bulletin of Surgery.* 2019;178(2):56–58. (In Russ.). DOI: 10.24884/0042-4625-2019-178-2-56-58.

*** Corresponding author:** Aleksei A. Sazonov, Military Medical Academy named after S. M. Kirov, 6 Academiva Lebedeva street, St. Petersburg, Russia, 194044. E-mail: sazonov_alex_doc@mail.ru.

Ангиодисплазия тонкой кишки представляет собой патологическое состояние, характеризующееся порочным развитием сосудов кишечной стенки, проявляющееся дегенеративными изменениями ангиоархитектоники преимущественно в подслизистом слое [1, 2]. Одна из первых научных работ, посвященных этому заболеванию, была опубликована в 1974 г. J. J. Caldabini [3], который использовал термин «ангиодисплазия» для обозначения аномально расширенных вен подслизистой основы кишечника, явившихся причиной кровотечения у пациента старческого возраста. С момента появления активного интереса ученых и клиницистов к данной проблеме прошло уже почти полвека, однако ангиодисплазия остается наименее изученным заболеванием, приводящим к кишечным кровотечениям. Среди возможных предикторов его развития выделяют локальное повышение интралюминального давления, дисфункцию эндотелия сосудов, а также артериальную гипертензию [4, 5].

Ангиодисплазия тонкой кишки является весьма редким заболеванием, поэтому опыт лечения данной патологии даже в ведущих профильных стационарах чаще всего представлен единичными наблюдениями, что препятствует стандартизации лечебно-диагностических алгоритмов. Так, согласно наиболее крупным мультицентровым исследованиям, удельный вес ангиодисплазий среди причин кровотечений из нижних отделов желудочно-кишечного тракта составляет от 2 до 5 % [2, 4]. Кроме того, необходимо отметить, что большинство больных получают лечение не в специализированных стационарах, а в медицинских учреждениях общего профиля, куда, как правило, поступают по неотложным показаниям [3, 5].

Своевременная диагностика ангиодисплазии тонкой кишки, наряду с выбором адекватной хирургической тактики, представляет собой серьезные трудности даже для опытных специалистов, что обусловлено целым рядом факторов: многообразием клинических форм заболевания, длительным периодом малосимптомного течения, вариабельностью локализации патологических очагов, а также малодоступностью данного отдела желудочно-кишечного тракта для про-

ведения эндоскопического исследования [1, 3]. Таким образом, проблема оказания медицинской помощи пациентам с ангиодисплазией тонкой кишки далека от своего решения. Для демонстрации возможностей диагностики и алгоритма выбора тактики хирургического лечения при данной патологии приводим следующее клиническое наблюдение.

Пациентка З., 82 лет, была госпитализирована в клинику факультетской хирургии им. С.П. Фёдорова Военно-медицинской академии им. С. М. Кирова 31.10.2018 г. по неотложным показаниям с диагнозом направления «Кишечное кровотечение». На момент поступления больная жалоб не предъявляла, однако из анамнеза было известно, что на протяжении последних 3 суток она дважды отмечала обильные кровянистые выделения из заднего прохода при дефекации. Объективно: состояние пациентки удовлетворительное, кожный покров и видимые слизистые обычной окраски, пульс – 78 уд./мин, удовлетворительных качеств, АД – 115/70 мм рт. ст. Живот не вздут, безболезненный во всех отделах. Ректально: сфинктеры в тонусе, на высоте пальца патологических образований не выявлено, на перчатке кал темного цвета. В клиническом анализе крови: гемоглобин – 98 г/л, эритроциты – $3{,}46 \cdot 10^{12}$/л, другие лабораторные показатели – в пределах референсных значений.

В течение 2 ч после поступления в стационар был проведен стандартный спектр инструментальной диагностики для исключения острой хирургической патологии органов брюшной полости: рентгенография грудной клетки и живота, ультразвуковое исследование и фиброгастродуоденоскопия. Органической патологии, за исключением признаков атрофического гастрита, при выполнении эндоскопического исследования не выявлено. Начата подготовка к фиброколоноскопии (ФКС). Однако через 12 ч после госпитализации отмечен эпизод ортостатического коллапса, сопровождавшийся снижением АД до 95/60 мм рт. ст., тахикардией до 92 уд./мин., а также отхождением стула с примесью крови. В контрольном клиническом анализе крови наблюдалось снижение гемоглобина до 85 г/л. С целью мониторинга витальных функций и проведения комплексной терапии пациентка была переведена в отделение интенсивной терапии. Для подготовки к эндоскопическому исследованию толстая кишка отмыта сифонными клизмами до чистых вод. При выполнении тотальной ФКС патологических изменений со стороны слизистой толстой кишки не отмечено. В последующие сутки признаков рецидива кровотечения, как клинически, так и по данным лабораторного обследования, не было. Пациентка переведена на общее отделение в удовлетворительном состоянии.

Учитывая наличие убедительных данных за кишечное кровотечение, решено продолжить диагностический поиск и выполнить компьютерно-томографическую (КТ) ангиографию, по результатам которой, в терминальном отделе подвздошной кишки, в 15 см от илеоцекального перехода, выявлено образование размерами 2×2,5 см, интенсивно накапливающее контрастное вещество (гемангиома?) (*рис. 1*). После выполнения данного исследования (на 3-и сутки пребывания в клинике) у пациентки зарегистрирован повторный эпизод поступления геморрагического отделяемого из заднего прохода, в объеме до 400 мл, сопровождавшийся головокружением, умеренной тахикардией (ЧСС – 94 уд./мин.) и гипотензией (АД – 90/50 мм рт. ст.), а также снижением концентрации гемоглобина до 76 г/л. В экстренном порядке выполнена ФКС, при которой в толстой кишке на всем ее протяжении определяются сгустки крови, при осмотре слепой кишки наблюдается поступление свежей крови из-за Баугиниевой заслонки. Данная клиническая картина расценена как рецидив кишечного кровотечения с локализацией источника в тонкой кишке, который, согласно данным КТ-ангиографии, представлен

Рис. 1. КТ брюшной полости в ангиорежиме. Отмечено образование терминального отдела подвздошной кишки
Fig. 1. CT of the abdomen. Neoplasm of the terminal ileum is marked

гемангиомой. Учитывая продолжающийся характер рецидивного кровотечения, кровопотерю средней степени тяжести, была выбрана следующая лечебная тактика: проведение гемотрансфузии, комплексной инфузионной терапии, а также выполнение оперативного вмешательства по жизненным показаниям, которое решено начать с диагностической лапароскопии для ревизии петель тонкой кишки и идентификации источника кровотечения.

При видеоэндоскопической ревизии брюшной полости определялась незначительная дилатация терминального отдела подвздошной кишки до 3 см, просвет которой на протяжении 30–40 см от Баугиниевой заслонки был заполнен геморрагическим отделяемым. Других изменений, в том числе источника кровотечения, не выявлено. Выполнена средне-срединная лапаротомия. Осуществлена тщательная ревизия брюшной полости. Тонкая кишка осмотрена от связки Трейца до илеоцекального перехода тактильно, а также с использованием диафаноскопии. Каких-либо патологических очагов не выявлено. Однако установлено, что кровь продолжает поступать в просвет подвздошной кишки, при этом геморрагическое отделяемое определяется только в ее терминальном отделе, на протяжении 40 см от илеоцекального перехода. Проксимальнее данной зоны тонкая кишка интактна. Учитывая наличие абсолютных признаков продолжающегося кровотечения, четкую локализацию геморрагического отделяемого, а также данные КТ-ангиографии, принято решение о выполнении прицельной резекции подвздошной кишки. Произведено удаление около 40 см последней по следующим границам: проксимальная – в 10 см оральнее от зоны скопления геморрагического отделяемого, дистальная – в 8 см от илеоцекального перехода.

Резецированная тонкая кишка была рассечена продольно. При макроскопической оценке ее состояния каких-либо новообразований не выявлено. Однако в 4 см от дистального края резекции выявлен участок со сглаженным рельефом слизистой размерами 2×3 см и точечным дефектом около 2 мм в диаметре (помечен лигатурой для последующего гистологического исследования) (*рис. 2*). С целью исключения наличия патологических очагов в оставленном для формирования анастомоза дистальном сегменте подвздошной кишки осуществлена его

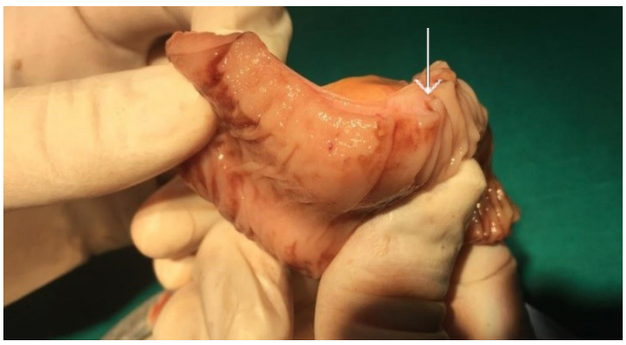

Рис. 2. Операционный препарат. Стрелкой отмечен дефект слизистой оболочки резецированной подвздошной кишки

Fig. 2. Surgical preparation. The arrow marks a defect of the mucous membrane of the resected ileum

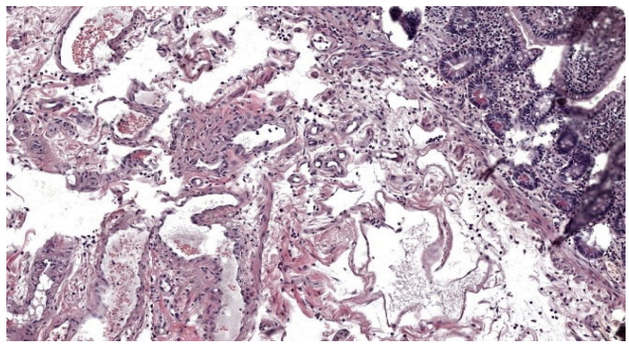

Рис. 3. Фото микропрепарата. Окраска – гематоксилин и эозин. Морфологические признаки ангиодисплазии: клубки патологически измененных сосудов в подслизистом слое. Ув. ×200

Fig. 3. Photo of micropreparation. Staining – hematoxylin and eosin. Morphological features of angiodysplasia: glomes of pathological vessels in the submucosal layer. Magnification 200 ×

инвагинация с тщательной ревизией. Никаких изменений слизистой не обнаружено. Операция завершена формированием тонко-тонкокишечного анастомоза, дренированием брюшной полости.

Послеоперационный период протекал без осложнений. Пациентка была выписана в удовлетворительном состоянии на 8-е сутки после вмешательства. Концентрация гемоглобина в контрольном клиническом анализе крови – 108 г/л. При осмотре через 2 месяца после выполнения хирургического пособия – состояние удовлетворительное, клинических и лабораторных признаков рецидива кишечного кровотечения не выявлено. В ходе гистологического исследования операционного препарата в зоне, помеченной лигатурой, на фоне умеренно выраженной лейкоцитарной инфильтрации были определены признаки ангиодисплазии подслизистого слоя кишечной стенки в виде клубков патологически измененных сосудов (*рис. 3*).

Представленный клинический случай подтверждает сложность и многогранность проблемы оказания хирургической помощи больным с ангиодисплазией тонкой кишки. Очевидно, что залогом ее решения является своевременная диагностика данного заболевания, которая является трудной задачей ввиду морфологических и топографических характеристик патологического очага, которые препятствуют его идентификации с помощью стандартного лабораторно-инструментального обследования. Так, согласно клиническим рекомендациям [2], высокой диагностической ценностью при данной патологии обладают такие методы, как мезентерикография, радионуклидная сцинтиграфия и энтероскопия. Однако возможности их применения в большинстве стационаров весьма ограничены, особенно в рамках оказания неотложной хирургической помощи. Тем не менее приведенное наблюдение демонстрирует, что надлежащая интерпретация клинических данных, наряду с применением нестандартного подхода к выбору хирургической тактики, позволяет рассчитывать на достижение обнадеживающих результатов лечения ангиодисплазии тонкой кишки, несмотря на осложненное течение заболевания и отсутствие в диагностическом арсенале наиболее информативных методов.

Конфликт интересов / Conflict of interest

Авторы заявили об отсутствии конфликта интересов. / The authors declare no conflict of interest.

Соответствие нормам этики / Compliance with ethical principles

Авторы подтверждают, что соблюдены права людей, принимавших участие в исследовании, включая получение информированного согласия в тех случаях, когда оно необходимо, и правила обращения с животными в случаях их использования в работе. Подробная информация содержится в Правилах для авторов. / The authors confirm that they respect the rights of the people participated in the study, including obtaining informed consent when it is necessary, and the rules of treatment of animals when they are used in the study. Author Guidelines contains the detailed information.

ЛИТЕРАТУРА [REFERENCES]

1. Воробьев Г. И., Саламов К. Н., Кузьминов А. М. Ангиодисплазии кишечника. М., 2001. 160 с. [Vorob'ev G. I., Salamov K. N., Kuz'minov A. M. Angiodisplazii kishechnika. Moscow, 2001:160. (In Russ.)].
2. Клинические рекомендации по лечению взрослых больных ангиодисплазией кишечника / под ред. Ю. А. Шелыгина. М., 2013. 13 с. [Klinicheskie rekomendatsii po lecheniyu vzroslykh bol'nykh angiodisplaziei kishechnika. Pod red. Yu. A. Shelygina. Moscow, 2013:13. (In Russ.)].
3. Дубова Е. А., Щеголев А. И. Ангиодисплазия тонкой кишки // Росс. журн. гастроэнтерол., гепатол., колопроктол. 2007. № 2. С. 84–88. [Dubova E. A., Shchegolev A. I. Angiodisplaziya tonkoi kishki. Ros. zhurnal gastroenterologii, gepatologii, koloproktologii. 2007;(2):84–88. (In Russ.)].
4. Gayer C., Chino A., Lucas C. et al. Acute lower gastrointestinal bleeding in 112 patients admitted to an urban emergency medical center // Surgery. 2009. Vol. 146. P. 600–607.
5. Chen L. H., Chen W. G., Cao H. J. et al. Double-balloon enteroscopy for obscure gastrointestinal bleeding : a single center experience in China // World J. Gastroenterol. 2010. Vol. 16. P. 1655–1659.

Сведения об авторах:

Ромащенко Павел Николаевич (e-mail: romashchenko@rambler.ru), член-корр. РАН, профессор, начальник кафедры факультетской хирургии; *Сазонов Алексей Андреевич* (e-mail: sazonov_alex_doc@mail.ru), канд. мед. наук, начальник хирургического отделения клиники факультетской хирургии; *Феклюнин Алексей Александрович* (e-mail: a.feclynin@mail.ru), канд. мед. наук, преподаватель кафедры факультетской хирургии; *Чирский Вадим Семёнович* (e-mail: v-chirsky@mail.ru), профессор, зав. кафедрой патологической анатомии; *Ерохина Алина Артуровна* (e-mail: lokitrikster@mail.ru), ассистент кафедры патологической анатомии; Военно-медицинская академия им. С. М. Кирова, 194044, Россия, Санкт-Петербург, ул. Академика Лебедева, д. 6.

© CC Коллектив авторов, 2019
УДК 616.329-006.363-072.1
DOI: 10.24884/0042-4625-2019-178-2-59-61

ЭНДОСКОПИЧЕСКОЕ УДАЛЕНИЕ КРУПНОЙ ЛЕЙОМИОМЫ ПИЩЕВОДА МЕТОДОМ ДИССЕКЦИИ В ПОДСЛИЗИСТОМ СЛОЕ С ПОСЛЕДУЮЩИМ ЗАКРЫТИЕМ ДЕФЕКТА ЛОСКУТОМ СЛИЗИСТОЙ ОБОЛОЧКИ

А. А. Аванесян*, А. Э. Аккалаева, Б. И. Мирошников, В. М. Моисеенко

Государственное бюджетное учреждение здравоохранения «Санкт-Петербургский клинический научно-практический центр специализированных видов медицинской помощи (онкологический)», Санкт-Петербург, Россия

Поступила в редакцию 14.11.18 г.; принята к печати 27.02.19 г.

Учитывая результаты нашего клинического наблюдения, мы можем утверждать, что техника эндоскопической резекции крупного субэпителиального образования методом диссекции в подслизистом слое с последующим закрытием дефекта лоскутом слизистой оболочки применима в клинической практике. Методика является относительно безопасной, позволяет полноценно, качественно выполнить морфологическое исследование операционного материала и, в сравнении с более инвазивными хирургическими вмешательствами, способствует уменьшению числа послеоперационных осложнений, снижению периода социального восстановления и сохранению высокого качества жизни после проведенного лечения.

Ключевые слова: *пищевод, крупная лейомиома, эзофагоскопия, удаление, пластика, лоскут слизистой оболочки*

Для цитирования: Аванесян А. А., Аккалаева А. Э., Мирошников Б. И., Моисеенко В. М. Эндоскопическое удаление крупной лейомиомы пищевода методом диссекции в подслизистом слое с последующим закрытием дефекта лоскутом слизистой оболочки. *Вестник хирургии имени И. И. Грекова*. 2019;178(2):59–61. DOI: 10.24884/0042-4625-2019-178-2-59-61.

*** Автор для связи:** Альбина Арташевна Аванесян, ГБУЗ «Санкт-Петербургский клинический научно-практический центр специализированных видов медицинской помощи (онкологический)», 197758, Россия, Санкт-Петербург, пос. Песочный, ул. Ленинградская, д. 68А. E-mail: albina-md@mail.ru.

Endoscopic submucosal dissection of large leiomyoma of the esophagus with subsequent closure of the defect with a mucosal flap

Albina A. Avanesyan, Alina E. Akkalaeva, Boris I. Miroshnikov, Vladimir M. Moiseenko*

St. Petersburg clinical scientific and practical center for specialized types of medical care (oncological), Russia, St. Petersburg

Received 14.11.18; accepted 27.02.19

Taking into consideration the results of our clinical observation, we can argue that the technique of endoscopic submucosal dissection of large leiomyoma of the esophagus with subsequent closure of the defect with a mucosal flap is applicable in clinical practice. This method is relatively safe, allows to achieve complete, quality results of morphological study, helps to reduce the number of postoperative complications, compared to more invasive surgical interventions. Also it reduces the time of social recovery and contributes to preserving the quality of life after the treatment.

Keywords: *esophagus, large leiomyoma, esophagoscopy, resection, plasty, mucosal flap*

For citation: Avanesyan A. A., Akkalaeva A. E., Miroshnikov B. I., Moiseenko V. M. Endoscopic submucosal dissection of large leiomyoma of the esophagus with subsequent closure of the defect with a mucosal flap. *Grekov's Bulletin of Surgery.* 2019;178(2):59–61. (In Russ.). DOI: 10.24884/0042-4625-2019-178-2-59-61.

*** Corresponding author:** Albina A. Avanesyan, St. Petersburg clinical scientific and practical center for specialized types of medical care (oncological), 68A Leningradskaya street, St. Petersburg, Russia, 197758. E-mail: albina-md@mail.ru.

Эндоскопическое удаление неэпителиальных опухолей желудочно-кишечного тракта, вплоть до полностенной резекции, с лечебной или диагностической целью в последние годы является приоритетным направлением [1]. Однако к удалению субэпителиальных новообразований пищевода сохраняется «сдержанное» отношение из-за опасения перфорации органа. Как правило, к такому вмешательству прибегают при небольших размерах опухоли, в пределах 2–3 см. При удалении опухолей больших размеров A. Zhang et al. [2], с целью обеспечения надежного герметизма и закрытия раневой поверхности пищевода, предлагает использовать лоскут из слизистой оболочки пищевода.

В нашей клинической практике представилась возможность эндоскопическим методом успешно удалить крупную лейомиому пищевода, используя при этом лоскут из слизистого слоя для закрытия образовавшегося дефекта стенки пищевода. Приводим данное наблюдение.

У больного П., 37 лет, при эзофагогастродуоденоскопии выявлено крупное подслизистое новообразование пищевода, щелевидно-суживающее его просвет. Какая-либо клиническая симптоматика при этом отсутствовала. Районным онкологом направлен в наш центр. При эндоскопической ультрасонографии

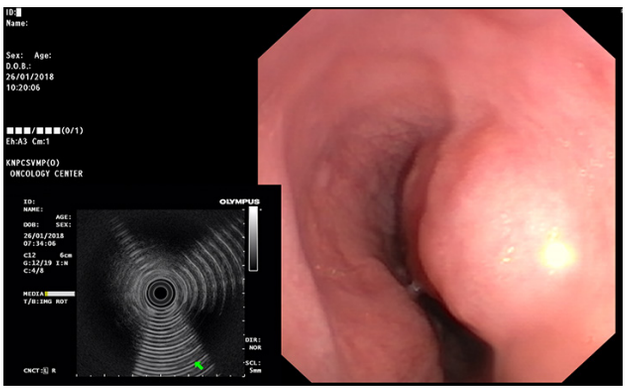

Рис. 1. Эндоскопическая картина лейомиомы
Fig. 1. Endoscopic view of leiomyoma

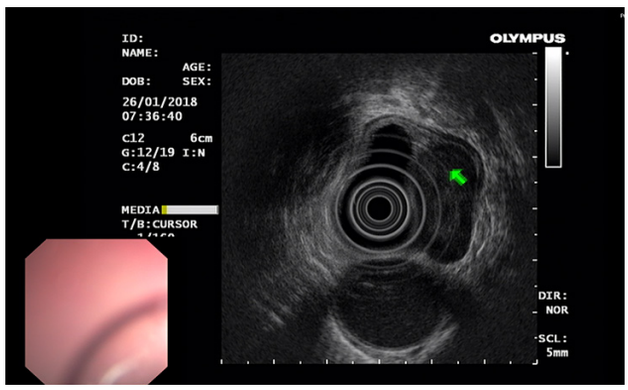

Рис. 2. Эндосонографическая картина лейомиомы
Fig. 2. Endosonographic view of leiomyoma

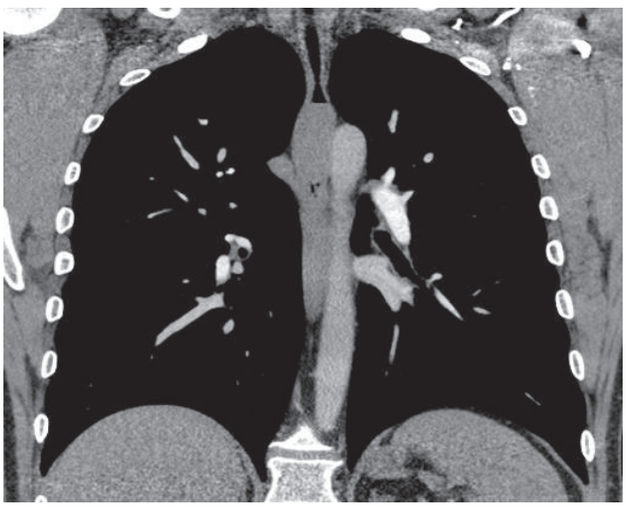

Рис. 3. Лейомиома при компьютерной томографии грудной клетки
Fig. 3. Leiomyoma during computed tomography of the chest

(ЭУС) в средней трети пищевода на 29 см от резцов по правой стенке определяется анэхогенное неоднородное с гипоэхогенными включениями подслизистое новообразование с ровными четкими контурами, размером 20×19 мм, протяженностью до 40 мм, расположенное во 2-м (мышечной пластинке слизистой оболочки) слое стенки (*рис. 1; 2*). Параэзофагеальные лимфатические узлы не определяются. По ЭУС-признакам образование наиболее соответствовало лейомиоме или гастроинтестинальной стромальной опухоли. Пациент от дальнейшего обследования и лечения воздержался. При повторном ЭУС-исследовании через 3 месяца – картина увеличения размеров образования на 1 см. По данным компьютерной томографии (КТ), имеется подслизистое новообразование грудного отдела пищевода, без распространения за пределы органа (*рис. 3*). Предварительный диагноз: «Лейомиома средней трети пищевода? Гастроинтестинальная стромальная опухоль?».

Учитывая неоднородную структуру опухоли, ее крупные размеры, а также тенденцию к росту, принято решение об эндоскопическом удалении новообразования. Операция 03.05.2018 г. Произведен предварительный гидравлический лифтинг под основание образования с помощью 20,0 мл гиперосмолярного раствора ХАЕС, окрашенного индигокармином + 0,1 %-й раствор адреналина в разведении 1/20 – образование порционно поднималось. При помощи ножа IT-knife и DUAL-knife фирмы *Olimpus* (электрохирургический блок Bowa, режим «gastro pol», мощность – 15 Вт) выполнен разрез слизистой оболочки по верхнему, левому и нижнему краям образования с формированием лоскута размером 6×2,5 см. Далее последовательно, методом диссекции в подслизистом слое, опухоль выделена и удалена (*рис. 4*). Эпизоды кровотечения были остановлены с помощью диатермокоагуляции ножом и коаграспером. На месте удаленной опухоли образовался дефект в пределах подслизистого и мышечного слоев размером 6×2,5 см. Дефект закрыт сфомированным лоскутом слизистой оболочки, фиксированным эндоскопическими клипсами к краям раны (*рис. 5*). Гемостаз устойчивый. Послеоперационный период

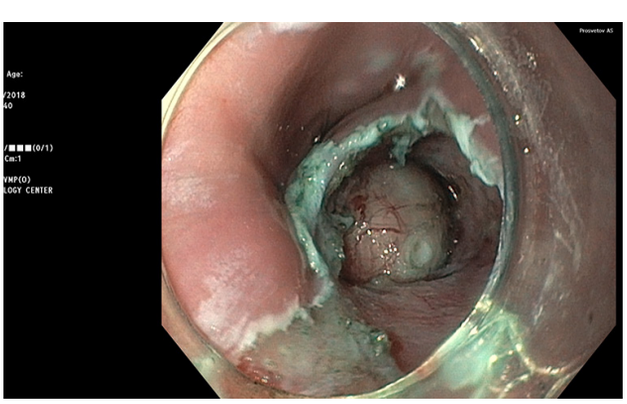

Рис. 4. Визуализация лейомиомы при формировании подслизистого тоннеля
Fig. 4. Visualization of leiomyoma during the formation of a submucosal tunnel

Рис. 5. Послеоперационный шов
Fig. 5. Postoperative suture

протекал без особенностей. Пациент выписан на 10-е сутки. Гистологическое заключение удаленной опухоли: «Лейомиома пищевода 4 см в наибольшем измерении (AE1/3-, S100-, SMA+, CD117-, DOG1-, Caldesmon+)».

Представляется важным с позиции оперирующего эндоскописта выбор оптимального места и направления разреза слизистой над образованием. В данной ситуации разрез мог быть серединным над опухолью, либо боковым. Мы выбрали боковой разрез с целью надежного укрытия ложа опухоли, в котором была наиболее глубокая зона повреждения стенки пищевода. Наш выбор оправдал себя, поскольку сформированный цельный лоскут полностью укрыл ложе удаленной опухоли. Мы можем рекомендовать такой тактический подход к выбору первичного разреза при объемных подслизистых образованиях на основании нашего позитивного опыта.

Наше единичное наблюдение не дает основание делать далекоидущие выводы, но, с учетом литературных публикаций, позволяет прийти к следующему:

1) эндоскопическое удаление как малоинвазивный и наиболее безопасный метод может быть показано для удаления подслизистых новообразований при наличии факторов риска (размеры >2 см) до развития симптомов, опасных для жизни пациента, а формирование лоскута слизистой оболочки с последующим закрытием им дефекта обеспечивает герметичность даже при наличии осложнений в виде небольших перфораций и профилактику отсроченных кровотечений;

2) эндоскопическая резекция может быть не только эффективным малоинвазивным методом лечения этих потенциально злокачественных опухолей, но и также может рассматриваться как разумный подход для постановки окончательного патоморфологического диагноза.

Конфликт интересов / Conflict of interest

Авторы заявили об отсутствии конфликта интересов. / The authors declare no conflict of interest.

Соответствие нормам этики / Compliance with ethical principles

Авторы подтверждают, что соблюдены права людей, принимавших участие в исследовании, включая получение информированного согласия в тех случаях, когда оно необходимо, и правила обращения с животными в случаях их использования в работе. Подробная информация содержится в Правилах для авторов. / The authors confirm that they respect the rights of the people participated in the study, including obtaining informed consent when it is necessary, and the rules of treatment of animals when they are used in the study. Author Guidelines contains the detailed information.

ЛИТЕРАТУРА [REFERENCES]

1. Bialek A., Wiechowska-Kozlowska A., Pertkiewicz J. et al. Endoscopic submucosal dissection for treatment of gastric subepithelial tumors (with video) // Gastrointestinal Endoscopy. 2012. Vol. 75. P. 276–286.
2. Zhang Q., Li Y., Meng Y. et al. Should the integrity of mucosa be considered in endoscopic resection of gastric submucosal tumors? // Gastroenterology. 2016. Vol. 150. P. 822–824.

Сведения об авторах:

Аванесян Альбина Арташевна (e-mail: albina-md@mail.ru), канд. мед. наук, зав. отделением эндоскопии; *Аккалаева Алина Эдиковна* (e-mail: alina_akkalaeva@mail.ru), врач отделения эндоскопии; *Борис Иванович Мирошников*, д-р мед. наук, профессор, врач-хирург-эксперт; *Моисеенко Владимир Михайлович* (e-mail: moiseyenkov@gmail.com), д-р мед. наук, профессор, директор; Санкт-Петербургский клинический научно-практический центр специализированных видов медицинской помощи (онкологический), 197758, Россия, Санкт-Петербург, пос. Песочный, ул. Ленинградская, д. 68А.

© CC Коллектив авторов, 2019
УДК 616.441-008.61:616.152.32-008.64-06:616-009.11
DOI: 10.24884/0042-4625-2019-178-2-62-64

ПЕРИОДИЧЕСКИЙ ГИПОКАЛИЕМИЧЕСКИЙ ТИРЕОТОКСИЧЕСКИЙ ПАРАЛИЧ КАК РЕДКОЕ ПРОЯВЛЕНИЕ БАЗЕДОВОЙ БОЛЕЗНИ

А. В. Гостимский*, З. С. Матвеева, А. Ф. Романчишен, И. В. Карпатский, С. С. Передереев

Федеральное государственное бюджетное образовательное учреждение высшего образования «Санкт-Петербургский государственный педиатрический медицинский университет» Министерства здравоохранения Российской Федерации, Санкт-Петербург, Россия

Поступила в редакцию 24.12.18 г.; принята к печати 27.02.19 г.

ЦЕЛЬ. Представить редкое наблюдение тиреотоксического периодического гипокалиемического паралича у мужчины европеоидной расы. Приведено клиническое наблюдение мужчины 44 лет, страдающего диффузным токсическим зобом. Течение заболевания осложнилось развитием приступов периодического гипокалиемического паралича. Пациент неоднократно госпитализировался в неврологическое отделение стационаров города с диагнозом нарушения мозгового кровообращения. Тиреотоксикоз как причина периодического паралича был установлен спустя 5 месяцев от начала заболевания. Ввиду риска прогрессирования тиреотоксических осложнений и ухудшения неврологической патологии, больному выполнена тиреоидэктомия. Осложнений не было. Трудоспособность восстановлена на 12-е сутки. Приступов мышечной слабости не отмечалось. Назначена заместительная терапия Левотироксином в дозе 100 мкг/сутки. Показатели калия, общего кальция – нормальные. ЗАКЛЮЧЕНИЕ. Представлено редкое наблюдение генетически обусловленного проявления диффузного токсического зоба – тиреотоксического периодического гипокалиемического паралича. Хирургическое лечение позволило радикально излечить тиреотоксикоз и устранить эпизоды паралича, вернуть пациенту трудоспобность.

Ключевые слова: *диффузный токсический зоб, тиреотоксикоз, периодический паралич, гипокалиемия, болезнь Грейвса*

Для цитирования: Гостимский А. В., Матвеева З. С., Романчишен А. Ф., Карпатский И. В., Передереев С. С. Периодический гипокалиемический тиреотоксический паралич как редкое проявление базедовой болезни. *Вестник хирургии имени И. И. Грекова*. 2019;178(2):62–64. DOI: 10.24884/0042-4625-2019-178-2-62-64.

*** Автор для связи:** Александр Вадимович Гостимский, ФГБУ ВО «Санкт-Петербургский государственный педиатрический медицинский университет» МЗ РФ, 194100, Россия, Санкт-Петербург, ул. Литовская, д. 2. E-mail: gostimsky@mail.ru.

Thyrotoxic hypokalemic periodic paralysis as a rare manifestation of Graves disease

Aleksandr V. Gostimsky, Zoia S. Matveeva, Anatolii F. Romanchishen, Igor V. Karpatsky, Sergei S. Peredereev*

Saint-Petersburg State Pediatric Medical University, Russia, St. Petersburg

Received 24.12.18; accepted 27.02.19

The OBJECTVE of the study is to present a rare observation of thyrotoxic hypokalemic periodic paralysis in a Caucasian male. The article presents a clinical observation of 44-year-old man suffering from diffuse toxic goiter. The course of the disease was complicated by the development of attacks of periodic hypokalemic paralysis. The patient was repeatedly hospitalized to the neurological departments of different city hospitals with diagnosis of cerebrovascular disorders. Thyrotoxicosis as the cause of periodic paralysis was diagnosed in five months after the disease onset. Due to the risk of progression of thyrotoxic complications and worsening of neurological pathology, the patient underwent thyroidectomy. There were no complications. Working capacity restored on the 12th day. Attacks of muscle weakness were not observed. Replacement therapy with 100 mg of levothyroxine per day was prescribed. Parameters of potassium, total calcium were normal. CONCLUSION. A rare observation of genetically determined manifestations of diffuse toxic goiter – a thyrotoxic hypokalemic periodic paralysis is presented. Surgical treatment allowed to radically cure thyrotoxicosis and to eliminate episodes of paralysis, to return the patient's workability.

Keywords: *diffuse toxic goiter, thyrotoxicosis, periodic paralysis, hypokalemia, Graves disease*

For citation: Gostimsky A. V., Matveeva Z. S., Romanchishen A. F., Karpatsky I. V., Peredereev S. S. Thyrotoxic hypokalemic periodic paralysis as a rare manifestation of Graves disease. *Grekov's Bulletin of Surgery.* 2019;178(2):62–64. (In Russ.). DOI: 10.24884/0042-4625-2019-178-2-62-64.

*** Corresponding author:** Aleksandr V. Gostimsky, Saint-Petersburg State Pediatric Medical University, 2 Litovskaya street, St. Petersburg, Russia, 194100. E-mail:gostimsky@mail.ru.

Введение. Гипокалиемический периодический паралич – редкое аутосомно-доминантное генетическое заболевание, причиной которого является мутация гена KCNE3, локализованного на 11-й хромосоме [1, 2]. Данный ген кодирует протеин калиевых каналов волокон скелетных мышц, поэтому дефект его структуры приводит к нарушениям в транспорте ионов калия калий-натриевым насосом [3–5]. Если носитель дефектного гена заболевает тиреотоксикозом, то в условиях избытка тирео-

идных гормонов происходит резкий переход ионов калия в мышечную ткань с нарушением процессов де- и реполяризации в миоцитах. Калий проникает в клетки, исчезая при этом из межклеточного пространства и плазмы крови. Изменяется трансмембранный потенциал, а процесс деполяризации мембраны удлиняется [6, 7]. Так как именно деполяризация играет центральную роль в развитии потенциала действия и мышечного сокращения, нарушения этого процесса клинически выражаются в развитии приступа гипокалиемического периодического паралича, утраты способности к возбуждению на фоне возникшей гипокалиемии [8].

Заболевание наиболее часто встречается у представителей Восточной и Юго-Восточной Азии. Частота среди всех больных базедовой болезнью в китайской популяции – 1,8 %; у японцев – 1,9 %; в Северной Америке – 0,1–0,2 %. Значительно чаще бывает у мужчин (от 17:1 до 70:1). В 90 % случаев возраст больных старше 20 лет, преимущественно – 30–40 лет [9–11].

Цель сообщения – представить редкое наблюдение тиреотоксического периодического гипокалиемического паралича у мужчины европеоидной расы.

Мужчина 44 лет, оперирован на базе СПб ГБУЗ «ГБ № 26».

Пациент обратился в феврале 2017 г. с жалобами на наличие зоба, сердцебиение, слабость. Болен с осени 2015 г., отмечал потерю веса с 79 до 55 кг, сердцебиение, слабость, раздражительность. Не обследовался, не лечился. С сентября 2016 г. возникали приступы слабости с невозможностью встать с кровати или повернуться, а также с затруднением дыхания длительностью несколько часов, преимущественно в ночное время, проходившие самостоятельно (всего было 5 приступов). В сентябре 2016 г. лечился стационарно в неврологическом отделении другой больницы с диагнозом транзиторной ишемической атаки. В декабре 2016 г. отмечены повторные приступы, выдан лист временной нетрудоспособности. Приступы паралича сопровождались снижением уровня калия до 1,5 ммоль/л. Диагноз тиреотоксикоза, диффузного токсического зоба, периодического гипокалиемического паралича установлен в январе 2017 г., назначена тиреостатическая терапия.

Сразу после выписки из стационара, в ночное время, на улице возник новый приступ паралича, осложнившийся падением и сотрясением головного мозга, госпитализирован в нашу клинику. В анализах крови ТТГ снижен до 0,006 (норма – 0,4–4) мМЕ/л; $Т3_{свободный}$ повышен до 35,52 (норма – 2,8–7,1) пмоль/л; $Т4_{свободный}$ повышен до 87,36 пмоль/л (норма – 11,5–22,7). Доза Тирозола повышена до 40 мг в сутки, назначена медикаментозная подготовка к хирургическому лечению зоба. Через 4 недели тиреотоксикоз купирован, приступов паралича не было.

При осмотре: астеничного телосложения. Пульс – 88 уд./мин, ритмичный, удовлетворительного наполнения. АД – 130/80 мм рт. ст. Тоны сердца ясные. Щитовидная железа увеличена за счет обеих долей, контурирует на шее, плотно-эластичная, неоднородная, подвижная, узлы не пальпируются.

Ультразвуковое исследование (УЗИ) щитовидной железы: увеличение объема ткани, диффузные изменения. Стимуляционная электромионейрография: данных за поражение периферических сенсорных и моторных волокон мышц рук и ног не получено. Патологического декремента не выявлено. Данных за нарушения нервно-мышечного проведения по пре- и постсинаптического типу не получено. Уровень калия на фоне лечения составил 4,3–4,5 ммоль/л.

Установлен диагноз: «Диффузный токсический зоб. Тиреотоксикоз III (снят), рецидивирующее течение. Тиреотоксическая кардиомиопатия. Тиреотоксический периодический гипокалиемический паралич». Ввиду риска прогрессирования тиреотоксических осложнений и ухудшения неврологической патологии, возникновения параличей, больному выполнена тиреоидэктомия под общей анестезией. Гистологическое заключение: «Диффузно-узловой микромакрофолликулярный зоб с очаговой гиперплазией тиреонов, лимфоидной инфильтрацией». Генетическое исследование не выполнялось.

Пациент выписан на 4-е сутки. Осложнений не было. Трудоспособность восстановлена на 12-е сутки. Приступов мышечной слабости не отмечалось. Назначена заместительная терапия Левотироксином в дозе 100 мкг/сутки. Показатели калия, общего кальция – нормальные. Препараты калия не принимает.

Выводы. Представлено редкое наблюдение генетически обусловленного проявления диффузного токсического зоба – тиреотоксического периодического гипокалиемического паралича. Хирургическое лечение позволило радикально излечить тиреотоксикоз и устранить эпизоды паралича, вернуть пациенту трудоспособность.

Конфликт интересов / Conflict of interest

Авторы заявили об отсутствии конфликта интересов. / The authors declare no conflict of interest.

Соответствие нормам этики / Compliance with ethical principles

Авторы подтверждают, что соблюдены права людей, принимавших участие в исследовании, включая получение информированного согласия в тех случаях, когда оно необходимо, и правила обращения с животными в случаях их использования в работе. Подробная информация содержится в Правилах для авторов. / The authors confirm that they respect the rights of the people participated in the study, including obtaining informed consent when it is necessary, and the rules of treatment of animals when they are used in the study. Author Guidelines contains the detailed information.

ЛИТЕРАТУРА [REFERENCES]

1. Dias Da Silva M. R., Cerutti J. M., Arnaldi L. A. et al. A Mutation in the KCNE3 Potassium Channel Gene Is Associated with Susceptibility to Thyrotoxic Hypokalemic Periodic Paralysis // J. Clin. Endocrinol. Metab. 2002. Vol. 87, № 11. P. 4881–4884.
2. Absence of ion channels CACN1AS and SCN4A mutations in thyrotoxic hypokalemic periodic paralysis / W. Y. Ng, K. F. Lui, A. C. Thai, J. S. Cheah // Thyroid. 2004. Vol. 14, № 3. P. 187–190.
3. Голубев В. Л., Вейн А. М. Неврологические синдромы : рук-во для врачей. М. : Эйрос Медиа, 2002. 832 с. [Golubev V. L., Vein A. M. Nevrologicheskie sindromy: Rukovodstvo dlya vrachei. Moscow, Eiros Media, 2002:832. (In Russ.)].
4. Гостимский А. В., Передереев С. С. Современные проблемы лечения больных диффузным токсическим зобом детского возраста // Педиатр. 2013. Т. 4. С. 69–76. [Gostimskii A. V., Peredereev S. S. Sovremennye problemy lecheniya bol'nykh diffuznym toksicheskim zobom detskogo vozrasta. Pediatr. 2013;4:69–76. (In Russ.)].
5. Соловьев А. А., Алтунбаев Р. А. Тиреотоксический периодический паралич // Невролог. вестн. 2008. Т. XL, Вып. 4. С. 116–120. [Solov'ev A. A., Altunbaev R. A. Tireotoksicheskii periodicheskii paralich. Nevrologich. vestnik. 2008;XL(4):116–120. (In Russ.)].
6. Chang C. C., Cheng C. J., Sung C. C. et al. A 10-year analysis of thyrotoxic periodic paralysis in 135 patients : focus on symptomatology

and precipitants // Eur. Journ. of Endocrinology. 2013. Vol. 169, № 5. P. 529–536.
7. Manoukian M. A., Foote J. A., Crapo L. M. Clinical and metabolic features of thyrotoxic periodic paralysis in 24 episodes // Archives of Internal Medicine. 1999. Vol. 159, № 6. P. 601–606.
8. Lin S. H. Thyrotoxic periodic paralysis // Mayo Clin. Proc. 2005. Vol. 80, № 1. P. 99–105.
9. Kelley D. E., Gharib H., Kennedy F. P. et al. Thyrotoxic periodic paralysis. Report of 10 cases and review of electromyographic findings // Archives of Internal Medicine. 1989. Vol. 149, № 11. P. 2597–2600.
10. Kung A. W. Clinical review : Thyrotoxic periodic paralysis: a diagnostic challenge // J. Clin. Endocrinol. Metab. 2006. Vol. 91, № 7. P. 2490–2495.
11. Ober K. P. Thyrotoxic periodic paralysis in the United States : report of 7 cases, a review of the literature // Medicine. 1992. Vol. 71. P. 109–120.

Сведения об авторах:

Гостимский Александр Вадимович (e-mail: gostimsky@mail.ru), д-р мед. наук, профессор, зав. кафедрой общей медицинской практики; *Матвеева Зоя Сергеевна* (e-mail: ikar122@list.ru), канд. мед. наук, ассистент кафедры госпитальной хирургии с курсами травматологии и военно-полевой хирургии; *Романчишен Анатолий Филиппович* (e-mail: afromanchishen@mail.ru), д-р мед. наук, профессор, зав. кафедрой госпитальной хирургии с курсами травматологии и военно-полевой хирургии; *Карпатский Игорь Владимирович* (e-mail: ikar122@post.ru), канд. мед. наук, доцент кафедры общей медицинской практики; *Передереев Сергей Сергеевич* (e-mail: 89213916088@yandex.ru), ассистент кафедры онкологии, детской онкологии, лучевой терапии; Санкт-Петербургский государственный педиатрический медицинский университет, 194100, Россия, Санкт-Петербург, ул. Литовская, д. 2.

© CC Коллектив авторов, 2019
УДК 616.712-001:612.111.12
DOI: 10.24884/0042-4625-2019-178-2-65-68

ПРИМЕНЕНИЕ ЭКСТРАКОРПОРАЛЬНОЙ МЕМБРАННОЙ ОКСИГЕНАЦИИ ПРИ ТЯЖЕЛОЙ ЗАКРЫТОЙ ТРАВМЕ ГРУДИ

Д. А. Зайцев[1]*, А. В. Кочетков[1], Д. А. Шелухин[1], В. В. Лишенко[1], В. И. Попов[1], С. Г. Парванян[1], В. В. Гайворонская[1], Е. Ю. Калинин[2]

[1] Федеральное государственное бюджетное учреждение «Всероссийский центр экстренной и радиационной медицины имени А. М. Никифорова» МЧС России, Санкт-Петербург, Россия
[2] Санкт-Петербургское государственное бюджетное учреждение здравоохранения «Городская Александровская больница», Санкт-Петербург, Россия

Поступила в редакцию 16.12.18 г.; принята к печати 27.02.19 г.

Представлен клинический случай успешного лечения пострадавшего с тяжелой закрытой травмой груди, вследствие которой развившаяся жизнеугрожающая острая дыхательная недостаточность не могла быть компенсирована посредством проведения искусственной вентиляции легких, в связи с чем потребовалось применение экстракорпоральной мембранной оксигенации как «жизнеспасающей технологии».

Ключевые слова: *тяжелая закрытая травма груди, жизнеугрожающая острая дыхательная недостаточность, экстракорпоральная мембранная оксигенация*

Для цитирования: Зайцев Д. А., Кочетков А. В., Шелухин Д. А., Лишенко В. В., Попов В. И., Парванян С. Г., Гайворонская В. В., Калинин Е. Ю. Применение экстракорпоральной мембранной оксигенации при тяжелой закрытой травме груди. *Вестник хирургии имени И. И. Грекова*. 2019;178(2):65–68. DOI: 10.24884/0042-4625-2019-178-2-65-68.

*** Автор для связи:** Зайцев Давид Александрович, ФГБУ «Всероссийский центр экстренной и радиационной медицины имени А. М. Никифорова» МЧС России, 194044, Россия, Санкт-Петербург, ул. Академика Лебедева, д. 4/2. E-mail: davidik73@yandex.ru.

The use of extracorporeal membrane oxygenation in severe closed chest injury

David A. Zaitsev[1], Aleksandr V. Kochetkov[1], Daniil A. Shelukhin[1], Viktor V. Lishenko[1], Vladimir I. Popov[1], Sergey G. Parvanyan[1], Viktoriya V. Gaivoronskaya[1], Evgenii Yu. Kalinin[2]*

[1] Nikiforov's All-Russian Center for Emergency and Radiation Medicine of the Emergencies Ministry of Russia (the Nikiforov's ARCERM), Russia, St. Petersburg; [2] Saint-Petersburg State Budgetary Institution of Healthcare «City Alexander Hospital», Russia, St. Petersburg

Received 16.12.18; accepted 27.02.19

The clinical case of successful cure of the victim with severe closed chest injury is presented, as a result of which the life-threatening acute respiratory failure could not be compensated by artificial lung ventilation and, in connection with which the use of extracorporeal membrane oxygenation as a «life-saving technology» was required.

Keywords: *severe closed chest injury, life-threatening acute respiratory failure, extracorporeal membrane oxygenation*

For citation: Zaitsev D. A., Kochetkov A. V., Shelukhin D. A., Lishenko V. V., Popov V. I., Parvanyan S. G., Gaivoronskaya V. V., Kalinin E. Yu. The use of extracorporeal membrane oxygenation in severe closed chest injury. *Grekov's Bulletin of Surgery.* 2019;178(2):65–68. (In Russ.). DOI: 10.24884/0042-4625-2019-178-2-65-68.

*** Corresponding author:** David A. Zaitsev, Nikiforov's All-Russian Center for Emergency and Radiation Medicine of the Emergencies Ministry of Russia (the Nikiforov's ARCERM), 4/2 Academica Lebedeva street, Saint-Petersburg, Russia, 194044. E-mail: davidik73@yandex.ru.

Возникающая при тяжелой закрытой травме груди паренхиматозная дыхательная недостаточность с нарастанием гипоксемии не всегда может эффективно компенсироваться посредством проведения искусственной вентиляции легких (ИВЛ) в так называемых жестких параметрах с индивидуальным подбором режимов вентиляции, поэтому стационары, в арсенале которых имеется возможность использования экстракорпоральной мембранной оксигенации (ЭКМО), обладают неоспоримым преимуществом при оказании медицинской помощи данной категории пострадавших [1–3]. Приводим клиническое наблюдение.

Пациент А., 27 лет, доставлен в городской стационар Санкт-Петербурга 13.05.2018 г. в тяжелом состоянии после травмы (со слов сопровождающих, «был придавлен упавшей бетонной плитой») с диагнозом: «Тяжелая закрытая травма груди. Перелом ребер множественный двусторонний. Перелом дужек, остистых и поперечных отростков позвоночника CVI– ThVII. Ушиб легких, сердца, средостения тяжелой степени. Респираторный дистресс-синдром. Двусторонний гемоторакс». В процессе обследования дополнительно диагностировано продолжающееся внутриплевральное кровотечение слева. Выполнены дренирование правой плевральной полости, боковая торакотомия слева, атипичная резекция верхней и нижней долей левого легкого. Возможность ЭКМО в данном стационаре (Александровская больница) отсутствовала, а перевод в другое лечебное учреждение на фоне жизнеугрожающей острой дыхательной недостаточности (ЖОДН) был невозможен.

17.05.2018 г. повторно оперирован в связи с диагностированным свернувшимся гемотораксом слева (выполнена ретоpакотомия, санация плевральной полости). Течение послеоперационного периода осложнилось двусторонней пневмонией,

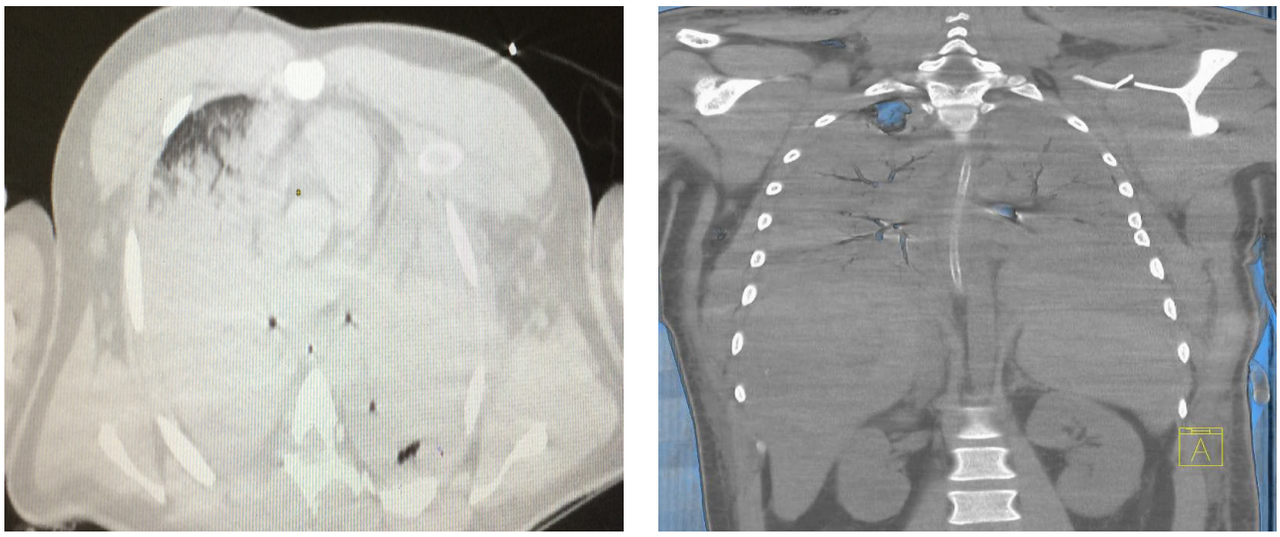

а *б*

Рис. 1. Компьютерные томограммы пациента А., 27 лет, в день поступления 17.05.2018 г.:
а – тотальные зоны массивного ушиба, с геморрагическим пропитыванием и консолидацией легочной ткани;
б – «симптом воздушной бронхографии»

Fig. 1. Computed tomograms of the patient A., 27 y.o., on the day of admission 17.05.2018:
a – total area of massive injury, with hemorrhagic impregnation and consolidation of pulmonary tissue; б – «symptom of air bronchography»

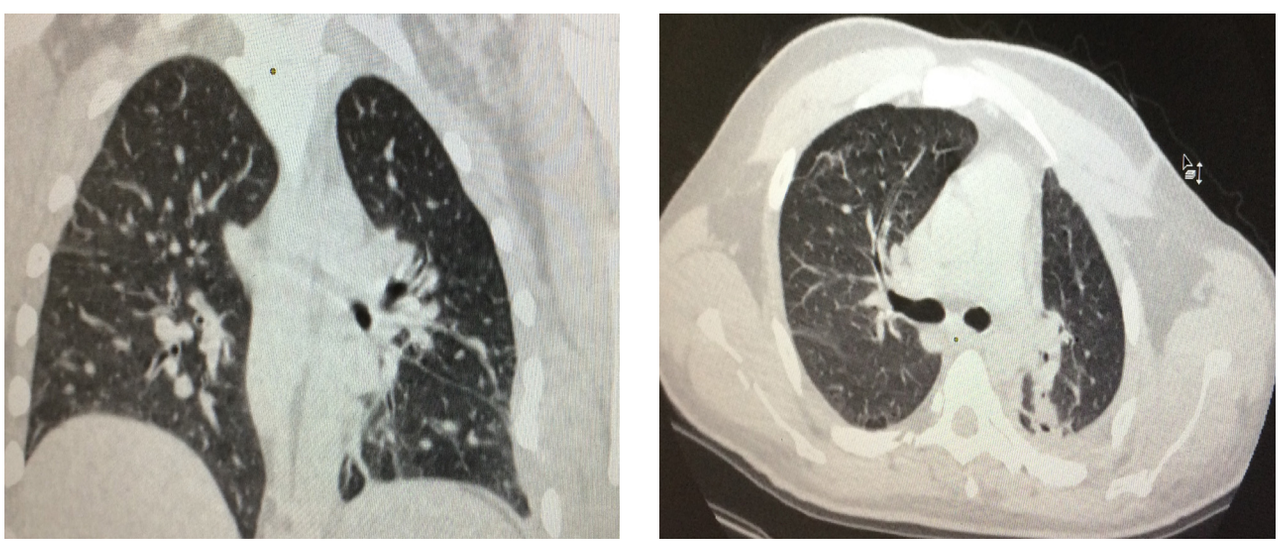

а *б*

Рис. 2. Контрольные компьютерные томограммы пациента А., 27 лет, после перевода на отделение реабилитации:
а – справа воздушность легкого восстановлена полностью; б – слева в сегментах II, VI, IX, X сохраняется зона уплотнения легочной ткани по типу консолидации с видимыми просветами бронхов

Fig. 2. Control computed tomograms of the patient A., 27 y.o. after transfer to rehabilitation Department:
a – on the right, the airiness of the lung is restored completely; б – on the left in the segments II, VI, IX, X, the zone of pulmonary tissue compaction is preserved by the type of consolidation with visible bronchial lumen

гнойным трахеобронхитом, ЖОДН. 17.05.2018 г. бригадой специалистов Всероссийского центра экстренной и радиационной медицины (ВЦЭРМ), на фоне резистентной ЖОДН (Vt 280 мл, Ppeak – 35 см вд. ст., PEEP – 23 см вод. ст., FiO_2 – 100 %, PaO_2/FiO_2 – 52) в условиях палаты реанимации, под общей анестезией и ультразвуковой навигацией выполнены чрескожная пункция и канюляция с использованием бужей: *v. jugularis int. dex*. (17 Fr) *et v. femoralis sin.* (23 Fr) – без особенностей и осложнений. Начата перфузия аппаратом ЭКМО (CardioHelp, *Maquet*). Скорость потока крови – 3,5 л/мин. Скорость потока газа (O_2 – 100 %) – 5 л/мин [2].

После выполненных манипуляций определилось значительное улучшение газообмена (SpO_2 – 98 (62) %, SvO_2 – 62 (41) %), стабилизация гемодинамики (ЧСС – 110 (125)/мин., АД – 105 (110)/60 (70) мм рт. ст. на фоне постепенного отключения инотропной поддержки). Жесткость параметров ИВЛ удалось снизить (Ppeak – 30 см вод. ст., PEEP – 13 см вод. ст., FiO_2 – 70 %). На этом фоне через 30 мин стабильных показателей аппаратной перфузии и витальных функций стала возможной и была успешно осуществлена транспортировка пациента наземным транспортом (реанимобиль МЧС) при продолжающейся ЭКМО в ФГБУ ВЦЭРМ им. А. М. Никифорова МЧС России.

17.05.2018 г. при поступлении выполнена мультиспиральная компьютерная томография (МСКТ), позволившая установить дополнительно множественные переломы ребер (справа I–II и слева I–VIII), обеих лопаток. В легких тотальные

зоны массивного ушиба с геморрагическим пропитыванием и консолидацией легочной ткани, на фоне которой отмечается «симптом воздушной бронхографии». Ненапряженный пневмомедиастинум. Выраженная подкожная и межмышечная эмфизема. Состояние после атипичной резекции верхней доли левого легкого. Дренажи в плевральных полостях (*рис. 1*, *а*, *б*).

Продолжена вено-венозная ЭКМО с производительностью центрифужного насоса 3,2–3,5 л/мин, поток газа – 6,0 л/мин, FiO_2 – 70 %, SvO_2 – 65–60 %, $PaCO_2$ – 40–45 мм рт. ст., механическая респираторная терапия через эндотрахеальную трубку аппаратом «GE» – BiLevel с параметрами: $P_{высок}$ – 15, PS – 16 см вод. ст., $P_{низк}$ – 13 см вод. ст., частота – 20/мин, FiO_2 – 70 %. Дыхательный объем Vt составляет 100–150 мл. Показатели биомеханики внешнего дыхания неудовлетворительные: комплайнс – 12–17 мл/см вод. ст.

При санационной бронхоскопии: эндоскопические признаки аспирации желудочным содержимым. Слизисто-гнойный эндобронхит. Слева по плевральному дренажу отмечался незначительный сброс воздуха, справа – скудное серозно-геморрагическое отделяемое.

С 17.05 по 26.05.2018 г. состояние пострадавшего расценивалось как крайне тяжелое, обусловленное течением травматической болезни, сепсисом с клинико-лабораторными проявлениями полиорганной недостаточности: декомпенсированная дыхательная недостаточность, синдром острого повреждения почек, синдром диссеминированного внутрисосудистого свертывания (ДВС-синдром). Осуществляли интенсивную инфузионно-трансфузионную (в том числе переливание компонентов крови), респираторную, антикоагулянтную, антибактериальную (по результатам микробиологического исследования) терапию, продленную гемодиафильтрацию, нутриционную и симптоматическую терапию.

На протяжении 18 суток проводилась ЭКМО с производительностью центрифужного насоса 3,0–3,5 л/мин, поток газа – 8,0 л/мин, FiO_2 – 80 %, PaO_2 из оксигенатора – не выше 300 мм рт. ст., SvO_2 – 65–75 %. Протективная ИВЛ с параметрами: $P_{вдоха}$ – 15, PEEP – 12 см вод. ст., P_{supp} – 13 см вод. ст., f – 11/мин, FiO_2 – 40 (70) %, I:E = 1:2. 18.05 и 19.05.2018 г. на фоне выраженной системной воспалительной реакции, синдрома полиорганной недостаточности и высоких значений уровня миоглобина выполнено 2 сеанса гемосорбции колонками «CytoSorb». В результате удалось снизить уровень миоглобина в плазме крови с 853,0 до 105,2 нг/мл. 21.05.2018 г. – выполнена установка пункционной эндоскопически ассистированной трахеостомы.

27.05.2018 г. развилось легочное кровотечение, источником которого явились сосуды слизистой в зоне наложения трахеостомы. Эндоскопический гемостаз достигнут посредством аргоноплазменной коагуляции при выполнении бронхоскопии. В последующем осуществляли ежедневные санационные бронхоскопии.

01.06.2018 г. диагностировано кровотечение в мягкие ткани с нарастанием напряженной межмышечной гематомы в проекции торакотомной раны слева без поступления крови по дренажу. Однако учитывая постоянную гепаринизацию и проявления ДВС-синдрома, принято решение остановить кровотечение наложением тугой давящей повязки – пелота.

На 18-е сутки (04.06.2018 г.) в процессе лечения на фоне проводимой терапии имелась отчетливая положительная динамика в виде улучшения легочного газообмена и параметров функции дыхания в ассистированном режиме (PAV + Puritan Bennett) респираторной терапии: 25 (60) % поддержки, FiO_2 – 40 %, PEEP – 8 см вод. ст., Vt – 400–450 мл, f – 25/мин. При контрольной МСКТ – нормализация рентгенологической картины: правое легкое расправлено, пневматизация восстановлена, левое легкое уменьшено в объеме, оставшиеся сегменты верхней и нижних долей частично пневматизированы, с прослеживающимися бронхами, ход которых деформирован плевролегочной полостной структурой размерами до 4×5 см, преимущественно в VI сегменте.

В связи с улучшением состояния в этот же день (04.06.2018 г.) принято решение о прекращении ЭКМО через тест отлучения, выполнена хирургическая деканюляция в сочетании с сосудистым швом на бедренной и яремной венах. 06.06.2018 г. выполнена «вторичная хирургическая обработка» торакотомной раны: вскрытие, дренирование межмышечной гематомы, установка системы для местного пролонгированного лечения раны отрицательным давлением (Negative pressure wound treatment – NPWT, 125 мм рт. ст.). 07.06 – 08.06.2018 г. последовательно удалены дренажи из плевральных полостей. 14.06.2018 г. переведен полностью на самостоятельное дыхание с высокопоточной инсуфляцией Airvo – 2 (поток – 30 л/мин, FiO_2 – 30 %) через трахеостомическую трубку. В дальнейшем, с 25.06.2018 г., переведен из отделения интенсивной терапии в отделение клинической реабилитации. На момент перевода купированы явления почечной недостаточности, гиперкатаболизма, системного воспаления, сердечно-сосудистой недостаточности. Сохранялась компенсированная дыхательная недостаточность на фоне формирующегося пневмофиброза.

Объем проведенной к этому времени компонентной гемотрансфузионной терапии составил: эритроцитарной массы – 22 дозы (6720 мл), свежезамороженной плазмы – 55 доз (15 410 мл), тромбоконцентрата – 2 дозы (430 мл). 01.08.2018 г. выполнена контрольная МСКТ груди: воздушность правого легкого восстановлена полностью. В левом легком сохраняются зоны уплотнения, множественные переломы костей – ребер, лопаток, позвонков (консолидирующиеся и без убедительных признаков консолидации) (*рис. 2, а, б*).

15.08.2018 г. пострадавший выписан на амбулаторное лечение под наблюдение клиники.

Таким образом, данное клиническое наблюдение позволяет подтвердить эффективность ЭКМО как жизнеспасающей технологии при критических состояниях у пострадавших с тяжелой травмой груди, сопровождающейся ЖОДН, когда проведение ИВЛ в жестких режимах не позволяет справиться с критическими нарушениями газообмена.

Конфликт интересов / Conflict of interest

Авторы заявили об отсутствии конфликта интересов. / The authors declare no conflict of interest.

Соответствие нормам этики / Compliance with ethical principles

Авторы подтверждают, что соблюдены права людей, принимавших участие в исследовании, включая получение информированного согласия в тех случаях, когда оно необходимо, и правила обращения с животными в случаях их использования в работе. Подробная информация содержится в Правилах для авторов. / The authors confirm that they respect the rights of the people participated in the study, including obtaining informed consent when it is necessary, and the rules of treatment of animals when they are used in the study. Author Guidelines contains the detailed information.

ЛИТЕРАТУРА [REFERENCES]

1. Корнелюк Р. А., Шукевич Д. Л. Экстракорпоральная мембранная оксигенация в интенсивной терапии критических состояний // Мед. в Кузбассе. 2016. Т. 15, № 4. С. 3–9. [Kornelyuk R. A., Shukevich D. L. Ekstrakorporalnaya membrannaya oksigenatsiya v intensivnoy terapii kriticheskikh sostoyaniy. Meditsina v Kuzbasse. 2016;15(4):3–9. (In Russ.)].

2. Щеголев А. В., Шелухин Д. А., Ершов Е. Н. и др. Эвакуация пациентов с дыхательной недостаточностью в условиях экстракорпоральной мембранной оксигенации // Анестезиол. и реаниматол. 2017. № 1. С. 32–35. [Shchegolev A. V., Shelukhin D. A., Yershov E. N., Pavlov A. I., Golomidov A. A. Evakuatsiya patsiyentov s dykhatelnoy nedostatochnostiy v usloviyakh ekstrakorporalnoy membrannoy oksigenatsii. Anesteziologiya i reanimatologiya. 2017;(1):32–35. (In Russ.)].
3. Wu S. C., Chen W. T., Lin H. H. et al. Use of extracorporeal membrane oxygenation in severe traumatic lung injury with respiratory failure // Am. J. membrane oxygenation cases and mortality. Analysis of Emerg. Med. 2015. Vol. 33, № 5. P. 658–662.

Сведения об авторах:

*Зайцев Давид Александрович** (e-mail: davidik73@yandex.ru), канд. мед. наук, торакальный хирург отделения торакоабдоминальной хирургии; *Кочетков Александр Владимирович** (e-mail: Spbkaw@yandex.ru), д-р мед. наук, профессор, главный хирург; *Шелухин Даниил Александрович** (e-mail: shelldan@mail.ru), канд. мед. наук, доцент, главный анестезиолог-реаниматолог, зав. отделом анестезиологии, реанимации и интенсивной терапии; *Лишенко Виктор Владимирович** (e-mail: vvlichenko@mail.ru), канд. мед. наук, доцент кафедры хирургии и инновационных технологий института дополнительного профессионального образования; *Попов Владимир Иванович** (e-mail: popov2459@mail.ru), д-р мед. наук, профессор, зав. отделением торакоабдоминальной хирургии; *Парванян Сергей Георгиевич** (e-mail: Parvanian@yandex.ru), канд. мед. наук, зав. отделением реанимации и интенсивной терапии; *Гайворонская Виктория Витальевна** (e-mail: gaivoronvv@mail.ru), канд. мед. наук, врач-пульмонолог; *Калинин Евгений Юрьевич*** (e-mail: evgeny_kalinin@yandex.ru), канд. мед. наук, заведующий 3-м хирургическим отделением; * Всероссийский центр экстренной и радиационной медицины им. А.М. Никифорова МЧС России, 194044, Россия, Санкт-Петербург, ул. Академика Лебедева, д. 4/2; ** Городская Александровская больница, 193312, Россия, Санкт-Петербург, пр. Солидарности, д. 4.

© CC Коллектив авторов, 2019
УДК 616.134:616.13-002.2-007.649
DOI: 10.24884/0042-4625-2019-178-2-69-72

УСПЕШНОЕ ЛЕЧЕНИЕ ЛОЖНОЙ АНЕВРИЗМЫ ПОДКЛЮЧИЧНОЙ АРТЕРИИ

А. Н. Рязанов*, В. В. Сорока, С. П. Нохрин, Е. П. Михельсон, И. Д. Магамедов, С. А. Платонов, М. А. Киселев

Государственное бюджетное учреждение «Санкт-Петербургский научно-исследовательский институт скорой помощи имени И. И. Джанелидзе», Санкт-Петербург, Россия

Поступила в редакцию 14.12.18 г.; принята к печати 27.02.19 г.

Описан клинический опыт лечения угрожающей для жизни патологии малоинвазивными методами. Отмечается долгосрочный стойкий положительный результат после проведенной операции. Введение новых технологий в медицине минимизирует риск послеоперационных осложнений, способствуя благоприятному исходу заболевания.

Ключевые слова: *ложная аневризма, подключичная артерия, повреждение магистральных сосудов, ножевое ранение, стентграфт*

Для цитирования: Рязанов А. Н., Сорока В. В., Нохрин С. П., Михельсон Е. П., Магамедов И. Д., Платонов С. А., Киселев М. А. Клинический случай успешного лечения ложной аневризмы подключичной артерии. *Вестник хирургии имени И. И. Грекова*. 2019;178(2):69–72. DOI: 10.24884/0042-4625-2019-178-2-69-72.

*** Автор для связи:** Алексей Николаевич Рязанов, ГБУ «Санкт-Петербургский научно-исследовательский институт скорой помощи им. И. И. Джанелидзе», 192242, Россия, Санкт-Петербург, ул. Будапештская, д. 3, литер А. E-mail: aryazanov@mail.ru.

Successful treatment of false aneurysm of the subclavian artery

Alexey N. Ryazanov, Vladimir V. Soroka, Sergey P. Nokhrin, Eugenia P. Mikhelson, Islam D. Magamedov, Sergey A. Platonov, Maksim A. Kiselev*

Saint-Petersburg I. I. Dzhanelidze Research Institute of Emergency Medicine, Russia, St. Petersburg

Received 14.12.18; accepted 27.02.19

The article describes the clinical experience of treatment of life-threatening pathology by minimally invasive methods. There is a long-term stable positive result after the operation. The introduction of new technologies in medicine minimizes the risk of postoperative complications, contributing to a favorable outcome of the disease.

Keywords: *false aneurysm, subclavian artery, injury of major vessels, stab wound, stentgraft*

For citation: Ryazanov A. N., Soroka V. V., Nokhrin S. P., Mikhelson E. P., Magamedov I. D., Platonov S. A., Kiselev M. A. Successful treatment of false aneurysm of the subclavian artery. *Grekov's Bulletin of Surgery.* 2019;178(2): 69–72. (In Russ.). DOI: 10.24884/0042-4625-2019-178-2-69-72.

*** Corresponding author:** Alexey N. Ryazanov, Saint-Petersburg I. I. Dzhanelidze Research Institute of Emergency Medicine, 3 Budapeshtskaya street, St. Petersburg, Russia, 192242. E-mail: aryazanov@mail.ru.

Повреждения магистральных сосудов относятся к категории наиболее тяжелых по интенсивности и быстроте развивающихся последствий. Пожалуй, нет другой травмы, где была бы так необходима неотложная помощь и где она не спасала бы жизнь с такой очевидностью, как при артериальном или венозном кровотечении [1]. При этом сосудистые повреждения, которые были пропущены во время осмотра и первичной хирургической обработки, чреваты развитием псевдоаневризм, артериовенозных фистул или артериальных тромбозов/стенозов в отдаленном периоде [2]. На клиническом материале за 10 лет показано, что лишь небольшая часть пострадавших первично экстренно госпитализируется в специализированное ангиохирургическое отделение [3]. Пульсирующие гематомы и артериовенозные соустья чаще возникают при ранениях артерий (49 %) и ятрогенных повреждениях (61 %), последние преимущественно возникают в результате травмирования артерий острыми предметами (спицы, шурупы, пункционные иглы). Окклюзия артерий встречается чаще при закрытой травме (35 %) [4]. В быту частота повреждений крупных артерий конечностей составляет 0,5–1,3 % от общего числа пациентов с различными видами механической травмы. При этом стоит отметить, что изолированные повреждения сосудов встречаются лишь в $^1/_3$ случаев. Гораздо чаще они сочетаются с повреждением нервов, костей [5]. Подавляющее большинство сосудистых повреждений (до 90 %) приходится на сосуды конечностей [6]. В условиях крупного города у больных с травмой магистральных артерий нижних конечностей целесообразно исключить этап квалифицированной медицинской помощи: все пациенты должны сразу поступать в специализированные многопрофильные стационары. Основными факторами, оказывающими влияние на развитие декомпенсации кровообращения в нижней конечности при травме магистральных артерий, являются локализация повреждения магистрального

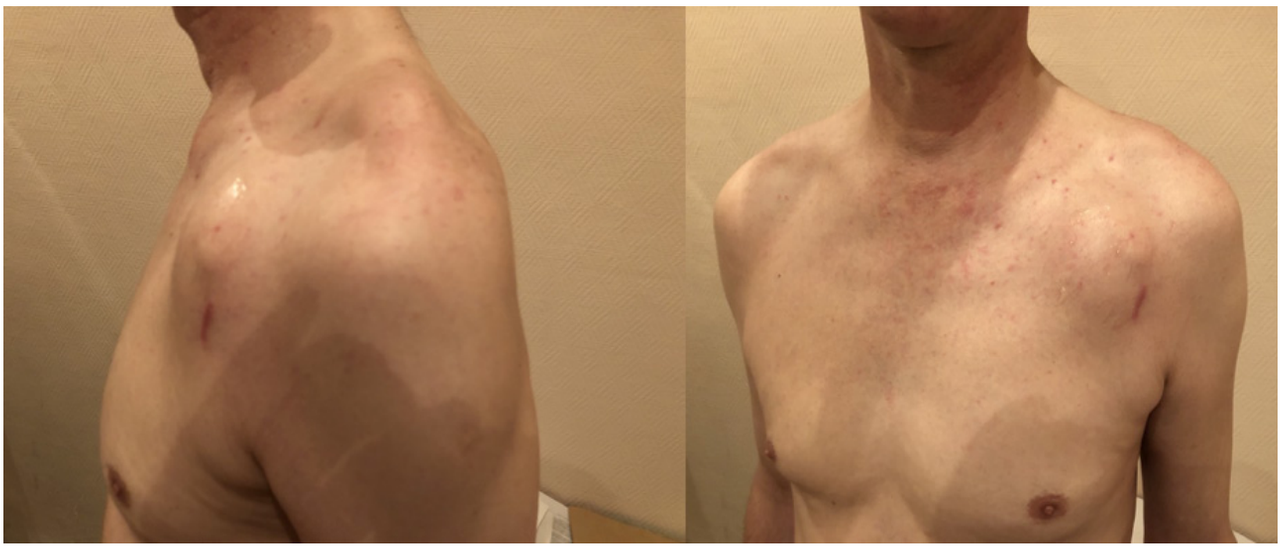

Рис. 1. Объемное образование левой подключичной области
Fig. 1. Volume formation of the left subclavian region

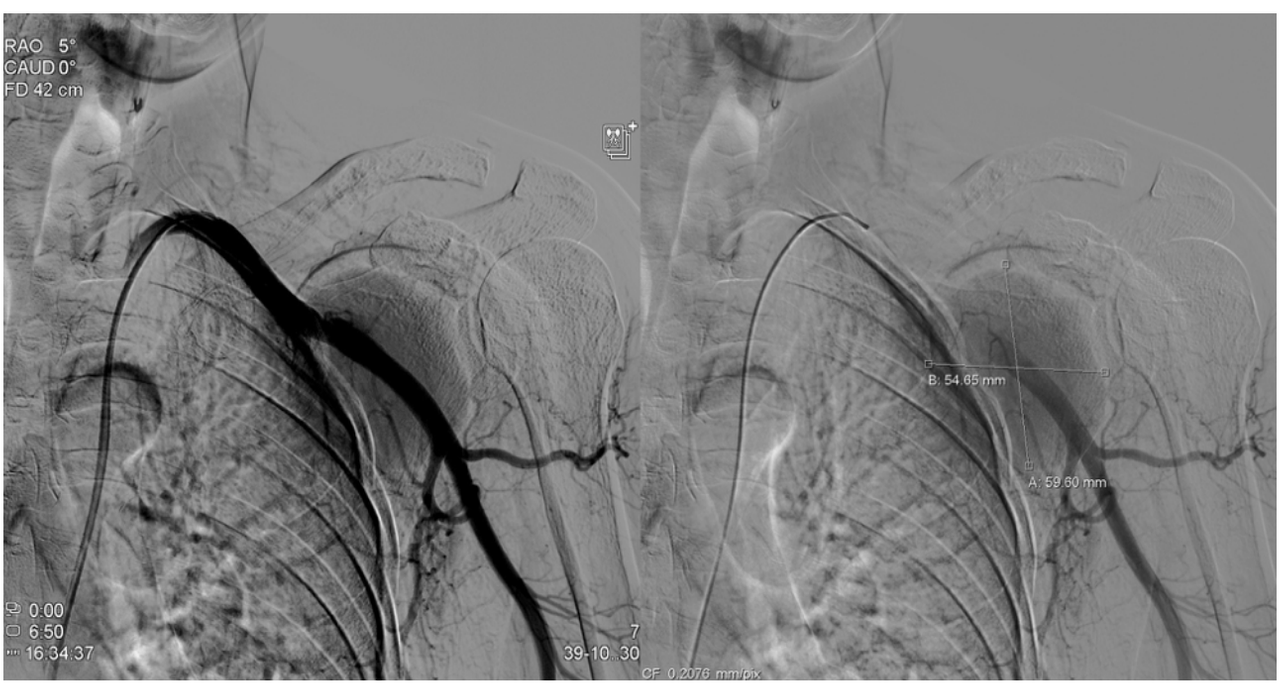

Рис. 2. Ангиография ложной аневризмы
Fig. 2. Angiography of the false aneurysm

сосуда, степень повреждения окружающих тканей и костных структур, а также длительность догоспитального периода [4]. Исходы лечения этой категории раненых зависят во многом от своевременной, качественной догоспитальной помощи и скорости доставки раненого на этапы медицинской эвакуации [7, 8]. На сегодняшний день проблема диагностики и лечения повреждений магистральных артерий не теряет своей актуальности, в связи с чем требует дальнейшего изучения с целью оказания своевременной полной медицинской помощи для уменьшения числа ранних и поздних осложнений [9].

Пациент Ч., 45 лет, поступил в СПбГБУ «Санкт-Петербургский научно-исследовательский институт скорой помощи им. И. И. Джанелидзе» 22.08.2018 г. в 11:41 с жалобами на образование в левой подключичной области, отек левого плеча, преходящие парестезии, боли в левой верхней конечности, возникающие при активных движениях, ограничение физической нагрузки в левой руке. Из анамнеза известно, что 25.07.2018 г. был избит неизвестными людьми и получил удар ножом в левую подключичную область. За медицинской помощью не обращался. В последующем пациент стал отмечать увеличивающееся в объеме образование в данной области и возникновение парестезии в левой верхней конечности. В связи с прогрессированием вышеперечисленных жалоб через 1 месяц от момента травмы самостоятельно обратился в приемный покой НИИ скорой помощи им. И. И. Джанелидзе.

При объективном осмотре по органам и системам – без особенностей. При локальном осмотре обращает на себя

Рис. 3. Обзорный снимок после установки стентграфта
Fig. 3. Overview picture after installation of the stentgraft

внимание объемное пульсирующее образование в левой подключичной области (4×5 см). Пальпация данной области безболезненна, кожные покровы не изменены (*рис. 1*). Пульсация на артериях верхней конечности на всех уровнях сохранена.

По данным лабораторных анализов: анемия легкой степени тяжести (гемоглобин – 97 г/л, гематокрит – 30,3 %), увеличение СОЭ – 26 мм/ч. В условиях приемного покоя выполнено ультразвуковое дуплексное сканирование (УЗДС) сосудов верхних конечностей. Выявлена ложная аневризма первого сегмента левой подключичной артерии размерами 7,4×6,8 см. В качестве дообследования выполнена спиральная компьютерная томография в сосудистом режиме. Получено следующее заключение СКТ: в левой подключичной области определяется толстостенная (толщина стенок – 4,5 мм) шаровидная полость, d – 65 мм, с содержимым плотностью +30 HU. Содержимое активно, равномерно контрастируется в артериальную и венозную фазу. Полость интимно прилежит к левой подключичной артерии во II сегменте. Снизу к описанной полости прилежит тонкостенная полость размерами 33×10×15 мм, активно контрастируемая в венозную фазу (*рис. 2*).

Установлен диагноз: «Колото-резаное ранение подключичной области слева (от 25.07.18 г.) с формированием ложной аневризмы левой подключичной артерии, компрессирующей плечевое сплетение».

Учитывая давность ранения, сформированные стенки, большой объем аневризматического расширения и его локализацию, проведение открытой реконструктивной операции расценено нецелесообразным, в связи с высокой травматичностью. Принято решение о выполнении эндоваскулярного оперативного вмешательства. 29.08.2018 г. под местной анестезией выполнена постановка стентграфта LIFESTREAM® 10×40 mm в левую подключичную артерию (*рис. 3*).

После выполненной процедуры под ультразвуковым контролем произведена пункция ложной аневризмы с последующей эвакуацией жидкой части крови. Удалено 13 мл. От открытой эвакуации гематомы решено воздержаться в связи с высоким риском развития инфекции в области нахождения стентграфта. Время операции – 60 мин. Пациент выписан на 2-е сутки после операции. В послеоперационном периоде назначен прием Клопидогрела 75 мг, ацетилсалициловой кислоты 100 мг, Фамотидина 20 мг на 6 месяцев, а также железа (III) гидроксида полиизомальтозата на 3 месяца.

Пациент пришел на повторный осмотр через 2 месяца. Отмечаются купирование отека левого плеча, болевого синдрома, уменьшение размеров образования, активное ведение трудовой деятельности. По данным УЗ-исследования, установлено уменьшение ложной аневризмы до 4×3 см, консистенция ее гиперэхогенная без наличия жидкостных компонентов. Следующий осмотр планируется через 6 месяцев.

Таким образом, в настоящее время эндоваскулярные методики все чаще выполняются вместо открытых реконструктивных операций, так как обладают рядом преимуществ: хороший результат при минимуме негативных последствий, минимальная травматичность, короткие сроки госпитализации и быстрая реабилитация пациентов.

Конфликт интересов / Conflict of interest

Авторы заявили об отсутствии конфликта интересов. / The authors declare no conflict of interest.

Соответствие нормам этики / Compliance with ethical principles

Авторы подтверждают, что соблюдены права людей, принимавших участие в исследовании, включая получение информированного согласия в тех случаях, когда оно необходимо, и правила обращения с животными в случаях их использования в работе. Подробная информация содержится в Правилах для авторов. / The authors confirm that they respect the rights of the people participated in the study, including obtaining informed consent when it is necessary, and the rules of treatment of animals when they are used in the study. Author Guidelines contains the detailed information.

ЛИТЕРАТУРА [REFERENCES]

1. Шапошников Ю. Г. Травматология и ортопедия : рук-во для врачей. Т. 1. 1997. 656 с. [Shaposhnikov Yu. G. Travmatologiya i ortopediya: rukovodstvo dlya vrachej. Vol. 1. 1997:656. (In Russ.)].
2. Missed vascular injuries : presentation and outcome / M. K. Siddique, S. Majeed, M. Irfan, N. Ahmad // J. Coll Physicians Surg. Pak. 2014. Vol. 24, № 6. P. 428–431.

3. Оказание специализированной ангиохирургической помощи больным с травмой сосудов нижних конечностей / Т. Х. Ойтов, А. К. Жигунов, А. Д. Асланов, О. Е. Логвина // Хирургия, травматол. и анестезиол. в чрезвычайных ситуациях : Материалы науч.-практ. конф. Владикавказ, 2005. С. 27–28. [Ojtov T. H., Zhigunov A. K., Aslanov A. D., Logvina O. E., Okazaniye specializirovannoj angiohirurgicheskoi pomoshchi bol'nym s travmoj sosudov nizhnih konechnostej // Materialy nauchno-prakticheskoj konferencii «Khirurgiya, travmatologiya i anesteziologiya v chrezvychacnyh situaciyah». Vladikavkaz, 2005:27–28. (In Russ.)].
4. Исаев Г. А., Бочаров С. М., Белозеров Г. Е. и др. Рентгеноэндоваскулярная хирургическая тактика при травме артерий // Международ. журн. интервенц. кардиоангиол. 2006. № 11. С. 58–61. [Isaev G. A., Bocharov S. M., Belozerov G. E., Chernaya N. R., Klimov A. B., Prozorov S. A. Rentgenoehndovaskulyarnaya khirurgicheskaya taktika pri travme arterij. Mezhdunarodnyj zhurnal intervencionnoj kardioangiologii. 2006;(11):58–61. (In Russ.)].
5. Сорока В. В. Неотложные сердечно-сосудистые операции в практике общего хирурга // Medline.ru : биомед. журн. (электрон. журн). 2002. Т. 5, № 113. С. 285–375. [Soroka V. V. Neotlozhnye serdechno-sosudistye operacii v praktike obshchego khirurga. Biomedicinskij zhurnal Medline.ru. (ehlektronnyj zhurnal). 2002;5(113):285–375. (In Russ.)].
6. Сорока В. В. Ранения сосудов : от мастерства к науке. СПб. : Береста, 2013. 452 с. [Soroka V. V. Raneniya sosudov: ot masterstva k nauke. SPb., Beresta, 2013:452. (In Russ.)].
7. Дежурный Л. И., Лысенко К. И., Батурин Д. И. Роль оказания первой помощи пострадавшим в предотвращении преждевременной смертности в России // Соц. аспекты здоровья населения. 2011. Т. 18, № 2. С. 1–8. [Dezhurnyj L. I., Lysenko K. I., Baturin D. I. Rol' okazaniya pervoj pomoshchi postradavshim v predotvrashchenii prezhdevremennoj smertnosti v Rossii. Social'nye aspekty zdorov'ya naseleniya. 2011;18(2):1–8. (In Russ.)].
8. Starnes B. W., Beekley A. C., Sebesta J. A. et al. Extremity vascular injuries on the battlefield : tips for surgeons deploying to war // J. Trauma. 2006. Vol. 60, № 2. P. 432–442.
9. Повреждения магистральных артерий конечностей (актуальность, общие вопросы, классификация). Часть 1 / В. В. Бойко, И. А. Лурин, И. А. Тарабан, И. А. Дрозд // Харківська хірургічна школа. 2015. № 4. С. 137–143. [Bojko V. V., Lurin I. A., Taraban I. A., Drozd I. A. Povrezhdeniya magistral'nyh arterij konechnostej (aktual'nost', obshchie voprosy, klassifikaciya). Chast' 1. Kharkivs'ka khirurgichna shkola. 2015;(4):137–143. (In Russ.)].

Сведения об авторах:

Рязанов Алексей Николаевич (e-mail: aryazanov@mail.ru), канд. мед. наук, врач отделения сосудистой хирургии; *Сорока Владимир Васильевич* (e-mail: soroka@emergency.spb.ru), заслуженный врач РФ, д-р мед. наук, профессор, руководитель отдела неотложной сердечно-сосудистой хирургии; *Нохрин Сергей Петрович* (e-mail: nohrin@emergency.spb.ru), д-р мед. наук, зав. отделением сосудистой хирургии; *Михельсон Евгения Павловна* (e-mail: jenya198686@mail.ru), врач отделения сосудистой хирургии; *Магамедов Ислам Джабраилович* (e-mail: magamedov.islam@rambler.ru), врач отделения сосудистой хирургии; *Платонов Сергей Александрович*, канд. мед. наук, зав. отделением рентгенохирургических методов диагностики и лечения; *Киселев Максим Анатольевич*, врач отделения рентгенохирургических методов диагностики и лечения; Санкт-Петербургский научно-исследовательский институт скорой помощи им. И. И. Джанелидзе, 192242, Россия, Санкт-Петербург, ул. Будапештская, д. 3, лит. А.

© CC Коллектив авторов, 2019
УДК 616.831.38-008.811.1-089.019.941
DOI: 10.24884/0042-4625-2019-178-2-73-78

ХИРУРГИЧЕСКОЕ ЛЕЧЕНИЕ ИДИОПАТИЧЕСКОЙ НОРМОТЕНЗИВНОЙ ГИДРОЦЕФАЛИИ (обзор литературы)

Г. В. Гаврилов*, А. В. Станишевский, Б. В. Гайдар, Д. В. Свистов

Федеральное государственное бюджетное военное образовательное учреждение высшего образования «Военно-медицинская академия имени С. М. Кирова» Министерства обороны Российской Федерации, Санкт-Петербург, Россия

Поступила в редакцию 22.08.18 г.; принята к печати 27.02.19 г.

Нормотензивная гидроцефалия (НТГ) – патологическое состояние, характеризующееся расширением желудочков головного мозга на фоне нормальных значений внутричерепного давления и проявляющееся специфической триадой симптомов, включающей нарушение походки, когнитивные расстройства и дизурические явления. Распространенность заболевания до конца не выяснена и оценивается в различных популяционных эпидемиологических исследованиях в диапазоне от 0,3 до 3 % среди пациентов старше 60 лет. Особенностью, отличающей нормотензивную гидроцефалию от других нейродегенеративных заболеваний, является возможность полного или частичного регресса неврологической симптоматики после хирургического лечения. Наиболее распространенным вариантом оперативного вмешательства при нормотензивной гидроцефалии является вентрикулоперитонеальное шунтирование – имплантация системы из катетеров, соединенных клапаном-помпой в организм пациента для дренирования ликвора из желудочков головного мозга в брюшную полость. Успешно, своевременно и по показаниям выполненная ликворошунтирующая операция может значительно улучшить качество жизни пациентов с НТГ и, в итоге, качество жизни их родных и близких.

Ключевые слова: *нормотензивная гидроцефалия, ликвор, вентрикулоперитонеальное шунтирование, имплантация, шунт*

Для цитирования: Гаврилов Г. В., Станишевский А. В., Гайдар Б. В., Свистов Д. В. Хирургическое лечение идиопатической нормотензивной гидроцефалии (обзор литературы). *Вестник хирургии имени И. И. Грекова*. 2019;178(2):73–78. DOI: 10.24884/0042-4625-2019-178-2-73-78.

*** Автор для связи:** Гаспар Владимирович Гаврилов, ФГБВОУ ВО «Военно-медицинская академия им. С. М. Кирова» МЗ РФ, 194044, Санкт-Петербург, ул. Академика Лебедева, д. 6. E-mail: gaspar_gavrilov@mail.ru.

Surgical treatment of idiopathic normal pressure hydrocephalus (literature rewiew)

Gaspar V. Gavrilov, Artem V. Stanishevskiy, Boris V. Gaydar, Dmitrii V. Svistov*

Military Medical Academy named after S. M. Kirov, Russia, St. Petersburg

Received 22.08.18; accepted 27.02.19

Normal pressure hydrocephalus is a pathological condition characterized by ventricular expansion in combination with normal intracranial pressure and manifested by a specific triad of symptoms, including gait disorders, cognitive disorders and urinary incontinence. The prevalence of the disease has not been fully studied and according to various population epidemiological researches reaches 0.3–3 % among patients older than 61 years. A feature that differs normal pressure hydrocephalus from other neurodegenerative diseases is the possibility of full or partial regression of neurological symptoms after surgical treatment. The most common surgical intervention for normal pressure hydrocephalus is ventriculoperitoneal shunting. It is an implantation of a system of catheters connected by pump-valve into the patient's body, that drainage cerebrospinal fluid from ventricles to abdomen cavity. Correct and timely surgical treatment of normal pressure hydrocephalus allows increasing the quality of life of patients with normal pressure hydrocephalus and, as a result, the quality of life of their relatives and friends.

Keywords: *normal pressure hydrocephalus, cerebrospinal fluid, ventricles, ventriculoperitoneal shunting, implantation, shunt*

For citation: Gavrilov G. V., Stanishevskiy A. V., Gaydar B. V., Svistov D. V. Surgical treatment of idiopathic normal pressure hydrocephalus (literature rewiew). *Grekov's Bulletin of Surgery.* 2019;178(2):73–78. (In Russ.). DOI: 10.24884/0042-4625-2019-178-2-73-78.

*** Corresponding author:** Gaspar. V. Gavrilov, Military Medical Academy named after S. M. Kirov, 6 Academiva Lebedeva street, St. Petersburg, Russia, 194044. E-mail: gaspar_gavrilov@mail.ru.

Введение. Нормотензивная гидроцефалия (НТГ), или гидроцефалия нормального давления, – патологическое состояние, характеризующееся расширением желудочков головного мозга на фоне нормальных значений внутричерепного давления (ВЧД) и проявляющееся специфической триадой симптомов: нарушение походки, когнитивные расстройства и дизурические явления (прежде всего, инконтиненция). Впервые НТГ была описана S. Hakim и R. D. Adams в 1965 г. [1] как «симптоматическая скрытая хроническая гидроцефалия взрослых с нормальным глазным дном», или «гидроцефалия с нормальным давлением ликвора». Особое внимание в работе авторы уделили возможной обратимости клинических проявлений этого синдрома при адекватном хирургическом лечении – своевременном вентрикулоперитонеальном шунтировании.

Распространенность НТГ до конца не выяснена. В различных популяционных эпидемиологических исследованиях частота встречаемости НТГ оценивается в диапазоне от 0,3 до 3 % среди пациентов старше 61 года [2, 3]. Есть данные о значительном увеличении заболеваемости с возрастом: встречаемость НТГ у больных старше 80 лет составила 5,9 % [2]. В работах, где были проанализированы результаты более 7,5 млн обращений за медицинской помощью граждан Германии, заболеваемость НТГ составила 1,36:100 000 в год [4]. По данным большинства авторов [5], частота НТГ в популяции пожилых людей составляет около 0,5 %. Некоторые японские исследователи пришли к выводу, что встречаемость гидроцефалии нормального давления среди населения старше 65 лет составляет 2,9 % [6]. В Норвегии работниками здравоохранения и общественных организаций в течение 12 месяцев была проделана объемная работа, направленная на выявление и отбор пациентов, страдающих НТГ, в популяции из 220 000 жителей. На основании данного исследования авторами отмечено, что распространенность НТГ в норвежской популяции составила от 21,9:100 000 населения; частота новых случаев составила 5,5:100 000 в год. При этом авторы считают данную оценку заниженной [7].

Существуют данные [8] о значительной (до 80 %) гиподиагностике данного состояния. В этом вопросе, в первую очередь, главную сложность представляет дифференциальная диагностика НТГ и других, в том числе нейродегенеративных, заболеваний (болезнь Альцгеймера, болезнь Паркинсона, сосудистая деменция, деменция с тельцами Леви и др.) [9, 10]. Во-вторых, диагностика НТГ трудоемка, ежедневный труд по лечению престарелых пациентов с деменцией утомителен. Однако, учитывая постепенный рост среднего возраста популяции, можно ожидать увеличения числа пожилых пациентов с НТГ, нуждающихся в хирургическом лечении уже в ближайшем будущем, что определяет необходимость изучения вопроса о лечении данной группы больных. Успешно, своевременно и по показаниям выполненное шунтирование может значительно улучшить качество жизни пациентов с НТГ и, в итоге, качество жизни их родных и близких.

В связи с тем, что заболеваемость НТГ увеличивается с возрастом, достигая максимума в промежутке между 70 и 79 годами [7], к представителям данной возрастной группы у медицинских работников должна быть особая настороженность в отношении выявления этого заболевания.

Этиология и патогенез. Основная теория, объясняющая развитие нормотензивной гидроцефалии, – это гидродинамическая концепция, предложенная D. Greitz в 2004 г. [11], согласно которой, в основе развития заболевания лежит дисбаланс между секрецией и резорбцией цереброспинальной жидкости (ЦСЖ), а также нарушение ликвородинамики.

Существует гипотеза о наличии генетической предрасположенности к развитию НТГ [12]. Отмечены некоторые закономерности развития НТГ у родственников первой линии родства [13].

В зависимости от выявления непосредственной причины заболевания, НТГ разделяют на два подтипа: а) вторичную НТГ (вНТГ); б) первичную, или идиопатическую, НТГ (иНТГ), выявляемую примерно у 40–60 % больных, чаще у более пожилых пациентов, когда в анамнезе отсутствуют указания на какую-либо четкую причину, лежащую в основе развития болезни.

К наиболее распространенным причинам вНТГ относят перенесенные внутричерепные кровоизлияния, черепно-мозговые травмы (ЧМТ), гнойно-воспалительные процессы в полости черепа, операции на головном мозге.

До настоящего времени не установлен этиологический фактор, ведущий к развитию иНТГ. Соответственно, не разработаны методы этиотропного лечения заболевания. Существующие методики лечения (прежде всего, вентрикулоперитонеальное шунтирование) являются по своему характеру паллиативными и иногда не позволяют достичь полного регресса симптомов.

Попытки определения ключевых звеньев этиопатогенеза НТГ тесно связаны с выяснением закономерностей секреции, циркуляции и резорбции ликвора, выявлением характера структурных изменений в нейронах и в белом веществе головного мозга [14], а также изменений состава ЦСЖ [15].

Со временем развитие технологий позволило детально исследовать структуры головного мозга, принимающие участие в «жизненном цикле» ликвора, и сформировать новые взгляды на закономерности ликворообращения, а также на роль нарушений этих процессов в развитии нейродегенеративных заболеваний, в том числе и нормотензивной гидроцефалии. Обмен жидкости между межклеточным, периваскулярным пространством Робина – Вирхова и субарахноидальным пространством, а также лимфатической системой недостаточно изучен, а его изменения при различных патологических состояниях могут быть ключом к изучению сущности ряда нейродегенеративных заболеваний и разработке новых методов их дифференциальной диагностики. Примером может служить возрастающий интерес к изучению роли лимфатической системы в клиренсе бета-амилоида при болезни Альцгеймера. Установлено, что данное нейродегенеративное заболевание характеризуется дисбалансом между продукцией и утилизацией бета-амилоида. Этот метаболический сдвиг значительно опережает манифестацию болезни. Ранее предполагалось, что в выведении бета-амилоида основную роль играют гематоэнцефалический и гематоликворный барьеры. Новые данные свидетельствуют о наличии поступательного тока жидкости через аквапориновые каналы клеток лимфатической системы, что позволяет утилизировать значительное количество бета-амилоида [16].

В последнее время ряд исследователей [17] рассматривают нормотензивную гидроцефалию как потенциально обратимое нейродегенеративное заболевание. Вероятно, положительный эффект при ликворошунтирующих операциях связан, в том числе, с выведением бета-амилоида из желудочковой системы и опосредованно – из ткани головного мозга, что также может оказывать благоприятное влияние на функционирование нервной ткани.

В настоящее время в клинике нейрохирургии Военно-медицинской академии им. С. М. Кирова проводится научное исследование, направленное на изучение патогенеза, диагностики и лечения иНТГ, в рамках которого выполняется электронно-микроскопическое исследование биоптатов головного мозга, полученных при вентрикулоперитонеальном шунтировании у больных иНТГ. Изучение закономерностей изменений в веществе головного мозга и ликворе может дать ценные сведения для уточнения патогенеза и разработки методов дифференциальной диагностики нейродегенеративных заболеваний.

Клинические проявления. По своему течению НТГ представляет собой хроническое, неуклонно прогрессирующее заболевание, значительно снижающее качество жизни пациентов, при отсутствии своевременной диагностики и лечения приобретающее инвалидизирующий характер. Большинство пациентов с НТГ – люди старше 60 лет. В связи с многообразием клинических проявлений и трудностью дифференциальной диагностики с болезнью Альцгеймера и другими заболеваниями, больные с НТГ обращаются за медицинской помощью не только к неврологам, нейрохирургам и психиатрам, но и к представителям большинства других врачебных специальностей, например, к урологам и терапевтам. Поэтому освещение и полноценное изучение данной проблемы

представляет интерес для широкого круга медицинских работников.

Для НТГ характерно постепенное развитие так называемой классической триады Хаким-Адамса: нарушение походки, деменция и недержание мочи. Однако необходимо помнить, что классическая картина, описанная в 1965 г., наблюдается только у половины больных, у большинства нарушение походки является первым симптомом, затем возникает деменция, и позднее присоединяются тазовые расстройства. Возможна флуктуация выраженности симптомов, что, однако, нехарактерно для иНТГ.

Одной из частых жалоб у пациентов, страдающих иНТГ, является головокружение, которое они описывают как ощущение неустойчивости при движении, резких поворотах туловища. В основе головокружения лежит постуральная неустойчивость и дисбазия, свойственная заболеванию. Нарушения локомоции при иНТГ включают в себя элементы апраксии ходьбы в виде шаркающей походки короткими шажками на широко расставленных ногах и потерю равновесия. При иНТГ не отмечают каких-либо изменений движений руками при ходьбе, что отличает ее от болезни Паркинсона. На ранних стадиях при минимальной поддержке изменение походки может быть незначительным.

По мере прогрессирования заболевания снижается высота шага, больным становится тяжело оторвать ноги от земли, появляются затруднения инициации акта ходьбы, повороты совершаются в несколько этапов, часты падения. При этом пациенты с иНТГ могут имитировать движения ногами, которые они должны совершать при ходьбе, в положении лежа или сидя. При иНТГ иногда имеется зависимость между наличием артериальной гипертензии и выраженностью клинической симптоматики, особенно нарушениями ходьбы. Мышечный тонус в ногах, как правило, повышен по пластическому типу или по типу противодержания. В более тяжелых случаях иНТГ в нижних конечностях возникает спастичность, гиперрефлексия, выявляются патологические стопные знаки. Наличие симптоматики преимущественно в ногах при иНТГ, возможно, связано с тем, что двигательные пути, связывающие кору головного мозга с нижними конечностями, располагаются более медиально – около стенок боковых желудочков, а пути, идущие к верхним конечностям, – латеральнее. Изменения походки у пациентов также могут быть обусловлены разобщением базальных ядер с лобной корой, дисфункцией лобной коры и нарушением сенсомоторной интеграции [18].

Другим важным проявлением НТГ является деменция. Для пациентов характерно наличие мории, дезориентированности (больше во времени, нежели чем в месте). Часто им трудно изложить историю своего заболевания, редко возможно развитие галлюцинаций, мании. Характерным симптомом при НТГ является также развитие эмоциональной лабильности. В целом когнитивные нарушения проявляются снижением памяти, замедлением скорости психических процессов и психомоторных реакций, снижением способности использовать приобретенные знания, апатией, что связано с дисфункцией передних отделов головного мозга и характерно для так называемой субкортикальной деменции.

Когнитивные нарушения при иНТГ не являются доминирующим синдромом, особенно в дебюте заболевания, когда гнозис и другие корковые функции, как правило, не нарушены. В отличие от болезни Альцгеймера, нарушения памяти при иНТГ не столь выражены и обусловлены, главным образом, снижением функциональной интеграции лобных долей [19]. Тяжелая деменция у пациентов с НТГ подразумевает либо невосстановимый морфологический дефект (вследствие черепно-мозговой травмы (ЧМТ), инсульта и т. д.), либо наличие сопутствующей болезни Альцгеймера или сосудистой деменции. Для выявления когнитивных расстройств при иНТГ, особенно на ранних стадиях заболевания, используют нейропсихологические шкалы, чувствительные к лобным нарушениям (например, Frontal Assessment Battery, FAB). Лобный характер когнитивных расстройств при иНТГ может быть обусловлен преимущественным расширением передних рогов боковых желудочков, сопровождающимся более значительной дисфункцией глубинных отделов лобных долей и передних отделов мозолистого тела. Считается, что в основе когнитивных расстройств при иНТГ лежит компрессия капилляров головного мозга повышенным тканевым давлением паренхимы, тем более, что, по данным позитронной эмиссионной томографии, выявляется диффузное снижение метаболизма глюкозы как в коре, так и в субкортикальных отделах.

Уже на ранних стадиях иНТГ при активном, целенаправленном расспросе удается выявить жалобы больных на учащенное мочеиспускание и никтурию. По мере прогрессирования заболевания присоединяются императивные позывы и периодическое недержание мочи. Больные перестают чувствовать позывы к мочеиспусканию и индифферентно относятся к факту непроизвольного мочеиспускания, что характерно для лобного типа тазовых расстройств. Недержание кала встречается редко, как правило, у пациентов на поздней стадии иНТГ.

При неврологическом осмотре, помимо триады Хаким-Адамса, у больных с НТГ можно отметить постуральный тремор, своеобразный акинетико-ригидный синдром, характеризующийся феноменом застывания, ригидность в аксиальных мышцах и в мышцах конечностей, псевдобульбарный синдром, хватательный рефлекс.

Сходная с иНТГ симптоматика может встречаться при широком спектре заболеваний – хронической окклюзионной гидроцефалии, болезни Паркинсона, болезни Альцгеймера, болезни Бинсвангера, сосудистой деменции, церебральной атрофии, стенозе позвоночного канала на различных уровнях и ряде других. Несмотря на обилие предложенных диагностических методик (лучевых методов – компьютерная томография (КТ), магнитно-резонансная томография (МРТ) головного мозга с расчетами соотношения объемов желудочков головного мозга и его паренхимы, а также величины и степени компрессии субарахноидальных пространств; выявление специфических биохимических маркёров в крови и ликворе; инвазивных методик диагностики – тап-теста, продленного наружного люмбального дренажа и инфузионно-нагрузочного теста), ни одна из них не способна надежно аргументировать необходимость и прогнозировать эффективность ликворошунтирующей операции. Это обстоятельство значительно затрудняет дифференциальную диагностику НТГ и делает особенно актуальной задачу создания надежного алгоритма отбора пациентов для хирургического лечения.

Диагностика. Своевременная и достоверная диагностика НТГ актуальна для решения задач постановки правильного диагноза и оценки эффективности проводимого лечения.

Сложность диагностики НТГ связана, в первую очередь, с отсутствием стройной концепции этиологии и патогенеза заболевания, а также с наличием заболеваний, имеющих сходную симптоматику, таких как болезнь Альцгеймера, различные формы паркинсонизма, болезнь Бинсвангера, сосудистая деменция, дегенеративно-дистрофическое заболевание позвоночника и др. Для дифференциальной диагностики иНТГ предложен ряд радиологических, лабораторных и инвазивных методов, а также методик оценки когнитивных и мнестических нарушений, однако окончательно не сформулированы критерии отбора пациентов для выполнения ликворошунтирующих операций, нет достоверных данных о преимуществе

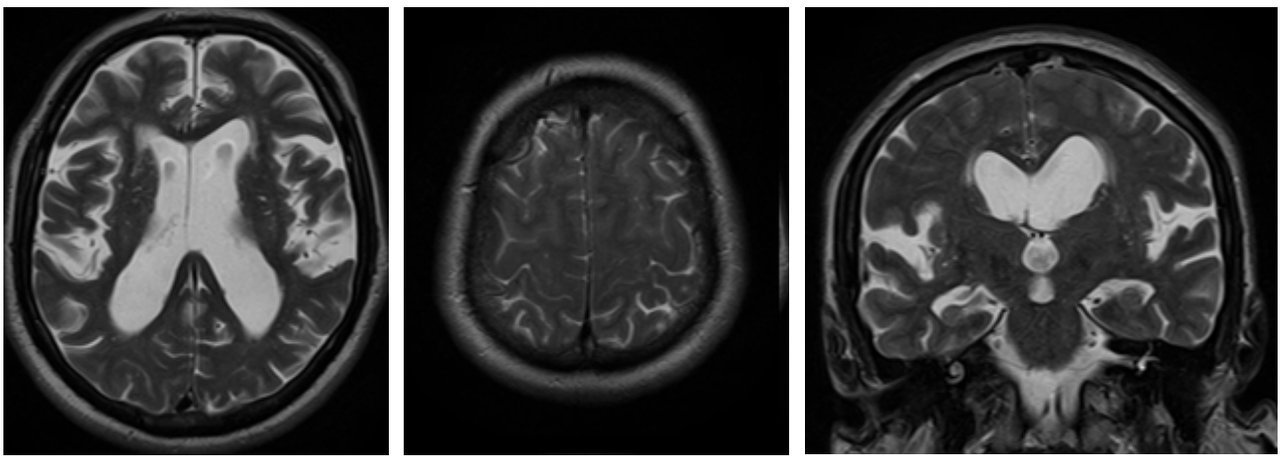

Рис. 1. МРТ головного мозга пациента с иНТГ: визуализируются расширенные желудочки головного мозга и боковые щели, при этом субарахноидальные пространства конвекситальной поверхности и межполушарной щели сужены (DESH-синдром)
Fig. 1. Head MRI of the patient with idiopathic normal pressure hydrocephalus: expanded ventricles of the brain and lateral clefts are visualized, while subarachnoid spaces of the convexital surface and great longitudinal fissure are narrowed (DESH-syndrome)

тех или иных видов шунтирующих систем, не в полной мере разработана система реабилитации пациентов, перенесших хирургическое лечение.

Одним из основных способов диагностики иНТГ является «tap-test» – люмбальная пункция с однократным выведением достаточно большого объема ЦСЖ (30–60 мл). Обычно исходное ликворное давление у больных с иНТГ не превышает 200 мм вод. ст., а биохимический анализ ЦСЖ не выявляет каких-либо отклонений от нормы. До и после проведения пункции выполняют количественный анализ когнитивных функций при помощи нейропсихологических тестов, а также оценку походки с видеорегистрацией.

Чувствительность «tap-test» невысокая (около 60 %), поэтому при отрицательном «tap-test» выполняют продленный наружный люмбальный дренаж («longterm lumbal drainage test»), обеспечивающий долговременный (до 72 ч) и контролируемый по скорости (10 мл/ч) отток ликвора. Результаты теста оценивают также на основании анализа изменений расстройств когнитивной сферы по данным нейропсихологического тестирования и походки с видеозаписью. Возможно прекращение теста ранее 72 ч при получении положительного результата.

Даже кратковременное клиническое улучшение позволяет считать тест положительным и свидетельствует о необходимости консультации нейрохирургом для решения вопроса о проведении ликворошунтирующей операции.

Для оценки «сопротивления оттоку ликвора» используют инфузионно-нагрузочный тест, который заключается в эндолюмбальном введении физиологического раствора натрия хлорида в течение часа с постоянной скоростью (0,8–1,0 мл/мин) в условиях одномоментной регистрации ВЧД или люмбального ликворного давления на фоне инфузии. В положении «лежа на боку» выполняют пункцию конечной цистерны на одном уровне ($L_{3–4}$) двумя иглами (18G). Одна из игл связана с устройством, регистрирующим давление, а другая используется для инфузии физиологического раствора. В норме на фоне инфузии ликворное давление достигает определенного постоянного значения (плато), при котором резорбция ликвора находится в равновесии с ликворопродукцией и инфузией раствора. Уровень сопротивления оттоку ликвора более 18 мм рт. ст. (мл/мин) считается патологическим (положительный результат теста).

Одним из современных методов диагностики НТГ является мониторинг ВЧД. Метод заключается в имплантации люмбального или вентрикулярного катетера и регистрации ВЧД на протяжении 24–72 ч. У пациентов с НТГ отмечаются патологически высокие величины ВЧД, особенно в фазе быстрого сна, что связано с расширением сосудов и увеличением кровенаполнения мозга в этот период. Колебания ВЧД связаны с имеющимся функциональным препятствием оттоку ЦСЖ из желудочковой системы в субарахноидальные пространства в связи с затруднением реабсорбции ЦСЖ и снижением градиента между давлением ЦСЖ в желудочках и на конвекситальной поверхности головного мозга. Для увеличения точности методики мониторинг ВЧД следует проводить синхронно с полисомнографией. Данный метод не применяется в рутинной диагностической практике в связи с его высокой травматичностью.

Важно отметить, что при офтальмоскопии у пациентов отсутствуют застойные изменения на глазном дне. По данным электроэнцефалографии (ЭЭГ), при НТГ выявляются неспецифичные изменения биоэлектрической активности мозга, характеризующиеся преобладанием низкочастотных (медленно волновых) характеристик.

Ведущее значение для диагностики иНТГ имеют результаты нейровизуализационных методов исследования (КТ и МРТ), позволяющих выявлять вентрикуломегалию. У большинства больных, наравне с вентрикуломегалией, имеется диспропорциональное расширение субарахноидальных пространств. В частности, резко расширены боковые щели, а корковые борозды конвекситальной поверхности и межполушарной щели остаются в пределах нормы или расширены незначительно (*рис. 1*), что лучше оценивается на коронарном срезе МРТ. В 2010 г. японским комитетом по лечению НТГ [20] данная МР-картина гидроцефалии была названа «DESH» (аббревиатура от английского «Disproportionately Enlarged Subarachnoid-space Hydrocephalus»).

Также с помощью МРТ головного мозга можно исключить иные причины гидроцефалии. Обнаружение мелких ишемических очагов или участков лейкоареоза не противоречит диагнозу иНТГ, так как возможно сочетание иНТГ и цереброваскулярной недостаточности. При иНТГ особенно значительно расширен III желудочек, височные и передние рога боковых желудочков, что приводит к появлению на аксиальных срезах характерной формы желудочковой системы в виде «бабочки».

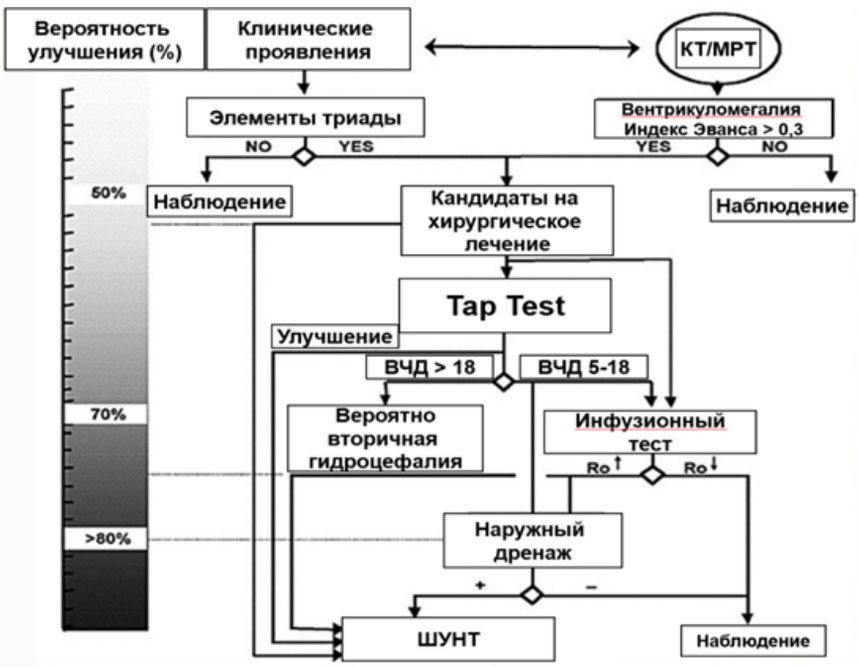

Рис. 2. Схема отбора кандидатов (*с вероятной иНТГ*) *на хирургическое вмешательство* (*по Marmarou*)
Fig. 2. Scheme of selection of candidates (*with probable idiopathic normal pressure hydrocephalus*) *for surgery* (*by Marmarou*)

Расширение передних рогов боковых желудочков при иНТГ достигает 30 % и более от поперечного размера черепа на уровне среза [20, 21].

Диагностические критерии иНТГ с целью отбора кандидатов на хирургическое вмешательство, в соответствии с мировыми рекомендациями, приведены на *рис. 2* [21].

Лечение. Лечение пациентов с НТГ, имеющих положительный результат тестирования, оперативное. Показания к операции определяют на основании суммы данных клинической симптоматики (полная или неполная триада Хаким – Адамса), картины гидроцефалии по данным МРТ (КТ) и по результатам проведенных тестов (положительный результат проводимых тестов является абсолютным показанием к оперативному лечению). Методов консервативного лечения пациентов с НТГ не существует. В качестве временной меры с целью уменьшения продукции ЦСЖ пациентам с НТГ можно применять диакарб (ацетазоламид).

Основу лечения составляют ликворошунтирующие операции с имплантацией вентрикулоперитонеального или люмбоперитонеального шунтов, при которых положительный эффект достигается у 60–80 % больных. В далеко зашедших стадиях болезни, когда имеются уже необратимые изменения в мозге, прогноз оперативного лечения ухудшается. Осложнения после шунтирования (гипердренаж, субдуральные гематомы, гиподренаж, дисфункция шунта) отмечаются у 20–30 % пациентов. Для профилактики осложнений рекомендуется индивидуальный подбор шунта. В настоящее время в связи с появлением внешнерегулируемых (программируемых) клапанных систем с антисифонным устройством, а также катетеров, импрегнированных антибиотиками или серебром, число осложнений значительно уменьшилось и в специализированных учреждениях составляет не более 5–10 %.

Восстановление способности к самостоятельному передвижению, нормализация когнитивных функций (кратковременной памяти и ориентировки в пространстве, времени и собственной личности) и устранение недержания мочи может значительно улучшить качество жизни, даже несмотря на кратковременность эффекта (обычно от 3 до 5 лет). Шунтирование при нормотензивной гидроцефалии направлено на улучшение качества жизни. Данную операцию можно отнести к разделу функциональной нейрохирургии, так же как, например, стимуляцию глубинных структур головного мозга при болезни Паркинсона. Хотя любое хирургическое вмешательство сопряжено с риском, шунтирование с применением современных шунтирующих систем имеет приемлемую частоту осложнений. Это обстоятельство делает вмешательство предпочтительным при установленном диагнозе.

В послеоперационном периоде пациентам с НТГ проводят комплексное реабилитационно-восстановительное лечение под наблюдением невролога и реабилитолога. Необходим контроль изменений нейропсихологического состояния, походки и картины МРТ. При рецидивировании симптоматики показан осмотр неврологом и нейрохирургом, возможны дальнейшее снижение открывающего давления клапана шунтирующей системы или, при дисфункции шунта, замена клапана или всей системы.

Выводы. 1. Идиопатическая НТГ является актуальной социально значимой и пока все еще не решенной проблемой современной медицины.

2. По своему течению иНТГ представляет собой хроническое, неуклонно прогрессирующее заболевание, значительно снижающее качество жизни пациентов, при отсутствии своевременной диагностики и лечения приобретающее инвалидизирующий характер.

3. К сожалению, до сих пор многие пациенты с иНТГ, находясь вне наблюдения врачей, остаются недообследованными или же наблюдаются у неврологов по поводу «конкурентных» заболеваний. В связи с многообразием клинических проявлений и трудностью дифференциальной диагностики с болезнью Альцгеймера и другими заболеваниями, больные с нормотензивной гидроцефалией обращаются за медицинской помощью не только к неврологам, нейрохирургам и психиатрам, но и

к представителям большинства других врачебных специальностей, например, к урологам и терапевтам.

4. Успешно и по показаниям выполненная ликворошунтирующая операция может значительно улучшить качество жизни пациентов с иНТГ и, в итоге, качество жизни их родных и близких.

Конфликт интересов / Conflict of interest

Авторы заявили об отсутствии конфликта интересов. / The authors declare no conflict of interest.

Соответствие нормам этики / Compliance with ethical principles

Авторы подтверждают, что соблюдены права людей, принимавших участие в исследовании, включая получение информированного согласия в тех случаях, когда оно необходимо, и правила обращения с животными в случаях их использования в работе. Подробная информация содержится в Правилах для авторов. / The authors confirm that they respect the rights of the people participated in the study, including obtaining informed consent when it is necessary, and the rules of treatment of animals when they are used in the study. Author Guidelines contains the detailed information.

ЛИТЕРАТУРА [REFERENCES]

1. Adams R. D., Fisher C. M., Hakim S. et al. Symptomatic occultydrocephalus with «normal» cerebrospinal fluid pressure : a treatable syndrome // N. Engl. J. Med. 1965. Vol. 273. P. 117–126.
2. Jaraj D., Rabiei K., Marlow T. et al. Prevalence of idiopathic normal-pressure hydrocephalus // Neurology 2014. Vol. 82, № 16. P. 1449–1454. Doi: 10.1212/WNL.0000000000000342.
3. Rosell C., Andersson J., Kockum K. et al. Prevalence of idiopathic normal pressure hydrocephalus – a pilot study in Jämtland, Sweden // Fluids Barriers CNS. 2015. Vol. 12. P. 55–59. Doi: 10.1186.
4. Lemcke J., Stengel D., Stockhammer F. et al. Nationwide Incidence of Normal Pressure Hydrocephalus (NPH) Assessed by Insurance Claim Data in Germany // Open Neurol. J. 2016. Vol. 10. P. 15–24. Doi: 10.2174/1874205X01610010015.
5. Trenkwalder C., Schwarz J., Gebhard J. et al. Starnberg trial on epidemiology of Parkinsonism and hypertension in the elderly. Prevalence of Parkinson's disease and related disorders assessed by a door-to-door survey of inhabitants older than 65 years // Arch Neurol. 1995. Vol. 52, № 10. P. 1017–1022.
6. Hiraoka K., Meguro K., Mori E. Prevalence of idiopathic normal-pressure hydrocephalus in the elderly population of a Japanese rural community // Neurol Med Chir (Tokyo). 2008. Vol. 48, № 5. P. 197–199.
7. Brean A., Eide P. K. Prevalence of probable idiopathic normal pressure hydrocephalus in a Norwegian population // Acta Neurol. Scand. 2008. Vol. 118, № 1. P. 48–53. Doi: 10.1111/j.1600-0404.2007.00982.x.
8. Conn H. O., Lobo F. M. What do physicians know about normal pressure hydrocephalus and when did they know it? A survey of 284 physicians // Yale J. Biol. Med. 2008. Vol. 81, № 1. P. 19–29.
9. Tisell M., Höglund M., Wikkelsø C. National and regional incidence of surgery for adult hydrocephalus in Sweden // Acta Neurol. Scand. 2005. Vol. 112, № 2. P. 72–75.
10. Kiefer M., Eymann R. Gravitational shunt complications after a fiveyearfollow-up // Acta Neurochir Suppl (Wien). 2010. Vol. 106. P. 107–112.
11. Greitz D. Radiological assessment of hydrocephalus : new theories and implications for therapy // Neurosurg. Rev. 2004. Vol. 27, № 3. P. 145–165.
12. Cusimano M. D., Rewilak D., Stuss D. T. et al. Normal-pressure hydrocephalus : is there a genetic predisposition? // Can. J. Neurol. Sci. 2011. Vol. 38, № 2. P. 274–281.
13. McGirr A., Cusimano M. D. Familial aggregation of idiopathic normal pressure hydrocephalus : novel familial case and a family study of the NPH triad in an iNPH patient cohort // J. Neurol. Sci. 2012. Vol. 321, № 1–2. P. 82–88. Doi: 10.1016/j.jns.2012.07.062.
14. Pyykkö O. T., Koivisto A. M., Remes A. M. et al. Familial idiopathic normal pressure hydrocephalus // J. Neurol. Sci. 2016. Vol. 368. P. 11–18. Doi: 10.1016/j.jns.2016.06.052.
15. Nassar R., Lippa C. Idiopathic Normal Pressure Hydrocephalus. A Review for General Practitioners // Gerontology & Geriatric Medicine. 2016. Vol. 2. P. 1–6. Doi: 10.1177/2333721416643702.
16. Cherian I., Beltran M., Kasper E. et al. Exploring the Virchow – Robin spaces function : A unified theory of brain diseases // Surg. Neurol. Int. 2016. Vol. 7. P. 16–22. Doi: 10.4103/2152-7806.192486.
17. Iliff J., Wang M., Liao Y. et al. A Paravascular Pathway Facilitates CSF Flow Through the Brain Parenchyma and the Clearance of Interstitial Solutes, Including Amyloid β // Sci Transl. Med. 2012. Vol. 4, № 147. P. 147. Doi: 10.1126/scitranslmed.3003748.
18. Sakakibara R., Uchiyama T., Kanda T. et al. Urinarydysfunction in idiopathic normal pressure hydrocephalus // Brain Nerve. 2008. Vol. 60. P. 233–239.
19. Claudia L. Craven, Ahmed K. Toma, Tarek Mostafa et al. The predictive value of DESH for shunt responsiveness in idiopathic normal pressure hydrocephalus // J. Clin. Neurosci. 2016. Vol. 114. P. 79–85. Doi: doi.org/10.1016/j.jocn.2016.09.004.
20. Mori E., Ishikawa M., Kato T. et al. Japanese Society of Normal Pressure Hydrocephalus. Guidelines for management of idiopathic normal pressure hydrocephalus: second edition // Neurol. Med. Chir. (Tokyo). 2012. Vol. 52, № 11. P. 775–809.
21. Klinge P., Marmarou A., Bergsneider M. et al. Outcome of shunting in idiopathic normal-pressure hydrocephalus and the value of outcome assessment in shunted patients // Neurosurgery. 2005. Vol. 57. P. 40–52.

Сведения об авторах:

Гаврилов Гаспар Владимирович (e-mail: gaspar_gavrilov@mail.ru), докторант кафедры нейрохирургии; *Станишевский Артем Вадимович* (e-mail: a-stan@mail.ru), клинический ординатор клиники нейрохирургии; *Гайдар Борис Всеволодович* (e-mail: neurovmed@gmail.com), академик РАН , д-р мед. наук, профессор кафедры и клиники нейрохирургии; *Свистов Дмитрий Владимирович* (e-mail: dvsvistov@mail.ru), канд. мед. наук, доцент, начальник кафедры нейрохирургии, главный нейрохирург МО РФ; Военно-медицинская академия им. С. М. Кирова, 194044, Санкт-Петербург, ул. Академика Лебедева, д. 6.

© CC Коллектив авторов, 2019
УДК 616.351-007.253-089.019.941
DOI: 10.24884/0042-4625-2019-178-2-79-84

ЛИГАТУРНЫЙ СПОСОБ ЛЕЧЕНИЯ СВИЩЕЙ ПРЯМОЙ КИШКИ: СОВРЕМЕННЫЙ ВЗГЛЯД НА СТАРЕЙШИЙ МЕТОД (обзор литературы)

А. И. Мусин[1,2]*, Е. В. Антипова[2], А. А. Ульянов[3], Д. Э. Кузнецов[4]

[1] Федеральное государственное бюджетное образовательное учреждение высшего образования «Российский национальный исследовательский медицинский университет имени Н. И. Пирогова» Министерства здравоохранения Российской Федерации, Москва, Россия
[2] Государственное бюджетное учреждение здравоохранения «Городская клиническая больница № 24» Департамента здравоохранения Москвы, Москва, Россия
[3] ЗАО «Центральная поликлиника Литфонда», Москва, Россия
[4] Государственное бюджетное учреждение здравоохранения Тверской области «Областная клиническая больница», г. Тверь, Россия

Поступила в редакцию 30.11.18 г.; принята к печати 27.02.19 г.

Несмотря на тысячелетнюю историю лечения свищей прямой кишки, отдаленные результаты до сих пор не оптимальны, что заставляет искать новые варианты коррекции. Одним из методов хирургического лечения анальных фистул является использование лигатуры («сетон») в разных ее модификациях. В данном обзоре проведен анализ литературных данных по использованию различных вариантов лечения свищей прямой кишки при помощи «сетон». Анализ публикаций показал высокий интерес к использованию метода, однако отсутствует четкая схема и системный подход к использованию метода в клинической практике. Необходимо дальнейшее изучение проблемы и проведение рандомизированных исследований, что поможет подобрать оптимальный вариант лечения и улучшить результаты операций по поводу свищей прямой кишки.

Ключевые слова: *свищ прямой кишки, лигатурный метод, дренирующая лигатура, сетон*

Для цитирования: Мусин А. И., Антипова Е. В., Ульянов А. А., Кузнецов Д. Э. Лигатура в лечении свищей прямой кишки: современный взгляд на старейший метод (обзор литературы). *Вестник хирургии имени И. И. Грекова*. 2019;178(2):79–84. DOI: 10.24884/0042-4625-2019-178-2-79-84.

* **Автор для связи:** Алексей Ильдарович Мусин, ФГБОУ ВО «Российский национальный исследовательский медицинский университет им. Н. И. Пирогова» МЗ РФ, 117997, Россия, Москва, ул. Островитянова, д. 1. E-mail: doctormusin@gmail.com.

Ligature method for the treatment of anal fistula: a modern view on the old approach (literature review)

Alexey I. Musin[1,2], Elena V. Antipova[2], Alexander A. Ulyanov[3], Dmitrii E. Kuznetsov[4]*

[1] Pirogov Russian National Research Medical University, Russia, Moscow; [2] Moscow City Clinical Hospital № 24, Russia, Moscow; [3] Central Polyclinic Litfonda, Russia, Moscow; [4] Tver Regional Clinical Hospital, Russia, Tver

Received 30.11.18; accepted 27.02.19

Despite a thousand-year history of anal fistula treatment, long-term outcomes have not been optimal, which encourages us to explore new surgical approaches. One of the methods of surgical treatment of anal fistulas is the use of ligature (Seton) in its different modifications. This review analyzes the literature data on the use of different modifications of seton treatment of anal fistulas. The analysis of publications showed the great interest in the use of the method, yet there is neither clear scheme nor systematic approach to applying it in clinical practice. Further study, as well as randomized researches, are required to find the optimal treatment and improve surgery results of using seton when dealing with anal fistula.

Keywords: *anal fistula, ligature method, draining seton, seton*

For citation: Musin A. I., Antipova E. V., Ulyanov A. A., Kuznetsov D. E. Ligature method for the treatment of anal fistula: a modern view on the old approach (literature review). *Grekov's Bulletin of Surgery.* 2019;178(2):79–84. (In Russ.). DOI: 10.24884/0042-4625-2019-178-2-79-84.

* **Corresponding author:** Alexey I. Musin, Pirogov Russian National Research Medical University, 1 Ostrovityanova street, Moscow, Russia, 117997. E-mail: doctormusin@gmail.com.

Введение. Свищ прямой кишки – распространенное заболевание, встречающееся, по разным данным, у 2–3 человек на 100 тысяч населения с преимущественным заболеванием мужчин по отношению к женщинам (2:1). В Соединенных Штатах Америки ежегодно выполняется от 200 до 250 тысяч оперативных вмешательств по поводу заболевания [1]. Вопрос о лечении анальных фистул впервые затронут в рукописях греческих лекарей в 400 г. до н. э. Несмотря на столь длительную историю заболевания и разнообразие способов хирургической коррекции, колопроктологи не останавливаются в поисках оптимального способа лечения, что обусловлено высоким процентов рецидивов свища.

В древние времена одним из основных вариантов лечения заболевания являлся лигатурный метод при помощи нити «seton» (лат. *seta*, англ. «bristle» – «щетина»). Еще Гиппократ предлагал лечить свищевой ход путем введения в свищевой ход обернутую конским волосом льняную нить и постепенно затягивать ее до полного прорезывания «плоти» [2]. Многие столетия к такому виду коррекции с его множественными модификациями отмечался живой интерес хирургов. Суть лигатурного метода заключалась в проведении нити через наружное и выведение из внутреннего свищевого отверстия с ежедневным ее затягиванием для поддержания постоянного

давления на подлежащие ткани, что приводит к некрозу и рассечению волокон анальных сфинктеров с замещением ранее рассеченной мышцы фиброзным линейным рубцом.

Одним из вариантов лигатуры, применяемой в Индийской Аюрведической медицине (kshara-sutra), является шелковая нить, пропитанная экстрактом растения *Achyranthes aspera*. Химический состав обладает выраженными щелочными свойствами, под действием экстракта происходит медленное пересечение тканей. Такой вид лигатуры до сих пор используется в Индии, однако его применение не получило широкого распространения в странах Европы и Америки. Это связано с выраженным болевым синдромом, обусловленным химическим воздействием на ткани, в сравнении с традиционным вариантом лечения (иссечение свища), что подтверждено в рандомизированном исследовании K. S. Ho et al. (2001) [3].

В литературе встречаются несколько понятий применения лигатуры: режущая, пересекающая лигатуры (cutting seton, tied seton), корни истории которых ведут к работам Гиппократа в 400 г. до н. э., и «loose seton» – свободный, не затянутый «сетон». Лигатура используется как при острых парапроктитах, так и при хронических свищевых ходах, и ее лечебные характеристики заключаются в:

1) адекватном дренировании полости параректального абсцесса и его затеков при острых парапроктитах;

2) обеспечении оттока экссудата из области воспаления, что не позволяет слипаться краям раны;

3) проведении адекватной санации полости абсцесса и свищевого хода;

4) формировании прямого свищевого хода с его созреванием вокруг лигатуры.

Применение материалов «сетон» и техник введения достаточно разнообразно. В обзоре G. Subhas et al. (2012) [4] описано, по меньшей мере, 3 варианта проведения лигатуры, 6 путей поддержания постоянного давления на сфинктер, необходимого для его прорезывания, а также 5 способов установки нескольких лигатур (от 2 до 4) с постепенным, последовательным их затягиванием. Такое разнообразие техник обусловлено большим интересом хирургов к данному варианту лечения.

Множество работ и исследований посвящено применению лигатуры как в качестве самостоятельного метода хирургического лечения, так и перед плановой сфинктеросберегающей операцией. Однако встречаются противоречивые данные о рецидивах, состоянии функции держания и эффективности лечения свищей прямой кишки после применения данного подхода.

В данном обзоре произведена попытка анализа возможных вариантов применения лигатуры в хирургии свищей прямой кишки с оценкой их характеристик, что в последующем может помочь в выборе оптимальной тактики лечения.

Анализ литературы производился при помощи поисковой базы «Pubmed», системой поиска полнотекстовых статей «Google Scholar». Анализировали исключительно англоязычные и русскоязычные полнотекстовые работы, опубликованные в научных журналах, а также обзоры литературы и систематические обзоры. Абстракты в анализ не включались.

Применение «сетон» в клинической практике достаточно разнообразно. Описываются разные техники и варианты использования, однако все способы можно условно разделить на:

1) использование режущей, пересекающей лигатуры (cutting seton);

2) использование свободной лигатуры (loose seton) как самостоятельный способ лечения или как часть поэтапного лечения;

3) использование свободной лигатуры (loose seton) перед сфинктеросохраняющим этапом лечения.

Применение режущей, пересекающей лигатуры (cutting seton). Суть метода заключается в проведении лигатуры через свищевой ход с тугим затягиванием нити, что приводит к постепенному пересечению анального сфинктера с миграцией хода в дистальном направлении и формированием фиброза в области пересеченной мышцы. Несмотря на длительную историю применения «сетон», интерес к методу возрос после работы P. H. Henly в 1976 г. [5], в которой автор описал эффективное применение резиновой лигатуры, плотно затянутой вокруг сфинктера у 35 пациенток со свищами прямой кишки, осложненными затеками. В дальнейшем C. E. Culp в 1984 г. [6] использовал дренаж Пенроза для лечения сложных свищей у 20 пациентов. Прорезывание лигатуры наблюдалось в среднем через 13,6 дня после установки. Автор констатировал хороший результат лечения, однако развитие клинических симптомов анальной инконтиненции без объективной оценки функции держания зафиксированы у 3 (15 %) пациентов.

Достаточно большое число исследований применения режущей лигатуры (cutting seton) датировано концом прошлого столетия. Эти данные представлены в клинических рекомендациях по лечению свищей прямой кишки Ассоциации колопроктологов Великобритании, опубликованных в 2007 г. [7]. Основываясь на результатах 22 работ, исследователями диагностировано до 18 % рецидивов после применения классического лигатурного метода. Время прорезывания тканей под лигатурой в данных публикациях составляло от 1 до 20 недель, а недостаточность анального сфинктера, являющаяся одним из основных показателей, характеризующих успешность лечения, возникала в среднем у 10 % пациентов [7]. В отдельных исследованиях подчеркивается развитие у больных выраженного болевого синдрома во время постоянного затягивания лигатуры [8, 9].

Австралийские ученые предложили несколько иной вариант использования лигатуры. После рассечения анодермы и слизистой анального канала до внутреннего отверстия вводился «сетон», который охватывал исключительно анальный сфинктер. Лигатура затягивалась постепенно от 1 до 8 раз с интервалом от 22 до 197 дней. Полное прорезывание тканей происходило в среднем через 9 месяцев, а успешные результаты лечения, с полным заживлением свища, отмечены у 98 % пациентов (Me наблюдения – 17,7 месяца). При этом выраженное нарушение функции держания встречалось у 8,5 % пациентов, а у 13,5 % диагностирована умеренная инконтиненция. Авторы также констатировали высокий уровень качества жизни и удовлетворенность лечением пациентов, несмотря на длительное размещение лигатуры. По их мнению, лигатурный метод обладает низкой частотой рецидивов заболевания на фоне незначительного ухудшения функции держания после лечения в сравнении со сфинктеросохраняющими способами лечения [10].

Относительно удовлетворительный результат лечения хронического парапроктита при помощи режущей лигатуры нивелируется функциональными результатами в послеоперационном периоде. В метаанализе R. D. Ritchie (2009) [11] на основе данных 23 исследований, в которых в общей сложности участвовали 1460 пациентов, глобальное нарушение функции держания различной степени выраженности зафиксировано в 12 % случаев. Однако более глубокий анализ данных показал, что почти у половины пациентов (46 %) использовался химический «сетон». После исключения этих исследований из анализа оказалось, что частота недостаточности анального сфинктера в среднем составила 22 %, а недержание твердого кала возникло у 5,8 % пациентов. При этом нарушение функции держания чаще развивалось у пациентов, оперированных

по поводу экстрасфинктерных свищей, по сравнению с транссфинктерной локализацией свищевого хода.

Неудовлетворительные функциональные результаты лечения при помощи режущей лигатуры заставили ученых искать новые варианты применения методики. Появились публикации о введении «сетон» в свищевой ход на длительный срок без ее тугого затягивания («loose seton» – свободная, не затянутая лигатура).

Применение свободной лигатуры (loose seton). Первично такой вариант лечения предложили Parks и Stitz в 1976 г. у пациентов с параректальными абсцессами на фоне высоких транссфинктерных и супрасфинктерных анальных свищей. Первым этапом рассекался внутренний сфинктер для дренирования межсфинктерного пространства и от $^1/_3$ до половины наружного сфинктера. Вокруг оставшейся части наружного сфинктера проводилась свободная лигатура, которую оставляли на несколько месяцев до заживления раны с последующим ее извлечением. В отдаленном периоде выявлено 9 % рецидивов, а недостаточность анального сфинктера диагностирована в 17 % наблюдений.

Подобную тактику использовали J. G. Williams et al. (1991) [12] и R. K. Pearl et al. (1993) [13]. «Сетон» извлекали через 4–8 месяцев и выполняли второй этап – сфинктеротомию. Рецидивы возникали в 2–8 % случаев, а недостаточность анального сфинктера с недержанием твердых компонентов кишечного содержимого отмечена у 5,4 % пациентов, что послужило отказом от дальнейшего применения метода.

Pinedo et al. (2010) [14] выполняли сфинктеротомию внутреннего сфинктера и проводили свободный «сетон» вокруг наружного сфинктера у 18 пациентов. Лигатуру извлекали после миграции в каудальном направлении и снижения воспаления вокруг лигатуры, что происходило в среднем через 4 месяца. При этом развития недостаточности анального сфинктера после лечения не отмечено ни в одном случае.

В своей работе C. H. Lim (2012) [15] при лечении 53 пациентов со сложными свищами прямой кишки, осложненными наличием исшиоректальных абсцессов, предложил выполнять рассечение внутреннего сфинктера с проведением свободного «сетон» через оставшуюся часть наружного сфинктера и ушиванием внутреннего сфинктера, формируя свищевой ход в межсфинктерном пространстве. После стихания воспаления и отсутствия выделения экссудата из лигатурного хода «сетон» извлекали, а фистулотомию не проводили. Положительные результаты лечения отмечены у 41,5 % пациентов в среднем на 46-е сутки (18–104 дня). У 58,5 % (31 пациент) вторым этапом выполнена сфинктеротомия оставшейся части наружного сфинктера. Возврат заболевания выявлен у 7 (13,2 %) пациентов, причем у 4 из них изначально свищевой ход имел подковообразный характер. Ослабление функции держания в виде недержания газов отмечено у 3,8 % оперированных пациентов.

Однако интересные данные опубликованы в метаанализе, проведенном в 2010 г. [16], где оценены результаты лигатурного метода с рассечением внутреннего сфинктера перед установкой «сетон» и классического метода. Среди 18 исследований, отобранных для анализа, рецидивы свища выявлены у 3 и 5 % больных соответственно, тогда как недостаточность анального сфинктера развивалась значительно чаще у пациентов с пересеченным внутренним сфинктером (25,2 и 5,6 % соответственно).

Установка свободного «сетон» в ряде случаев приводит к постепенному, медленному пересечению анального сфинктера или к «миграции» лигатуры в дистальном направлении и формированию более поверхностного свища. G. Subhas et al. (2011) [17] ввели понятие техники «прогрессивной миграции», которая основана на длительном размещении дренирующей лигатуры с ежедневными ее тракциями на 360°. Среднее время дренирования свищевого хода лигатурой у 24 пациентов с высокими свищами прямой кишки составило около 14 месяцев. В 76 % случаев выявлены успешные результаты лечения (у 38 % – полное прорезывание лигатуры, и у 38 % в качестве второго этапа проводили пересечение кожного мостика). Рецидивов среди группы, где применялась техника «прогрессивной миграции», исследователи не отметили. Удовлетворены лечением были 15 (63 %) пациентов, а инконтиненция в виде недержания газов возникла всего у 2 (8 %) больных. Однако в 25 % случаев существенного смещения свищевого хода не произошло, что потребовало выполнения иного варианта лечения.

Степень миграции свищевого хода оценили U. Sungurtekin et al. (2016) [18], которые диагностировали полное прорезывание тканей лигатурой у 11 (22 %) из 50 пациентов со сложными свищами прямой кишки. У остальных 39 (78 %) через 2 месяца длина свищевого хода статистически достоверно уменьшилась с (6±0,78) до (3±0,27) см ($p<0,05$), что позволяло вторым этапом выполнить фистулотомию.

Интересные данные представили исследователи из Канады. У 76 пациентов с транссфинктерными свищами прямой кишки устанавливали «сетон» сроком от 6 до 188 недель (Me – 36,6 недели). После удаления лигатуры было отмечено либо полное отсутствие симптомов (у 56 пациентов), либо их выраженное снижение (у 14 пациентов), что в дальнейшем не требовало хирургического вмешательства. Рецидивы диагностированы лишь у 6 (7,9 %) пациентов. К сожалению, в исследовании не представлены данные о функции держания до и после лечения, что, по мнению авторов, обусловлено ретроспективным характером исследования. Положительные результаты лечения ученые связывают со смещением свищевого хода в дистальном направлении от зоны повышенного давления, что позволяет заживать хроническому парапроктиту без фистулэктомии [19].

По данным S. H. Emile et al. (2017) [20], 3-месячное дренирование свищевого хода явилось достаточным сроком для заживления свища у 251 пациента с высокими транссфинктерными фистулами. Диагностировано 10,3 % рецидивов через 16 месяцев с развитием недостаточности анального сфинктера всего у 3,2 % пациентов, что говорит об эффективности методики. Предикторами развития рецидивов явились ранее выполненные операции по поводу фистул, передняя локализация свища, а также мультиходовый характер хронического парапроктита.

Аргумент против изолированного длительно размещенного «сетон» приводит E. Galiz-Rosen (2008) [9], который диагностировал только 7 % положительных исходов после установки лигатуры на срок от 6 до 8 недель. Остальным пациентам потребовалось выполнение второго этапа операции – фистулотомии. Однако срок дренирования свищевого хода слишком короткий, что может быть недостаточно для заживления свища.

Неутешительные данные отдаленных результатов длительного размещения «сетон» без последующих хирургических вмешательств констатировал G. N. Buchanan [21]. Из 13 пациентов, которым размещался «сетон» сроком на 13 недель и у которых диагностирован положительный исход в краткосрочном периоде наблюдения (6 месяцев), всего у 4 пациентов не отмечено рецидивов в отдаленном периоде (142 месяца). Однако в исследование включены больные с болезнью Крона, что также может спутать данные анализа.

Одним из важных вопросов длительного размещения лигатуры является переносимость пациентами ее расположения в анальном канале. Этот параметр изучили ученые из Ирландии (M. E. Kelly et al., 2014 г. [22]) в рамках мультицентрового иссле-

дования, проведенного при лечении 200 пациентов, которым устанавливали «сетон» до полного прорезывания тканей или миграции в каудальном направлении, что позволяло выполнить фистулотомию. Частота случаев замены лигатуры на новую в процессе лечения составила в среднем 2,84 (1–8) раза с интервалом между процедурами замены 3,8 (от 2 до 4) месяца. Полное самостоятельное пересечение всех подлежащих тканей отмечено у 7 % (n=14) пациентов, тогда как у 93 % (n=186) исследуемых произошла миграция свищевого хода, что позволило выполнить фистулотомию. Осложнение метода в виде выраженного перианального дерматита на фоне дренирования зафиксировано всего у 2 (1 %) больных, что свидетельствовало о хорошей переносимости длительного нахождения лигатуры в анальном канале. В итоге констатирована достаточно хорошая толерантность к методу у 96 % наблюдаемых пациентов.

Установка лигатуры (loose seton) перед сфинктеросохраняющим этапом лечения. Ряд авторов используют «свободный сетон» перед сфинктеросохраняющими операциями, при которых либо отсутствует, либо минимизировано повреждающее действие на сфинктер (иссечение свища с низведением лоскута прямой кишки в анальный канал, перевязка свищевого хода в межсфинктерном пространстве, применение биопластических материалов, введение фибринового геля в свищевой ход, видеоассистированные операции). Применение лигатуры снижает инфицирование окружающих тканей и формирует прямой свищевой ход, что упрощает дальнейшее выполнение радикальной операции.

T. Sonoda et al. [23] продемонстрировали очевидные плюсы временного дренирования острых парапроктитов при помощи «свободного сетон» перед низведением лоскута прямой кишки в анальный канала в сравнении с недренированными пациентами (73,2 vs. 51,2 % (p=0,025)).

По литературным данным [24–28], дренирование свищевого хода перед низведением лоскута прямой кишки позволяет добиться заживления свища в 64–96 % наблюдений, при этом достоверной разницы результатов в сравнении с недренированными пациентами не отмечено.

Схожий процент успешных результатов после установки «свободного сетон» выявлен у больных, которым в качестве второго этапа хирургического лечения выполнена перевязка свищевого хода в межсфинктерном пространстве. Он колеблется в пределах от 37 до 92 %, без статистически значимых различий результатов с пациентами без дренирования [29–35]. Это подтверждено проведенным K. D. Hong et al. (2013) [36] системным метаанализом (RR = 0,96; CI 95 % 0,8–1,16; (P = 0,69) и недавним метаанализом А. И. Мусина, И. В. Костарева (2018) [37], хотя анализированные работы имели разный дизайн и гетерогенность, что не может в полной мере вносить ясность в применение методики.

Некоторые авторы отмечают влияние времени дренирования перед радикальным этапом на результаты лечения. Считается, что дренирование сроком более 8 недель приводит к трудностям во время выполнения радикальной операции, которые заключаются в значительном разрушении межсфинктерного пространства, что затрудняет мобилизацию свищевого хода во время операции в связи с образованием фиброза и фиксации внутреннего свищевого отверстия [29, 30]. Этому мнению противоречит исследование австралийских авторов [38, 39], которые указывают на формирование прямого свищевого хода при длительном размещение лигатуры от 4–6 месяцев, что создает благоприятные условия во время операции, позволяет добиваться успешных результатов в 93–96 % наблюдений. Учитывая неудовлетворительные результаты лечения после применения коллагенового импланта при свищах прямой кишки [40], в 2008 г. на съезде колоректальных хирургов одобрено решение о дренировании свищевого хода, в случаях определения активного воспаления, на срок до 12 недель [41]. Однако D. Christoforidis et al. (2008) [42] не нашли достоверной разницы в результатах лечения между дренированными и недренированными пациентами, хотя заживление свища чаще встречалось у дренированных «сетон» пациентов.

Вопрос выбора метода радикальной операции после временного дренирования не так хорошо освещен в литературе и представлен маленьким числом исследований. K. K. Tan et al. [43] сравнили результаты операций LIFT (n=24) с низведением лоскута (n=31) и выявили статистически достоверные различия положительных исходов между группами (62,5 и 93,5 % соответственно (p=0,006)). Таким образом, низведение лоскута в анальный канал является более предпочтительной методикой после дренирования, хотя уступает LIFT по процентному соотношению развития недостаточности анального жома в послеоперационном периоде. В единственном рандомизированном сравнительном исследовании результатов операции перевязки свищевого хода в межсфинктерном пространстве и низведении стенки прямой кишки в анальный канал, проведенном C. Mushaya et al. (2012) [38], достоверных различий выявлено не было (8 против 7 %; p=0,667), хотя в процентном соотношении рецидивы встречались чаще в первой группе.

Обсуждение. С древних времен «сетон» в разных модификациях использовали для лечения свищей прямой кишки. Ряд методов в настоящий момент имеют историческое значение, к другим способам не потерян интерес колопроктологов и по сей день. Применение «cutting seton» («режущая лигатура») в классическом варианте во многих странах используется только в исключительных случаях, что обусловлено высокой частотой развития недостаточности анального сфинктера – у каждого 8-го оперированного пациента [11]. Введение в клиническую практику «loose seton» («свободного сетон»), основной характеристикой которой является контроль воспалительного процесса, приводящего к уменьшению инфильтрации тканей по ходу свищевого хода и осуществлению адекватного дренажа гнойной полости при лечении острого и хронического парапроктита, набирает все бóльшую популярность. При этом встречаются противоречивые данные по процентам рецидивов и частоте проявления инконтиненции в послеоперационном периоде при длительном его размещении. Ряд авторов задаются вопросом об отсутствии необходимости выполнения сфинктеросохраняющих операций, после которых процент рецидивов значительно выше [10, 17, 22, 44]. В метаанализе Qi Wang et al. (2017) [45], где авторы попытались выявить наилучший вариант лечения анальных фистул на основании 20 рандомизированных исследований, длительное дренирование свищевого хода признано самым эффективным способом лечения по параметру минимизации послеоперационной инконтиненции в сравнении со всеми известными хирургическими методами, хотя уступает им по длительности заживления раны и рецидивам. Однако выраженным недостатком метода является длительный период расположения лигатуры в свищевом ходе, достигающий 2-летнего, что доставляет выраженный дискомфорт и снижает качество жизни во время лечения. Также в ряде случаев у исследуемых пациентов не происходит миграция лигатуры в каудальном направлении, что требует выполнения фистулотомии или иного варианта хирургического лечения. В связи с этим, такой подход к лечению требует дальнейшего анализа и проведения сравнительных рандомизированных исследований.

Возросший интерес к сфинктеросохраняющим методам лечения требует более подробного изучения проблемы предварительного дренирования лигатурой, которая, возможно,

играет немаловажную роль в лечении пациентов со свищем, осложненным формированием затеков.

Однако противоречивые данные исследований, касающиеся продолжительности дренирования, определения четких преимуществ такого подхода к лечению, а также выбора оптимального способа радикальной операции, не дают в полной мере сформулировать четкие критерии и рекомендации.

Существуют и противники применения «свободного сетон», которые не нашли статически значимых различий в результатах лечения дренированных и недренированных пациентов [26, 30–32, 42]. Некоторые авторы указывают на высокий процент заживления свища без предварительного использования лигатуры [46–53].

Заключение. Исходя из анализа литературы, можно сделать вывод, что в настоящее время лигатурный метод в различных его вариантах активно применяется в клинической практике колопроктологов для лечения свищей прямой кишки, при этом нет четкой схемы его применения при лечении различных вариантов парапроктитов. В обзоре проведена попытка систематизировать данные применения лигатуры, что поможет колопроктологу подобрать оптимальный вариант лечения анальных фистул при помощи «сетон» и улучшить результаты операции. Однако в настоящий момент остается множество не до конца изученных вопросов и решенных задач применения лигатуры в клинической практике. Необходимо дальнейшее изучение проблемы с проведением сравнительных рандомизированных исследований с одинаковым дизайном с целью определения наилучшего варианта применения лигатуры, определения времени дренирования перед радикальным этапом, оценки функциональных результатов лечения, влияния лигатуры на психоэмоциональное состояние пациентов при длительном ее использовании. Эти данные позволят определить критерии и варианты применения данного способа лечения высоких свищей прямой кишки.

Конфликт интересов / Conflict of interest

Авторы заявили об отсутствии конфликта интересов. / The authors declare no conflict of interest.

Соответствие нормам этики / Compliance with ethical principles

Авторы подтверждают, что соблюдены права людей, принимавших участие в исследовании, включая получение информированного согласия в тех случаях, когда оно необходимо, и правила обращения с животными в случаях их использования в работе. Подробная информация содержится в Правилах для авторов. / The authors confirm that they respect the rights of the people participated in the study, including obtaining informed consent when it is necessary, and the rules of treatment of animals when they are used in the study. Author Guidelines contains the detailed information.

ЛИТЕРАТУРА [REFERENCES]

1. Nelson R. L. Anorectal abscess fistula : what do we know? // Surg. Clin. North Am. 2002. Vol. 82. P. 1139–1151.
2. Adams F. The Genuine Works of Hippocrates. N.-Y. : William Woods & Company, 1939. P. 345–350.
3. Ho K. S., Tsang C., Seow-Choen F. et al. Prospective randomised trial comparing ayurvedic cutting seton and fistulotomy for low fistula-in-ano // Tech. Coloproctol. 2001. Vol. 5. P. 137–141.
4. Subhas G., Singh Bhullar J., Al-Omari A. et al. Setons in the treatment of anal fistula : review of variations in materials and techniques // Dig. Surg. 2012. Vol. 29, № 4. P. 292–300.
5. Hanley P. H. Rubber band seton in the management of abscess-anal fistula // Ann. Surg. 1978. 187. P. 435–437.
6. Culp C. E. Use of Penrose drains to treat certain anal fistulas: a primary operative seton // Mayo Clin. Proc. 1984. Vol. 59. P. 613–617.
7. Williams J. G., Farrands P. A., Williams A. B. et al. The treatment of anal fistula : ACPGBI position statement // Colorectal Dis. 2007. Vol. 9. Suppl. 4. P. 8–50.
8. García-Aguilar J., Belmonte C., Wong D. W. et al. Cutting seton versus two-stage seton fistulotomy in the surgical management of high anal fistula // Br. J. Surg. 1998. Vol. 85. P. 243–245.
9. Galis-Rozen E., Tulchinsky H., Rosen A. et al. Long-term outcome of loose seton for complex anal fistula : a two-centre study of patients with and without Crohn's disease // Colorectal. Dis. 2010. Vol. 12, № 4. P. 358–362.
10. Patton V., Chen C. M., Lubowski D. Long-term results of the cutting seton for high anal fistula // ANZ J. Surg. 2015. Vol. 85, № 10. P. 720–727.
11. Ritchie R. D., Sackier J. M., Hodde J. P. Incontinence rates after cutting seton treatment for anal fistula // Colorectal Dis. 2009. Vol. 11, № 6. P. 564–571.
12. Williams J. G., MacLeod C. A., Rothenberger D. A. Seton treatment of high anal fistulae // Br. J. Surg. 1991. № 78. P. 1159–1161.
13. Pearl R. K., Andrews J. R., Orsay C. P. et al. Role of the seton in the management of anorectal fistulas // Dis. Colon Rectum. 1993. Vol. 36, № 6. P. 573–577.
14. Pinedo M. G., Caselli M. G., Urrejola S. G. Modified loose-seton technique for the treatment of complex anal fistulas // Colorectal Dis. 2010. Vol. 12, № 3. P. 310–333.
15. Lim C. H., Shin H. K., Kang W. H. et al. The use of a staged drainage seton for the treatment of anal fistulae or fistulous abscesses // J. Korean Soc. Coloproctol. 2012. Vol. 28, № 6. P. 309–314.
16. Vial M., Parés D., Pera M. et al. Faecal incontinence after seton treatment for anal stulae with and without surgical division of internal anal sphincter : a systematic review // Colorectal. Dis. 2010. Vol. 12, № 3. P. 172–178.
17. Subhas G., Gupta A., Balaraman S. et al. Non-cutting setons for progressive migration of complex fistula tracts : a new spin on an old technique // Int. J. Colorectal Dis. 2011. Vol. 26, № 6. P. 793–798.
18. Loose Seton : A Misnomer of Cutting Seton / U. Sungurtekin, M. Ozban, H. Erbis, O. Birsen // Surgical Science. 2016. Vol. 7. P. 219–225.
19. Daodu O. O., O'Keefe J., Heine J. A. Draining Setons as Definitive Management of Fistula-in-Ano // Dis. Colon. Rectum. 2018. Vol. 61, № 4. P. 499–503.
20. Emile S. H., Elfeki H., Thabet W. et al. Predictive factors for recurrence of high transsphincteric anal fistula after placement of seton // Journ. of Surgical Research. 2017. Vol. 213. P. 261–268.
21. Buchanan G. N., Owen H. A., Torkington J. et al. Long-term outcome following loose-seton technique for external sphincter preservation in complex anal fistula // Br. Journ. of Surgery. 2004. Vol. 91. P. 476–480.
22. Kelly M. E., Heneghan H. M., McDermott F. D. et al. The role of loose seton in the management of anal fistula : a multicenter study of 200 patients // Tech. Coloproctol. 2014. Vol. 18, № 10. P. 915–919.
23. Outcomes of primary repair of anorectal and rectovaginal fistulas using the endorectal advancement flap / T. Sonoda, T. Hull, M. R. Piedmonte, V. W. Fazio // Dis. Colon Rectum. 2002. Vol. 45, № 12. P. 1622–1628.
24. Dudukgian H., Abcarian H. Why do we have so much trouble treating anal fistula? // World J. Gastroenterol. 2011. Vol. 17, № 28. P. 3292–3296.
25. Mitalas L. E., van Wijk J. J., Gosselink M. P. et al. Seton drainage prior to transanal advancement flap repair : useful or not? // Int. J. Colorectal Dis. 2010. Vol. 25, № 12. P. 1499–1502.
26. van der Hagen S. J., Baeten C. G., Soeters P. B. et al. Staged mucosal advancement flap for the treatment of complex anal fistulas : pretreatment with noncutting Setons and in case of recurrent multiple abscesses a diverting stoma // Colorectal Dis. 2005. Vol. 7, № 5. P. 513–518.
27. Predictors of outcome after transanal advancement flap repair for high transsphincteric fistulas / R. S. van Onkelen, M. P. Gosselink, S. Thijsse, W. R. Schouten // Dis. Colon. Rectum. 2014. Vol. 57, № 8. P. 1007–1011.
28. Zimmerman D. D., Delemarre J. B., Gosselink M. P. et al. Smoking affects the outcome of transanal mucosal advancement flap repair of trans-sphincteric fistulas // Br. J. Surg. 2003. Vol. 90, № 3. P. 351–354.
29. Identification of the internal anal opening and seton placement improves the outcome of deep postanal space abscess / K. K. Tan, X. Liu, C. B. Tsang, D. C. Koh // Colorectal. Dis. 2013. Vol. 15, № 5. P. 598–601.
30. Aboulian A., Kaji A. H., Kumar R. R. Early result of ligation of the intersphincteric fistula tract for fistula-in-ano // Dis. Colon Rectum. 2011. Vol. 54. P. 289–292.
31. Long-term results of ligation of intersphincteric fistula tract (LIFT) for fistula-in-ano / W. Y. Liu, A. Aboulian, A. H. Kaji, R. R. Kumar // Dis. Colon Rectum. 2013. Vol. 56, № 3. P. 343–347.

32. Sileri P., Giarratano G., Franceschilli L. et al. Ligation of the intersphincteric fistula tract (LIFT) : a minimally invasive procedure for complex anal fistula : two-year results of a prospective multicentric study // Surg. Innov. 2014. Vol. 21, № 5. P. 476–480.
33. Does ligation of the intersphincteric fistula tract raise the bar in fistula surgery? / U. G. Wallin, A. F. Mellgren, R. D. Madoff, S. M. Goldberg // Dis. Colon Rectum. 2012. Vol. 55, № 11. P. 1173–1178.
34. Ligation of the intersphincteric fistula tract in the management of anal fistula. A systematic review / N. A. Yassin, N. M. Hammond, H. J. Lunniss. R. K. Phillips // Colorectal. Dis. 2013. Vol. 15, № 5. P. 527–535.
35. Wright M., Thorson A., Blatchford G. et al. What happens after a failed LIFT for anal fistula? // Am. J. Surg. 2017. Vol. 214, № 6. P. 1210–1213.
36. Ligation of intersphincteric fistula tract (LIFT) to treat anal fistula : systematic review and meta-analysis / K. D. Hong, S. Kang, S. Kalaskar, S. D. Wexner // Tech. Coloproctol. 2014. Vol. 18, № 8. P. 685–691.
37. Мусин А. И., Костарев И. В. Дренирующая лигатура при сфинктеросохраняющем лечении свищей прямой кишки // Хирургия : Журнал им. Н. И. Пирогова. 2018. № 8. С. 65–72. [Musin A. I., Kostarev I. V. Seton drainage in sphincter-sparing treatment of rectal fistulas. Khirurgiya: Zhurnal imeni N. I. Pirogova. 2018;(8):65–72. (In Russ.)].
38. Mushaya C., Bartlett L., Schulze B. et al. Ligation of intersphincteric fistula tract compared with advancement flap for complex anorectal fistulas requiring initial seton drainage // Am. J. Surg. 2012. Vol. 204, № 3. P. 283–289.
39. Schulze B., Ho Y. H. Management of complex anorectal fistulas with seton drainage plus partial fistulotomy and subsequent ligation of intersphincteric fistula tract (LIFT) // Tech. Coloproctol. 2015. Vol. 19, № 2. P. 89–95.
40. El-Gazzaz G., Zutshi M., Hull T. A retrospective review of chronic anal fistulae treated by anal fistulae plug // Colorectal Dis. 2010. Vol. 12, № 5. P. 442–447.
41. The Surgisis AFP anal fistula plug : report of a consensus conference // Colorectal Dis. 2008. Vol. 10, № 1. P. 17–20.
42. Christoforidis D., Etzioni D. A., Goldberg S. M. et al. Treatment of complex anal fistulas with the collagen fistula plug // Dis. Colon Rectum. 2008. Vol. 51, № 10. P. 1482–1487.
43. Tan K. K., Alsuwaigh R., Tan A. M. et al. To LIFT or to flap? Which surgery to perform following seton insertion for high anal fistula? // Dis. Colon Rectum. 2012. Vol. 55, № 12. P. 1273–1277.
44. Rosen D. R., Kaiser A. M. Definitive seton management for transsphincteric fistula-in-ano : harm or charm? // Colorectal Dis. 2016. Vol. 18, № 5. P. 488–495.
45. Wang Q., He Y., Shen J. The best surgical strategy for anal fistula based on a network meta-analysis // Oncotarget. 2017. Vol. 2, № 8. P. 99075–99084.
46. Fabiani B., Menconi C., Martellucci J. et al. Permacol™ collagen paste injection for the treatment of complex anal fistula : 1-year follow-up // Tech. Coloproctol. 2017. Vol. 21, № 3. P. 211–215.
47. Bleier J. I., Moloo H., Goldberg S. M. Ligation of the intersphincteric fistula tract : an effective new technique for complex fistulas // Dis. Colon Rectum. 2010. Vol. 53. P. 43–46.
48. Campbell M. L., Abboud E. C., Dolberg M. E. et al. Treatment of refractory perianal fistulas with ligation of the intersphincteric fistula tract : preliminary results // Am. Surg. 2013. Vol. 79. P. 723–727.
49. Chen H. J., Sun G. D., Zhu P. et al. Effective and long-term outcome following ligation of the intersphincteric fistula tract (LIFT) for transsphincteric fistula // Int. J. Colorectal Dis. 2017. Vol. 32, № 4. P. 583–585.
50. Ooi K., Skinner I., Croxford M. et al. Managing fistula-in-ano with ligation of the intersphincteric fistula tract procedure : the Western hospital experience // Colorectal Dis. 2012. Vol. 14, № 5. P. 599–603.
51. Shanwani A., Nor A. M., Amri N. Ligation of the intersphincteric fistula tract (LIFT) : a sphincter-saving technique for fistula-in-ano // Dis. Colon Rectum. 2010. Vol. 53, № 1. P. 39–42.
52. Sileri P., Giarratano G., Franceschilli L. et al. Ligation of the intersphincteric fistula tract (LIFT) : a minimally invasive procedure for complex anal fistula : two-year results of a prospective multicentric study // Surg. Innov. 2014. Vol. 21, № 5. P. 476–480.
53. Sirikurnpiboon S., Awapittaya B., Jivapaisarnpong P. Ligation of intersphincteric fistula tract and its modification : results from treatment of complex fistula // World J. Gastrointest. Surg. 2013. Vol. 5, № 4. P. 123–128.

Сведения об авторах:

*Мусин Алексей Ильдарович** ** (e-mail: doctormusin@gmail.com), канд. мед. наук, ассистент кафедры госпитальной хирургии; *Антипова Елена Вячеславовна***, канд. мед. наук, зав. консультативно-диагностическим отделением; *Ульянов Александр Анатольевич**** (e-mail: alexu@inbox.ru), канд. мед. наук, зав. отделением колопроктологии; *Кузнецов Дмитрий Эдуардович***** (e-mail: kdae@mail.ru), врач-колопроктолог отделения гнойной хирургии; *Российский национальный исследовательский медицинский университет им. Н. И. Пирогова, 117997, Россия, Москва, ул. Островитянова, д. 1; **Городская клиническая больница № 24, 127015, Россия, Москва ул. Писцовая д. 10; *** ЗАО «Центральная поликлиника Литфонда», 125319, Россия, Москва, ул. 1-я Аэропортовская, д. 5; **** Областная клиническая больница, 170036, Россия, г. Тверь, ул. Петербургское шоссе, д. 105.

© CC Коллектив авторов, 2019
УДК 616.717.7/.9-001.5-053.2.019.941
DOI: 10.24884/0042-4625-2019-178-2-85-88

ПЕРЕЛОМЫ ПЯСТНЫХ КОСТЕЙ У ДЕТЕЙ (обзор литературы)

С. Ю. Семенов[1]*, Н. Г. Жила[2], К. М. Комаров[1], П. Б. Комаров[1]

[1] Государственное бюджетное учреждение здравоохранения «Детская городская больница № 22», Санкт-Петербург, Россия
[2] Федеральное государственное бюджетное образовательное высшего образования «Санкт-Петербургский государственный педиатрический медицинский университет» Министерства здравоохранения Российской Федерации, Санкт-Петербург, Россия

Поступила в редакцию 24.10.18 г.; принята к печати 27.02.19 г.

Повреждения кисти занимают одно из первых мест среди травм опорно-двигательного аппарата у детей. На долю переломов пястных костей приходится от 10 до 35 % всех переломов, при этом у $^1/_5$ пациентов детского возраста они сопровождаются повреждением зоны роста. Существующие классификации переломов пястных костей у детей недостаточно точно отражают характер и степень повреждения ростковой зоны, недооценивается или, наоборот, переоценивается характер перелома, степень смещения костных отломков пястных костей с традиционным подходом к тактике лечения без учета возрастных анатомо-физиологических особенностей пострадавшего ребенка. Дальнейшие научные исследования по проблеме диагностики и лечения травматических повреждений пястных костей у детей, внедрение в клиническую практику результатов данных исследований будут способствовать повышению качества лечебной помощи пациентам с травмами кисти и предотвращению инвалидизации детского населения.

Ключевые слова: *пястные кости, переломы у детей, иммобилизация, репозиция*

Для цитирования: Семенов С. Ю., Жила Н. Г., Комаров К. М., Комаров П. Б. Переломы пястных костей у детей (обзор литературы). *Вестник хирургии имени И. И. Грекова*. 2019;178(2):85–88. DOI: 10.24884/0042-4625-2019-178-2-85-88.

*** Автор для связи:** Сергей Юрьевич Семенов, ГБУЗ «Детская городская больница № 22», 196657, Россия, Санкт-Петербург, г. Колпино, Заводской пр., д. 1. E-mail: sergey2810@yandex.ru.

Metacarpal fractures in children (literature review)

Sergei U. Semenov[1], Nikolai G. Zhila[2], Konstantin M. Komarov[1], Pavel B. Komarov[1]*

[1] Children's City Hospital № 22, Russia, St. Petersburg; [2] Saint-Petersburg State pediatric medical university, Russia, St. Petersburg

Received 24.10.18; accepted 27.02.19

Hand injury holds one of the first places among injuries of the musculoskeletal system in children. The share of fractures of metacarpal bones account for 10 to 35 % of all fractures, while for $^1/_5$ of pediatric patients they are accompanied by injury to the growth plate. The existing classification of pediatric metacarpal fractures does not accurately reflect the nature and extent of damage to the growth plate; it underestimates or overestimates the nature of the fracture, the degree of displacement of fragments of metacarpal bones with the traditional approach to treatment, without taking into account the age-related anatomical and physiological characteristics of the traumatized child. Further scientific research on the diagnosis and treatment of traumatic injuries of metacarpal bones in children, the introduction of the results of these studies into clinical practice will contribute to improving the quality of care for patients with hand injuries and to preventing disability of the children.

Keywords: *metacarpal bones, pediatric fractures, immobilization, reduction*

For citation: Semenov S. U., Zhila N. G., Komarov K. M., Komarov P. B. Metacarpal fractures in children (literature review). *Grekov's Bulletin of Surgery.* 2019;178(2):85–88. (In Russ.). DOI: 10.24884/0042-4625-2019-178-2-85-88.

*** Corresponding author:** Sergei U. Semenov, Children's City Hospital № 22, 1 Zavodskoy prospect, St. Petersburg, Russia, 196657. E-mail: sergey2810@yandex.ru.

Повреждения кисти занимают одно из первых мест среди травм опорно-двигательного аппарата и составляют до 50 % у детей разных возрастных групп [1]. На долю переломов пястных костей приходится от 10 до 35 % всех переломов у пациентов детского возраста. При этом превалируют закрытые переломы II–V пястных костей, с преобладанием повреждений V пястной кости [2–5].

Как правило, переломы пястных костей наблюдаются бимодально, чаще всего затрагивая детей дошкольного возраста и подростков [6]. Многие авторы [5, 7–11] указывают на преобладание данной травматической патологии у мальчиков в сравнении с девочками, например, в возрастной группе 9–14 лет соотношение мальчиков и девочек при переломах пястных костей составляет 1:0,3–0,4.

Наиболее часто встречаются переломы пястных костей в области шейки – от 56 до 70 % [5, 9, 12, 13], переломы основания пястных костей составляют 13–15 % случаев [5, 9], эпифизарные переломы – 18 % [9, 14, 15], переломы в области головки пястных костей встречаются довольно редко [15, 16]. Однако последние требуют к себе повышенного внимания, так как могут быть недооценены у детей из-за хрящевой структуры головки пястной кости.

Анатомической особенностью пястных костей у детей, как и фаланг пальцев, является наличие только одной эпифизарной

пластинки (зоны) роста. В I пястной кости, как и в фалангах пальцев, зона роста находится в основании, тогда как у всех остальных пястных костей имеются дистальные субкапитальные зоны роста.

В области основания II–V пястных костей часто присутствуют «псевдоэпифизы», а в I пястной кости может встречаться субкапитальная «псевдоростковая пластинка». Авторы [17] подчеркивают, что важно не путать эти физиологические структуры у детей с переломами. «Псевдоростковые пластины», или «псевдоэпифизы», – вторичные ядра окостенения проксимальных эпифизов II–V пястных костей и дистального эпифиза в I пястной кости [17].

Переломы I пястной кости выделены в отдельную группу в связи с анатомо-функциональными особенностями I пальца: высокая степень подвижности, различные виды противопоставления, обеспечивающие функцию захвата, щипка и объединения усилий с четырьмя пальцами одноименной или другой руки [17, 18]. При этом переломы I пястной кости разделяют на внесуставные и внутрисуставные. К внутрисуставным переломам относятся переломовывих Беннетта и перелом Роланда [17, 19, 20]. Перелом Роланда в детской клинической практике встречается крайне редко. Перелом основания V пястной кости известен как «педиатрический вариант перелома Беннетта», или «обратный перелом Беннетта» [3, 21].

При физикальном обследовании больного с повреждениями пястных костей следует обращать внимание на выявление ротационной деформации, для оценки которой используются «пальцевые линии». В норме параллельно проведенные линии II–V пальцев в положении сгибания пересекаются на бугорке ладьевидной кости, при переломе это пространственное соотношение нарушается [17].

У маленьких беспокойных, а также несговорчивых пациентов, которые активно не сгибают пальцы во время обследования, можно использовать «эффект тенодеза» – нежное пассивное разгибание запястья позволяет определить ротационную деформацию пальца травмированного луча кисти [22].

В детской травматологической практике рентгенологическое исследование является основным методом диагностики переломов пястных костей. Рентгенограммы выполняют в трех проекциях – переднезадней, боковой и косой [23]. Данные обследования могут быть неоднозначные, поэтому целесообразно проводить сравнительную рентгенографию противоположной «здоровой» кисти. Даже при таком сравнении при повреждениях Salter – Harris I и V типов рентгенограммы могут «выглядеть нормальными»: I тип – линия перелома проходит поперечно через всю ростковую зону, при этом происходит разрушение ростковой пластинки, эпифиз полностью отделяется от метафиза; V тип – компрессионный перелом ростковой зоны, возникающий при сдавлении кости и сопровождающийся раздавливанием ростковой пластинки [24]. То есть в таких случаях линии переломов проходят через рентгенонеконтрастную хрящевую ростковую зону. При этом некоторые авторы [25] указывают на то, чтобы заключение врача было безошибочным, он должен хорошо знать рентгеноанатомию и физиологию детского скелета, его возрастные особенности. Специалист, читающий рентгеновский снимок, должен знать стандартные способы укладки пациента во время исследования и возможные искажения изображения при их погрешности. При этом диагностическое клинико-рентгенологическое наблюдение наиболее полноценно, если травматолог-ортопед или детский хирург сами владеют чтением рентгенограмм, а не строят свои выводы только на данных письменного заключения рентгенолога.

Если на рентгенограмме не обнаружено повреждение, но клинически заподозрен перелом в проекции зоны роста, то диагноз перелома не исключают, накладывают гипсовую повязку, и ребенка повторно осматривают через несколько дней. Сохранение болезненности при пальпации в зоне травматического воздействия свидетельствует в пользу диагноза перелома [17, 26]. При необходимости для диагностики данной травматической патологии могут быть использованы дополнительные методы исследования: магнитно-резонансная томография, используемая для оценки повреждения окружающих мягких тканей, и компьютерная томография – для выявления многооскольчатых переломов, оценки смещения костных отломков и результатов оперативного лечения [23].

В 1938 г. S. A. Jahss [27] была предложена эффективная методика репозиции отломков переломов пястных костей. Репозиция дистального отломка пястной кости производится посредством сгибания пястно-фалангового сустава и проксимального межфалангового сустава до 90° и давления вдоль основной фаланги соответствующего пальца. Противодавление производится по тыльной поверхности проксимальной части пястной кости – «метод 90×90» [1, 21, 27–29]. Иммобилизация выполняется «желобоватой» гипсовой повязкой от средней трети предплечья до кончиков дистальных фаланг, в положении разгибания в лучезапястном суставе на 30°, сгибания в пястно-фаланговых суставах на 90° и в межфаланговых суставах – не более 20° [17, 27]. В таком положении коллатеральные межфаланговые связки натянуты, что способствует профилактике контрактур, а расслабление сухожилий сгибателей и червеобразных мышц – профилактике вторичного смещения [24].

При переломах шейки IV–V пястных костей угол остаточной деформации допустим до 40–50°, в то время как во II–III пястных костях – 10–15°. Авторы [3, 6, 30] это объясняют тем, что компенсаторные движения в запястно-пястных суставах IV–V пястных костей больше (10–20°), чем во II–III пястных костях (не более 5°).

Показаниями к оперативному лечению переломов пястных костей, по данным литературы [2, 17, 22, 31], являются наличие открытого перелома; множественные переломы костей кисти, не поддающиеся репозиции; переломы с недопустимым смещением; нестабильные переломы; переломы с интерпозицией мягких тканей; ротационная деформация или чрезмерное смещение по длине с укорочением пястной кости.

Допустимое угловое смещение при переломах диафизов IV–V пястных костей составляет 30–40°, во II–III пястных костях – не более 10–20°. Смещение по длине любой пястной кости более 2–5 мм считается неприемлемым [10]. Авторы [10] утверждают, что на каждые 2 мм «укорочения» пястной кости имеется около 8 % потери силы схвата и до 7° нарушения разгибания.

Хирургическое лечение, по мнению авторов [31], показано в случаях остаточной или рецидивирующей недопустимой деформации (недопустимое или ротационное смещение). В этих случаях, как правило, традиционно применяют закрытую репозицию и чрескожную фиксацию (трансметакарпальный остеосинтез спицами или проведение спиц Киршнера в косопоперечном направлении) с последующей иммобилизацией гипсовой лонгетой в течение 4 недель.

При лечении переломов основания пястной кости без смещения накладывается гипсовая иммобилизация на 3–4 недели. В тех случаях, когда переломы основания пястных костей нестабильны или имеют ротационный компонент, авторы [17, 21, 32] рекомендуют оперативное лечение. Хирургическое вмешательство включает закрытую или открытую репозицию и чрескожную фиксацию с проведением спиц Киршнера через основание пястной кости в кости запястья.

Большинство переломов головок пястных костей у детей представляют собой переломы Salter – Harris III и IV типов: III тип – линия перелома частично проходит через ростковую зону, сопровождается отрывом участка эпифиза, при этом не затрагивая метафиз; IV тип – линия перелома проходит через ростковую зону, метафиз и эпифиз [19], при этом наиболее часто повреждаются II и V пястные кости [16, 21]. Для переломов без смещения с повреждением суставной поверхности (менее 20 %) головки пястной кости целесообразно использовать гипсовую повязку в течение 4 недель. Оперативное лечение показано при переломах со значимым смещением или переломах с инконгруэнтностью суставной поверхности более 1 мм или более 20 % суставного повреждения [16, 21]. Тип хирургического вмешательства диктуется индивидуальными характеристиками конкретного перелома. Варианты включают закрытую или открытую репозицию и интрамедуллярный остеосинтез с помощью спиц Киршнера или открытую репозицию и интрамедуллярный остеосинтез с помощью биодеградируемых винтов или швов.

Наиболее часто осложнения возникают при переломах головок пястных костей, при этом многие авторы [14–17, 31] в своих сообщениях отмечают случаи закрытия зон роста с дальнейшим укорочением пястных костей и развитием аваскулярного некроза. Некоторые авторы [14, 31], проанализировав случаи аваскулярного некроза и последующего укорочения пястных костей у детей, предположили, что степень повреждения зоны роста может не всегда проявляться рентгенографически или во время операции; причины до конца не ясны, при этом авторы предполагают, что внутрисуставное давление от гемартроза во время травмы может способствовать развитию аваскулярного некроза.

Таким образом, вопросы диагностики и лечения переломов пястных костей у детей сохраняют свою актуальность. Это обусловлено тем, что существующие классификации переломов пястных костей у детей, на наш взгляд, недостаточно точно отражают характер и степень повреждения ростковой зоны. Также следует отметить недооценку или, наоборот, переоценку характера перелома, степени смещения костных отломков пястных костей у пострадавших пациентов детского возраста с традиционным подходом к тактике лечения без учета возрастных анатомо-физиологических особенностей ребенка. При этом, как указывают авторы [32], медицинские работники имеют дело с уже произошедшим несчастным случаем. Они могут (на наш взгляд, должны!) проводить наиболее полное и адекватное лечение для предупреждения инвалидности. Следовательно, правильный выбор тактики ведения переломов пястных костей у детей, основанный на точной диагностике с учетом особенностей рентгеноанатомии и физиологии детского скелета, обеспечивает полноценное восстановление анатомии травмированной кости и функции пострадавшей конечности. Дальнейшие научные исследования по проблеме диагностики и лечения травматических повреждений пястных костей у детей, внедрение в клиническую практику результатов данных исследований будут способствовать повышению качества лечебной помощи пациентам с травмами кисти и предотвращению инвалидизации детей.

Конфликт интересов / Conflict of interest

Авторы заявили об отсутствии конфликта интересов. / The authors declare no conflict of interest.

Соответствие нормам этики / Compliance with ethical principles

Авторы подтверждают, что соблюдены права людей, принимавших участие в исследовании, включая получение информированного согласия в тех случаях, когда оно необходимо, и правила обращения с животными в случаях их использования в работе. Подробная информация содержится в Правилах для авторов. / The authors confirm that they respect the rights of the people participated in the study, including obtaining informed consent when it is necessary, and the rules of treatment of animals when they are used in the study. Author Guidelines contains the detailed information.

ЛИТЕРАТУРА [REFERENCES]

1. Ахматов М. Р., Турсунов Б. С., Золотова Н. Н. К лечению переломов пястных костей и фаланг пальцев у детей // Молодой ученый. 2015. Т. 84, № 4. С. 80–84. [Akhmatov M. R., Tursunov B. S., Zolotova N. N. K lecheniyu perelomov pyastnykh kostey u detey. Molodoy uchenyy. 2015;84(4):80–84. (In Russ.)].
2. Дегтярь В. А., Сушко В. И., Мохов А. И. и др. Опыт лечения переломов пястных костей у детей // ГУ «Днепропетровская медицинская академия». Обл. дет. клин. больница. 2012. Т. 13, № 4. С. 143–144. [Degtyar V. A., Sushko V. I., Mokhov A. I., Kaminskaya M. O., Zakharchenko S. A. Opyt lecheniya perelomov pyastnykh kostey u detey. GU «Dnepropetrovskaya medicinskaya academiya» Oblastnaya detskaya klinicheskaya bolnitsa. 2012;13(4):143–144. (In Russ.)].
3. Godfrey J., Cornwall R. Pediatric metacarpal fractures // Instr. Course Lect. 2017. Vol. 66, № 1. P. 437–445.
4. Nellans K. W., Chung K. C. Pediatric hand fractures // Hand Clin. 2013. Vol. 29, № 4. P. 569–578. Doi: 10.1016/j.hcl.2013.08.009.
5. Hand fractures : a study of their site and type in childhood / A. Rajesh, A. K. Basu, R. Vaidhyanath, D. Finlay // Clinical Radiol. 2001. Vol. 56, № 8. P. 667–669. Doi: 10.1053/crad.2001.0753.
6. Fractures of the forearm, wrist, and hand / P. F. Armstrong, V. E. Joughin, H. M. Clarke, R.Willis // Green N. E., Swiontkowski M. F., Saunders W. B. Skeletal trauma in children. 3rd ed. Philadelphia : Saunders, 2003. 638 p.
7. Bhende M. S., Dandrea L. A., Davis H. W. Hand injuries in children presenting to a pediatric emergency department // Annals of Emergency Medicine. 1993. Vol. 22, № 10. P. 1519–1523. Doi: 10.1016/s0196-0644(05)81251-x.
8. Chew E. M., Chong A. K. S. Hand fractures in children : epidemiology and misdiagnosis in a tertiary referral hospital // J. Hand Surg. (Am). 2012. Vol. 37, № 8. P. 1684–1688. Doi: 10.1016/j.jhsa.2012.05.010.
9. Landin L. A. Epidemiology of children fractures // J. of Pediatric. Orthopaedics. 1997. Vol. 6, № 2. P. 79–83.
10. Lindley S. G., Rulewicz G. Hand fractures and dislocations in the developing skeleton // Hand Clin. 2006. Vol. 22, № 3. P. 253–268. Doi: 10.1016/j.hcl.2006.05.002.
11. Machabir R. C., Kazemi A. L. I. R., Cannon W. G. et al. Peditric hand fractures : a review // Pediatric Emergency Care. 2001. Vol. 17, № 3. P. 153–156.
12. Fischer M. D., McElfresh E. C. Physeal and periphyseal injuries of the hand : patterns of injury and results of treatment // Hand Clin. 1994. Vol. 10, № 2. P. 287–301.
13. Vadivelu R. Dias J. J., Burke F. D., Stanton J. Hand injuries in children : a prospective study // J. Ped Orthopedics. 2006. Vol. 26, № 1. P. 29–35. Doi: 10.1097/01.bpo.0000189970.37037.59.
14. Light T. R., Ogden J. A. Metacarpal epiphyseal fractures // J. Hand Surg. 1987. Vol. 12, № 3. P. 460–464. Doi: 10.1016/S0363-5023(87)80024-2.
15. Prosser A. J., Irvine G. B. Epiphyseal fracture of the metacarpal head // Injury. 1988. Vol. 19, № 1. P. 34–35. Doi: 10.1016/0020-1383(88)90173-8.
16. McElfresh E. C., Dobyns J. H. Intra-articular metacarpal head fractures // J. Hand Surg. 1983. Vol. 8, № 4. P. 383–393. Doi: 10.1016/S0363-5023(83)80196-8.
17. Lunt von Laer. Pediatric Fractures and Dislocations. 5th ed. // Thieme Stuttgart. N.-Y. : Translator J. Grossman, 2004:518.
18. Капанджи А. И. Верхняя конечность. Физиология суставов. Т. 1. 6-е изд. М. : Эксмо, 2009. 368 с. [Kapandzhi A. I. Verkhnyaya konechnost. Fisiologiya sustavov. Vol. 1. 6 izdanie. Moscow, Eksmo. 2009. 368 p.].
19. Рюди Т. П., Бакли Р. Э., Морган К. Г. АО-Принципы лечения переломов. Т. 1 : Принципы / пер. А. А. Ситник. 2-е изд., перераб. и доп. Минск/Беларусь : Вассa-Медиа. 555 с. [Ryudi T. P., Bakli R. E., Morgan K. G. AO-Printsipy lecheniya perelomov. Vol. 1: Printsipy. Perevod A. A. Sitnik. Vtoroe pererabotannoe i dopolnennoe izdanie. Minsk/Belarus, Vassa-Media, 2013:555].
20. Bennett E. H. Fractures of the metacarpal bones. Dublin J Med Sci. 1982. Vol. 73, № 1. P. 72–75.

21. Cassel S., Shah A. S. Metacarpal fractures // J. M. Abzug, S. H. Kozin, D. A. Zlotolow. The Pediatric Upper Extremity: in 3 volumes. N.-Y.: Springer Science+Business Media, 2015. 1866 p.
22. Bae D. S. Hand. Wrist, and Forearm Fractures in Children // Wolfe S. W., Hotchkiss R. N., Pederson W. C., Kozin S. H. Green's operative hand surgery. 6th ed. USA, Philadelphia : Elsevier Churchill Livingstone, 2011. 2272 p.
23. Труфанов Г. Е., Пчелин И. Г., Кадубовская Е. А. Лучевая диагностика повреждений и заболеваний лучезапястого сустава и запястья. СПб. : ЭЛБИ-СПб., 2013. – 496 с. [Trufanov G. E., Pchelin I. G., Kadubovskaya E. A. Luchevaya diagnostika povrezhdeniy i zabolevaniy luchezapyastnogo sustava i zapyastya. SPb., ELBI-SPb, 2013. 496 p. (In Russ.)].
24. Рюди Т. П., Бакли Р. Э., Морган К. Г. АО-Принципы лечения переломов. Т. 2 : Частная травматология / пер. А. А. Ситник. 2-е изд., перераб. и доп. изд. Минск/Беларусь, Васса-Медиа, 2013. 947 с. [Ryudi T. P., Bakli R. E., Morgan K. G. AO-Printsipy lecheniya perelomov. Vol. 2: Chastnaya travmatologiya. Perevod A. A. Sitnik. Vtoroe pererabotannoe i dopolnennoe izdanie. Minsk/Belarus, Vassa-Media, 2013. 947 p. (In Russ.)].
25. Жила Н. Г. Особенности диагностики и формулирования диагноза в детской травматологии : практ. рук-во для врачей. М. : ГЭОТАР-Медиа, 2016. 112 с. [Zila N. G. Osobennosti diagnostiki i formulirovaniya diagnoza v detskoy travmatologii. Prakticheskoe rukovodstvo dlya vrachey. Moscow, GEOTAR-Media, 2016. 112 p. (In Russ.)].
26. Nofsinger C. C., Wolfe S. W. Common pediatric hand fractures // Curr. Opin. Pediatr. 2002. Vol. 14, № 1. P. 42–45.
27. Jahss S. A. Fractures of the metacarpals : a new method of reduction and immobilization // J. Bone Joint Surg. 1938. Vol. 20, № 1. P. 178–186.
28. Богданов Е. А. Переломы трубчатых костей кисти и их лечение : автореф. дис. … канд. мед наук. СПб., 2008. 21 с. [Bogdanov E. A. Perelomy trubchatykh kostey kisti i ikh lechenie: avtoref. dis. kand. med. nauk. SPb., 2008. 21 p.].
29. Брянцева Л. Н. К лечению закрытых переломов пястных костей и фаланг пальцев кисти // Повреждения и деформации кисти // Труды ЦНИИТО. 1963. Т. 25, № 1. С. 65–69. [Bryantseva L. N. K lecheniyu zakrytykh perelomov pyastnykh kostey i falang paltsev kisti // Povrezhdeniya i deformatsii kisti. Trudy CNIITO. Moscow, 1963;25(1):65–69. (In Russ.)].
30. Williams A. A., Lochner H. V. Pediatric hand and wrist injuries // Curr. Rev. Musculoskelet. Med. 2013;6(1):18–25. Doi: 10.1007/s12178-012-9146-7.
31. Campbell R. Operative treatment of fractures and dislocations of the hand and wrist region in children. Orthop Clin North Am. 1990. Vol. 21, № 1. P. 217–243.
32. Баиндурашвили А. Г., Маревская Н. Н., Соловьева К. С. Детский травматизм. Взгляд клинициста и страховщика // Педиатр – СПб. 2010. Т. 1, № 1. С. 96–97. [Baindurashvili A. G., Marevskaya N. N., Solov'yeva K. S. Detskiy travmatizm. Vzglyad klinitsista i strakhovshchika // Pediatr – SPb, 2010;1(1):96–97. (In Russ.)].

Сведения об авторах:

*Семенов Сергей Юрьевич** (e-mail: sergey2810@yandex.ru), врач-хирург по оказанию экстренной помощи детскому населению; *Жила Николай Григорьевич*** (e-mail: nzhila@list.ru), заслуженный врач РФ, д-р мед. наук, профессор кафедры хирургических болезней детского возраста; *Комаров Константин Михайлович** (e-mail: koskoma@yandex.ru), канд. мед. наук, зав. хирургическим отделением; *Комаров Павел Борисович** (e-mail: pavel.ko@gmail.com), врач–травматолог-ортопед хирургического отделения; * Детская городская больница № 22, 196657, Россия, Санкт-Петербург, г. Колпино, Заводской пр., д. 1; ** Санкт-Петербургский государственный педиатрический медицинский университет, 194100, Россия, Санкт-Петербург, ул. Литовская, д. 2.

ПРОТОКОЛЫ ЗАСЕДАНИЙ ХИРУРГИЧЕСКОГО ОБЩЕСТВА ПИРОГОВА

Председатель правления – Б. Н. Котив, ответственный секретарь – Д. П. Кашкин, референт – Ю. В. Плотников

2518-е заседание 28.11.2018 г., *посвященное 100-летию Российского научного центра радиологии и хирургических технологий им. акад. А. М. Гранова.*

Председатель – Б. Н. Котив

Б. Н. Котив ознакомил собравшихся с историей и достижениями центра, одним из которых является выполнение более 200 трансплантаций печени.

Демонстрации и доклад представлены сотрудниками ФГБУ «РНЦРХТ им. акад. А. М. Гранова» МЗ РФ.

ДЕМОНСТРАЦИИ

1. *А. В. Павловский, С. А. Попов, А. А. Стаценко, В. Е. Моисеенко, И. Г. Карданова.* **Успешное хирургическое лечение острого массивного кровотечения в просвет желудочно-кишечного тракта, вызванного нерезектабельной аденокарциномой головки поджелудочной железы.**

Цель – показать возможности лечения больных неоперабельной аденокарциномой головки поджелудочной железы, осложненной механической желтухой, хроническим рецидивирующим холангитом, острым массивным внутрикишечным кровотечением.

Пациентка С., 63 лет, считает себя больной с октября 2016 г., когда отметила дискомфорт в эпигастрии с последующим появлением механической желтухи. При КТ брюшной полости обнаружено образование головки поджелудочной железы размерами 41×39 мм с инвазией общей и собственной печеночной артерий, сдавливающее двенадцатиперстную кишку. 15.12.2016 г. выполнено наружно-внутреннее холангиодренирование. В послеоперационном периоде развились холангит и абсцесс печени, дренированный 30.12.2016 г. Результат биопсии опухоли – аденокарцинома протока средней степени дифференцировки. Показатели онкомаркёров плазмы крови от 10.01.17 г.: CA19-9 – 4567 ЕД/мл, РЭА – 18 нг/мл. В январе 2017 г. выполнена внутриартериальная химиоэмболизация опухоли головки поджелудочной железы с регионарной и системной полихимиотерапией с последующим проведением конформной лучевой терапии (СОД=42 Гр) в период с 22.02.17 по 14.03.17 г. В мае 2017 г. проведено стентирование желчных протоков. Зафиксирован частичный ответ на проведенное противоопухолевое лечение. 16.05.2017 г. наблюдалось острое массивное кровотечение в просвет желудочно-кишечного тракта из распадающейся опухоли, прорастающей стенку верхней горизонтальной ветви двенадцатиперстной кишки. Пациентка находилась в ОРИТ в дежурном хирургическом стационаре в крайне тяжелом состоянии. На фоне проведения интенсивной терапии состояние пациентки стабилизировалось, кровотечение остановилось, больная выписана на амбулаторное лечение. Больная вновь госпитализирована в ФГУ «РНЦРХТ им. акад. А. М. Гранова», где после предоперационной подготовки 24.05.17 г. выполнена лапаротомия, дистальная резекция желудка «на выключение». Технических сложностей не было. В послеоперационном периоде отмечалось нагноение послеоперационной раны, нарушение репарации тканей. Пациентка выписана на 20-й день в удовлетворительном состоянии. В дальнейшем эпизодов кровотечения отмечено не было. В период с 28.06.2017 г. по 05.09.2018 г. выполнено 8 процедур внутриартериальной химиоэмболизации опухоли головки поджелудочной железы. Достигнута стабилизация онкологического заболевания. В связи с явлениями механической желтухи, рецидивирующим холангитом, 10.05.2018 г. повторно выполнено наружно-внутреннее холангиодренирование с положительным эффектом. Смена стента планируется через 6 месяцев. Уровень онкомаркёров снизился почти в 10 раз. Химиоэмболизация осложнилась абсцессами печени.

Ответы на вопросы. В настоящее время больная не отмечает ознобов, похудения, продолжает получать химиотерапию. Резекцию желудка в данных условиях считаем более эффективной, чем обходной анастомоз. Схемы химиотерапии стандартные.

Прения

Н. Ю. Коханенко. Это одна из известных нам 30 подобных больных. Успех основывается на биологии опухоли, ее чувствительности к химиотерапии. Резекцию желудка можно было заменить анастомозом.

Б. Н. Котив (председатель). Опухоль иноперабельна в связи с прорастанием сосудов. Успех лечения достигнут в связи с возможностями клиники преодолеть не только технические, но и экономические трудности.

2. *Д. А. Гранов, В. В. Боровик, И. И. Тилеубергенов, И. О. Руткин, А. А. Поликарпов, Е. В. Розенгауз, А. Р. Шералиев.* **Успешное хирургическое лечение пациентки с гигантской многоузловой гепатоцеллюлярной аденомой.**

Цель – показать возможности комбинированной диагностики и хирургического лечения пациентки с гигантской аденомой печени в условиях специализированного стационара.

Пациентка А., 24 лет, осенью 2017 г. обратилась в поликлинику по месту жительства по поводу болевого синдрома в верхних отделах живота с распространением в правое подреберье. При обследовании по данным УЗИ и МСКТ (07.12.2017 г.): печень увеличена, в S II/III образование 110×70×97 мм, в S V/VIII – 57×92×102 мм, в S VI/VII – 110×80×120 мм. Предположительно, в S V/VI/VII – гемангиома, в S II/III – гепатоцеллюлярная аденома, S VIII – киста. 10.01.2018 г. выполнена биопсия печени. Заключение: очаговый фиброз, возможно, фиброзная ангиома. По результатам обследования пациентка была направлена в ФГБУ «РНЦРХТ им. акад. А. М. Гранова». При поступлении: общее состояние относительно удовлетворительное. При пальпации: печень несколько увеличена, выступает из-под края реберной дуги на 3 см. Данные клинического и биохимического анализов крови и коагулограммы – без существенных изменений. 25.01.2018 г. выполнены верхняя

мезентерикография, целиакография, селективная ангиография. Заключение: «Практически весь орган занимает конгломерат из множественных образований с патологической артериальной сетью (эмбриональная саркома, фиброзно-пластинчатая форма гепатоцеллюлярной карциномы, аденома с некрозом?)». 26.01.2018 г. – диагностическая лапароскопия, ревизия органов брюшной полости, мультифокальная тонкоигольная трепанобиопсия новообразования печени. Результат лапароскопии: S II/III и S VIII печени не вовлечены в опухолевый процесс. Предварительное заключение морфологического исследования: «Фокальная нодулярная гиперплазия печени? Аденома печени? Очевидных данных за малигнизацию не получено». По данным МСКТ: субтотальное поражение печени опухолевой тканью. Тест с индоцианом зеленым: ICG-PDR = 12 %/min. Несмотря на значительный объем поражения печени опухолевым процессом (по данным МСКТ и диагностической ангиографии), с учетом результатов диагностической лапароскопии, молодого возраста пациентки и доброкачественного характера опухоли, было принято решение о проведении оперативного вмешательства. 01.02.2018 г. выполнена операция в объеме расширенной правосторонней гемигепатэктомии (I, V–VIII сегменты). Послеоперационный период протекал без осложнений. Морфологическое исследование операционного материала – многоузловая аденома печени. При контрольной МСКТ, через 6 месяцев, данных за рецидив не получено. Почти сразу после еды появляются позывы на стул.

Ответы на вопросы. Гормональных препаратов не принимала, беременностей не было. От появления жалоб до операции прошло 6 месяцев. До операции желательно делать МРТ, морфологическое и иммуногистохимическое исследование. Кровоизлияний в опухоли не было. Опыт предоперационной эмболизации доброкачественных опухолей невелик: 3 наблюдения за 20 лет. Больная выписана на 19-е сутки после операции, продолжает обучение в институте.

Б. Н. Котив (председатель). Безопасный объем резекции печени – 40 %. Здесь были вовлечены ворота печени. Тем не менее опыт хирургов позволил выполнить операцию и добиться успеха.

ДОКЛАД

Д. А. Гранов, Д. Н. Майстренко, В. В. Боровик, А. А. Поликарпов. **Онкологические аспекты трансплантации печени: опыт РНЦРХТ.**

Цель работы – показать отдаленные результаты лечения больных со злокачественными новообразованиями (ЗНО), перенесших ортотопическую трансплантацию печени (ОТП). *Материал и методы*. С 1998 г. в ФГБУ «РНЦРХТ» выполнены 207 ОТП у 194 пациентов, из них по поводу ЗНО печени – у 17 (8 %). Внутрипеченочная холангиокарцинома отмечена у 2 больных, гилюсная – у 1, гемангиоэндотелиома – у 1, фиброламеллярная форма рака – у 1, гепатоцеллюлярная карцинома (ГЦК) на фоне цирроза – в 12 наблюдениях соответственно. При постановке больных в лист ожидания 8 больных из 13 реципиентов с диагностированной до операции ГЦК не соответствовали Миланским критериям. В этих случаях выполняли неоадъювантную химиоэмболизацию печени (ХЭПА). Число процедур составило от 1 до 5. 4 больным лечение дополнили радиочастотной абляцией (РЧА) опухоли, а в 1 наблюдении – лапароскопической резекцией печени. Больному с гемангиоэндотелиомой проведены 3 курса таргетной терапии препаратом Вотриент. ОТП выполнена на фоне стабилизации заболевания. Пациент с гилюсной холангиокарциномой получил до пересадки 2 курса регионарной химиотерапии и 3 сеанса фотодинамического внутрипротокового воздействия на опухоль. Сроки нахождения в листе ожидания составили от 2 до 26 месяцев. У 9 больных гепатоцеллюлярная карцинома выявлена после планового исследования удаленной печени. Внепеченочные ЗНО после трансплантации отмечены в 10 наблюдениях. *Результаты*. В настоящее время живы 17 пациентов в сроки от 2 до 125 месяцев. Из 17 больных с диагностированными до пересадки ЗНО печени живы 10 реципиентов; 3 пациентов умерли от рецидива ГЦК, возникшего от 2 до 19 месяцев, остальные – от сепсиса (n=3) и острого нарушения мозгового кровообращения (ОНМК, n=1). Из 9 реципиентов со случайно выявленными ГЦК живы 7 в сроки от 4 до 115 месяцев; причиной смерти 2 больных стали сепсис и рецидив через 2 недели и 8 месяцев после ОТП соответственно. Внепеченочные ЗНО развились у 10 из 194 реципиентов в сроки от 4 до 177 месяцев после пересадки печени. Бета-клеточная лимфома отмечена в 3 наблюдениях через 4, 37 и 60 месяцев после ОТП. Отказ 1 пациента от лечения привел к смерти через 3 месяца после постановки диагноза; у 2 больных на фоне проведенной химиотерапии отмечена стойкая ремиссия. Через 55, 79 и 177 месяцев после ОТП прооперированы реципиенты с развившимся раком тела матки, меланомой кожи и почки. Признаков рецидива заболевания в течение 5 лет не отмечено. Рак желудка, шейки матки привел к смерти 2 реципиентов через 3 и 17 месяцев соответственно. Нейроэндокринный рак двенадцатиперстной кишки, отказ от лечения стали причиной смерти 1 пациентки через 2 месяца от момента постановки диагноза (7 месяцев после ОТП). У больного раком корня языка, развившимся через 5 месяцев после пересадки и на фоне стойкой ремиссии после химиолучевого лечения, причиной смерти послужило ОНМК.

Прения

К. В. Павелец. Сейчас повторно облучение не проводим. Воздействие ФДТ исследовалось на пораженных и непораженных лимфоузлах. Резекции – все R0.

Д. В. Гладышев. Отдаленная выживаемость еще недостаточна. Адъювантную химиотерапию считаем обязательной. ФДТ перспективна и обещает улучшить результаты.

Б. Н. Котив (председатель). Результаты хорошие. Хотя и требуется ждать 20 мин после удаления препарата, увидеть элементы оставшейся опухоли полезно. Мы всем больным проводим адъювантную химиотерапию. Здесь новизна несомненна.

Поступил в редакцию 26.11.2018 г.

2519-е заседание 12.12.2018 г.

Председатель – А. Л. Акопов

ДЕМОНСТРАЦИИ

1. *П. К. Яблонский, А. О. Аветисян, И. С. Серезвин, И. В. Васильев, Е. А. Давыденкова, Г. Г. Кудряшов, В. Ф. Ли, Т. А. Новицкая, О. П. Соколова, И. А. Табанакова, А. В. Чаусов* (ФГБУ «Санкт-Петербургский НИИ фтизиопульмонологии», ФГБОУ ВО «Санкт-Петербургский государственный университет»). **Успешное хирургическое лечение фиброзно-кавернозного туберкулеза левого легкого, осложненного пиопневмотораксом**.

Цель – показать возможность успешного этапного хирургического лечения больного фиброзно-кавернозным туберкулезом легких, осложненным пиопневмотораксом, с лекарственной устойчивостью микобактерий туберкулеза (МБТ).

Пациент К., 30 лет. Основной диагноз: «Фиброзно-кавернозный туберкулез левого легкого (разрушенное левое легкое). МБТ (+). Широкая лекарственная устойчивость (ШЛУ)». Осложнение: пиопневмоторакс слева. Фиксированный коллапс левого легкого. Хроническая туберкулезная левосторонняя эмпиема плевры, МБТ (+).

Больной имел контакт с отцом, умершим от туберкулеза в 2003 г. Туберкулез легких был выявлен в местах лишения свободы в 2006 г. Получал лечение по I режиму в течение 1 года. В дальнейшем самостоятельно прервал лечение, у фтизиатра не наблюдался. В октябре 2016 г. наступил рецидив туберкулеза с субтотальным поражением левого легкого. При бактериологическом исследовании мокроты выявлены МБТ с ШЛУ. Было начато лечение по индивидуальному режиму. В апреле 2017 г. у больного возник левосторонний пиопневмоторакс. Произведено дренирование левой плевральной полости. По дренажу наблюдался сброс воздуха, выделялся гной. В дальнейшем развился фиксированный коллапс левого легкого. 19.09.2017 г. больной госпитализирован на 3-е хирургическое отделение СПб НИИФ в состоянии средней степени тяжести. Имелся выраженный интоксикационный синдром, кахексия. По дренажу продолжались сброс воздуха и массивное поступление гнойного отделяемого. 11.10.2017 г. выполнен первый этап хирургического лечения – трансстернальная окклюзия левого главного бронха. После завершения первой операции выполнена видеоторакоскопическая ревизия, дебридинг, санация и дренирование левой плевральной полости. В послеоперационном периоде проводилась закрытая санация левой плевральной полости с положительным эффектом. Стернотомная рана зажила первичным натяжением. 13.02.2018 г. выполнен второй этап хирургического лечения – левосторонняя плевропневмонэктомия в условиях эмпиемы плевры. В послеоперационном периоде проводилась закрытая санация левой плевральной полости. Послеоперационные раны зажили первичным натяжением. На 28-е сутки п/о-периода дренаж был удален. Пациент был выписан в удовлетворительном состоянии на 53-е сутки после второй операции. Всего больной пробыл в стационаре 199 койко-дней. Через 6 месяцев после выписки больной продолжает получать противотуберкулезную терапию амбулаторно. На контрольных рентгенограммах стабильная картина. Пациент стойко абациллирован.

Ответы на вопросы. В настоящее время одышки почти нет. Аппетит хороший. Специальность – станочник по металлу. В больницах провел 19 месяцев. Лечение бесплатное. Эмпиемный мешок удаляем полностью. Для манипуляций выбирали непораженную область грудной клетки над средостением. Кровоток в левом легком составлял 3 %. Левую легочную артерию не перевязывали.

Прения

В. Г. Пищик. Этих больных могут лечить не все хирурги. Больной провел в стационаре 199 дней. Левая легочная артерия короткая, для мобилизации препарата ее можно было перевязать. Существуют трансстернальные методики эндоскопического шва культи бронха.

А. Л. Акопов (председатель). Представлена операция высокого класса сложности, разработанная в СССР. Легочную артерию можно было перевязать. Успех лечения достигнут в связи с возможностями клиники преодолеть не только технические, но и экономические трудности.

2. *К. В. Павелец, М. К. Павелец, С. А. Калюжный, С. В. Кунгуров, Е. В. Левченко* (ФГБОУ ВО «Санкт-Петербургский государственный педиатрический медицинский университет»; 6 ХО СПбГБУЗ «Городская Мариинская больница»; НМИЦ онкологии им. Н. Н. Петрова). **Хирургическое лечение метастаза нейроэндокринного рака верхнедолевого бронха правого легкого в головку поджелудочной железы.**

Цель – обсудить тактику лечения пациентки с нейроэндокринной опухолью верхнедолевого бронха правого легкого с метастатическим поражением головки поджелудочной железы.

Больная Г., 42 лет, 11.12.2017 г. поступила в 6-е хирургическое отделение Мариинской больницы в плановом порядке для проведения хирургического лечения. В 2016 г. пациентка перенесла комбинированную бронхоангиопластическую верхнюю билобэктомию справа по поводу рака верхнедолевого бронха правого легкого T2N1M0. При гистологическом исследовании верифицирована нейроэндокринная опухоль верхней доли правого легкого (5 митозов с очагами некроза в 10 полях зрения большого увеличения, метастаз в одном парабронхиальном лимфатическом узле). Послеоперационный период протекал без особенностей. Пациентка прошла 4 курса ПХТ, ДЛТ СОД 40 Гр. При контрольном обследовании через 12 месяцев выявлено образование в головке поджелудочной железы (при гистологическом исследовании – очаги нейроэндокринной опухоли, сходной с атипичным карциноидом легкого). 15.12.2017 г. при ревизии в проекции головки поджелудочной железы выявлено образование 30×30 мм. Отдаленные метастазы отсутствовали, в связи с чем выполнена пилоруссохраняющая панкреатодуоденальная резекция, лимфодиссекция в объеме D2, внутривенная фотодинамическая терапия с облучением зоны удаленной опухоли и лимфодиссекции. Гистологически верифицирована нейроэндокринная опухоль головки поджелудочной железы с неопределенным потенциалом злокачественности. Послеоперационный период протекал без особенностей. Выписана на 14-е сутки послеоперационного периода в стабильном состоянии. При контрольном обследовании через 6 месяцев больная жалоб не предъявляет, явлений диспепсии нет. При инструментальном обследовании признаков местного рецидива и прогрессирования неопластического процесса не выявлено.

Ответы на вопросы. До операции метастазов в поджелудочную железу не было. Между операциями прошло 15 месяцев. Одышки почти нет. Уход за больной осуществляли два сына и муж. Препараты пересматривались в различных учреждениях. По ИГХ – в поджелудочной железе метастаз опухоли легкого. Ki67 – 5 %. Поступила после химиолучевой терапии. Таргетной терапии к этой опухоли нет. Метастаз или первичномножественная метахронная опухоль – не ясно. Карциноидный синдром не наблюдался.

Прения

В. Г. Пищик. Операция сложная, требовалась бронхопластическая резекция. Исследованы не все узлы. Стадирование неточно. Смущает низкий Ki67. Больная получала лечение, но опухоль росла. Может быть, это была первичномножественная опухоль. При нейроэндокринных опухолях иногда помогают Сандостатин или Октреотид.

С. М. Ергнян. Сандостатин не является таргетным препаратом, нейроэндокринного синдрома не было.

П. Н. Ромащенко. При нейроэндокринных опухолях иммуногистотипирование обязательно. При них злокачественный потенциал низкий. В химиотерапии больная не нуждалась. Связь этих опухолей могла установить сцинтиграфия. В связи с отсутствием нейроэндокринного синдрома больной показано лишь наблюдение.

И. А. Шендерова. Неоадъювантная терапия сейчас не может быть оценена. Низкий Ki67 указывает на благополучный прогноз. Но опухоль поджелудочной железы возникла после успешной операции. Диагноз основывался на результатах морфологического исследования, поэтому была назначена химиотерапия.

А. Л. Акопов (председатель). Считаю, что продемонстрирован успешный результат преимущественно хирургического лечения, по моему мнению, разных опухолей.

ДОКЛАД

С. Г. Баландов, Д. И. Василевский, А. М. Игнашов, К. А. Анисимова (ФГБОУ ВО «Первый Санкт-Петербургский государственный медицинский университет им. акад. И. П. Павлова»). **Хирургическое лечение больных с синдромом компрессии чревного ствола в сочетании с гастроэзофагеальной рефлюксной болезнью.**

Сочетание синдрома компрессии чревного ствола и гастроэзофагеальной рефлюксной болезни описано в литературе, однако частота сочетания, его семиотика и тактика лечения изучены недостаточно.

С 2011 по 2015 г. в ПСПбГМУ обследовались и лечились 169 больных с синдромом компрессии чревного ствола. Из них клинические признаки желудочно-пищеводного заброса выявлены у 84 (49,7 %) больных. Семиотика сочетания синдрома компрессии чревного ствола и гастроэзофагеальной рефлюксной болезни оказалась полиморфной и атипичной. Наиболее частыми и значимыми клиническими признаками комбинации данных заболеваний явились одновременно боль в верхних отделах живота (у 100 % пациентов) и изжога (у 97,6 % больных), на основании чего предложен алгоритм диагностики сочетания синдрома компрессии чревного ствола и гастроэзофагеальной рефлюксной болезни, позволивший установить правильный диагноз всем больным. В качестве скрининговых методов диагностики данной комбинации заболеваний использовали ультразвуковое дуплексное сканирование чревного ствола и эзофагогастроскопию. Важнейшими уточняющими методами являлись МСКТ висцеральных сосудов с контрастированием и импеданс-pH-метрия пищевода. В ходе обследования установлено, что у пациентов с неэффективной терапией проявлений гастроэзофагеальной рефлюксной болезни степень стеноза чревного ствола составила в среднем 70,1 %, что достоверно выше средних показателей стеноза (55,4 %) у пациентов с эффективной терапией проявлений желудочно-пищеводного заброса. На основании полученных данных предложен алгоритм хирургического лечения больных с сочетанием данных заболеваний, учитывающий степень редукции кровотока в чревном стволе и резистентность проявлений желудочно-пищеводного заброса к консервативной терапии. Больным с сочетанием синдрома компрессии чревного ствола, степенью стеноза больше 60 % и резистентной к медикаментозной терапии гастроэзофагеальной рефлюксной болезни предлагались одновременно декомпрессия чревного ствола и антирефлюксное вмешательство. Декомпрессия чревного ствола произведена всем 169 пациентам. Операция дополнена фундопликацией «short floppy» по R. Nissen у 55 из 84 больных с проявлениями желудочно-пищеводного заброса. Полный регресс клинической симптоматики проявлений комбинации болезней и восстановление гемодинамических показателей чревного ствола в отдаленном периоде при такой стратегии лечения отмечены у 85,9 % больных.

Ответы на вопросы. Методика операции не нарушает моторику пищевода. Лапароскопические операции выполнялись, но они нередко сопровождались кровотечением (до 20 %). Сейчас проблема изучается. Ангиография выполнялась при необходимости операций на сосудах. Гемодинамически значимые нарушения кровотока наблюдались у 60 % больных. Больные с выраженным атеросклерозом сосудов и онкобольные из исследования исключались.

Прения

К. В. Павелец. Связь между этими заболеваниями есть. Если помогает медикаментозная терапия, то делается только денудация чревного ствола, если нет – обе операции. При гипомоторике операции Дора и Ниссена будут неэффективными.

Д. И. Василевский. Выполнялась не чистая операция Ниссена, а флоппи (short). Лапароскопические вмешательства разрабатываем.

А. Л. Акопов (председатель). Декомпрессия чревного ствола – сосудистая операция. Даже изолированная фундопликация может помочь уменьшить болевой синдром.

Поступил в редакцию 25.12.2018 г.

2520-е заседание 26.12.2018 г.

Председатель – А. Е. Демко

ДЕМОНСТРАЦИИ

1. *К. В. Павелец, А. К. Ушкац, А. Н. Савин, М. К. Павелец, С. А. Калюжный, С. В. Кунгуров* (кафедра факультетской хирургии им. проф. А.А. Русанова ФГБОУ ВО «Санкт-Петербургский государственный педиатрический медицинский университет»; 6 х/о СПбГБУЗ «Городская Мариинская больница»). **Успешное лечение пациента с посттравматической релаксацией диафрагмы.**

Цель – представить наблюдение успешного лечения пациента с посттравматической релаксацией диафрагмы, обсудить хирургическую тактику. Больной К., 67 лет, поступил в Мариинскую больницу 10.05.2017 г. в экстренном порядке с клиникой носового кровотечения. Под местной анестезией выполнена электрокоагуляция кровоточащего сосуда зоны Киссельбаха слева, кровотечение купировано. После дорожно-транспортного происшествия в 2002 г. пациент отмечал жалобы на периодически возникающие приступы удушья, изжогу. При обследовании выявлена грыжа пищеводного отверстия диафрагмы. Тень сердца при рентгеновском исследовании перекрыта органами брюшной полости. 11.05.2017 г. выполнена торакотомия в 8 межреберье слева. Выявлено высокое стояние левого купола диафрагмы (до 3 межреберья по парастернальной линии). Мышечная часть диафрагмы представлена истонченной рубцовой тканью, сухожильная часть не изменена. Нижняя доля левого легкого частично сдавлена, ателектазирована. Выполнена пластика купола диафрагмы двухрядным швом с наддиафрагмальной фиксацией сетчатого протеза. Послеоперационный период протекал без особенностей. Больной выписан на 13-е сутки послеоперационного периода в стабильном состоянии. Обследован спустя 12 месяцев после оперативного вмешательства. Жалоб не предъявляет, явлений диспепсии нет. При инструментальном обследовании патологических изменений не выявлено.

Ответы на вопросы. Операций на груди ранее не было. Доступ был удобен для мобилизации диафрагмы при выраженном спаечном процессе. После операции одышка возникает лишь при значительной физической нагрузке. Спирометрические показатели – в пределах нормы.

Прения

П. К. Яблонский. Диагноз сложен, лапароскопия облегчает диагностику. Мы наблюдали релаксацию диафрагмы при инфильтрации блуждающего нерва. Диагностика облегчается при разной высоте подъема куполов диафрагмы во время дыхания. Лапаротомия была не нужна. Остается неясным механизм гастроинтестинальной симптоматики. Пластика сеткой оправдана.

В. И. Кулагин. Релаксация диафрагмы у взрослых – крайняя редкость. Это заболевание детей. Основная жалоба больных – дыхательная недостаточность. В 2006 г. профессор А. Ю. Разумовский представил 40 операций у детей. Он выполнял пликацию диафрагмы торакоскопическим доступом, с хорошим результатом.

А. Е. Демко (председатель). Результат наблюдения хорош, но мы все чаще стараемся применять малоинвазивные доступы.

2. *А. Е. Демко, С. А. Шляпников, Г. И. Синенченко, В. И. Кулагин, И. М. Батыршин, В. М. Луфт, В. Е. Савелло, В. С. Афончиков, А. М. Антонова, Г. А. Пичугина, Д. С. Склизков, А. В. Лапицкий, М. И. Сафоев, Ю. С. Остроумова, Н. Р. Насер* (ГБУ «Санкт-Петербургский НИИ скорой помощи им. И. И. Джанелидзе»). **Успешное лечение пациента с осложненной язвой двенадцатиперстной кишки.**

Цель – показать трудности лечения осложненной язвы двенадцатиперстной кишки (ДПК). Пациент П., 37 лет, был переведен в НИИ СП им. И. И. Джанелидзе из иногороднего стационара в крайне тяжелом состоянии, с клиникой тяжелого абдоминального сепсиса. Больной первично оперирован 20.08.2017 г. по поводу перфоративной язвы ДПК. Выполнена пилоропластика по Микуличу. На 8-е сутки течение послеоперационного периода осложнилось несостоятельностью швов пилоропластики. 28.08.2017 г. релапаротомия, в ходе которой произведена резекция пилорического отдела желудка, сформированы дуодено- и лапаростома. 30.08 и 01.09.2017 г. выполнены этапные санирующие операции: холецистостомия и устранение несостоятельности швов культи желудка. 03.09.2017 г. пациенту сформирован задний позадиободочный гастроэнтероанастомоз по Ру. 04.09.2017 г. пациент переведен в НИИ СП им. И. И. Джанелидзе. После предоперационной подготовки 05.09.2017 г. выполнена релапаротомия, в ходе которой выявлен некроз нисходящей ветви ДПК и поперечноободочной кишки с перфорацией, разлитой фибринозно-гнойный перитонит, тяжелый абдоминальный сепсис. Объем операции: правосторонняя гемиколэктомия, концевая илеостомия, резекция ДПК и ушивание ее нижнегоризонтальной ветви, установка активного двухпросветного дренажа к большому дуоденальному сосочку (БДС), формирование вакуум-ассистированной лапаростомы. 07.09.2017 г. – санирующая операция, смена системы NPWT. 09.09.2017 – релапаротомия, явления перитонита и органной дисфункции купированы – заведен зонд для питания за Ру-анастомоз и устранена лапаростома наложением кожных швов. В послеоперационном периоде осуществлялся сбор желчи и сока поджелудочной железы из свища БДС и холецистостомы с последующей реинфузией в зонд. На 20-е сутки сформировался наружный панкреатобилиарный свищ. Отделяемое по холецистостоме прекратилось. В течение следующего месяца отделяемое по свищу стало прогрессивно уменьшаться. При фистулографии диагностирован внутренний билиарнопанкреатодуоденальный свищ. Рана зажила, пациент выписан на амбулаторное лечение. Через 3 месяца, в декабре, у пациента развилась спаечная тонкокишечная непроходимость, разрушение внутреннего билиарнопанкреатодуоденального свища и перитонит с септическим шоком. Ситуация потребовала двух санирующих операций и повторного формирования наружного панкреатобилиарного свища. Течение заболевания осложнилось перфорацией пептической язвы ГЭА с последующим формированием наружного свища этой зоны. 06.03.2017 г. создан папиллоеюноанастомоз по Ру и реконструирован гастроэнтероанастомоз. Холецистостома удалена. Рана зажила первичным натяжением. 16.07.2018 г. создан илеотрансверзоанастомоз. Послеоперационный период прошел гладко. Пациент выписан на амбулаторное лечение.

Ответы на вопросы. Язвенный анамнез – 15 лет. Лечился самостоятельно. Первая операция произведена через 10–12 ч после перфорации. Наблюдался огромный дефект ДПК. Ваготомия не делалась. Гастроэнтероанастомоз задний, позадиободочный. Тромбозов не наблюдалось. Правая половина ободочной кишки удалена в связи с некрозом поперечной. В настоящее время стул 3–4 раза в сутки. Больной похудел на 30 кг.

Прения

К. В. Павелец. Первая операция была выполнена с техническими ошибками, пилоропластики было недостаточно, ваготомия не сделана. Повторные операции технически безупречны.

Б. Н. Котив. Наша кафедра обладает опытом более 1,5 тысячи стволовых ваготомий. Результаты были неплохими, но на смену пришла селективная ваготомия. Сейчас эти операции ушли, остались зашивание перфоративного отверстия и резекция желудка.

Н. Ю. Коханенко. Благодаря развитию эндоскопии, стали выполняться уникальные операции. Ваготомия ушла, потому что появились эффективные противоязвенные препараты.

А. К. Ушкац. Только настойчивость и упорство хирургов помогли спасти больного. Получается, что чем меньше опыт хирурга, тем лучше результат.

А. Е. Демко (председатель). В каждой клинике накоплен свой опыт вмешательств. Немаловажную роль в излечении больного сыграла нутриционная поддержка. Здесь было бы достаточно ограничиться зашиванием перфоративного отверстия.

ДОКЛАД

А. А. Захаренко, И. В. Шлык, О. А. Тен, М. А. Беляев, А. А. Трушин, В. А. Рыбальченко, Ш. Р. Джамилов (отдел абдоминальной онкологии ФГБОУ ВО «Первый Санкт-Петербургский государственный медицинский университет им. акад. И. П. Павлова» МЗ РФ). **Периоперационные изменения кишечного микробиоценоза у больных раком толстой кишки.**

Несмотря на усовершенствование хирургической тактики и техники, достижения анестезиологии и реаниматологии, появление современных антибактериальных препаратов, частота послеоперационных осложнений и летальность у больных раком толстой кишки остаются достаточно высокими. Доказано, что большую роль в развитии послеоперационных осложнений играет состояние микрофлоры толстой кишки.

Проведено проспективное сравнительное исследование. У 163 больных раком толстой кишки pT1-4N1-2M0G1-3 (контрольная группа) с помощью метода полимеразной цепной реакции (ПЦР) в реальном времени изучена микрофлора толстой кишки в периоперационном периоде. Из исследования исключены пациенты с отдаленными метастазами и предшествующей химиолучевой терапией. Все больные прооперированы. Всем пациентам проводили стандартную антибиотикопрофилактику. Проведен многофакторный статистический анализ. Проанализированы показатели, связанные с риском прогрессирования дисбиоза толстой кишки в послеоперационном периоде. Предложен лечебно-диагностический алгоритм (ЛДА), апробированный на 48 пациентах основной группы. Эффективность ЛДА оценивали по динамике количественного и качественного состава микрофлоры, уровню послеоперационных осложнений и качеству жизни больных.

В предоперационном периоде у всех больных был выявлен дисбиоз толстой кишки, у большинства из них (90,2 %) наблюдались нарушения 1–2-й степени. На 10-е сутки послеоперационного периода у 96 % больных степень дисбиоза прогрессировала, 3-я и 4-я степени нарушения кишечной микрофлоры отмечены у 50,3 % пациентов. При статистической обработке данных наиболее важными неблагоприятными прогностически значимыми факторами риска развития кишечного дисбиоза в послеоперационном периоде признаны прием слабительных средств, наличие опухолевого стеноза, антибактериальная терапия в предоперационном периоде, локализация опухоли в правых отделах толстой кишки, исходный уровень толстокишечного дисбактериоза. Разработана логистическая

регрессионная модель оценки риска прогрессирования дисбиоза толстой кишки в послеоперационном периоде, которая обладает чувствительностью 90,55 %, специфичностью 91,67 % и диагностической точностью 91,00 %. Предложенный ЛДА, основанный на предоперационной диагностике и коррекции нарушений кишечного микробиоценоза, позволил снизить уровень послеоперационных осложнений и повысить качество жизни больных.

Полученная модель подтверждает значимость использованных в ней показателей и позволяет оценить риск прогрессирования дисбиоза толстой кишки в послеоперационном периоде у пациентов с колоректальным раком. Оценка риска прогрессирования дисбиоза толстой кишки позволяет провести коррекцию нарушений толстокишечной микрофлоры в предоперационном периоде с целью профилактики послеоперационных осложнений и улучшения качества жизни пациентов.

Ответы на вопросы. Мотивами исследования являлись возможности развития клостридиальной инфекции, псевдомембранозного колита. Более 150 штаммов бактерий требуют разных подходов. Факторы риска указаны в докладе. Клостридиальная инфекция требует применения Кларитромицина и Метронидазола, пробиотиков. Что возникает раньше – рак или нарушения биоценоза, – остается неясным. Перед плановой операцией достаточно бесшлаковой диеты. При острой кишечной непроходимости биоценоз нарушен всегда. При раке все больные требуют антибиотикопрофилактику.

Прения

М. Д. Ханевич. Доклад интересен. Подготовка толстой кишки обязательна, хотя бы очистка. Илеостома при хорошо подготовленной кишке не нужна.

Б. Н. Котив. Понимание и учет соотношения микробиоты и различных факторов риска важны. К сожалению, ПЦР пока остается уделом научных коллективов. Превентивные стомы следует формировать лишь в условиях сомнительного кровоснабжения. Исследования необходимо продолжать.

А. Е. Демко (председатель). Работа перспективна, тема требует дальнейших исследований.

Поступил в редакцию 10.01.2019 г.

2521-е заседание 9.01.2019 г.

Председатель – Г. И. Гафтон

ДЕМОНСТРАЦИИ

1. *К. В. Павелец, К. В. Медведев, Э. Р. Набиева* (ФГБОУ ВО «Санкт-Петербургский государственный педиатрический медицинский университет»; СПбГБУЗ «Городская Мариинская больница»). **Хирургическое лечение больной с гигантской тубулярно-папиллярной аденомой желудка.**

Больная Н., 62 лет, поступила 14.05.2018 г. в плановом порядке в 6-е хирургическое отделение Мариинской больницы с диагнозом «Опухоль тела желудка. Желчнокаменная болезнь. Хронический холецистит». Пациентка считает себя больной за 8 месяцев до поступления, когда стала отмечать общую слабость, периодические тянущие боли в эпигастральной области, потерю аппетита, чувство переполнения желудка после приема пищи, снижение массы тела на 10 кг за 8 месяцев. При обследовании (УЗИ брюшной полости, МРТ брюшной полости с внутривенным контрастным усилением) выявлено образование желудка с признаками инфильтративного роста, инвазии тела поджелудочной железы и главного панкреатического протока, билиарной гипертензии. С учетом МРТ-картины, нельзя было исключить опухоль тела поджелудочной железы. В желчном пузыре определялись множественные конкременты до 4 мм. При ФГДС выявлена деформация пищеводно-желудочного перехода. Анатомические ориентиры желудка резко нарушены. Нельзя исключить опухоль, исходящую из задней стенки желудка. Просвет двенадцатиперстной кишки (ДПК) занимает образование на $^3/_4$ окружности (биопсия). Гистологическое исследование: фрагменты тубулярно-папиллярной аденомы без атипии. Операция 16.05.2018 г. Желчный пузырь содержит множественные конкременты, желудок резко деформирован за счет внутриорганного образования на ножке размерами 8×6 см, инвагинированного в ДПК до начальных отделов тощей кишки. Произведены гастротомия, иссечение опухоли желудка, холецистэктомия. Послеоперационный период протекал без осложнений. Через 5 суток при рентгеноскопии желудка нарушения эвакуации из желудка в ДПК и за связку Трейца не обнаружено. Затеков контрастного вещества нет. Выписана на 11-е сутки. Гистологическое исследование: тубулярно-папиллярная аденома желудка, иссечена в пределах здоровых тканей. При обследовании через 6 месяцев данных за рецидив опухоли желудка не получено.

Ответы на вопросы. Больная обследовалась в поликлинике. В другом учреждении до операции получала химиотерапию. Билиарная гипертензия была обусловлена инвагинацией образования в ДПК. Инвазии в поджелудочную железу не было. В настоящее время данных за распространение процесса нет.

Прения

Г. И. Гафтон (председатель). Результат наблюдения хорош, непонятна цель химиотерапии.

2. *К. В. Павелец, А. К. Ушкац, А. А. Кожевников, М. К. Павелец, С. А. Калюжный, С. В. Кунгуров* (ФГБОУ ВО «Санкт-Петербургский государственный педиатрический медицинский университет»; СПбГБУЗ «Городская Мариинская больница», ФГУ СПКК «НМХЦ им. Н. И. Пирогова»). **Мультидисциплинарный подход в лечении гемобилии как осложнения перкутанного вмешательства на желчных протоках у пациента с механической желтухой опухолевого генеза.**

Больной З., 64 лет, поступил в 6-е хирургическое отделение Мариинской больницы 24.10.2017 г. в экстренном порядке с клиникой механической желтухи, обусловленной опухолью терминального отдела холедоха. В качестве первого этапа хирургического лечения пациенту выполнено наружное чрескожное чреспеченочное дренирование под УЗ- и Rg-контролем. В послеоперационном периоде отмечалась умеренная гемобилия, которая купировалась консервативно. Выписан в удовлетворительном состоянии на 9-е сутки. Через 4 дня, 07.11.2017 г., госпитализирован в связи с рецидивом гемобилии. 09.11.2017 г. интраоперационно диагностирована опухоль головки поджелудочной железы 25×20 мм, в просвете холедоха – сгусток крови. Признаков продолжающегося кровотечения из долевых протоков не выявлено, в связи с чем выполнена пилоруссохраняющая панкреатодуоденальная резекция, лимфодиссекция в объеме D2, внутривенная фотодинамическая терапия с облучением зоны лимфодиссекции. При гистологическом исследовании верифицирована умеренно дифференцированная протоковая карцинома поджелудочной железы. Окончательный диагноз: «Рак головки поджелудочной железы T2N0M0». 22.11.2017 г. у пациента отмечены признаки желудочно-кишечного кровотечения. От проведения эндоскопического исследования решено воздержаться. 24.11.2017 г. – рецидив кровотечения, выполнена селективная ангиография печеночных сосудов, при которой паравазации контрастного вещества не выявлено. Заподозрено кровотечение из печеночных вен, в связи с чем выполнена катетеризация правой

яремной вены. Выявлен выход контраста из ветвей правой печеночной вены – выполнена эмболизация сосуда (эмбосферы, 2,0 мл), оставлен интродъюссер 6F. 25.11.2017 г. – рецидив кровотечения. При селективной ангиографии печеночной вены признаков кровотечения нет. Выполнена повторная аортография. Визуализировано сообщение ветви правой долевой печеночной артерии с желчным деревом – имплантирована эмболизационная спираль. Послеоперационный период протекал тяжело. Выписан в стабильном состоянии на 26-е сутки. Через 14 дней, по экстренным показаниям, вновь госпитализирован в стационар с клиникой желудочно-кишечного кровотечения. С учетом данных анамнеза, заподозрена реканализация ветвей правой печеночной артерии, что впоследствии было подтверждено ангиографически – выполнена повторная эмболизация правой печеночной артерии. Пациент обследован спустя 6 месяцев после оперативного вмешательства. Жалоб не предъявляет, не лихорадит, поправился на 6 кг. При инструментальном обследовании признаков прогрессирования основного заболевания не отмечено.

Ответы на вопросы. Возможно, что травма сосуда наступила после удаления дренажа. Признаков портальной гипертензии не было.

Прения

Г. И. Гафтон (председатель). Лечение адекватное, больной в химиотерапии не нуждается.

ДОКЛАД

О. Б. Ткаченко, А. Н. Сидорова, М. В. Гринкевич, Ю. В. Петрик, А. М. Щербаков (НМИЦ онкологии им. Н. Н. Петрова). **Возможности эндоскопии при несостоятельности и стриктуре анастомозов.**

Наиболее грозными осложнениями в послеоперационном периоде при вмешательствах на органах желудочно-кишечного тракта являются несостоятельность анастомоза и его стриктура. Выполнен ретроспективный анализ данной группы осложнений у пациентов, получавших лечение в НМИЦ онкологии им. Н. Н. Петрова с 2013 по 2018 г. У 30 пациентов выполнено эндоскопическое лечение несостоятельности анастомозов. Среди использованных методик выделено эндоскопическое клипирование, установка самораскрывающегося нитинолового стента, эндоскопическое вакуум-ассистированное лечение (E-VAC). Клипирование применено у 8 больных при ранней несостоятельности швов анастомоза (не позднее 1 суток послеоперационного периода), при отсутствии ишемических изменений в краях дефекта и отсутствии данных за инфицированную полость. У 5 больных применены гемостатические клипсы, у 3 – OTSC (Over The Scope Clip). Методика была эффективна у 3 (37,5 %) пациентов. Стентирование применено у 9 пациентов с несостоятельностью эзофагогастроанастомоза (ЭГА) (N=3), эзофагоэнтероанастомоза (ЭЭА) (N=6). Этот метод считался вариантом выбора в случае ЭЭА, а также при отсутствии отграниченной полости. Технический успех достигнут в 100 %, клинический – у 7 (77,7 %) пациентов. E-VAC-терапия применена у 19 пациентов при несостоятельности ЭЭА, ЭГА, шва киля желудка и низких межкишечных анастомозов, при наличии отграниченной, плохо дренируемой полости. Клинический успех достигнут у 17 (89 %) пациентов. В группе с отсутствием клинического успеха (N=2; 11 %): у одного больного установка VAC-системы производилась в просвет органа (при ЭГА), у второго высевалась антибиотикорезистентная микрофлора, что, по нашему мнению, и явилось причиной неудачи. Группа пациентов со стриктурами анастомоза составила 75 человек. Показанием для лечения считались невозможность провести стандартный диагностический эндоскоп и клинические проявления нарушения пассажа. В литературе выделяют группы неблагоприятного прогноза (полная облитерация, лучевая терапия, протяженные стриктуры, с выраженной деформацией просвета, расположение в области фиксированных изгибов кишки, свищи в области анастомоза и его полная диссоциация), эндоскопическое лечение которых затруднено и малоэффективно. К этой группе отнесены 44 человека. Применялась комбинация методов: сочетание электроинцизии с дилатацией и инъецированием глюкокортикостероидных гормонов. При этом стойкая ремиссия в группе благоприятного прогноза достигнута в 100 %, в группе неблагоприятного – 95,5 %.

Ответы на вопросы. Стентирование при стриктурах практически не применяем. Различия результатов аппаратного и ручного шва пока не доказаны. При дренировании через полость установленная гемостатическая губка (супрасорб) должна полностью заполнять полость, вводиться параллельно эндоскопу. При низких анастомозах обязательно формирование илеостомии. При стриктурах обязательно гистологическое или МВI-исследование. Глюкокортикоиды применяем.

Прения

Б. И. Мирошников. Частота осложнений в хирургии пищевода (несостоятельности, стриктуры) остается достаточно высокой. Доклад вызывает уважение и восхищение. 80–90 % успеха у 105 больных достигнуто за счет высокого профессионализма в понимании процесса. Клипирование показало недостаточную эффективность (3 из 7 больных). Удачно распределение больных в группы. Следует отличать лечение несостоятельности швов от лечения абсцессов и свищей.

О. Б. Ткаченко. Применение VAC-систем требует опыта.

Г. И. Гафтон (председатель). Возможности эндоскопии в лечении стриктур и несостоятельности швов анастомозов представлены наглядно.

Поступил в редакцию 17.01.2019 г.

ПРАВИЛА ДЛЯ АВТОРОВ

«Правила для авторов» разработаны в соответствии с едиными требованиями Международного комитета редакторов медицинских журналов (ICMJE) и Комитета по публикационной этике (COPE).

Рукописи, оформленные не по правилам, не рассматриваются!

При подаче рукописи в редакцию журнала необходимо дополнительно загрузить файлы, содержащие сканированные изображения заполненных и заверенных сопроводительных документов (в формате *.pdf). К сопроводительным документам относится **сопроводительное письмо** с места работы автора с печатью и подписью руководителя организации, а также подписями всех соавторов (для каждой указанной в рукописи организации необходимо предоставить отдельное сопроводительное письмо). Сопроводительное письмо должно содержать сведения, что данный материал не был опубликован в других изданиях и не принят к печати другим издательством/издающей организацией, конфликт интересов отсутствует. В статье отсутствуют сведения, не подлежащие опубликованию.

Оригиналы сопроводительных документов направлять по адресу:
197022, Санкт-Петербург, ул. Льва Толстого, дом 6-8. Редакция журнала «Вестник хирургии им. И. И. Грекова».

1. Статья должна быть загружена в электронном варианте через online-форму на сайте журнала: http://www.vestnik-grekova.ru/. Подлинной и единственно верной считается последняя версия, загруженная через Личный кабинет на сайт журнала.

2. В начале первой страницы в следующем порядке должны быть указаны:

- заглавие статьи. Заглавие статьи должно быть информативным, лаконичным, соответствовать научному стилю текста, содержать основные ключевые слова, характеризующие тему (предмет) исследования и содержание работы;
- инициалы и фамилии авторов. Для англоязычных метаданных важно соблюдать вариант написания в следующей последовательности: полное имя, инициал отчества, фамилия (Ivan I. Ivanov);
- аффилиация (название учреждения(-ий), в котором выполнена работа; город, где находится учреждение(-ия). Все указанные выше данные и в таком же порядке необходимо представить на английском языке. Если работа подана от нескольких учреждений, то их следует пронумеровать надстрочно. Авторы статьи должны быть пронумерованы надстрочно в соответствии с нумерацией этих учреждений. На русском языке указывается полный вариант аффилиации, который включает в себя почтовый адрес организации, наименование города, почтовый индекс, наименование страны; на английском – краткий (название организации, города и страны). Если в названии организации есть название города, то в адресных данных так же необходимо указывать город. В англоязычной аффилиации не рекомендуется писать приставки, определяющие статус организации, например: «Федеральное государственное бюджетное научное учреждение» («Federal State Budgetary Institution of Science»), «Федеральное государственное бюджетное образовательное учреждение высшего профессионального образования», или аббревиатуру этой части названия («FGBNU», «FGBOU VPO»);
- аннотация. Должна быть информативной, структурированной по разделам («Цель», «Материал и методы», «Результаты», «Заключение»), объемом от 250 до 5000 знаков. В аннотацию не допускается включать ссылки на источники из списка литературы, а также аббревиатуры, которые раскрываются только в основном тексте статьи. Англоязычная аннотация должна быть оригинальной (не быть калькой русскоязычной аннотации с дословным переводом);
- ключевые слова. В качестве ключевых слов могут использоваться как одиночные слова, так и словосочетания, в единственном числе и Именительном падеже. Рекомендуемое число ключевых слов — 5–7 на русском и английском языках, число слов внутри ключевой фразы – не более 3;
- автор для связи: ФИО полностью, название организации, ее индекс, адрес, e-mail автора. Все авторы должны дать согласие на внесение в список авторов и должны одобрить направленную на публикацию и отредактированную версию работы. Ответственный автор выступает контактным лицом между издателем и другими авторами. Он должен информировать соавторов и привлекать их к принятию решений по вопросам публикации (например, в случае ответа на комментарии рецензентов). Любые изменения в списке авторов должны быть одобрены всеми авторами, включая тех, кто исключен из списка, и согласованы контактным лицом. В конце статью подписывают все авторы с указанием полностью имени, отчества. Отдельным предложением должно быть прописано отсутствие конфликта интересов.

3. На отдельном листе должны быть представлены сведения об авторах: фамилия, имя, отчество (полностью), основное место работы, должность, ученая степень и ученое звание, адрес электронной почты, почтовый адрес учреждения(-ий), на базе которого(-ых) выполнена работа. Для автора, с которым следует вести переписку, указать номер телефона.

4. Представленные в статье материалы должны быть оригинальными, не опубликованными и не отправленными в печать в другие периодические издания. Авторы несут ответственность за достоверность результатов научных исследований, представленных в рукописи.

5. Статья должна иметь разделы: «Введение», «Материал и методы», «Результаты», «Обсуждение», «Выводы», «Литература/References».

6. Объем оригинальной статьи не должен превышать 18 000 печатных знаков, включая таблицы, рисунки, библиографический список (не более 30 источников); наблюдения из практики – не более 3 страниц, обзоры – не более 25 000 знаков (включая библиографический список не более 50 источников). В статье и библиографическом списке должны быть использованы работы за последние 5–6 лет, не допускаются ссылки на учебники, диссертации, неопубликованные работы.

7. К статье необходимо обязательно приложить сканы авторских свидетельств, патентов, удостоверений на рационализаторские предложения. На новые методы лечения, лечебные препараты и аппаратуру (диагностическую и лечебную) должны быть представлены сканы разрешений на их использование в клинической практике Минздрава или Этического комитета учреждения.

8. В разделе «Введение» должны быть указаны актуальность исследования и его цель.

9. Сокращение слов и терминов (кроме общепринятых) не допускается. Аббревиатуры в названии статьи и ключевых словах не допускаются, а в тексте должны быть расшифрованы при первом упоминании.

10. Фамилии отечественных авторов в тексте необходимо писать с инициалами, а иностранных — только в оригинальной транскрипции (без перевода на русский язык) с инициалами.

11. Таблицы должны быть пронумерованы, иметь названия. Для всех показателей в таблице необходимо указать единицы

измерений по СИ, ГОСТ 8.417. Таблицы не должны дублировать данные, имеющиеся в тексте статьи. Ссылки на таблицы в тексте обязательны. Названия таблиц необходимо переводить на английский язык.

12. Иллюстративные материалы в электронном виде – отдельными файлами в формате TIF с разрешением 300 dpi, размером по ширине не менее 82,5 мм и не более 170 мм. Диаграммы, графики и схемы, созданные в Word, Excel, Graph, Statistica, должны позволять дальнейшее редактирование (необходимо приложить исходные файлы). Рисунки, чертежи, диаграммы, фотографии, рентгенограммы должны быть четкими. Буквы, цифры и символы указываются только при монтаже рисунков в файле статьи (на распечатке), в исходных файлах на рисунках не должно быть дополнительных обозначений (букв, стрелок и т. д.). Рентгенограммы, эхограммы следует присылать с пояснительной схемой. Подписи к иллюстрациям должны быть набраны на отдельном листе, с двойным интервалом, с указанием номера рисунка (фотографии) и всех обозначений на них (цифрами, русскими буквами). В подписях к микрофотографиям необходимо указывать увеличение, метод окраски препарата.

13. Число таблиц и рисунков в совокупности должно быть не более 8. Если рисунки были заимствованы из других источников, то необходимо указать источник. Подрисуночные подписи необходимо переводить на английский.

14. Библиографический список должен быть представлен в виде одного списка под названием «ЛИТЕРАТУРА [REFERENCES]», напечатан через 2 интервала и оформлен с учетом ГОСТ 7.0.5-2008 следующим образом:

- источники располагаются в порядке цитирования в статье с указанием всех авторов. В тексте статьи библиографические ссылки даются цифрами в квадратных скобках: [1, 2, 3, 4, 5];
- для периодических изданий (журналов и др.) необходимо указать всех авторов, полное название статьи, после двух косых линеек (//) — название источника в стандартном сокращении, место издания (для сборников работ, тезисов), год, том, номер, страницы (первой и последней) с разделением этих данных точкой;
- для монографий указывать всех авторов, полное название, редактора, место издания, издательство, год, страницы (общее число или первой и последней), для иностранных
- с какого языка сделан перевод;
- все библиографические сведения должный быть тщательно выверены по оригиналу, за допущенные ошибки несет ответственность автор статьи;
- ссылки на русскоязычные источники должны состоять из оригинальной (русскоязычной) части и в квадратных скобках – транслитерации на латиницу (все русские буквы представить по латинскому алфавиту (см.: http://www.translit.net, кодировка BSI), а не переводить на английский язык) всех библиографических данных. Название журнала на латинице приводится полностью, без сокращения. Если журнал включен в базу MedLine, то его сокращенное название в англоязычной версии следует приводить в соответствии с каталогом названий этой базы (см.: http://www.ncbi.nlm.gov/nlmcatalog/ journals/); в противном случае, название журнала необходимо приводить на латинице без сокращений.

Пример:

Хасанов А. Г., Нуртдинов М. А., Ибраев А. В. Обтурационная кишечная непроходимость, вызванная желчными камнями // Вестн. хир. им. И. И. Грекова. 2015. Т. 5, № 3. С. 20–23. [Khasanov AG, Nurtdinov MA, Ibraev AV. Obturatsionnaya kishechnaya neprohodimost', vysvannaya zhelchnymi kamnyami. Vestnik khirurgii im. I. I. Grekova. 2015;5(3):20–23. (In Russ.)].

15. Рецензенты статей имеют право на конфиденциальность.

16. Статьи, посвященные юбилейным событиям, следует присылать в редакцию не позже, чем за 6 месяцев до их даты предполагаемой публикации. Фотографии к этим статьям должны быть загружены отдельными файлами в формате *.jpg.

Соответствие нормам этики. Для публикации результатов оригинальной работы необходимо указать, что все пациенты и добровольцы, участвовавшие в научном и клиническом исследовании, дали на это письменное добровольное информированное согласие, которое должны хранить автор(-ы) статьи, а исследование выполнено в соответствии с требованиями Хельсинкской декларации Всемирной медицинской ассоциации (в ред. 2013 г.).

В случае проведения исследований с участием животных – соответствовал ли протокол исследования этическим принципам и нормам проведения биомедицинских исследований с участием животных. В обоих случаях необходимо указать, был ли протокол исследования одобрен этическим комитетом (с приведением названия соответствующей организации, ее расположения, номера протокола и даты заседания комитета).

Заполнение электронной формы для отправки статьи в журнал

Для успешной индексации статей в отечественных и международных базах данных при подаче рукописи в редакцию через электронную форму необходимо отдельно подробно ввести все ее метаданные. Некоторые метаданные должны быть введены отдельно на русском и английском языках: название учреждения, в котором работают авторы статьи, подробная информация о месте работы и занимаемой должности, название статьи, аннотация, ключевые слова, название спонсирующей организации. Переключение между русской и английской формой осуществляется при помощи переключателя верхней части.

1. **Авторы. ВНИМАНИЕ! ФИО АВТОРОВ заполняется на русском и английском языке.** Необходимо полностью заполнить анкетные данные всех авторов. Адрес электронной почты автора, указанного как контактное лицо для переписки, будет опубликован для связи с коллективом авторов в тексте статьи и будет в свободном виде доступен пользователям сети Интернет и подписчикам печатной версии журнала.

2. **Название статьи**. Должно быть полностью продублировано на английском языке.

3. **Аннотация статьи**. Должна полностью совпадать с текстом в файле рукописи, как на английском, так и на русском языке.

4. **Индексация статьи**.

5. **Ключевые слова**. Необходимо указать ключевые слова – от 5 до 7, способствующие индексированию статьи в поисковых системах. Ключевые слова должны быть попарно переведены на английский язык. Для выбора ключевых слов на английском следует использовать тезаурус Национальной медицинской библиотеки США – Medical Subject Headings (MeSH).

6. **Язык**. Необходимо указать язык, на котором написан полный текст рукописи. В случае, когда автор публикует статью на двух языках, необходимо указать двойную индексацию по языку (например, [ru; en]).

7. **Список литературы.**

8. **Дополнительные данные** в виде отдельных файлов нужно отправить в редакцию вместе со статьей сразу после загрузки основного файла рукописи. К дополнительным файлам относятся *сопроводительные документы*, *файлы изображений*, *исходные данные* (если авторы желают представить их редакции для ознакомления или по просьбе рецензентов), *видео- и аудиоматериалы*, *которые целесообразно опубликовать вместе со статьей в электронной версии номера журнала.* Перед отправкой следует внести описание каждого отправляемого файла. Если информация из дополнительного файла должна быть опубликована в тексте статьи, необходимо дать файлу соответствующее название (так, описание файла изображения должно

содержать нумерованную подрисуночную подпись, например: Рис. 3. Макропрепарат удаленной кисты).

9. **Завершение отправки статьи.** После загрузки всех дополнительных материалов необходимо проверить список отправляемых файлов и завершить процесс отправки статьи. После завершения процедуры отправки (в течение 7 суток) на указанный авторами при подаче рукописи адрес электронной почты придет оповещение о получении статьи редакцией (отсутствие письма является подтверждением того, что рукопись редакцией **не получена**). Автор может в любой момент связаться с редакцией, а также отследить этап обработки своей рукописи через Личный кабинет на данном сайте.

Для представления статьи авторы должны подтвердить нижеследующие пункты. Рукопись может быть возвращена авторам, если она им не соответствует.

• статья ранее не была опубликована, а также не представлена для рассмотрения и публикации в другом журнале (или дано объяснение этого в Комментариях для редактора);

• файл отправляемой статьи представлен в формате документа OpenOffice, Microsoft Word, RTF или WordPerfect;

• приведены полные Интернет-адреса (URL) для ссылок там, где это возможно;

• текст набран с одинарным межстрочным интервалом; используется кегль шрифта в 12 пунктов; для выделения используется курсив, а не подчеркивание; все иллюстрации, графики и таблицы расположены в соответствующих местах в тексте, а не в конце документа;

• текст соответствует стилистическим и библиографическим требованиям, описанным в Руководстве для авторов, расположенном на странице «О журнале».

При отправке статьи в рецензируемый раздел журнала должны быть выполнены требования документа «Обеспечение слепого рецензирования».

Авторские права

Авторы, публикующие статьи в данном журнале, соглашаются со следующим:

1) авторы сохраняют за собой авторские права на работу и предоставляют журналу право первой публикации работы на условиях лицензии Creative Commons Attribution License, которая позволяет другим распространять данную работу с обязательным сохранением ссылок на авторов оригинальной работы и оригинальную публикацию в этом журнале;

2) авторы сохраняют право заключать отдельные контрактные договоренности, касающиеся не-эксклюзивного распространения версии работы в опубликованном здесь виде (например, размещение ее в институтском хранилище, публикация в книге), со ссылкой на ее оригинальную публикацию в этом журнале;

3) авторы имеют право размещать свою работу в сети Интернет (например, в институтском хранилище или персональном сайте) до и во время процесса рассмотрения ее данным журналом, так как это может привести к продуктивному обсуждению и большему количеству ссылок на данную работу (см.: The Effect of Open Access).

Приватность

Имена и адреса электронной почты, введенные на сайте журнала, будут использованы исключительно для целей, обозначенных этим журналом, и не будут использованы для каких-либо других целей или предоставлены другим лицам и организациям.

ОБРАЗЕЦ СОПРОВОДИТЕЛЬНОГО ПИСЬМА К СТАТЬЕ

Реквизиты направляющего учреждения

Главному редактору журнала
«Вестник хирургии
имени И. И. Грекова»
академику РАН, проф. С. Ф. Багненко

Направляем научную статью (Ф. И.О. всех авторов, название статьи) для опубликования в журнале «Вестник хирургии имени И. И. Грекова».

Настоящим письмом гарантируем, что помещение научной статьи в Вашем журнале не нарушает ничьих авторских прав. Авторы гарантируют, что статья содержит все предусмотренные законодательством об авторском праве ссылки на публикации цитируемых авторов и издания, используемые в статье результаты, полученные другими авторами или организациями. Авторы несут ответственность за научное содержание статьи и гарантируют оригинальность и новизну представляемых результатов и выводов. Статья не содержит материалы, не подлежащие опубликованию в открытой печати. Текст статьи согласован со всеми авторами, и конфликта интересов нет.

Авторы согласны на передачу журналу авторских прав в объёме и на условиях, изложенных в «Правилах для авторов».

Авторы передают исключительные права журналу «Вестник хирургии имени И. И. Грекова» на использование научной статьи путём её воспроизведения и размещения на сайтах распространителей журнала в электронном виде.

Авторы в соответствии со ст. 6 Федерального закона РФ «О персональных данных» от 27.07.2006 г. № 152-ФЗ согласны на обработку своих персональных данных и контактной информации, указанных в статье, для опубликования направляемой статьи в Вашем журнале.

Авторы подтверждают, что направляемая статья нигде ранее не была опубликована, не направлялась и не будет направлена для опубликования в другие научные издания без уведомления об этом редакции журнала «Вестник хирургии имени И. И. Грекова».

Авторы направляемой статьи согласны с требованиями «Правил для авторов» журнала.

Переписку вести с (Ф. И.О.), почтовый адрес, телефон, e-mail.

Авторы статьи
(личные подписи всех авторов).

Руководитель учреждения (подпись)

Круглая печать учреждения

AUTHOR GUIDELINES

Author Guidelines are developed in accordance with the uniform requirements of the International Committee of Medical Journal Editors (ICMJE) and the Committee on Publication Ethics (COPE).

Manuscripts that are not prepared according to the guidelines will not be considered!

When submitting a manuscript to the Journal Editorial Board, it is necessary to additionally upload files containing scanned images of filled and certified supporting documents (*.pdf). Supporting documents include a **cover letter** from the author's place of work authenticated by seal and signed by the head of the organization, as well as signed by all co-authors (we require a separate letter for each of the affiliations declared in the manuscript). The cover letter should contain information that this material has not been published in other publications and is not under consideration for publication in another publisher/publishing organization, and there is no conflict of interest. The article does not contain information that cannot be published.

Originals of supporting documents should be sent to the address:
6-8 Lev Tolstoy street, Saint Petersburg, 197022. Editorial Board of the journal «Grekov's Bulletin of Surgery».

1. The manuscript should be uploaded via the online form on the website of the journal: http://www.vestnik-grekova.ru/. The only true and authentic version is the latest version uploaded via the website of the journal through your Personal account.

2. The following order should be at the beginning of the first page:

• article title. The article title should be informative, concise, correspond to the scientific style of the text, and contain the main keywords that characterize the theme (subject) of the study and the content of the work;

• initials and surnames of the authors. It is important for metadata in English to follow the writing in this order: full name, initial of patronymic, surname (Ivan I. Ivanov);

• affiliation (name of the institution (s) in which the work was performed; city where the institution (s) is located. All the above data and in the same order should be written in English. If the work is submitted from several institutions, they should be numbered superscript. The authors of the article should be numbered superscript in accordance with the numbering of these institutions. You should write the full version of the affiliation in Russian what includes the postal address of the organization, city name, postal code, country name; in English

• short version (name of the organization, city and country). If the name of the organization includes the city name, the address data should also contain the city name. The affiliation in English should not contain prefixes that determine the status of the organization, for example: «Federal State Budgetary Institution of Science», «Federal State Budgetary Educational Institution of Higher Professional Education», or the abbreviation of this part of the name («FGBNU», «FGBOU VPO»);

• abstract. It should be informative, structured by sections («Objective», «Material and methods», «Results», «Conclusion»), ranging from 250 to 5000 characters. The abstract should not include references to sources from the list of references, as well as abbreviations that are deciphered only in the main text of the article. The abstract in English should be original (not to be literal translation of the Russian-language abstract);

• keywords. As keywords can be used single words and phrases in the singular and Nominative case. Recommended number of keywords – 5–7 in Russian and English, the number of words inside the key phrase – no more than 3;

• author for communication: full name, name of the organization, its index, address, e-mail of the author. All authors should give their consent to be included in the list of authors and should approve submitted for publication and edited version of the work. The responsible author is a contact person between the publisher and other authors. This author should inform co-authors and involve them in decision-making on publication issues (for example, in case of response to reviewers' comments). Any changes in the list of authors should be approved by all authors, including those who are excluded from the list, and agreed with the contact person. All authors should sign the last page of the article specifying full name and patronymic. The absence of conflict of interest should be written in separate proposal.

3. The information about authors should be submitted on a separate sheet: surname, name, patronymic (full), main place of work, position, academic degree and academic title, e-mail address, postal address of the institution (s) on the basis of which (s) the work was performed. The author for communication should write the phone number.

4. The materials presented in the article should be original, unpublished and not sent to print in other periodicals. The authors are responsible for the accuracy of the results of scientific research presented in the manuscript.

5. The article should contain sections: «Introduction», «Material and methods», «Results», «Discussion», «Conclusions», «Literature/References».

6. The volume of the original article should not exceed 18,000 characters, including tables, figures, bibliography (no more than 30 sources); observations from practice – no more than 3 pages, reviews – no more than 25,000 characters (including bibliography of no more than 50 sources). Works for the last 5–6 should be used in the article and bibliography; references to textbooks, dissertations, unpublished works are not allowed to use.

7. It is necessary to attach to the article scans of author's certificates, patents and certificates for innovation proposals. Scans of permits for using new methods of treatment, medicaments and equipment (diagnostic and medical) in the clinical practice of the Ministry of Healthcare or the Ethical Committee of the Institution should be submitted.

8. The section «Introduction» should indicate the relevance of the study and its purpose.

9. Shortening of words and terms (except generally accepted) is not allowed. Abbreviations in the article title and keywords are not allowed, and in the text should be deciphered at first using.

10. Surnames of Russian authors in the text should be written with initials, and foreign – only in the original transcription (without translation into Russian) with initials.

11. Tables should be numbered and have names. For all indicators in the table it is necessary to specify units of measurement according to SI, GOST 8.417. Tables should not duplicate the data contained in the text of the article. References to tables in the text are obligatory. The names of the tables should be translated into English.

12. Illustrative materials in the electronic version – separate files in TIFF format with a resolution 300 dpi, the width of at least 82.5 mm and not more than 170 mm. Diagrams, graphs and schemes created in Word, Excel, Graph, Statistica should allow the further editing (you should attach the source files). Figures, drawings, diagrams, photos, X-rays should be clear. Letters, numbers and symbols are used only when installing figures in the article file (on the printout), figures in source files should not contain additional symbols (letters, arrows, etc.). X-rays, echograms should be sent with an explanatory scheme. Illustration captions should be typed on a separate sheet, with a double interval, indicating the number of the figure (photo) and all the symbols on them (numbers, Russian letters). Microphotographs captions should indicate magnification and staining method.

13. The number of tables and figures in total should not exceed 8. If the figures were taken from other sources, it is necessary to indicate the source. Figure captions should be translated into English.

14. Bibliographic list should be presented as a single list called «LITERATURE [REFERENCES]», typed with double interval and performed in accordance with GOST 7.0.5-2008 as follows:

- sources are arranged in the order of citation in the article with the indication of all authors. Bibliographic references in the text of the article are numbered in square brackets: [1, 2, 3, 4, 5];
- it is necessary for periodicals (journals, etc.) to specify all authors, the full article title, after double slash (//) – the name of the source in the standard abbreviation, place of publication (for collections of works, theses), year, volume, number, pages (first and last) separating these data by dot;
- it is necessary for monographs to specify all authors, full name, editor, place of publication, publisher, year, pages (total number or first and last), for foreign – the original language;
- all bibliographic information should be carefully verified according to the original, the author of the article is responsible for the mistakes;
- links to Russian-language sources should consist of the original (Russian-language) part in square brackets – transliteration into Latin (all Russian letters should be presented according to the Latin alphabet (see: http://www.translit.net, BSI encoding) rather than translating into English) all bibliographic data.

The name of the journal in Latin alphabet should be given in full, without abbreviation. If the journal is included in the MedLine database, its abbreviated name in the English version should be given in accordance with the catalog of the names of this database (see: http://www.ncbi.nlm.gov/nlmcatalog/journals/); otherwise, the name of the journal should be given in Latin alphabet without abbreviations.

15. Reviewers of articles have the right to confidentiality.

16. Articles devoted to anniversary events should be sent to the Editorial Board no later than 6 months before their expected publication date. Photos of these articles should be uploaded as separate files in *.jpg format.

Ethics statement. In order to publish the results of the original work, it is necessary to indicate that all patients and volunteers who participated in the scientific and clinical study gave written voluntary informed consent to this, which should be kept by the author (s) of the article, and the study was carried out in accordance with the requirements of the World Medical Association Declaration of Helsinki (updated in 2013).

In the case of studies involving animals, it is necessary to indicate whether the protocol of the research corresponded the ethical principles and standards of biomedical research involving animals. In both cases, it is necessary to indicate whether the protocol of the research was approved by the ethics committee (with the name of the organization, its location, protocol number and date of the meeting of the committee).

Filling in the electronic form for sending the article to the journal

For successful indexing of articles in domestic and international databases, it is necessary to enter all its metadata in detail when submitting a manuscript to the Editorial Board via electronic form. Some metadata should be entered separately in Russian and English: the name of the institution where authors work, detailed information about the place of work and position, article title, abstract, keywords, the name of the sponsoring organization. Changeover between the Russian and English versions is carried out by means of the switch of the top part.

1. **Authors. ATTENTION! The full name of authors should be filled in Russian and English.** It is necessary to fill in the personal data of all authors. The e-mail address of the author as a contact person will be published for communication with co-authors in the text of the article and will be freely available to Internet users and subscribers of the printed version of the journal.

2. **Article title.** It should be fully duplicated in English.

3. **Abstract of the article.** It should fully coincide with the text in the manuscript file, both in English and in Russian.

4. **Indexing of the article.**

5. **Keywords.** You should specify keywords – from 5 to 7, which helps indexing of articles in search engines. Keywords should be translated into English in pairs. When selecting keywords in English, you should use the thesaurus of the U.S. National Library of Medicine – Medical Subject Headings (MeSH).

6. **Language.** You should indicate the language in which the full text of the manuscript is written. If the author publishes the article in two languages, it is necessary to specify a double indexation by language (for example, [ru; en]).

7. **References.**

8. **Additional data** in separate files should be sent to the Editorial Board with the article immediately after uploading the main file of the manuscript. Additional files include *supporting documents, image files, source data* (if authors wish to submit them to the Editorial Board for review or on the request of reviewers), *video and audio materials, which should be published together with the article in the electronic version of the journal*. Before sending, you should describe each file that you are going to send. If the information from the additional file should be published in the text of the article, it is necessary to give the file an appropriate name (thus, the description of the image file should contain a numbered caption, for example: Fig. 3. Macropreparation of the removed cyst).

9. **Final stage of sending the article.** After uploading all additional materials, you need to check the list of sent files and complete the process of sending the article. After the completion of the sending procedure, (within 7 days) the notification of receipt of the article by the Editorial Board will be sent to the e-mail address specified by the authors when submitting the manuscript (the absence of a letter is a confirmation that the Editorial Board has not received the manuscript). The author can contact the Editorial Board at any time, as well as monitor the processing stage of his manuscript through his Personal account on this site.

Authors should confirm the following points to submit an article. The manuscript can be returned to authors if it does not correspond to them.

- the article has not been previously published or submitted for consideration and publication in another journal (or it is explained in Comments for the editor);
- full Internet addresses (URLS) are given for links where possible;
- the text is typed with single interval; 12-point font size is used; Italics is used for highlighting, not underlining; all illustrations, graphs and tables are located in the appropriate places in the text, not at the end of the document;
- the text follows the stylistic and bibliography requirements described in the Guidelines located on the page «About the journal».

When submitting an article to the reviewed section of the journal, you should follow the requirements of the document «Ensuring a Blind Peer Review».

Copyright

Authors who publish with this journal agree to the following terms:

1) the authors retain their copyrights of the work and grant the journal the right to publish the work in the first place under the terms of the Creative Commons Attribution License, which allows others to distribute this work with the mandatory preservation of references to authors of the original work and the original publication in this journal;

2) the authors retain their rights to conclude separate contractual arrangements for the non-exclusive distribution of the published version of the work (for example, placement in an institutional data warehouse, publication in a book), with reference to its original publication in this journal;

3) the authors have the right to post their work on the Internet (for example, in institutional data warehouse or personal website) before and during the process of reviewing it by this journal, as this can lead to productive discussion and more references to this work (See The Effect of Open Access).

Privacy statement

Names and e-mail addresses entered the journal website will be used exclusively for the purposes indicated by this journal and will not be used for any other purposes or provided to other persons and organizations.