

# ВЕСТНИК ХИРУРГИИ

имени И. И. Грекова



САНКТ-ПЕТЕРБУРГ

---

# GREKOV'S BULLETIN OF SURGERY

Vestnik Khirurgii imeni I. I. Grekova

---

A scientific practical journal  
Founded in 1885

Vol 185 • № 1 • 2026

---

Saint Petersburg



2026

---

# ВЕСТНИК ХИРУРГИИ

имени И. И. Грекова

---

Научно-практический журнал  
Основан в 1885 году

Том 185 • № 1 • 2026

---

Санкт-Петербург



2026

# ВЕСТНИК ХИРУРГИИ ИМЕНИ И. И. ГРЕКОВА

## Научно-практический журнал

**Журнал «Вестник хирургии имени И. И. Грекова»** – открытый рецензируемый журнал, который охватывает все аспекты клинических и экспериментальных исследований в области хирургии: оценку терапевтической или профилактической эффективности и переносимости новых методов лечения, сравнение преимуществ и недостатков применяемых вмешательств, изучение патофизиологической сущности операции, разработку новых оперативных приемов, моделирование патологических процессов и др. Журнал представляет платформу для обмена идеями и пропаганды научного прогресса и искусства хирургии между российскими специалистами, исследователями из стран Восточной Европы и Средней Азии, и их зарубежными коллегами. Главной целью журнала является распространение знаний об эффективных методах хирургического лечения среди врачей-хирургов и врачей смежных специальностей.

### Задачи журнала:

- информационная поддержка научных исследований в форме публикации результатов научных и практических исследований;
- обобщение научных и практических достижений в области общей и частной хирургии;
- повышение научной и практической квалификации врачей-хирургов и смежных специальностей.

Это официальное издание Пироговского хирургического общества.

Журнал публикует оригинальные статьи об исследованиях в области хирургии и смежных областях, обзорные статьи, описания отдельных клинических случаев и обобщенный опыт из практики хирургов.

Также журнал публикует Протоколы заседаний Пироговского хирургического общества.

Среди авторов журнала как ученые-исследователи, так и практические врачи.

## ГЛАВНЫЙ РЕДАКТОР

**БАГНЕНКО Сергей Фёдорович** – доктор медицинских наук, профессор, академик РАН, ректор, Первый Санкт-Петербургский государственный медицинский университет им. акад. И. П. Павлова, Санкт-Петербург, Россия

## РЕДАКЦИОННАЯ КОЛЛЕГИЯ

**Майстренко Николай Анатольевич** (зам. главного редактора) – доктор медицинских наук, профессор, академик РАН, профессор кафедры факультетской хирургии им. С. П. Фёдорова, Военно-медицинская академия им. С. М. Кирова, Санкт-Петербург, Россия

**Акопов Андрей Леонидович** (научный редактор) – доктор медицинских наук, профессор, врач-хирург, заведующий кафедрой клинической анатомии и оперативной хирургии им. проф. М. Г. Привеса, руководитель отдела торакальной хирургии НИИ хирургии и неотложной медицины, Первый Санкт-Петербургский государственный медицинский университет им. акад. И. П. Павлова, Санкт-Петербург, Россия

**Василевский Дмитрий Игоревич** (научный редактор) – доктор медицинских наук, профессор, врач-хирург, заведующий кафедрой хирургических болезней стоматологического факультета им. проф. А. М. Ганичкина, руководитель хирургического отделения № 2 клиники НИИ хирургии и неотложной медицины, Первый Санкт-Петербургский государственный медицинский университет им. акад. И. П. Павлова, Санкт-Петербург, Россия

**Корольков Андрей Юрьевич** (научный редактор) – доктор медицинских наук, профессор, врач-хирург, заведующий кафедрой хирургии госпитальной № 2 с клиникой им. акад. Ф. Г. Углова, руководитель отдела общей и неотложной хирургии НИИ хирургии и неотложной медицины, Первый Санкт-Петербургский государственный медицинский университет им. акад. И. П. Павлова, Санкт-Петербург, Россия

**Курьгин Александр Анатольевич** (научный редактор) – доктор медицинских наук, профессор, врач-хирург высшей квалификационной категории, доцент кафедры факультетской хирургии им. С. П. Фёдорова, Военно-медицинская академия им. С. М. Кирова, Санкт-Петербург, Россия

**Лазарев Сергей Михайлович** (научный редактор) – доктор медицинских наук, профессор, врач-хирург высшей квалификационной категории, профессор кафедры хирургии госпитальной, Первый Санкт-Петербургский государственный медицинский университет им. акад. И. П. Павлова, Санкт-Петербург, Россия

**Хрусталев Максим Борисович** (ответственный секретарь) – кандидат медицинских наук, начальник организационно-методического отдела Управления научных исследований, Первый Санкт-Петербургский государственный медицинский университет им. акад. И. П. Павлова, Санкт-Петербург, Россия

**Аль-Шукри Сальман Хасунович** – доктор медицинских наук, профессор, заведующий кафедрой урологии с курсом урологии с клиникой, Первый Санкт-Петербургский государственный медицинский университет им. акад. И. П. Павлова, Санкт-Петербург, Россия

**Беляев Алексей Михайлович** – доктор медицинских наук, профессор, главный внештатный онколог Северо-Западного Федерального округа, директор, Научно-медицинский исследовательский центр онкологии им. Н. Н. Петрова, Санкт-Петербург, Россия

**Гранов Дмитрий Анатольевич** – доктор медицинских наук, профессор, академик РАН, заведующий кафедрой радиологии и хирургических технологий, Первый Санкт-Петербургский государственный медицинский университет им. акад. И. П. Павлова, научный руководитель, РНЦРХТ им. акад. А. М. Гранова, Санкт-Петербург, Россия

**Земляной Вячеслав Петрович** – доктор медицинских наук, профессор, заведующий кафедрой факультетской хирургии с курсом эндоскопии им. И. И. Грекова, декан хирургического факультета, Северо-Западный государственный медицинский университет им. И. И. Мечникова, Санкт-Петербург, Россия

**Камкин Евгений Геннадьевич** – кандидат медицинских наук, заместитель министра здравоохранения Российской Федерации, Москва, Россия

**Королев Михаил Павлович** – доктор медицинских наук, профессор, профессор кафедры общей хирургии с курсом эндоскопии и ухода за хирургическим больным, Санкт-Петербургский государственный педиатрический медицинский университет, Санкт-Петербург, Россия

**Котив Богдан Николаевич** – доктор медицинских наук, профессор, заместитель начальника академии по клинической работе, Военно-медицинская академия им. С. М. Кирова, Санкт-Петербург, Россия

**Манихас Георгий Моисеевич** – доктор медицинских наук, профессор, профессор кафедры онкологии ФПО, Первый Санкт-Петербургский государственный медицинский университет им. акад. И. П. Павлова, Санкт-Петербург, Россия

**Неверов Валентин Александрович** – доктор медицинских наук, профессор, профессор кафедры травматологии и ортопедии, Северо-Западный государственный медицинский университет им. И. И. Мечникова, Санкт-Петербург, Россия

**Немилова Татьяна Константиновна** – доктор медицинских наук, профессор, профессор кафедры детской хирургии с курсом анестезиологии и реанимации, Первый Санкт-Петербургский государственный медицинский университет им. акад. И. П. Павлова, Санкт-Петербург, Россия

**Полушин Юрий Сергеевич** – доктор медицинских наук, профессор, академик РАН, проректор по научной работе, руководитель центра анестезиологии-реанимации, заведующий кафедрой анестезиологии и реаниматологии, Первый Санкт-Петербургский государственный медицинский университет им. акад. И. П. Павлова, Санкт-Петербург, Россия

**Семёнов Дмитрий Юрьевич** – доктор медицинских наук, профессор, главный научный сотрудник, врач-хирург высшей квалификационной категории, Санкт-Петербургский научно-исследовательский институт фтизиопульмонологии, Санкт-Петербург, Россия

**Хилько Виталий Александрович** – доктор медицинских наук, профессор, академик РАН, профессор кафедры и клиники нейрохирургии, Военно-медицинская академия им. С. М. Кирова, Санкт-Петербург, Россия

**Хубулава Геннадий Григорьевич** – доктор медицинских наук, профессор, академик РАН, заведующий 1 кафедрой хирургии (усовершенствования врачей) им. П. А. Куприянова, Военно-медицинская академия им. С. М. Кирова, заведующий кафедрой хирургии факультетской с курсом лапароскопической хирургии и сердечно-сосудистой хирургии с клиникой, Первый Санкт-Петербургский государственный медицинский университет им. акад. И. П. Павлова, Санкт-Петербург, Россия

**Шевченко Юрий Леонидович** – доктор медицинских наук, профессор, академик РАН, президент и основатель, Национальный медико-хирургический центр им. Н. И. Пирогова, Москва, Россия

**Щербук Юрий Александрович** – доктор медицинских наук, профессор, академик РАН, профессор кафедры и клиники нейрохирургии, Военно-медицинская академия им. С. М. Кирова, Санкт-Петербург, Россия

**Яблонский Петр Казимирович** – доктор медицинских наук, профессор, заведующий кафедрой госпитальной хирургии, Санкт-Петербургский государственный университет, директор, Санкт-Петербургский научно-исследовательский институт фтизиопульмонологии, Санкт-Петербург, Россия

## РЕДАКЦИОННЫЙ СОВЕТ

### Председатель:

**Аванесян Рубен Гариевич** – доктор медицинских наук, заведующий кафедрой общей хирургии с курсом эндоскопии, Санкт-Петербургский государственный педиатрический медицинский университет, Санкт-Петербург, Россия

**Акчурин Ренат Сулейманович** – доктор медицинских наук, профессор, академик РАН, заместитель генерального директора по хирургии, руководитель отделения сердечно-сосудистой хирургии, Национальный медицинский исследовательский центр кардиологии им. акад. Е. И. Чазова, Москва, Россия

**Важенин Андрей Владимирович** – доктор медицинских наук, академик РАН, заведующий кафедрой онкологии, лучевой диагностики и лучевой терапии, Южно-Уральский государственный медицинский университет, Челябинск, Россия

**Григорьев Евгений Георгиевич** – доктор медицинских наук, профессор, член-корреспондент РАН, заведующий кафедрой госпитальной хирургии, Иркутский государственный медицинский университет, Иркутск, Россия

**Дуданов Иван Петрович** – доктор медицинских наук, профессор, член-корреспондент РАН, руководитель регионального сосудистого центра, Городская Мариинская больница, Санкт-Петербург, Россия

**Емельянов Сергей Иванович** – доктор медицинских наук, профессор, член-корреспондент РАН, заведующий кафедрой эндоскопической хирургии факультета дополнительного профессионального образования, Московский государственный медико-стоматологический университет им. А. И. Евдокимова, Москва, Россия

**Красильников Дмитрий Михайлович** – доктор медицинских наук, профессор, заведующий кафедрой хирургических болезней № 1, Казанский государственный медицинский университет, руководитель хирургической клиники, Республиканская клиническая больница, Казань, Татарстан

**Кубышкин Валерий Алексеевич** – доктор медицинских наук, академик РАН, заведующий кафедрой хирургии факультета фундаментальной медицины, Московский государственный университет им. М. В. Ломоносова, Москва, Россия

**Орлов Сергей Владимирович** – член-корреспондент РАН, доктор медицинских наук, профессор, директор, Научно-исследовательский институт медицинской приматологии, г. Сочи, Россия, ведущий научный сотрудник отдела клинической онкологии, Первый Санкт-Петербургский государственный медицинский университет им. акад. И. П. Павлова, Санкт-Петербург, Россия

**Порханов Владимир Алексеевич** – доктор медицинских наук, профессор, академик РАН, главный врач, Научно-исследовательский институт – Краевая клиническая больница № 1 им. проф. С. В. Очаповского, Краснодар, Россия

**Прудков Михаил Иосифович** – доктор медицинских наук, профессор, заведующий кафедрой хирургии, колопроктологии и эндоскопии, Уральский институт управления здравоохранением им. А. Б. Блохина, Екатеринбург, Россия

**Сорока Владимир Васильевич** – доктор медицинских наук, профессор, руководитель отдела неотложной сердечно-сосудистой хирургии, Санкт-Петербургский научно-исследовательский институт скорой помощи им. И. И. Джanelидзе, Санкт-Петербург, Россия

**Стойко Юрий Михайлович** – доктор медицинских наук, профессор, заведующий кафедрой хирургии, главный хирург, Национальный медико-хирургический центр им. Н. И. Пирогова, Москва, Россия

**Томпсон Джон Брукшир** – профессор социологии, Кембриджский университет, Рочестер, США

**Фёдоров Евгений Дмитриевич** – доктор медицинских наук, профессор, врач-эндоскопист, Городская клиническая больница № 31 им. акад. Г. М. Савельевой ДЗ города Москвы, главный научный сотрудник НИЛ хирургической гастроэнтерологии и эндоскопии НИИ клинической хирургии, Российский национальный исследовательский медицинский университет им. Н. И. Пирогова, Москва, Россия

**Черebilло Владислав Юрьевич**, доктор медицинских наук, профессор, заведующий кафедрой нейрохирургии, Первый Санкт-Петербургский государственный медицинский университет им. акад. И. П. Павлова, Санкт-Петербург, Россия

**Черкасов Михаил Федорович** – доктор медицинских наук, профессор, заведующий кафедрой хирургии № 4, Ростовский государственный медицинский университет, Ростов-на-Дону, Россия

**Шапкин Юрий Григорьевич** – доктор медицинских наук, профессор, заведующий кафедрой общей хирургии, Саратовский государственный медицинский университет им. В. И. Разумовского, Саратов, Россия

**Шельгин Юрий Анатольевич** – доктор медицинских наук, профессор, академик РАН, научный руководитель, Национальный медицинский исследовательский центр колопроктологии им. А. Н. Рыжих, заведующий кафедрой колопроктологии, Российская медицинская академия непрерывного профессионального образования, Москва, Россия

**Шлык Ирина Владимировна** – доктор медицинских наук, профессор, заместитель главного врача по анестезиологии и реаниматологии, профессор кафедры анестезиологии и реаниматологии, Первый Санкт-Петербургский государственный медицинский университет им. акад. И. П. Павлова, Санкт-Петербург, Россия

---

# GREKOV'S BULLETIN OF SURGERY

## Scientific and practical journal

The journal «Grekov's Bulletin of Surgery» is an open peer-reviewed journal that covers all aspects of clinical and experimental researches in the field of surgery: assessment of therapeutic or preventive efficacy and tolerability of new treatment methods, comparison of advantages and disadvantages of applied interventions, study of the pathophysiological essence of surgery, development of new surgical techniques, modeling of pathological processes, etc. The journal provides a platform for the exchange of ideas and promotion of scientific progress and the art of surgery between Russian specialists, researchers from Eastern Europe and Central Asia, and their foreign colleagues. The main objective of the journal is to distribute knowledge about effective methods of surgical treatment among surgeons and doctors of related specialties.

### The objectives of the journal:

- information support of scientific research in the form of publication of the results of scientific and practical researches;
- generalization of scientific and practical achievements in the field of general and private surgery;
- postgraduate scientific and medical education for surgeons and related specialties.

This is the official publication of the Pirogov Surgical Society.

The journal publishes original articles on researches in the field of surgery and related fields, review articles, descriptions of individual clinical cases and generalized experience from the practice of practical surgeons.

The journal also publishes records of meetings of the Pirogov Surgical Society.

Among the authors of the journal are both research scientists and practicing physicians.

### EDITOR-IN-CHIEF

**Sergey F. BAGNENKO** – Dr. of Sci. (Med.), Professor, Academician of RAS, Rector of the Pavlov University, Saint Petersburg, Russia

### EDITORIAL BOARD

**Maistrenko Nikolai A.** (Vice-Editor) – Dr. of Sci. (Med.), Professor, Academician of RAS, Professor of the Department of Faculty Surgery named after S. P. Fedorov, Kirov Military Medical Academy, Saint Petersburg, Russia

**Akopov Andrei L.** (Scientific Editor) – Dr. of Sci. (Med.), Professor, Surgeon, Head of the Department of Clinical Anatomy and Operative Surgery named after Professor M. G. Prives, Head of the Department of Thoracic Surgery of the Research Institute of Surgery and Emergency Medicine, Pavlov University, Saint Petersburg, Russia

**Vasilevsky Dmitry I.** (Scientific Editor) – Dr. of Sci. (Med.), Professor, Surgeon, Head of the Department of Surgical Diseases of the Faculty of Dentistry named after Professor A. M. Ganichkin, Head of the Surgical Department № 2 of the Clinic of the Research Institute of Surgery and Emergency Medicine, Pavlov University, Saint Petersburg, Russia

**Korolkov Andrei Yu.** (Scientific Editor) – Dr. of Sci. (Med.), Professor, Surgeon, Head of the Department of Surgery of Hospital № 2 with the Clinic named after Academician F. G. Ugl'ov, Head of the Department of General and Emergency Surgery of the Research Institute of Surgery and Emergency Medicine, Pavlov University, Saint Petersburg, Russia

**Kurygin Aleksandr A.** (Scientific Editor) – Dr. of Sci. (Med.), Professor, Surgeon of the Highest Qualification Category, Associate Professor of the Department of Faculty Surgery named after S. P. Fedorov, Kirov Military Medical Academy, Saint Petersburg, Russia

**Lazarev Sergei M.** (Scientific Editor) – Dr. of Sci. (Med.), Professor, Surgeon of the Highest Qualification Category, Professor of the Department of Hospital Surgery, Pavlov University, Saint Petersburg, Russia

**Khrustalev Maxim B.** (Executive Secretary) — Cand. Sci. (Med.), Head of the Organizational and Methodological Department of the Scientific Research Department, Pavlov University, Saint Petersburg, Russia

**Al-Shukri Salman Kh.** – Dr. of Sci. (Med.), Professor, Head of the Department of Urology with the Course of Urology with Clinic, Pavlov University, Saint Petersburg, Russia

**Belyaev Aleksei M.** – Dr. of Sci. (Med.), Professor, Chief Freelance Oncologist of the Northwestern Federal District, Director, N. N. Petrov National Medicine Research Center of Oncology, Saint Petersburg, Russia

**Granov Dmitrii A.** – Dr. of Sci. (Med.), Professor, Academician of RAS, Head of the Department of Radiology and Surgical Technologies, Pavlov University, Scientific Supervisor, Russian Scientific Center of Radiology and Surgical Technologies named after Academician A. M. Granov, Saint Petersburg, Russia

**Zemlyanoi Vyacheslav P.** – Dr. of Sci. (Med.), Professor, Head of the Department of Faculty Surgery with the Course of Endoscopy named after I. I. Grekov, Dean of the Faculty of Surgery, North-Western State Medical University named after I. I. Mechnikov, Saint Petersburg, Russia

**Kamkin Evgenii G.** – Cand. of Sci. (Med.), Deputy Minister of Health of the Russian Federation, Moscow, Russia

**Korolev Mikhail P.** – Dr. of Sci. (Med.), Professor, Professor of the Department of General Surgery with the Course of Endoscopy and Surgical Patient Care, St. Petersburg State Pediatric Medical University, Saint Petersburg, Russia

**Kotiv Bogdan N.** – Dr. of Sci. (Med.), Professor, Deputy Head of the Academy for Clinical Work, Kirov Military Medical Academy, Saint Petersburg, Russia

**Manikhas Georgii M.** – Dr. of Sci. (Med.), Professor, Professor of the Department of Oncology of the Faculty of Postgraduate Education, Pavlov University, Saint Petersburg, Russia

**Neverov Valentin A.** – Dr. of Sci. (Med.), Professor, Professor of the Department of Traumatology and Orthopedics, North-Western State Medical University named after I. I. Mechnikov, Saint Petersburg, Russia

**Nemilova Tatiana K.** – Dr. of Sci. (Med.), Professor, Professor of the Department of Pediatric Surgery with the Course of Anesthesiology and Intensive Care, Pavlov University, Saint Petersburg, Russia

**Polushin Yurii S.** – Dr. of Sci. (Med.), Professor, Academician of RAS, Vice-Rector for Scientific Work, Head of the Center for Anesthesiology and Intensive Care, Head of the Department of Anesthesiology and Intensive Care, Pavlov University, Saint Petersburg, Russia

**Semyonov Dmitrii Yu.** – Dr. of Sci. (Med.), Professor, Chief Research Fellow, Surgeon of the Highest Qualification Category, Saint Petersburg Research Institute of Phthisiopulmonology, Saint Petersburg, Russia

**Khilko Vitalii A.** – Dr. of Sci. (Med.), Academician of RAS, Professor, Professor of the Department and Clinic of Neurosurgery, Kirov Military Medical Academy, Saint Petersburg, Russia

**Khbulava Gennadii G.** – Dr. of Sci. (Med.), Professor, Academician of RAS, Head of the 1<sup>st</sup> Department of Surgery (Advanced Training of Doctors) named after P. A. Kupriyanov, Kirov Military Medical Academy, Head of the Department of Surgery Faculty with the Course of Laparoscopic Surgery and Cardiovascular Surgery with Clinic, Pavlov University, Saint Petersburg, Russia

**Shevchenko Yurii L.** – Dr. of Sci. (Med.), Professor, Academician of RAS, President and Founder, Pirogov National Medical and Surgical Center, Moscow, Russia

**Shcherbuk Yurii A.** – Dr. of Sci. (Med.), Professor, Academician of RAS, Professor of the Department and Clinic of Neurosurgery, Kirov Military Medical Academy, Saint Petersburg, Russia

**Yablonskiy Petr K.** – Dr. of Sci. (Med.), Professor, Head of the Department of Hospital Surgery, St. Petersburg University, Director, Saint Petersburg Research Institute of Phthisiopulmonology, Saint Petersburg, Russia

## EDITORIAL COUNCIL

### Chairman of Editorial Council:

**Avanesyan Ruben G.** – Dr. of Sci. (Med.), Head of the Department of General Surgery with a course of Endoscopy, St. Petersburg State Pediatric Medical University, Saint Petersburg, Russia

**Akchurin Renat S.** – Dr. of Sci. (Med.), Academician of RAS, Professor, Deputy General Director for Surgery, Head of the Department of Cardiovascular Surgery, National Medical Research Center for Cardiology named after Academician E. I. Chazov, Moscow, Russia

**Vazhenin Andrey V.** – Dr. of Sci. (Med.), Academician of RAS, Head of the Department of Oncology, Radiation Diagnostics and Radiation Therapy, South Ural State Medical University, Chelyabinsk, Russia

**Grigorev Evgeniy G.** – Dr. of Sci. (Med.), Professor, Corresponding Member of RAS, Head of the Department of Hospital Surgery, Irkutsk State Medical University

**Dudanov Ivan P.** – Dr. of Sci. (Med.), Professor, Corresponding Member of RAS, Head of the Regional Vascular Center, Mariinsky City Hospital (Saint Petersburg, Russia)

**Emelyanov Sergei I.** – Dr. of Sci. (Med.), Professor, Corresponding Member of RAS, Head of the Department of Endoscopic Surgery, Faculty of Additional Professional Education, A. I. Yevdokimov Moscow State University of Medicine and Dentistry, Moscow, Russia

**Krasilnikov Dmitriy M.** – Dr. of Sci. (Med.), Professor, Head of the Department of Surgical Diseases № 1, Kazan State Medical University; Director, Surgical Clinic, Republican Clinical Hospital, Kazan, Russia

**Kubyskhin Valeriy A.** – Dr. of Sci. (Med.), Academician of RAS, Head of the Department of Surgery, Faculty of Fundamental Medicine, Lomonosov Moscow State University, Moscow, Russia

**Orlov Sergey V.** – Dr. of Sci. (Med.), Professor, Corresponding Member of RAS, Director of the Research Institute of Medical Primatology, Sochi, Russia; Leading Research Fellow of the Clinical Oncology Department, Pavlov University, Saint Petersburg, Russia

**Porkhanov Vladimir A.** – Dr. of Sci. (Med.), Professor, Academician of RAS, Chief Physician, Research Institute - Regional Clinical Hospital № 1 named after Professor S. V. Ochapovsky, Krasnodar, Russia

**Prudkov Mikhail I.** – Dr. of Sci. (Med.), Professor, Head of the Department of Surgery, Coloproctology and Endoscopy, Ural Institute of Public Health Management named after A. B. Blokhin, Ekaterinburg, Russia

**Soroka Vladimir V.** – Dr. of Sci. (Med.), Professor, Head of the Department of Emergency Cardiovascular Surgery, Saint-Petersburg I. I. Dzhaneldzhe Research Institute of Emergency Medicine, Saint Petersburg, Russia

**Stoyko Yury M.** – Dr. of Sci. (Med.), Professor, Head of the Department of Surgery, Chief Surgeon, Pirogov National Medical and Surgical Center (Moscow, Russia)

**Tompson John Brookshire** – Professor of Sociology, University of Cambridge, Rochester, USA

**Fedorov Evgeny D.** – Dr. of Sci. (Med.), Professor, Endoscopist, Moscow Clinical Hospital № 31 named after academician G. M. Savelyeva; Chief Research Fellow, Research Laboratory of Surgical Gastroenterology and Endoscopy of the Research Institute of Clinical Surgery, Pirogov Russian National Research Medical University

**Cherebillo Vladislav Yu.** – Dr. of Sci. (Med.), Professor, Head of the Department of Neurosurgery, Pavlov University, Saint Petersburg, Russia

**Cherkasov Mikhail F.** – Dr. of Sci. (Med.), Professor, Head of the Department of Surgery № 4, Rostov State Medical University, Rostov-on-Don, Russia

**Shapkin Yury G.** – Dr. of Sci. (Med.), Professor, Head of the Department of General Surgery, Saratov State Medical University named after V. I. Razumovsky, Saratov, Russia

**Shelygin Yury A.** – Dr. of Sci. (Med.), Professor, Academician of RAS, Scientific Supervisor, National Medical Research Center of Coloproctology named after A. N. Ryzhikh, Head of the Department of Coloproctology, Russian Medical Academy of Continuous Professional Education, Moscow, Russia

**Shlyk Irina V.** – Dr. of Sci. (Med.), Professor, Deputy Chief Physician for Anesthesiology and Intensive Care, Professor of the Department of Anesthesiology and Intensive Care, Pavlov University, Saint Petersburg, Russia

Решением ВАК Минобразования и науки РФ журнал «Вестник хирургии имени И. И. Грекова» включен в «Перечень ведущих рецензируемых научных журналов и изданий, в которых должны быть опубликованы основные научные результаты диссертации на соискание ученой степени доктора и кандидата наук». Журнал «Вестник хирургии имени И. И. Грекова» включен в Российский индекс научного цитирования (РИНЦ) на базе научной электронной библиотеки eLibrary.ru, индексируется в Scopus.

Научный редактор С. М. Лазарев  
Корректор В. В. Бутакова  
Верстка А. А. Чиркова  
Секретарь редакции Д. А. Точилина

Журнал зарегистрирован Федеральной службой по надзору в сфере связи, информационных технологий и массовых коммуникаций 25.03.2019 г. Номер свидетельства ПИ № ФС 77-75321  
Периодичность – 6 раз в год  
Свободная цена

Сдан в набор 21.01.2026. Дата выхода в свет 16.02.2026. Формат бумаги 60×84<sup>1</sup>/<sub>8</sub>. Печать офсетная. Усл. печ. л. 16,75. Заказ № 16/26. Тираж 1000 экз. 197022, Санкт-Петербург, ул. Льва Толстого, д. 6-8. Редакция журнала «Вестник хирургии имени И. И. Грекова»; e-mail: nauka@spb-gmu.ru; http://www.vestnik-grekova.ru.

Учредители: Министерство здравоохранения Российской Федерации; Федеральное государственное бюджетное образовательное учреждение высшего образования «Первый Санкт-Петербургский государственный медицинский университет имени академика И. П. Павлова» Министерства здравоохранения Российской Федерации.

Издатель: Федеральное государственное бюджетное образовательное учреждение высшего образования «Первый Санкт-Петербургский государственный медицинский университет имени академика И. П. Павлова» Министерства здравоохранения Российской Федерации, 197022, Санкт-Петербург, ул. Льва Толстого, д. 6-8, тел.: 8 (812) 338-70-07.

Отпечатано с готового оригинал-макета в «Типографии ИП Шевченко В. И.», п. Янино-1, ул. Новая, д. 2Б.  
Редакция журнала не несет ответственности за содержание рекламных объявлений.

By the decision of the Higher Attestation Commission (HAC) of the Ministry of Science and Higher Education of the Russian Federation, the journal «Grekov's Bulletin of Surgery» is included in the «List of leading peer-reviewed scientific journals and publications, in which the main scientific results of the thesis for the degree of Candidate of Science, Doctor of Science should be published».

The journal «Grekov's Bulletin of Surgery» is included into the «Russian Science Citation Index» (RSCI) on the database of the scientific electronic library eLibrary.ru, indexed in Scopus.

Scientific Editor Sergei M. Lazarev  
Corractor Victoria V. Butakova  
Layout designer Alla A. Chirkova  
Editorial Secretary Daria A. Tochilina

The journal is registered by the Federal Service for Supervision of Communications, Information Technology and Mass Media. Registration certificate PI № FS 77-75321 of 25.03.2019. Publication frequency – 6 issues per year  
The price is free of control

Sent to the printer 21.01.2026. Passed for printing 16.02.2026. Paper format 60×84<sup>1</sup>/<sub>8</sub>. Offset printing. Conventional printed sheets 16,75. Order № 16/26. Circulation 1000.

6-8, L'va Tolstogo str., Saint Petersburg, 197022. Editorial Board of the journal «Grekov's Bulletin of Surgery»; e-mail: nauka@spb-gmu.ru; http://www.vestnik-grekova.ru.

Founders: Ministry of Healthcare of the Russian Federation; Federal State Budgetary Educational Institution of Higher Education «Pavlov First Saint Petersburg State Medical University» of the Ministry of Healthcare of the Russian Federation.

Publisher: Federal State Budgetary Educational Institution of Higher Education «Pavlov First Saint-Petersburg State Medical University» of Ministry of Healthcare of the Russian Federation, 6-8, L'va Tolstogo str., Saint Petersburg, 197022, tel.: 8 (812) 338-70-07. Printed from the original layout in the «Printing press of private entrepreneur I. P. Shevchenko», 2B New str., Yanino-1 village.

The Editorial Board is not responsible for the content of advertisements.



## СОДЕРЖАНИЕ

## CONTENTS

**Редакторская статья***Багненко С. Ф.*

Проблемы современной хирургии в России и пути их решения. К 100-летию статьи С. П. Фёдорова «Хирургия на распутье»

**Галерея отечественных хирургов***Курьгин Ал. А., Довганюк В. С., Семенов В. В.*

Академик Андрей Львович Поленов (1871–1947) (к 155-летию со дня рождения)

**Вопросы общей и частной хирургии***Фомин В. С., Маслянюк О. В., Олексюк И. Б., Шатравка А. В., Новокрещенова А. С., Лаптев К. В., Фокин А. А.*

Анализ результатов гибридных реконструктивных операций у пациентов с критической ишемией нижних конечностей, обусловленной протяженным окклюзионным поражением бедренно-подколенного артериального сегмента

*Балеев М. С.*

Выбор способа пластики пролежня области большого вертела бедренной кости у пациентов со спинальной травмой

**Опыт работы***Василевский Д. И., Баландов С. Г., Дворецкий С. Ю., Лазарев В. М., Бечвага Г. Т., Скрябин С. А., Ахматов А. М., Берулава Е. Т., Багненко С. Ф.*

Рецидивные грыжи пищеводного отверстия диафрагмы: десятилетний опыт в проблеме

*Виллерт А. Б., Коломиец Л. А., Чуруксаева О. Н., Очиров М. О., Мальцева А. А., Мамонова Т. Ю., Виллерт С. А., Вершкова А. Е.*

Абдоминопластика у больных раком эндометрия и морбидным ожирением

*Поликарпов А. А., Кагачева Т. И., Таразов П. Г., Моисеенко А. В., Гранов Д. А.*

Билиарный манометрический тест (БМТ) в оценке эффективности баллонной пластики доброкачественных стриктур желчных протоков

*Непомнящая С. Л., Белоусов А. М., Шостка К. Г., Мальков В. А., Сенчило С. И., Басос А. С., Савельева Т. В., Харлов Н. С., Дубровин В. Ю.*

Желудочно-кишечные кровотечения при глубоком инфильтративном эндометриозе

**Editorial article**10 *Bagnenko S. F.*

Problems of modern surgery in Russia and ways to solve them. On the 100<sup>th</sup> anniversary of S. P. Fedorov's article «Surgery stands at the parting of the ways»

**The Gallery of National Surgeons**16 *Kurygin Al. A., Dovganyuk V. S., Semenov V. V.*

Academician Andrei Lvovich Polenov (1871–1947) (on the 155th anniversary of his birth)

**Problems of General and Special Surgery**23 *Fomin V. S., Maslyanyuk O. V., Shatravka A. V., Oleksyuk I. B., Novokreshchenova A. S., Laptev K. V., Fokin A. A.*

Analysis of the results of hybrid reconstructive surgeries in patients with critical lower limb ischemia caused by extensive occlusive lesion of the femoropopliteal arterial segment

30 *Baleev M. S.*

The choice of a plastic surgery method for the pressure ulcer of the greater trochanter of the femur in patients with spinal injury

**Experience of Work**42 *Vasilevsky D. I., Balandov S. G., Dvoreckiy S. Yu., Lazarev V. M., Skryabin S. A., Bechvaja G. T., Akhmatov A. M., Berulava E. T., Bagnenko S. F.*

Recurrent hiatal hernias: ten-years experience in the problem

49 *Villert A. B., Kolomiets L. A., Churuksaeva O. N., Ochirov M. O., Malsteva A. A., Mamonova T. Yu., Villert S. A., Vershkova A. E.*

Abdominoplasty in patients with endometrial cancer and morbid obesity

59 *Polikarpov A. A., Kagacheva T. I., Tarazov P. G., Moiseenko A. V., Granov D. A.*

Biliary manometric test (BMT) in evaluating the efficacy of balloon cholangioplasty for benign biliary strictures

65 *Nepomnyashchaya S. L., A. Belousov M., Shostka K. G., Malkov V. A., Senchilo S. I., Basos A. S., Saveljeva T. V., Kharlov N. S., Dubrovin V. Yu.*

Gastrointestinal bleeding in deep infiltrative endometriosis

**Сердечно-сосудистая хирургия**

*Болдырев С. Ю., Сапунов В. А., Тепляков В. А.,  
Белякова Я. В., Донцова М. В., Бут Д. В.,  
Алукхян О. А., Барбухатти К. О.*

Отдаленные результаты применения  
модифицированной реимплантации клапана аорты  
у пациентов с аневризмой корня  
и восходящей аорты

*Шлойдо Е. А., Каштанов М. Г., Попов К. В.,  
Сергеев А. С., Мазнев Д. С., Чернышев С. Д.*

Выраженность септальной редукции и исходы  
после этаноловой септальной аблации  
у пациентов с обструктивной гипертрофической  
кардиомиопатией

*Бедров А. Я., Добронравов В. А., Моисеев А. А.,  
Врабий А. А., Попов Г. И., Овчаренко Д. В.,  
Бирюков А. В., Воробьев Е. А., Быстрова О. Б.,  
Белова К. А., Молозина М. А., Хубулава Г. Г.*

Результаты эндоваскулярной реконструкции  
при двустороннем поражении почечных артерий  
у больных с диализ-зависимой ишемической  
болезнью почек

**Наблюдения из практики**

*Сазонов А. А., Касимов Р. Р., Исинов А. Э.,  
Ромашченко П. Н., Майстренко Н. А.,  
Анохин Д. Ю., Комаров И. Е.*

Опыт хирургического лечения пациента  
с тяжелым сочетанным огнестрельным  
пелвикоабдоминальным ранением  
и дистопией левой почки

**Обзоры**

*Сухоручкин В. А., Светликов А. В., Ратников В. А.,  
Яблонский П. П.*

Гибридные вмешательства в современном  
подходе к лечению атеросклероза артерий  
нижних конечностей. Анализ патогенетических  
факторов риска и результатов лечения

*Багненко С. Ф., Корольков А. Ю., Попов Д. Н.,  
Гольцов В. Р.*

Национальные клинические рекомендации  
«Острый панкреатит». Этапы создания

**Протоколы заседаний хирургических обществ**

Протоколы заседаний Хирургического общества  
Пирогова № 2601–2602

**Правила для авторов****Cardiovascular surgery**

74 *Boldyrev S. Yu., Sapunov V. A., Teplyakov V. A.,  
Belyakova Ya. V., Dontsova M. V., But D. V.,  
Alukhanyan O. A., Barbukhatti K. O.*

The long-term results of modified aortic valve  
replacement in patients with aortic root  
and ascending aortic aneurysm

83 *Shloydo E. A., Kashtanov M. G., Popov K. V.,  
Sergeev A. S., Maznev D. S., Chernyshev S. D.*

The septal reduction severity and outcomes after  
alcohol septal ablation in patients with obstructive  
hypertrophic cardiomyopathy

91 *Bedrov A. Ya., Dobronravov V. A., Moiseev A. A.,  
Vrabyi A. A., Popov G. I., Ovcharenko D. V.,  
Biryukov A. V., Vorobyev E. A., Bystrova O. B.,  
Belova K. A., Molozina M. A., Khubulava G. G.*

Results of endovascular reconstruction in patients  
with dialysis-dependent ischemic kidney disease  
due to bilateral renal artery occlusive disease

**Observation from Practice**

100 *Sazonov A. A., Kasimov R. R., Isinov A. E.,  
Romashchenko P. N., Maistrenko N. A.,  
Anohin D. Yu., Komarov I. E.*

Experience of surgical treatment of a patient  
with severe combined pelvic abdominal gunshot  
wound and left kidney dystopia

**Reviews**

106 *Sukhoruchkin V. A., Svetlikov A. V., Ratnikov V. A.,  
Yablonskiy P. P.*

Hybrid vascular interventions in the present  
approach to the treatment of atherosclerotic  
arterial disease of the lower extremities.  
Analysis of pathogenetic risk factors and  
treatment results

114 *Bagnenko S. F., Korolkov A. Yu., Popov D. N.,  
Golczov V. R.*

National clinical guidelines «Acute pancreatitis».  
The history of creation

**Proceeding of Sessions of Surgical**

120 Proceedings of the Pirogov Surgical Societies  
№ 2601–2602

130 **Author guidelines**

© С. Ф. Багненко, 2026  
УДК 616-089 (470+571)  
<https://doi.org/10.24884/0042-4625-2026-185-1-10-15>

## ПРОБЛЕМЫ СОВРЕМЕННОЙ ХИРУРГИИ В РОССИИ И ПУТИ ИХ РЕШЕНИЯ. К 100-ЛЕТИЮ СТАТЬИ С. П. ФЁДОРОВА «ХИРУРГИЯ НА РАСПУТЬЕ»

С. Ф. Багненко\*

Первый Санкт-Петербургский государственный медицинский университет имени академика И. П. Павлова  
197022, Россия, Санкт-Петербург, ул. Льва Толстого, д. 6-8

*Поступила в редакцию 20.01.2026 г.; принята к печати 21.01.2026 г.*

В статье рассматриваются актуальные проблемы организации современной хирургической помощи в России. Проводится исторический анализ развития хирургии за последнее столетие, отталкиваясь от идей С. П. Фёдорова, выраженных в работе «Хирургия на распутье» (1926 г.).

Основной акцент сделан на проблеме обеспечения качественной высокотехнологичной, особенно экстренной, хирургической помощи населению сельских территорий. Показано, что современные нормативные требования и внедрение сложных диагностических технологий (КТ, МРТ, ангиография) сделали невозможным их полномасштабное развертывание в каждом районе, что привело к необходимости концентрации ресурсов.

В качестве стратегического пути решения проблемы предлагается внедрение трехуровневой системы оказания специализированной медицинской помощи. Ключевым элементом является создание сети межрайонных «флагманских центров специализированной помощи», оснащенных полным спектром оборудования для инвазивной хирургии, рассчитанных на обслуживание 150–200 тыс. населения. Данные центры должны быть интегрированы в единую систему скорой медицинской помощи и медицинской эвакуации с централизованной диспетчеризацией, что обеспечит эффективную маршрутизацию пациентов в первые сутки. По расчетам, такая система позволит оказывать помощь большинству экстренных больных (80 %) на базе районных больниц, а остальным – обеспечить своевременную эвакуацию в специализированные центры.

Предлагаемая модель рассматривается как развитие принципа этапного лечения с эвакуацией по назначению, доказавшего свою эффективность в военно-полевой хирургии.

**Ключевые слова:** организация современной хирургической помощи, экстренная хирургическая помощь, трехуровневая система оказания специализированной медицинской помощи

**Для цитирования:** Багненко С. Ф. Проблемы современной хирургии в России и пути их решения. К 100-летию статьи С. П. Фёдорова «Хирургия на распутье». *Вестник хирургии имени И. И. Грекова*. 2026;185(1):10–15. <https://doi.org/10.24884/0042-4625-2026-185-1-10-15>.

\* **Автор для связи:** Сергей Фёдорович Багненко, ФГБОУ ВО ПСПбГМУ им. акад. И. П. Павлова Минздрава России, 197022, Россия, Санкт-Петербург, ул. Льва Толстого, д. 6-8. E-mail: [rector@1spbgnu.ru](mailto:rector@1spbgnu.ru).

## PROBLEMS OF MODERN SURGERY IN RUSSIA AND WAYS TO SOLVE THEM. ON THE 100<sup>th</sup> ANNIVERSARY OF S. P. FEDOROV'S ARTICLE «SURGERY STANDS AT THE PARTING OF THE WAYS»

Sergey F. Bagnenko\*

Pavlov University  
6-8, L'va Tolstogo str., Saint Petersburg, 197022, Russia

*Received 20.01.2026; accepted 21.01.2026*

The article discusses the current problems of organizing modern surgical care in Russia. A historical analysis of surgery development over the past century was carried out. It was based on the S. P. Fedorov's ideas expressed in his work "Surgery stands at the parting of the ways" (1926).

The focus is on the issue of providing high quality, high-tech, especially emergency, surgical care to the population of rural areas. It is demonstrated that modern regulatory requirements and the introduction of complex diagnostic technologies (CT, MRI, and angiography) have made it impossible to fully deploy them in every region, which has led to the need for resource concentration.

The introduction of a three-level system of specialized medical care is proposed as a strategic way to solve the problem. A key element is the creation of a network of inter-district «flagship specialized care centers» equipped with a full range of equipment for invasive surgery, designed to serve 150–200 thousand people. These centers should

be integrated into a unified system of emergency medical care and medical evacuation with centralized dispatching, which will provide effective patient routing within the first 24 hours. According to calculations, such system will allow for providing the care to the majority of emergency patients (80%) at district hospitals, and ensuring timely evacuation of others to specialized centers.

The proposed model is considered as the development of the principle of staged treatment with evacuation by destination, which has proven its effectiveness in military field surgery.

**Keywords:** *organization of modern surgical care, emergency surgical care, three-level system of specialized medical care*

**For citation:** Bagnenko S. F. Problems of modern surgery in Russia and ways to solve them. On the 100<sup>th</sup> anniversary of S. P. Fedorov's article «Surgery stands at the parting of the ways». *Grekov's Bulletin of Surgery*. 2026;185(1):10–15. (In Russ.). <https://doi.org/10.24884/0042-4625-2026-185-1-10-15>.

\* **Corresponding author:** Sergey F. Bagnenko, Pavlov University, 6-8, L'va Tolstogo str., Saint Petersburg, 197022, Russia. E-mail: [rector@1spbgu.ru](mailto:rector@1spbgu.ru).

В 1926 г. Сергей Петрович Фёдоров опубликовал свою полную раздумий статью «Хирургия на распутье». Эта статья часто упоминается опытными хирургами и сейчас. Что побудило С. П. Фёдорова поделиться своими мыслями и о чем была написана эта статья?

Нужно понимать, что это 1925–1926 гг. в молодой советской стране, в которой еще не прошло и 10 лет после Первой мировой и гражданской войн, половина страны была в разлуке. Было много экспериментов по построению «нового мира». И это стремление захватывало многие направления деятельности, отрасли знаний. В том числе и медицину вообще, и хирургию в частности.

Автора очень беспокоит чрезмерная смелость молодых активных хирургов, которые увлекаются новомодными операциями, которые граничат с экспериментами на пациентах. Все это происходит в атмосфере фактической безнаказанности таких хирургов. В качестве примеров таких операций С. П. Фёдоров приводит следующие вмешательства: удаления или фиксации органов брюшной полости при их «птозах», перевязка магистральных артерий без надобности, пересадка тканей половых желез животных с целью омоложения, иссечение шейной части симпатических стволов, эпинефрэктомия при лечении эпилепсии или спонтанной гангрены конечности.

Все эти отрицательные примеры навевают грусть на опытных хирургов и заставляют призывать молодых хирургов к осторожности, взвешенному подходу к нововведениям, не спешить увлекаться новомодными идеями без их перепроверки и серьезной теоретической проработки. Особое беспокойство автор незабываемой статьи высказывает по поводу обилия непроверенных публикаций, которые провоцируют молодых хирургов к повторению порочных опытов.

Справедливости ради следует сказать, что в своей статье С. П. Фёдоров в качестве подтверждения истинности своих суждений постоянно обращается к статьям Зауэрбруха и Лериша, которые высказывают похожие мысли, оценивая ситуацию в Германии и Франции.

Выход из создавшейся ситуации С. П. Фёдоров, равно как и Зауэрбрух и Лериш, видит в подроб-

ных обсуждениях на съездах хирургов и выработке решений, «с которыми был бы согласен весь мир».

И вот прошло 100 лет! Что изменилось в хирургии?

Нужно признать, что, безусловно, все мы стали умнее, осторожнее, больше вооружены диагностическими и лечебными технологиями. В повседневную практику вошла доказательная медицина, национальные и международные клинические рекомендации. Выстроена культура доказательности научных публикаций, построена система многоцентровых исследований, метаанализов, система этических комитетов на пути введения новых исследований и лечебной практики. Многие из недостатков хирургии того периода в большинстве стран ушли в прошлое. В России появились и активно внедряются в повседневную клиническую практику «Порядки оказания медицинской помощи», стандарты оснащения и стандарты финансирования медицинской помощи. И, наконец, профессиональными сообществами совместно с главными специалистами МЗ РФ активно разрабатываются и внедряются национальные клинические рекомендации (НКР). Это важнейшие регулирующие документы, призванные защитить как пациента от некачественной медицинской помощи, так и врача вообще и хирурга в частности от необоснованных претензий и преследований в случаях осложнений и неблагоприятных исходов. На сегодняшний день более 1000 НКР разработаны и абсолютное большинство либо приняты окончательно, либо находятся в завершающей стадии утверждения.

Отдельно следует сказать, что за эти 100 лет произошли коренные изменения в оснащенности хирургических стационаров, операционных блоков, диагностических служб и в системе организации медицинской помощи. Перечислять все шаги на пути построения современной хирургии по важности очень сложно. Поэтому обозначим их крупными мазками по десятилетиям.

• 1925–1940 гг. – кроме хирургии и травматологии выделились в отдельные специальности урология, нейрохирургия, появилась первая кафедра военно-полевой хирургии, стала выстраиваться система эвакуации и этапного лечения раненых, появились первые операции на пищевом тракте, первая

попытка трансплантации почки. Большое развитие получила местная анестезия. В США появились первые ожоговые центры.

- 1940–1950 гг., безусловно, прошли под знаком огромных испытаний, связанных со Второй мировой войной, а для нас Великой Отечественной войной. В это десятилетие появился огромный опыт военно-полевой хирургии, хирургии повреждений, травматологии, восстановительной хирургии, гнойно-септической хирургии. Повысилась роль общей ингаляционной и неингаляционной анестезии. Стали развиваться современная инфузионная терапия травматического шока, переливание крови и плазмы. Безусловно, огромную роль в достижении выдающихся результатов военной медицины в Великой Отечественной войне сыграла новая система организации помощи раненым. Был реализован переход от системы этапного лечения, сформулированного В. А. Оппелем во время Первой мировой войны, к системе «этапного лечения с эвакуацией по назначению». Этот принцип, сформулированный академиком Е. И. Смирновым, позволил концентрировать однородных раненых в специализированных госпиталях. Это кардинально улучшило результаты лечения [1].

- в 1950–1960 гг. наиболее впечатляющее развитие хирургии связано с развитием анестезиологии и реаниматологии. Появились миорелаксанты, новые анестетики, разработан эндотрахеальный метод анестезии, усовершенствованы наркозные аппараты, разработаны аппараты искусственной вентиляции легких [2]. Соответственно, появилась возможность выполнять операции на органах грудной полости и более обширные операции во всех областях. По сути, это дало возможность развивать торакальную, сердечно-сосудистую хирургию, трансплантологию, онкохирургию.

- в 1960–1970 гг. оформляются многие из «узких» хирургических специальностей: кардиохирургия, сосудистая хирургия, торакальная хирургия, трансплантология. Создаются крупные специализированные центры по этим направлениям. Появляются новые дорогостоящие методы диагностики: компьютерная томография, ангиография, ультразвуковая диагностика. Но эти методы только начинали свой путь и были недоступны большинству больниц. Но уже в то время начинается тенденция к укрупнению больниц. Здесь нельзя не отметить роль академика Б. В. Петровского: во времена его работы на посту министра здравоохранения СССР появились центральные районные больницы с обязательным набором отделений и технологий (операционная, группа анестезиологии, рентгеновский кабинет, лаборатория). Особенно важно это было для жителей сельской местности, у которых появилась возможность получать современную хирургическую помощь, в том числе экстренную. Нужно признать, что это был огромный шаг в построении

современной хирургической помощи на всей территории огромной страны. В это же время появилась и интенсивно развивалась санитарная авиация [3]. Появились отделения экстренной консультативной помощи при областных больницах, которые осуществляли вылеты специалистов в районы области для оказания специализированной помощи на месте, отделения (группы) анестезиологии реорганизованы в отделения (группы) анестезиологии-реанимации. Несколько позже (1975 г.) в состав крупных многопрофильных больниц введены отделения реанимации и интенсивной терапии [4].

- в 1980–1990 гг. важнейшим шагом в развитии хирургической помощи стало дальнейшее укрупнение больниц. По инициативе Б. В. Петровского еще в 1970-е гг. появился первый проект 1000-коечной однокорпусной больницы. Но строительство этих больниц в большинстве регионов прошло именно в 1980-е гг. И связано это было в значительной степени с внедрением современных дорогостоящих диагностических технологий (КТ, МРТ, АГ, УЗИ, эндоскопия, сцинтиграфия) [5]. В народе эти больницы стали называть «гребенка» по их виду сверху. Но это были по тем временам самые современные больницы, которые стали областными, краевыми, республиканскими или самыми крупными городскими в городах-миллионниках. Они и сегодня в большинстве регионов являются таковыми.

- 1990–2000 гг. в нашей стране были «годами выживания». А развитие здравоохранения вообще и хирургии в частности, по сути, было остановлено. Справедливости ради следует признать, что в эти годы появилась и стала искать свое место эндовидеохирургия. Появились энтузиасты этого направления и первые отделения «лапароскопической хирургии» именно в этих 1000 коечных больницах. Но в большинстве больниц и тем более вне городов развитие остановилось. Особенно остро это чувствовалось на фоне открывшегося потока современной мировой медицинской техники и оборудования, которые привозили к нам на выставки в Москву и Ленинград – Санкт-Петербург и другие крупные города. Но средств для приобретения этих «богатств» практически ни у кого не было. В эти же годы проходило болезненное становление обязательного медицинского страхования (ОМС). Вначале внедрение ОМС проходило под лозунгом поиска дополнительных средств для финансирования здравоохранения, но вскоре стало единственным источником финансирования для абсолютного большинства больниц. Бюджет с трудом финансировал федеральные клиники и некоторые виды помощи (психиатрия, туберкулез, СПИД, службу крови, комбустиологию).

И вот наступили 2000-е гг. В стране постепенно стали наступать другие времена. Оглядываясь назад, следует признать, что самым главным, переломным событием для восстановления здраво-

охранения вообще и хирургии в частности стало событие, со здравоохранением напрямую не связанное. Это дело «Юкоса», по результатам которого президент В. В. Путин вернул в бюджет нефтегазовые деньги, точнее, налоги. Именно с этого времени постепенно стали появляться программы развития здравоохранения, наполняться средствами федеральный и региональные бюджеты.

Первой программой в начале нулевых было увеличение квот ВМП (высокотехнологичной и дорогостоящей медицинской помощи). И это было правильно, поскольку она позволила сохранить работоспособность федеральных центров и сохранить высококвалифицированные кадры. Кроме того, это такие виды помощи, которые сами пациенты точно не в состоянии оплатить. Затем были запущены национальные проекты: замена машин скорой помощи, создание сосудистых центров, улучшение оказания помощи пострадавшим в ДТП. Они коснулись уже всех регионов, стала улучшаться ситуация с самыми распространенными и опасными заболеваниями и травмами. Стала впервые после распада СССР восстанавливаться управляемость системы здравоохранения страны. Потом пришла пора программы модернизации. Здравоохранение получило невиданные до этого 460 млрд рублей для ремонтов и закупки во все основные федеральные и региональные центры современного оборудования, а также их информатизации. Параллельно с этим проделана огромная работа по выстраиванию нормативно-правовой базы (порядки, стандарты, протоколы, клинические рекомендации), выстраивается система непрерывного медицинского образования, методическая работа с управленческими кадрами и специалистами на местах. Выстраивается умная система оплаты медицинской помощи, единая для всей страны. На новом уровне восстанавливается санавиация. Короче говоря, если это понимаешь и оглядываешься назад, то очевидно, что проделана огромная работа и пройден большой путь в восстановлении и развитии эффективного отечественного здравоохранения. Я очень хорошо помню, когда я в конце 1990-х гг. пришел молодым директором в НИИ скорой помощи им. И.И. Джанелидзе, больные были вынуждены приносить с собой почти все. Сами себе покупали металл для остеосинтеза, интродьюсеры и стенты, дорогие антибиотики и иммунологические препараты. Особенно тяжелая ситуация была с обожженными, политравмой, тяжелым панкреатитом, сепсисом. Позже, в 2014 г., это время мне напомнила ситуация в Крыму, когда он только вернулся в состав РФ. Но за 5 лет мы в Крыму построили то, что у себя, в остальной части России, строили 20 лет.

Постепенно хирургия в областных центрах и крупных городах стала современной, стремительно развиваются минимально инвазивные технологии, роботизированная хирургия. В последнее

десятилетие особое место занимает внутрисосудистая хирургия пищевода, ранних форм рака желудка и толстой кишки.

Но следует признать, что не решена проблема оказания современной хирургической помощи и прежде всего экстренной для жителей сельской местности. И это основное, что заставляет написать эту статью, отталкиваясь от статьи С. П. Фёдорова.

По сути, после построения системы центральных районных больниц в 1970-е гг. прошлого века стала действовать двухуровневая система оказания специализированной помощи. Первый уровень в районах, где были обязательными хирургические, травматологические и гинекологические отделения. И второй уровень – это областные, краевые и республиканские больницы, которые должны были оказывать содействие по «узким» профилям и организовать выездные формы помощи районам, отправляя бригады узких специалистов, используя санитарную авиацию. Поскольку технологии того времени не знали компьютерной томографии, МРТ, АГ, современных возможностей УЗИ и эндоскопии, то специализированная помощь по этим направлениям вполне могла быть реализована на уровне районов, что и существовало в СССР. Но в постсоветское время в повседневную клиническую практику пришли современные методы «тяжелой» диагностики, ужесточились требования к оперблокам, центрам стерилизационной обработки, гемотрансфузиям и т. п. Стали невозможными ни точная диагностика, ни современный уровень лечения без использования этих технологий. Сегодня все нормативные документы, и прежде всего национальные клинические рекомендации (НКР), порядки оказания помощи по всем направлениям и по всем специальностям, федеральные стандарты требуют использования всех современных методов диагностики и лечения каждому нуждающемуся в этом больному.

В результате, в крупных городах это в принципе достижимо. Быстрее и успешнее других это реализует Москва. В столице с 2010 г. реализуется план по укрупнению больниц и концентрации видов специализированной помощи в крупных базовых многопрофильных стационарах. Это вначале вызвало много нареканий, но в результате уровень специализированной помощи в Москве сегодня опережает не только таковой в остальных субъектах, но и во многих европейских странах.

Этот путь, несомненно, придется повторить в большинстве субъектов РФ. И именно потому, что без этого невозможно достичь высокого уровня качества и безопасности медицинской помощи. Но в том, чтобы это реализовать, по нашему глубокому убеждению, важнейшую роль сыграет не только наличие ресурсов, но и политическая воля и компетентность руководителей субъектов,

их команд и глав органов здравоохранения в этих субъектах. Равно как и поддержка таких реформ на федеральном уровне.

Но первоочередной задачей становится решение вопроса – что нам делать с сельской медициной? Как обеспечить современной специализированной помощью, в том числе экстренной, не только городское население, но и население за пределами региональных центров? А это около 30 % всего населения РФ.

Эта задача в России с ее просторами и огромными территориями с низкой плотностью населения наисложнейшая. Она может быть решена только при наличии хорошо функционирующей системы медицинской помощи, медицинской и авиамедицинской эвакуации, важнейшим элементом которой является современная скорая медицинская помощь!

Основной замысел построения такой системы довольно прост. Почему появление «тяжелой» диагностики потребовало укрупнения больниц в городах? Это поначалу было связано с высокой стоимостью этих технологий, но потом выяснилось, что качество и диагностическая точность достигается только в высокопоточковых центрах. И это касается не только диагностических, но и всех лечебных технологий и прежде всего инвазивных. Тогда становится понятным, что даже если бы мы вообще не были ограничены в средствах и расставили бы все виды современного оборудования и специалистов во всех районных больницах, то никогда не достигли бы качества медицинской помощи без ее концентрации.

Означает ли это, что нам нужно эвакуировать всех больных в областные, краевые и республиканские центры? Безусловно, этого не нужно делать!

Концентрация специализированных видов медицинской помощи через укрупнение больниц в 21 веке стало общемировым трендом [6–8].

При этом следует понимать, что специализированная помощь в экстренной форме на 75–80 % требуется больным с обострениями хронических заболеваний. Это гипертонические кризы, пароксизмы предсердной тахикардии, декомпенсация хронической сердечной недостаточности, ушибы, колики, обострения хронического пиелонефрита, очаговые внебольничные пневмонии без дыхательной недостаточности, обострения обструктивной болезни легких и т. п. Таким пациентам может потребоваться не столько «реанимация», сколько интенсивное наблюдение или временное поддержание функции одной-двух функциональных систем. Воспринимаемое когда-то лишь как неотъемлемый элемент интенсивной терапии, сегодня интенсивное наблюдение применяется самостоятельно и реализуется не только в специализированных ОРИТ. Особенно оно востребованно у лиц кардиологического, неврологического профилей, а также в процессе диагностического поиска при поступлении

иных больных с предполагаемой угрозой развития критического состояния.

Для диагностики и лечения этой основной группы экстренных больных вполне достаточно мощностей и возможностей районных больниц. Для них необходимо терапевтическое отделение, рентген, УЗИ, ЭКГ, оценка функции внешнего дыхания, лаборатория, палаты реанимации и интенсивной терапии, современное приемное отделение и система ранней реабилитации.

Все это или уже имеется в абсолютном большинстве районных больниц, либо может быть относительно легко там доведено до современных требований. А количество нуждающихся в этой помощи пациентов вполне обеспечит поддержание уровня квалификации специалистов.

Другое дело – это инвазивные виды помощи. Для современных видов хирургической, травматологической помощи, а также акушерско-гинекологической помощи необходимы все диагностические и лечебные технологии, которыми сегодня владеют крупные больницы в городах. Это круглосуточные УЗИ, КТ, МРТ, АГ, современная круглосуточная эндоскопия. Кроме того, нужны современный оперблок, хорошо оснащенные отделение анестезиологии-реанимации, центр стерилизационной обработки (ЦСО), отделение переливания крови, отделение патоморфологии, круглосуточное отделение лабораторной диагностики, бактериологическая лаборатория.

Этими технологиями невозможно обеспечить все 1200 сельских районов РФ. При этом, повторюсь, вопрос не только и даже не столько в стоимости оборудования и набора специалистов, сколько в необходимости создавать высокопоточковые и нагруженные работой мощности. А значит, такие центры нужно создавать из расчета каждый центр на 150–200 тыс. населения. Этот принцип уже был реализован у нас при создании первичных сосудистых отделений и травмоцентров 2-го уровня. По сути, мы должны распространить этот же принцип и на создание центров инвазивных методов специализированной помощи. Полагаю, что для правильного понимания роли таких центров их следует назвать «флагманскими центрами специализированной помощи» по образу и подобию таковых в Москве. По сути, это межрайонные центры инвазивных методов специализированной помощи в наиболее крупных населенных пунктах в каждом субъекте РФ. Таким образом формируется «медицинский округ» для нескольких районов с популяцией не менее 150–200 тыс. жителей. Расчеты показывают, что их необходимо около 150 на всю Россию. При этом многие из них в значительной степени оснащены необходимым оборудованием. Поэтому важнейшими элементами такой системы станут создание региональных центров скорой медицинской помощи и медицинской эвакуации с единой диспетчерской, которые обеспечат посту-

пление экстренных больных, нуждающихся в инвазивной помощи, в первые сутки от обращения больного за скорой медицинской помощью.

По нашим расчетам, из каждых 10 экстренных больных, требующих госпитализации, 8 будут получать помощь в своих районных больницах, а 2 потребуют эвакуации на 2-й уровень в межрайонные флагманские центры. И только 2–3 % потребуют эвакуации сразу на 3-й уровень оказания помощи в областные, краевые и республиканские больницы. Это больные, требующие помощи исключительно у узких специалистов или в федеральных центрах. Безусловно, реализация такой модели возможна только при наличии единых на субъект региональных центров скорой медицинской помощи с единой диспетчерской. Именно этот центр и должен обеспечить качественную скорую медицинскую помощь и правильную маршрутизацию в первые сутки от момента обращения больного.

По своей сути – это будет реализация опыта советской медицины в ВОВ, когда академиком Е. И. Смирновым был реализован принцип этапного лечения с эвакуацией по назначению.

Таким образом, через 100 лет после статьи С. П. Фёдорова, мы опять стоим на пороге серьезных изменений в системе организации современной хирургической помощи в нашей стране. Уверен, что и эти непростые задачи будут успешно выполнены.

Ссылку на полную версию статьи профессора С. П. Фёдорова «Хирургия на распутье» (опубликована в журнале «Новый хирургический архив», 1926 г., Т. 10, Кн. 1–2) можно найти, отсканировав QR-код



#### Конфликт интересов

Автор заявил об отсутствии конфликта интересов.

#### Conflict of interest

The author declares no conflict of interest.

#### Соответствие нормам этики

Автор подтверждает, что соблюдены права людей, принимавших участие в исследовании, включая получение информированного согласия в тех случаях, когда оно необходимо, и правила обращения с животными в случаях их использования в работе. Подробная информация содержится в Правилах для авторов.

#### Compliance with ethical principles

The author confirms that they respect the rights of the people participated in the study, including obtaining informed consent when it is necessary, and the rules of treatment of animals when they are used in the study. Author Guidelines contains the detailed information.

#### Информация об авторе:

**Багненко Сергей Фёдорович**, доктор медицинских наук, профессор, академик РАН, вице-президент Российского хирургического общества им. В. С. Савельева, председатель Российского общества скорой медицинской помощи, главный редактор журнала «Вестник хирургии имени И. И. Грекова» (Санкт-Петербург, Россия), ORCID: 0000-0002-6380-137X.

#### Information about author:

**Bagnenko Sergey F.**, Dr. of Sci. (Med.), Professor, Academician of the Russian Academy of Sciences, Vice-President of the Russian Surgical Society named after V. S. Savelyev, Chairman of the Russian Society of Emergency Medical Care, Editor-in-chief of the journal «Grekov's Bulletin of Surgery» (Saint Petersburg, Russia), ORCID: 0000-0002-6380-137X.

#### ЛИТЕРАТУРА

1. Ефименко Н. А., Самохвалов И. М. Создание системы этапного лечения В. А. Опеля и дальнейшее развитие военно-полевой хирургии. *Клиническая медицина*. 2020. № 8. С. 628–631. <https://doi.org/10.30629/0023-2149-2020-98-8-628-631>.
2. Полушин Ю. С. Отечественная анестезиология-реаниматология 2019 – к чему пришли и куда идем. *Вестник анестезиологии и реаниматологии*. 2019. Т. 16, № 2. С. 6–14. <https://doi.org/10.21292/2078-5658-2019-16-2-6-14>.
3. Петровский Б. В. Новый этап в развитии народного здравоохранения СССР. М.: Медицина, 1981. 216 с.
4. Полушин Ю. С. Проблемные вопросы анестезиолого-реаниматологической помощи. *Вестник анестезиологии и реаниматологии*. 2019. Т. 16, № 1. С. 5–12. <https://doi.org/10.21292/2078-5658-2019-16-1-5-12>.
5. Ясюля Т. В. Основные тенденции развития систем охраны здоровья в XXI веке. *Материалы XI Всероссийской с международным участием научно-практической конференции*. С. 433–441.
6. Heeringa J., Mutti A., Furukawa M. F. et al. Horizontal and Vertical Integration of Health Care Providers: A Framework for Understanding Various Provider Organizational Structures. *Int J Integr Care*. 2020. Vol. 20, № 1. P. 2. <https://doi.org/10.5334/ijic.4635>. PMID: 31997980; PMCID: PMC6978994.
7. World Health Organization. Regional Office for Europe (2006). The work of WHO in the European Region, 2004–2005: biennial report of the Regional Director. World Health Organization. Regional Office for Europe. URL: <https://iris.who.int/handle/10665/107785> (accessed: 10.01.26).
8. Cutler D. M., Scott Morton F. Hospitals, market share, and consolidation. *JAMA*. 2013. Vol. 310, № 18. P. 1964–70. <https://doi.org/10.1001/jama.2013.281675>. PMID: 24219952.

#### REFERENCES

1. Efimenko N. A., Samokhvalov I. M. Working out of oppel stage-by-stage treatment system and further development of military field surgery. *Clinical Medicine (Russian Journal)*. 2020;98(8):628–631. (In Russ.). <https://doi.org/10.30629/0023-2149-2020-98-8-628-631>.
2. Polushin Yu. S. The russian anesthesiology and critical care in 2019 – what we have achieved and where we go. *Messenger of anesthesiology and resuscitation*. 2019;16(2):6–14. (In Russ.). <https://doi.org/10.21292/2078-5658-2019-16-2-6-14>.
3. Petrovsky B. V. A new stage in the development of public health in the USSR. Moscow, Medicine, 1981. 216 p. (In Russ.).
4. Polushin Yu. S. Topical issues of anesthesiology and intensive care. *Messenger of anesthesiology and resuscitation*. 2019;16(1):5–12. (In Russ.). <https://doi.org/10.21292/2078-5658-2019-16-1-5-12>.
5. Yasyulya T. V. The main trends in the development of health protection systems in the 21<sup>st</sup> century. *Materials of the XI All-Russian Scientific and Practical Conference with international participation*. P. 433–441. (In Russ.).
6. Heeringa J., Mutti A., Furukawa M. F. et al. Horizontal and Vertical Integration of Health Care Providers: A Framework for Understanding Various Provider Organizational Structures. *Int J Integr Care*. 2020; 20(1):2. <https://doi.org/10.5334/ijic.4635>. PMID: 31997980; PMCID: PMC6978994.
7. World Health Organization. Regional Office for Europe (2006). The work of WHO in the European Region, 2004–2005: biennial report of the Regional Director. World Health Organization. Regional Office for Europe. URL: <https://iris.who.int/handle/10665/107785> (accessed: 10.01.26).
8. Cutler D. M., Scott Morton F. Hospitals, market share, and consolidation. *JAMA*. 2013;310(18):1964–70. <https://doi.org/10.1001/jama.2013.281675>. PMID: 24219952.

© CC BY Ал. А. Курыгин, В. С. Довганюк, В. В. Семенов, 2026  
УДК 616-001 + 616.8-089 (092) Поленов  
<https://doi.org/10.24884/0042-4625-2026-185-1-16-22>

## АКАДЕМИК АНДРЕЙ ЛЬВОВИЧ ПОЛЕНОВ (1871–1947) (к 155-летию со дня рождения)

Ал. А. Курыгин, В. С. Довганюк\*, В. В. Семенов

Военно-медицинская академия имени С. М. Кирова  
194044, Россия, Санкт-Петербург, ул. Академика Лебедева, д. 6

*Поступила в редакцию 03.01.2026 г.; принята к печати 21.01.2026 г.*

Выдающийся хирург, травматолог и нейрохирург, ученый, педагог и организатор здравоохранения, один из основоположников травматологии и нейрохирургии в России, создатель первой крупной научно-практической школы нейрохирургов в нашей стране, основатель и директор Физиохирургического института (1917) и первый директор Государственного травматологического института (1923) в Петрограде, организатор первой в нашей стране кафедры травматологии и ортопедии (1918), первый директор Ленинградского государственного научно-исследовательского нейрохирургического института (1938), академик АМН СССР (1945), заслуженный деятель науки РСФСР (1934), лауреат Сталинской премии I степени (1946), доктор медицинских наук (1901), профессор (1914) Андрей Львович Поленов родился 7 (19 по новому стилю) апреля 1871 г. в Москве в дворянской семье известного в России рода Поленовых. В 1896 г. окончил Военно-медицинскую академию, служил военным врачом в г. Орле, затем в Кронштадтском военно-морском госпитале. В 1901 г. защитил в Военно-медицинской академии докторскую диссертацию «Симпатэктомия. Влияние ее на экспериментальную эпилепсию животных». В 1917 г. А. Л. Поленов организовал Физиохирургический институт для комплексного лечения инвалидов войн и пострадавших от травм в мирное время. В 1923 г. назначен директором созданного Государственного травматологического института, издал первое в нашей стране руководство по травматологии. В 1935 г. возглавил первую в России штатную кафедру нейрохирургии в ЛенГИДУВе. В 1938 г. назначен директором нового Нейрохирургического института. А. Л. Поленов был автором и соавтором более 150 научно-практических трудов, включая 12 монографий и руководств, он создал первую в нашей стране школу нейрохирургов и считается основоположником нейрохирургии в России. Академик А. Л. Поленов скончался 19 июля 1947 г. в Ленинграде и был похоронен на Большеохтинском кладбище. В этом же году имя А. Л. Поленова было присвоено Ленинградскому государственному научно-исследовательскому нейрохирургическому институту.

**Ключевые слова:** история медицины, хирургия, травматология, нейрохирургия, Андрей Львович Поленов

**Для цитирования:** Курыгин Ал. А., Довганюк В. С., Семенов В. В. Академик Андрей Львович Поленов (1871–1947) (к 155-летию со дня рождения). *Вестник хирургии имени И. И. Грекова*. 2026;185(1):16–22. <https://doi.org/10.24884/0042-4625-2026-185-1-16-22>.

\* **Автор для связи:** Виталий Сафронович Довганюк, Военно-медицинская академия им. С. М. Кирова, 194044, Россия, Санкт-Петербург, ул. Академика Лебедева, д. 6. E-mail: vit.dov65@rambler.ru.

## ACADEMICIAN ANDREI LVOVICH POLENOV (1871–1947) (on the 155<sup>th</sup> anniversary of his birth)

Alexander A. Kurygin, Vitaly S. Dovganyuk\*, Valery V. Semenov

Military Medical Academy  
6, Academica Lebedeva str., Saint Petersburg, Russia, 194044

*Received 03.01.2026; accepted 21.01.2026*

An outstanding surgeon, traumatologist and neurosurgeon, scientist, teacher and organizer of healthcare, one of the founders of traumatology and neurosurgery in Russia, creator of the first large scientific and practical school of neurosurgeons in our country, founder and director of the Physiosurgical Institute (1917) and the first director of the State Traumatology Institute (1923) in Petrograd, organizer of the first in our country department of traumatology and orthopedics (1918), the first director of the Leningrad State Research Neurosurgical Institute (1938), Academician of the USSR Academy of Medical Sciences (1945), Honored Scientist of the RSFSR (1934), laureate of the Stalin Prize of the 1st degree (1946), Doctor of Medical Sciences (1901), Professor (1914). Andrei Lvovich Polenov was born on April 7 (April 19, new style), 1871, in Moscow to a noble family of the Polenov family, well known in Russia. In 1896, he graduated from the Military Medical Academy and served as a military doctor in Orel, then at the Kronstadt Naval Hospital. In 1901, he defended his doctoral dissertation «Sympathectomy. Its Effect on Experimental Epilepsy in Animals» at the Military Medical Academy. In 1917, A. L. Polenov organized the Physiosurgical Institute for the comprehensive treatment of war invalids and those injured in peacetime. In 1923, he was appointed director of the newly established State Traumatology Institute and published the first traumatology manual in the country. In 1935, he headed the first full-time neurosurgery department in Russia at the Leningrad State Neurosurgical Research Institute. In 1938, he was appointed director of the new Neurosurgical Institute. A.L. Polenov was the author and co-author of more than 150 scientific and practical works, including 12 monographs and manuals. He created the first school of neurosurgeons in our country and is considered the founder of neurosurgery in Russia. Academician A. L. Polenov died on July 19, 1947, in Leningrad and was buried at the Bolsheokhtinskoe Cemetery. That same year, the Leningrad State Neurosurgical Research Institute was named after A. L. Polenov.


**Keywords:** history of medicine, surgery, traumatology, neurosurgery, Andrei Lvovich Polenov

**For citacion:** Kurygin Al. A., Dovganyuk V. S., Semenov V. V. Academician Andrei Lvovich Polenov (1871–1947) (on the 155th anniversary of his birth). *Grekov's Bulletin of Surgery*. 2026;185(1):16–22. (In Russ.). <https://doi.org/10.24884/0042-4625-2026-185-1-16-22>.

\* **Corresponding author:** Vitaly S. Dovganyuk, Military Medical Academy, 6, Academica Lebedeva str., Saint Petersburg, 194044, Russia. E-mail: vit.dov65@rambler.ru.

Выдающийся хирург, травматолог и нейрохирург, ученый, педагог и организатор здравоохранения, один из основоположников травматологии и нейрохирургии в России, создатель первой крупной научно-практической школы нейрохирургов в нашей стране, основатель и директор Физиохирургического института (1917) и первый директор Государственного травматологического института (1923) в Петрограде, организатор первой в нашей стране кафедры травматологии и ортопедии (1918), первый директор Ленинградского государственного научно-исследовательского нейрохирургического института (1938), академик АМН СССР (1945), заслуженный деятель науки РСФСР (1934), лауреат Сталинской премии I степени (1946), доктор медицинских наук (1901), профессор (1914) Андрей Львович Поленов родился 7 (19 по новому стилю) апреля 1871 г. в Москве в дворянской семье известного в России рода Поленовых, который был внесен в родовую книгу Санкт-Петербургской, Костромской и Ярославской губерний. Представители этого рода – военные, законоведы, художники, медики, биологи, историки – внесли значительный вклад в отечественную науку и культуру. Отец Андрея Львовича, Лев Алексеевич Поленов (1842–1887), продолжил юридическую династию Поленовых и стал одним из первых выборных мировых судей Москвы. Андрей получил хорошее домашнее начальное образование, в том числе музыкальное. Лев Алексеевич оказал большое влияние на развитие художественных вкусов сына, который хорошо играл на скрипке и виолончели, а также обладал незаурядными способностями к рисованию, что впоследствии позволило Андрею Львовичу выпустить цветной атлас хирургических операций на нервной системе с собственными рисунками. После преждевременной смерти Льва Алексеевича в 1887 г. семья Поленовых переехала в Петербург, где Андрей окончил 3-ю классическую гимназию с серебряной медалью, поступил в Императорскую военно-медицинскую академию и окончил ее с отличием в 1896 г. [1–4].

Получив диплом лекаря, А. Л. Поленов был направлен в драгунский Черниговский Ея Императорского высочества Великой княгини Елизаветы Федоровны полк, расквартированный в г. Орле, младшим врачом военного лазарета и хирургом в губернской больнице, где начал активно осваивать оперативные вмешательства и стал выступать на заседаниях Орловского медицинского общества. Около десяти наиболее интересных его сообщений были опубликованы по рекомендации Общества в медицинских



*Академик Андрей Львович Поленов*

*Academician Andrei Lvovich Polenov*

URL: <https://bigenc.ru/c/polenov-andrei-l-vovich-9a3e68>

журналах. В 1897 г. Андрея Львовича избрали секретарем Общества, и он обратился с ходатайством к губернатору об открытии при родильном приюте школы «повивальных бабок». По инициативе А. Л. Поленова в 1898 г. было построено новое здание родильного приюта, а также организована поликлиника для малоимущих больных.

В 1899 г. Андрей Львович получил назначение в г. Кронштадт на должность младшего врача 4-го флотского экипажа и одновременно начал принимать участие в работе хирургического отделения Кронштадтского военно-морского госпиталя – одного из крупнейших военных лечебных учреждений России. Главный доктор госпиталя, выдающийся микробиолог и эпидемиолог, доктор медицины и почетный лейб-медик Василий Исаевич Исаев предложил молодому врачу тему научно-исследовательской работы «Влияние обоюдосторонней экстирпации цепи шейных узлов симпатического нерва на экспериментальную эпилепсию животных». В конце 1900 г. экспериментальные исследования были завершены, и в 1901 г. А. Л. Поленов сдал экзамены, оформился докторантом и успешно защитил в Военно-медицинской академии диссертацию на степень доктора медицины «Симпатэктомия. Влияние ее на экспериментальную эпилепсию животных». В автобиографии Андрей Львович писал: «... В том же 1901 году вспыхнула чума в Астраханской

губернии. Принцем Александром Ольденбургским была организована большая экспедиция в Киргизскую (Букеевскую) Орду для исследования источников происхождения эпидемии. Все дело организации и непосредственное руководство было передано принцем В. И. Исаеву, который и предложил мне вступить в число помощников по осуществлению этого сложного по своим задачам и планам поголового осмотра всего кочевого населения киргизов в степях Астраханской губернии и Уральской области с целью выяснения очагов возникновения и путей переноса с Востока в Астраханский край чумной заразы...» [2]. Материалы шестимесячной экспедиции, практические рекомендации, составленная впервые карта Букеевской орды с очагами возможных эпидемических вспышек чумы были изданы и высоко оценены: Императорское Русское географическое общество наградило А. Л. Поленова и И. В. Страховича серебряными медалями им. П. П. Семенова. За успехи во время командировки принц А. Ольденбургский пожаловал Андрею Львовичу орден Св. Анны 3-й степени [1–4].

В 1902–1904 гг. А. Л. Поленов работал старшим ординатором хирургического отделения Кронштадтского военно-морского госпиталя, много оперировал и изучал различные аспекты абдоминальной хирургии, в частности вопросы острого аппендицита и патологии слепой кишки. Незаурядные способности молодого хирурга к практической работе и научным исследованиям были отмечены руководством госпиталя, и в январе 1904 г. Андрей Львович был отправлен в заграничную командировку во Францию и Швейцарию, где он стажировался в передовых клиниках и слушал лекции корифеев хирургии Doyen, Lucas-Championniere, Le Dentu, Poirier, Tuffier, Roux, Lejars, Hartmann, Cuyon, Reclus, Cuneo, Manclarie. В разгар войны с Японией А. Л. Поленов был отозван из командировки для вступления в должность начальника хирургического отделения Кронштадтского госпиталя. Обогащенный новыми знаниями, Андрей Львович стремился воплотить наиболее значимые передовые достижения европейской хирургической науки в практическую деятельность госпиталя, внедрил целый ряд новых оперативных вмешательств и методик обследования больных, за период с 1905 по 1910 гг. сделал более десяти докладов в научных обществах и опубликовал несколько статей в различных журналах. Благодаря многим нововведениям начальника объем хирургической помощи, перечень и число операций в отделении значительно увеличились. В 1910 г. А. Л. Поленов был избран приват-доцентом Военно-медицинской академии при госпитальной хирургической клинике, руководимой профессором С. П. Федоровым [1–4].

В 1911 г. коллежский советник А. Л. Поленов подал в отставку, покинул госпиталь и Кронштадт и принял решение перейти на работу в земство

в должности главного врача и заведующего хирургическим отделением губернской больницы г. Симбирска. В ответ на свой запрос он получил следующее уведомление: «Вследствие отношения управления главного врачебного инспектора от 11 мая 1911 года за № 4963 на имя г. Губернатора врачебное отделение губернского правления уведомляет Ваше Высокородие, что Вы Высочайшим приказом по гражданскому ведомству от 2 мая 1911 г. за № 28 переведены, с того же числа, старшим врачом Симбирской губернской земской больницы». В короткие сроки Андрей Львович существенно реорганизовал больницу и фельдшерскую школу на ее базе, значительно повысилась оперативная активность и расширился спектр плановых и urgentных хирургических и травматологических вмешательств. Под председательством А. Л. Поленова начала развиваться научная деятельность Общества земских врачей, по его инициативе и под его редакцией был учрежден и стал регулярно издаваться медицинский журнал «Труды Симбирской губернской земской больницы». Периодически главный врач больницы ездил в Петербург и читал свой приват-доцентский курс лекций в госпитальной хирургической клинике Военно-медицинской академии.

В начале 1914 г. статский советник А. Л. Поленов получил приглашение на работу в Психоневрологический институт, созданный в 1907 г. в Петербурге по инициативе В. М. Бехтерева, и весной 1914 г. был избран на должность профессора кафедры оперативной хирургии, а затем кафедры общей хирургии этого института. Летом того же года в связи с началом Первой мировой войны Андрей Львович по решению руководства Общины сестер милосердия Святого Георгия был вызван для работы в должности старшего хирурга Общины. Кроме того, он был назначен старшим хирургом лазарета для раненых в составе Красного Креста Министерства финансов. В течение более двух лет А. Л. Поленов оперировал раненых и пострадавших в различных госпиталях и лазаретах, развернутых в Петрограде (Санкт-Петербург был переименован 31 августа 1914 г.). В ноябре 1916 г. «за труды по Обществу Красного Креста при обстоятельствах военного времени» А. Л. Поленову был пожалован чин действительного статского советника. В автобиографии он писал: «... С лета 1916 г. меня вновь, как и после японской войны, поразили массы «инвалидов», многочисленные жертвы явно неправильного лечения, в смысле полного незнакомства врачей с методами правильного пользования разнообразных видов ранений, которые дала война...» и далее «... с целью как-нибудь вывести эти вопросы из тупика и канцелярских дебрей правящих бюрократических сфер... я поставил себе задачу устройства специального лечебного заведения...» [1–4].

Обширная хирургическая, научная и организаторская деятельность Андрея Львовича условно может быть разделена на три периода: общехирургиче-

ский, травматологический и нейрохирургический. Почти 20-летний хирургический период завершился в 1916 г. Осенью этого же года А. Л. Поленов приступил к устройству специального лечебного учреждения для организации лечения и долечивания увечных, в первую очередь – раненых. Благодаря поддержке Великой княгини Ксении, сестры императора Николая II, которая возглавляла Особую Комиссию Верховного Совета, ему удалось получить значительный кредит и начать организацию нового учреждения. «Милостивый государь, Андрей Львович! Августейшая Председательница Особой Комиссии Верховного Совета Великая Княгиня Ксения Александровна, по всепреданнейшему докладу Моему, 24 августа сего года, соизволила на назначение Вашего Превосходительства Директором устраиваемого Особой Комиссией, для восстановления трудоспособности воинских чинов, страдавших в настоящую войну, Физио-механо-терапевтического института в Петрограде. Сообщая о сем, пользуюсь случаем, чтобы засвидетельствовать Вам, Милостивый Государь, уверение в отличном Моем уважении и искренней преданности». Это письмо за № 8396 от 31 августа 1916 г. подписано Управляющим делами этой Комиссии В. Б. Лопухиным [2]. В 1917 г. А. Л. Поленов создал Физиохирургический институт для комплексного лечения инвалидов войн и пострадавших от травм в мирное время с помощью хирургических, реставрационных, ортопедических операций с широким использованием функциональных методов лечения. На высоком уровне применялись грязелечение, гидротерапия, массаж, механотерапия, электро- и светолечение. При открытии Институт имел 150 штатных коек в трех отделениях – хирургическом, ортопедическом и физио-механо-терапевтическом. Вскоре были организованы протезно-ортопедический и физио-хирургический кабинеты, была создана «станция первой помощи», которая работала в содружестве с Физиохирургическим институтом. В 1920–1921 гг. в институте были организованы специализированные отделения челюстно-лицевой хирургии и хирургии нервной системы [1– 4].

А. Л. Поленов настойчиво воплощал в жизнь свою гениальную идею о необходимости создания новой медицинской дисциплины – травматологии, выделения ее из общей хирургии и преподавания травматологии самостоятельным курсом в медицинских вузах, а также необходимости обучения по этой специальности в институтах усовершенствования врачей. В 1918 г. Андрей Львович организовал в Государственном институте медицинских знаний (ГИМЗ) первую в нашей стране кафедру травматологии и ортопедии с клинической базой в Физиохирургическом институте и был утвержден заведующим этой кафедрой. Здесь необходимо уточнить важное обстоятельство по поводу названий кафедр

и хронологии их возникновения. Первая в России кафедра «ортопедии» с маленькой клиникой на 5, а затем на 15 коек была организована профессором Г. И. Турнером в Императорской военно-медицинской академии в апреле 1900 г. В июле 1906 г. профессор Р. Р. Вреден, будучи первым директором созданного в Санкт-Петербурге Ортопедического института, организовал на его клинической базе две кафедры «ортопедии» с большим коленным фондом для двух медицинских вузов города. Таким образом, кафедра «травматологии и ортопедии», которую возглавил А. Л. Поленов, явилась первой с таким названием в нашей стране [5, 6]. Наряду с Г. И. Турнером и Р. Р. Вреденом Андрей Львович по праву считается основоположником отечественной травматологии, так как именно его трудами, энергией, настойчивостью и целеустремленностью травматология стала самостоятельной специальностью. В 1921 г. в честь 25-летнего юбилея научной, лечебной и общественной деятельности профессора А. Л. Поленова его имя было присвоено Физиохирургическому институту согласно решению Народного комиссариата здравоохранения РСФСР [1– 4].

В 1923 г. по приказу Наркомздрава Ортопедический институт, который возглавлял Р. Р. Вреден, объединили с Физиохирургическим институтом имени А. Л. Поленова. Это было логичное решение, так как в обоих учреждениях оказывали помощь травматологическим, ортопедическим и нейрохирургическим больным. Роман Романович и Андрей Львович были выпускниками Военно-медицинской академии, оба являлись профессорами Психоневрологического института, имели единые взгляды на развитие травматологии и ортопедии и поэтому хорошо понимали друг друга. Новое учреждение получило название Государственного травматологического института, директором которого был назначен А. Л. Поленов, а Р. Р. Вреден занял должность заведующего ортопедическим отделением. Торжественное открытие Института произошло в январе 1924 г. В 1927 г. было издано первое в нашей стране руководство по травматологии «Основы практической травматологии», авторами которого были профессора А. Л. Поленов, Р. Р. Вреден, А. К. Шенк, А. А. Лимберг и доцент А. Д. Озеров. В 1928 г. в Москве на 2-м Всероссийском межведомственном совещании по травматизму принято окончательное решение о становлении травматологии как науки, организации кафедр травматологии и ортопедии в медицинских институтах и ГИДУВах, создании единой государственной системы травматологической помощи пострадавшим и организации специализированных травматологических лечебных центров в областных городах [1–4, 7].

Следующий этап научно-практической деятельности А. Л. Поленова связан непосредственно с нейрохирургией. Еще в 1921 г. в своем Физиохирургическом институте он организовал отделение хирургической невропатологии, которое, по сути,

явилось правопреемником закрытого Неврохирургического института, в котором работали В. М. Бехтерев и Л. М. Пуссеп. Все оборудование операционной и хирургический инструментарий этого учреждения были переданы в Физиохирургический институт, в котором постепенно расширялась хирургия нервной системы и начала формироваться первая в нашей стране школа нейрохирургов. В начальный период (1921–1924 гг.) основными проблемами явились повреждения периферической нервной системы, трофические расстройства, связанные с последствиями ранений нервных стволов конечностей у инвалидов войны. Результаты исследований и практический опыт в этой области Андрей Львович обобщил в монографии «О новых методах хирургической терапии трофических расстройств при повреждениях периферической нервной системы конечностей».

После создания Травматологического института в его составе было организовано нейрохирургическое отделение сначала на 20, а затем на 50 коек. В 1924–1937 гг. А. Л. Поленов интенсивно занимался проблемами нейрохирургии центральной нервной системы и упорным трудом совершенно самостоятельно осваивал сложнейшую оперативную технику «мозговой» хирургии. Он работал в дружном коллективе своих талантливых учеников, среди которых были будущие профессора и известные нейрохирурги И. С. Бабчин, А. Ю. Созон-Ярошевич, И. С. Васкин, Е. А. Терпугов, Д. Г. Гольдберг, И. С. Раскин, М. А. Синявина. Неоценимую помощь в диагностике заболеваний и лечении пациентов оказывал невропатолог профессор М. П. Никитин. Этот продолжительный и сложный период новаторской работы исключительно в области нейрохирургии явился очень плодотворным. Уже в 1932 г. Андрей Львович опубликовал программную статью «350 операций на головном и спинном мозге за последние 10 лет». Накопленный опыт позволил сделать важнейший вывод о том, что лечение нейрохирургических больных требует мультидисциплинарного подхода с участием нейрохирургов, невропатологов, оториноларингологов, офтальмологов, анестезиологов и патоморфологов.

А. Л. Поленов одним из первых в СССР высказал мысль о необходимости преподавания нейрохирургии в медицинских институтах. С 1924 г. он читал факультативный курс лекций по хирургической невропатологии на кафедре травматологии ГИМЗа. В 1926 г. Ученым советом ЛенГИДУВа была утверждена сверхштатная кафедра нейрохирургии. Со временем этот курс стал настолько популярным, что в январе 1935 г. в ЛенГИДУВе была организована первая в стране штатная кафедра нейрохирургии, которую профессор А. Л. Поленов возглавлял до 1947 г. Клинической базой кафедры являлось нейрохирургическое отделение Государственного травматологического института. В 1934 г. А. Л. Поленову было присвоено почетное

звание заслуженного деятеля науки РСФСР, ему посвятили номер журнала «Советская хирургия», приказом Наркомздрава СССР отделению нейрохирургии Травматологического института было присвоено имя А. Л. Поленова [1–4].

Важным этапом становления нейрохирургии и огромным импульсом для ее развития явилось объединение в 1938 г. нейрохирургического отделения имени А. Л. Поленова с Научно-практическим институтом хирургической невропатологии, который был организован в 1926 г. невропатологом и нейрохирургом Алексеем Гавриловичем Молотковым. Директором нового Нейрохирургического института был назначен профессор А. Л. Поленов. В ноябре 1940 г. в рамках реформы медицинских НИИ институт получил статус республиканского центра нейрохирургии и название «Ленинградский государственный научно-исследовательский нейрохирургический институт Наркомздрава РСФСР».

Преподавание нейрохирургии на специальных курсах и кафедре нейрохирургии, а также систематическая последипломная подготовка врачей-нейрохирургов требовали написания учебников и руководств по этой новой специальности. В 1935 г. А. Л. Поленов совместно с М. П. Никитиным и А. Ю. Созон-Ярошевичем издали «Краткий курс хирургической невропатологии», в 1937 г. было опубликовано его продолжение «Краткий курс техники операций на периферической и центральной нервной системе» (совместно с И. С. Бабчиным и Ф. И. Машанским). В 1936 г. вышло в свет «Руководство по практической хирургии», первый том которого – «Хирургия головы» – подготовлен с участием А. Л. Поленова и И. С. Бабчина. В тяжелейший период блокады Ленинграда А. Л. Поленов и его ближайшие сотрудники наряду с огромной клинической и хирургической работой продолжали научную и педагогическую деятельность. В этих крайне трудных условиях было подготовлено и издано важнейшее для того времени руководство «Основы военно-полевой нейрохирургии» (соавторы – А. В. Бондарчук, И. С. Васкин, И. С. Кудрин). В 1943 г. вышло в свет руководство «Основы практической нейрохирургии», над которым А. Л. Поленов работал в предвоенные и первые военные годы. В 1945 г. Андрей Львович с помощью своего сотрудника А. В. Бондарчука завершил оформление и издал «Атлас операций на головном и спинном мозге». За этот уникальный труд автор был удостоен Сталинской премии первой степени. В 1945 г. А. Л. Поленов был избран действительным членом созданной АМН СССР [1–4, 8–12].

В настоящее время невозможно представить диагностику нейрохирургических заболеваний и выполнение оперативных вмешательств без таких методов исследования, как УЗИ, МРТ, СКТ с контрастированием, ПЭТ-КТ, ангиография, радиоизотопная сцинтиграфия, а также без использования современных аппаратов для диссекции и коагуляции тканей и на-

бора специальных нейрохирургических инструментов, включая средства визуализации тканей. В связи с этим вызывают восхищение гениальность, талант и оперативное мастерство А. Л. Поленова как пионера хирургических вмешательств на головном и спинном мозге практически 100 лет назад!

Андрей Львович и его ученики внесли огромный вклад в развитие многих проблем и практических вопросов нейрохирургии. В хирургии симпатической нервной системы была показана невозможность радикальной десимпатизации сосудистой стенки при операции Жабуле-Лериша. Разработана новая гипотеза о роли симпатической нервной системы в происхождении трофических расстройств. А. Л. Поленов успешно ввел операцию хордотомии при неукротимых болях, а в 1927 г. начал применять предложенную в Америке хордотомию, заключающуюся в пересечении в спинном мозге чувствительного пучка Говерса. На основании своего опыта Андрей Львович считал, что при болях, не поддающихся никаким методам лечения, хордотомия может быть показана, но не во всех случаях. В 1928 г. Андрей Львович предложил оригинальную операцию – «подкорковую пирамидотомию» при джексоновской эпилепсии и некоторых формах гиперкинезов. Было положено начало хирургии проводящих путей больших полушарий мозга, развившейся за границей значительно позднее в виде операции лейкотомии при душевных заболеваниях. В клинике разрабатывались операции передней хордотомии Путнема и пересечения монаховского пучка, а также операции Бьюси и Кеда при экстрапиримидных гиперкинезах. Несомненный успех был достигнут при оперативном лечении спастической кривошеи путем шейной радикулотомии.

Важнейшим достижением А. Л. Поленова является формирование идеологии и незыблемых принципов оперативных вмешательств на головном и спинном мозге, обоснование необходимости постоянного контроля функций дыхания и сердечно-сосудистой системы во время операции и соблюдение основных положений тактики оперативного лечения – радикальность, этапность и последовательность этапов. Именно с этих позиций был определен принцип малой травматизации мозговой ткани за счет широкого оперативного доступа, исключающего излишнюю тракцию мозга, обоснованы принципы применения «электрозонда», аспирации опухолевых тканей, щадящего выделения опухоли и использования специальных инструментов, предварительной перевязки «питающих» сосудов, применения электрокоагуляции, а также использования кимографического контроля за дыханием, пульсом и артериальным давлением во время операции (прообраз современного мониторинга). Андрей Львович обосновал целесообразность разделения хирургического вмешательства при удалении опухолей мозга, особенно при лока-

лизации в стволе, на два этапа, что сегодня уже не является предметом дискуссии. В области хирургии новообразований мозга были разработаны новые методики и технические приемы выполнения оперативных вмешательств. В частности, предложены модификации арбалетного разреза Кушинга и интракраниального доступа к опухолям гипофиза и турецкого седла. Впервые выполнено удаление аденомы гипофиза с помощью электроаспиратора.

Важным изобретением сотрудников А. Л. Поленова явилась методика оммометрии головного мозга с целью интраоперационной навигации с помощью электрозонда. Методика позволяла установить наличие, глубину расположения, размеры и даже форму опухоли, а также оценить характер ее роста (инфильтрирующий или отграниченный). Был создан новый кровоостанавливающий и пластический препарат «гемостол», получивший широкую известность и применявшийся не только для гемостаза (И. С. Васкин), но и для пластики дефектов твердой мозговой оболочки (М. Г. Ткавдзе), ран мозга (Д. М. Барановский) и тубажа периферических нервов (Д. Г. Гольдберг). Под руководством Андрея Львовича были разработаны и изготовлены с помощью инженеров многочисленные новые инструменты и приспособления для выполнения операций на головном и спинном мозге [1–4].

Пятидесятилетний юбилей врачебной, научной, педагогической и общественной деятельности академика А. Л. Поленова был торжественно отмечен весной 1947 г. во время проведения в Ленинграде VIII (последней) сессии Всесоюзного нейрохирургического совета при Минздраве СССР и Академии медицинских наук СССР. Андрей Львович был автором и соавтором более 150 научно-практических трудов, включая 12 монографий и руководств. Он создал первую в нашей стране школу нейрохирургов, из многочисленных его учеников десять стали профессорами нейрохирургии.

За выдающиеся достижения в развитии отечественной медицинской науки и огромный вклад в организацию и оказание хирургической, травматологической и нейрохирургической помощи населению в мирное время и раненым во время Русско-японской, Первой мировой и Великой Отечественной войн А. Л. Поленов был награжден орденами Св. Владимира 4-й степени, Св. Станислава 2-й степени, Св. Анны 2-й и 3-й степени и медалями светло-бронзовой Красного Креста в память Русско-японской войны 1904–1905 гг. и светло-бронзовой высочайше установленной в память 300-летия царствования Дома Романовых. Награжден орденами Ленина и Трудового Красного Знамени, медалями «За оборону Ленинграда», «За доблестный труд в Великой Отечественной войне» [1, 2].

Академик Андрей Львович Поленов скончался 19 июля 1947 г. в Ленинграде и был похоронен на Большеохтинском кладбище.

Постановлением Совмина СССР от 20.10.1947 г. «Об увековечении памяти профессора А. Л. Поленова» его имя было присвоено Ленинградскому государственному научно-исследовательскому нейрохирургическому институту. 25 октября 1954 г. был торжественно открыт бронзовый бюст А. Л. Поленова (скульптор Н. В. Дыдыкин, архитектор Ю. Н. Смирнов) перед зданием института. В областных больницах г. Орла, г. Ульяновска (Симбирска) и хирургическом отделении Кронштадтского военно-морского госпиталя установлены мемориальные доски профессору А. Л. Поленову. Российский нейрохирургический журнал носит имя А. Л. Поленова. В 2013 г. Российский научно-исследовательский нейрохирургический институт имени профессора А. Л. Поленова учредил Премию имени профессора А. Л. Поленова за выдающиеся научные достижения в области нейрохирургии.

#### Конфликт интересов

Авторы заявили об отсутствии конфликта интересов.

#### Conflict of interest

The authors declare no conflict of interest.

#### Соответствие нормам этики

Авторы подтверждают, что соблюдены права людей, принимавших участие в исследовании, включая получение информированного согласия в тех случаях, когда оно необходимо, и правила обращения с животными в случаях их использования в работе. Подробная информация содержится в Правилах для авторов.

#### Compliance with ethical principles

The authors confirm that they respect the rights of the people participated in the study, including obtaining informed consent when it is necessary, and the rules of treatment of animals when they are used in the study. Author Guidelines contains the detailed information.

#### ЛИТЕРАТУРА

1. Кондаков Е. Н., Самочерных К. А. Андрей Львович Поленов – основоположник отечественной травматологии и нейрохирургии (к 150-летию со дня рождения). Вопросы нейрохирургии им. Н. Н. Бурденко. 2021. № 2. С. 107–113.
2. Кондаков Е. Н. Андрей Львович Поленов – основоположник отечественной травматологии и нейрохирургии (к 145-летию со дня рождения). Нейрохирургия. 2016. № 4. С. 17–22.
3. Зайцев Е. И. Андрей Львович Поленов (1871-1947). Вестник хирургии имени И.И. Грекова. 2006. № 2. С. 9–10.
4. Бабчин И. С. А. Л. Поленов и советская хирургия (К 50-летию врачебной, научной, педагогической и общественной деятельности). Хирургия. 1947. № 3. С. 83–86.

5. Курыгин Ал. А., Семенов В. В. Профессор Генрих Иванович Турнер (1858-1941) (к 165-летию со дня рождения). Вестник хирургии имени И. И. Грекова. 2023. Т. 182, № 6. С. 7–10.
6. Курыгин Ал. А., Неверов В. А., Семенов В. В. Профессор Роман Романович Вреден (1867-1934) (к 155-летию со дня рождения). Вестник хирургии имени И. И. Грекова. 2022. Т. 181, № 6. С. 7–11.
7. Поленов А. Л. Основы практической травматологии. Л.: Кубуч, 1927. – 514 с.
8. Поленов А. Л., Никитин М. П., Созон-Ярошевич А. Ю. Краткий курс хирургической невропатологии. Л.: Биомедгиз, Ленингр. отд., 1935. 392 с.
9. Поленов А. Л., Бабчин И. С., Машанский Ф. И. Краткий курс техники операций на периферической и центральной нервной системе. Л.-М.: Биомедгиз, Ленингр. отд., 1937. 302 с.
10. Бондарчук А. В., Васкин И. С., Кудрин И. С. Основы военно-полевой нейрохирургии / под ред. А. Л. Поленова. Л.: б. и., 1942. 376 с.
11. Поленов А. Л., Бабчин И. С., Созон-Ярошевич А. Ю. Основы практической нейрохирургии / под ред. проф. А. Л. Поленова. Л.: Медгиз, Ленингр. отд., 1943. 548 с.
12. Поленов А. Л., Бондарчук А. В. Атлас операций на головном и спинном мозге / под ред. проф. А. Л. Поленова. Л.: Медгиз, Ленингр. отд., 1945. 242 с.

#### REFERENCES

1. Kondakov E. N., Samochernykh K. A. Andrey Lvovich Polenov – the founder of national traumatology and neurosurgery (by the 150th anniversary). Burdenko's Journal of Neurosurgery. 2021;(2):107–113. (In Russ.).
2. Kondakov E. N. Andrey Lvovich Polenov – the founder of domestic traumatology and neurosurgery (on the 145th anniversary of his birth). Neurosurgery. 2016;(4):17–22. (In Russ.).
3. Zaitsev E.I. Andrey Lvovich Polenov (1871-1947). Grekov's Bulletin of Surgery. 2006;(2):9–10. (In Russ.).
4. Babchin I. S. A. L. Polenov and Soviet Surgery (On the 50th Anniversary of Medical, Scientific, Teaching and Social Activities). Surgery. 1947;(3):83–86. (In Russ.).
5. Kurygin A. A., Semenov V. V. Professor Genrikh Ivanovich Turner (1858-1941) (on the 165th Anniversary of His Birth). Grekov's Bulletin of Surgery. 2023;182(6):7–10. (In Russ.).
6. Kurygin A. A., Neverov V. A., Semenov V. V. Professor Roman Romanovich Vreden (1867-1934) (on the 155th anniversary of his birth). Grekov's Bulletin of Surgery. 2022;181(6):7–11. (In Russ.).
7. Polenov A. L. Fundamentals of Practical Traumatology. L., Kubuch, 1927, 514 p. (In Russ.).
8. Polenov A. L., Nikitin M. P., Sozon-Yaroshevich A. Yu. Brief Course in Surgical Neuropathology. L., Biomedgiz, Leningrad Branch, 1935, 392 p. (In Russ.).
9. Polenov A. L., Babchin I. S., Mashansky F. I. Brief Course in Surgical Techniques on the Peripheral and Central Nervous System. L.-M., Biomedgiz, Leningrad. otdel., 1937, 302 p. (In Russ.).
10. Bondarchuk A. V., Vaskin I. S., Kudrin I. S. Fundamentals of Military Field Neurosurgery / edited by A. L. Polenov. L., b. i., 1942, 376 p. (In Russ.).
11. Polenov A. L., Babchin I. S., Sozon-Yaroshevich A. Yu. Fundamentals of Practical Neurosurgery / edited by prof. A. L. Polenov. L., Medgiz, Leningrad. Separate Department, 1943, 548 p. (In Russ.).
12. Polenov A. L., Bondarchuk A. V. Atlas of Operations on the Brain and Spinal Cord / edited by prof. A. L. Polenov. L., Medgiz, Leningrad Separate Department, 1945, 242 p. (In Russ.).

#### Информация об авторах:

**Курыгин Александр Анатольевич**, доктор медицинских наук, профессор, доцент кафедры факультетской хирургии им. С. П. Фёдорова, Военно-медицинская академия им. С. М. Кирова (Санкт-Петербург, Россия), ORCID: 0000-0003-2617-1388; **Довганюк Виталий Сафронович**, доктор медицинских наук, доцент кафедры факультетской хирургии им. С. П. Фёдорова, Военно-медицинская академия им. С. М. Кирова (Санкт-Петербург, Россия), ORCID: 0000-0002-0038-7957; **Семенов Валерий Владимирович**, кандидат медицинских наук, подполковник медицинской службы, старший преподаватель кафедры факультетской хирургии им. С. П. Фёдорова, Военно-медицинская академия им. С. М. Кирова (Санкт-Петербург, Россия), ORCID: 0000-0003-1025-332X.

#### Information about authors:

**Kurygin Aleksandr A.**, Dr. of Sci. (Med.), Professor, Associate Professor of the Department of Faculty Surgery named after S. P. Fedorov, Military Medical Academy (Saint Petersburg, Russia), ORCID: 0000-0003-2617-1388; **Dovganyuk Vitaly S.**, Doctor of Medical Sciences, Associate Professor of the Department of Faculty Surgery named after S. P. Fedorov, Military Medical Academy (Saint Petersburg, Russia), ORCID: 0000-0002-0038-7957; **Semenov Valery V.**, Dr. of Sci. (Med.), Lieutenant Colonel of the Medical Service, Senior Lecturer of the Department of Faculty Surgery named after S. P. Fedorov, Military Medical Academy (Saint Petersburg, Russia), ORCID: 0000-0003-1025-332X.

© CC 0 Коллектив авторов, 2026  
УДК [616.137.83-007.271-06 : 616.137-005.4]-089.844  
<https://doi.org/10.24884/0042-4625-2026-185-1-23-29>

## АНАЛИЗ РЕЗУЛЬТАТОВ ГИБРИДНЫХ РЕКОНСТРУКТИВНЫХ ОПЕРАЦИЙ У ПАЦИЕНТОВ С КРИТИЧЕСКОЙ ИШЕМИЕЙ НИЖНИХ КОНЕЧНОСТЕЙ, ОБУСЛОВЛЕННОЙ ПРОТЯЖЕННЫМ ОККЛЮЗИОННЫМ ПОРАЖЕНИЕМ БЕДРЕННО-ПОДКОЛЕННОГО АРТЕРИАЛЬНОГО СЕГМЕНТА

В. С. Фомин<sup>1\*</sup>, О. В. Маслянюк<sup>1</sup>, И. Б. Олексюк<sup>1</sup>, А. В. Шатравка<sup>2</sup>,  
А. С. Новокрещенова<sup>1</sup>, К. В. Лаптев<sup>1</sup>, А. А. Фокин<sup>3</sup>

<sup>1</sup> Городская Мариинская больница

191014, Россия, Санкт-Петербург, Литейный пр., д. 56

<sup>2</sup> Областная Калининградская клиническая больница

236016, Россия, г. Калининград, ул. Клиническая, д. 74

<sup>3</sup> Южно-Уральский государственный медицинский университет

454092, Россия, г. Челябинск, ул. Воровского, д. 64

Поступила в редакцию 16.10.2025 г.; принята к печати 21.01.2026 г.

**ЦЕЛЬЮ** нашей работы является внедрение в работу и оценка результатов гибридных реконструкций при лечении пациентов с критической ишемией нижних конечностей, обусловленной протяженным окклюзионным поражением артерий бедра и голени.

**МЕТОДЫ И МАТЕРИАЛЫ.** За двухлетний период нами были выполнены 24 гибридные реконструктивные операции при инфраингвинальном поражении. Срок наблюдения 12 месяцев. У 17 пациентов было проведено классическое бедренно-подколенное шунтирование большой подкожной веной ниже щели коленного сустава и баллонная ангиопластика артерий голени. У 7 пациентов осуществлялась модифицированная операция, которая включала подколенно-дистальное шунтирование аутовеной с антеградной полузакрытой петлевой эндартерэктомией из поверхностной бедренной артерии с последующей баллонной ангиопластикой артерий голени и при необходимости стентированием поверхностной бедренной артерии.

**РЕЗУЛЬТАТЫ.** Первичная проходимость артериального русла за 12 месяцев наблюдения составила 83,3 %. Вторичная проходимость составила 92 %. Сохранность конечности составила 92 %.

**ЗАКЛЮЧЕНИЕ.** Гибридные вмешательства, включающие бедренно-подколенное аутовенозное шунтирование или модифицированный метод (при отсутствии пригодной аутовены), а также эндоваскулярная коррекция путей оттока, могут занять достойное место в лечении пациентов с критической ишемией нижних конечностей, развившейся на фоне протяженного окклюзионного поражения бедренно-подколенного артериального сегмента.

**Ключевые слова:** облитерирующий атеросклероз артерий нижних конечностей, аутовенозное бедренно-подколенное шунтирование, петлевая эндартерэктомия, баллонная ангиопластика и стентирование, критическая ишемия нижних конечностей

**Для цитирования:** Фомин В. С., Маслянюк О. В., Олексюк И. Б., Шатравка А. В., Новокрещенова А. С., Лаптев К. В., Фокин А. А. Анализ результатов гибридных реконструктивных операций у пациентов с критической ишемией нижних конечностей, обусловленной протяженным окклюзионным поражением бедренно-подколенного артериального сегмента. *Вестник хирургии имени И. И. Грекова*. 2026;185(1):23–29. <https://doi.org/10.24884/0042-4625-2026-185-1-23-29>.

\* **Автор для связи:** Владимир Сергеевич Фомин, СПбГБУЗ «Городская Мариинская больница», 191014, Россия, Литейный пр., д. 56. E-mail: drfvs@mail.ru.

## ANALYSIS OF THE RESULTS OF HYBRID RECONSTRUCTIVE SURGERIES IN PATIENTS WITH CRITICAL LOWER LIMB ISCHEMIA CAUSED BY EXTENSIVE OCCLUSIVE LESION OF THE FEMOROPOPLITEAL ARTERIAL SEGMENT

Vladimir S. Fomin<sup>1\*</sup>, Oleg V. Maslyanyuk<sup>1</sup>, Alexey V. Shatravka<sup>2</sup>, Igor B. Oleksyuk<sup>1</sup>, Anna S. Novokreshchenova<sup>1</sup>, Kirill V. Laptev<sup>1</sup>, Alexey A. Fokin<sup>3</sup>

<sup>1</sup> Mariinsky City Hospital

56, Liteiny pr., Saint Petersburg, Russia, 191014

<sup>2</sup> Kaliningrad Regional Clinical Hospital

74, Klinicheskaya str., Kaliningrad, Russia, 236016

<sup>3</sup> South Ural State Medical University

64, Vorovskogo str., Chelyabinsk, 454092, Russia

Received 16.10.2025; accepted 21.01.2026

The OBJECTIVE of our work was to implement and evaluate the results of hybrid reconstructions in the treatment of patients with critical lower limb ischemia caused by extensive occlusive lesions of the femoral and lower leg arteries. METHODS AND MATERIALS. Over a two-year period, we performed 24 hybrid reconstructions for infrainguinal lesions. The follow-up period was 12 months. 17 patients underwent classic femoropopliteal bypass grafting using the great saphenous vein below the knee joint space and balloon angioplasty of the crural arteries. In 7 patients, a modified operation was performed, including popliteal-distal bypass grafting with an autovein with antegrade semi-closed remote endarterectomy from the superficial femoral artery using balloon angioplasty of the crural artery and, if necessary, stenting of the external femoral artery.

RESULTS. Primary arterial patency over 12 months of follow-up was 83.3 %. Secondary patency was 92 %. Limb preservation was 92 %.

CONCLUSIONS. Hybrid interventions including femoropopliteal autovenous bypass or a modified method (in the absence of a suitable autovein), as well as endovascular correction of outflow tracts, can take a worthy place in the treatment of patients with chronic limb-threatening ischemia, developed against the background of extended occlusive lesions of the femoropopliteal arterial segment.

**Keywords:** *obliterating atherosclerosis of arteries of lower extremities, autovenous femoropopliteal bypass grafting, remote endarterectomy, balloon angioplasty and stenting, critical lower limb ischemia*

**For citation:** Fomin V. S., Maslyanyuk O. V., Shatravka A. V., Oleksyuk I. B., Novokreshchenova A. S., Laptev K. V., Fokin A. A. Analysis of the results of hybrid reconstructive surgeries in patients with critical lower limb ischemia caused by extensive occlusive lesion of the femoropopliteal arterial segment. *Grekov's Bulletin of Surgery*. 2026;185(1):23–29. (In Russ.). <https://doi.org/10.24884/0042-4625-2026-185-1-23-29>.

\* **Corresponding author:** Vladimir S. Fomin, Mariinsky City Hospital, 56, Liteiny pr., Saint Petersburg, 191014, Russia. E-mail: drfvs@mail.ru.

**Введение.** Ведущей причиной поражений периферических артерий является атеросклероз. Заболевания артерий нижних конечностей (ЗАН) составляют около 20 % всех видов атеросклеротических заболеваний сердечно-сосудистой системы и выявляются у более чем 200 млн человек по всему миру [1]. При этом ЗАН неуклонно растут в связи со старением населения, распространенностью курения, сахарного диабета [2]. Более 50 % больных имеют асимптомное течение или отличительные симптомы от основного проявления ЗАН – перемежающейся хромоты, которая встречается у 10 % пациентов [3]. Наиболее грозным последствием прогрессирования хронической ишемии нижних конечностей является критическая ишемия (КИНК). Ежегодный прирост составляет 500–1000 случаев на 1 млн населения. Средний возраст пациента с КИНК составляет 65 лет, при этом 70 % больных — это мужчины [4, 5]. Около 90 % больных с КИНК, которым не выполнено реконструктивных операций, теряют конечность в течение 1 года. При этом смертность составляет около 50 % [6].

По данным ряда исследований около 70 % поражений артерий нижних конечностей приходится на бедренно-подколенный сегмент. КИНК крайне редко бывает связана с изолированными поражениями ПБА, обычно выявляется бедренно-подколенное поражение в сочетании с поражением на уровне ниже колена. Эти данные подчеркивают актуальность этой проблемы и диктуют необходимость развития универсальных методов восстановления кровотока в этой зоне [7].

В настоящее время консервативное лечение может замедлить прогрессирование ишемических изменений в конечностях. Однако улучшить качество жизни, профилактировать дальнейшие осложнения с сохранением конечности при ЗАН может только реконструктивная операция [8].

**Методы и материалы.** В период с 2024 г. по октябрь 2025 г. года нами пролечено 24 пациента с протяженным атеросклеротическим поражением артерий бедра и голени на фоне КИНК, которым была выполнена гибридная реконструкция. Срок наблюдения составил 12 месяцев. Поло-

вая принадлежность: мужчин 20 (83 %), женщин 4 (17 %). Средний возраст 62 года  $\pm$  12. Из сопутствующей патологии: ИБС – 18 пациентов (75 %), АГ – 20 пациентов (83 %), ЦВБ – 12 человек (50 %), СД 2 типа – 4 больных (17 %). Степень ишемии нижних конечностей III – IV ст. определена по классификации А. В. Покровского. Степень поражения артерий по классификации TASC II, тип D. Учитывая значимость поражения артерий нижних конечностей, наличие подходящей вены для реваскуляризирующей операции, больным выполнялось два вида гибридной реконструкции. У 17 пациентов было проведено классическое бедренно-подколенное шунтирование (БПШ) большой подкожной веной (БПВ) ниже щели коленного сустава и баллонная ангиопластика (БАП) артерий голени. У 7 пациентов осуществлялась модифицированная операция (МО), которая включала подколенно-дистальное шунтирование (ПДШ) аутовеной с антеградной полузакрытой петлевой эндартерэктомией (ПЭАЭ) из поверхностной бедренной артерии (ПБА) с последующей БАП артерий голени и при необходимости стентированием ПБА.

При поступлении в стационар больные дообследовались в объеме лабораторного контроля, ультразвукового дуплексного сканирования вен нижних конечностей, компьютерной томографии или прямой селективной рентгеноконтрастной ангиографии, осмотра кардиологом, эндоваскулярным и сосудистым хирургами.

БПШ, как открытый этап гибридной реконструкции, осуществлялось с использованием реверсированной аутовены или «in situ». При методике реверса, после выделения БПВ, осуществлялась перевязка или прошивание притоков, далее гидропрепаровка физиологическим раствором, переворот и последующая установка с проксимальным анастомозом на общей бедренной артерии (ОБА) и дистальным анастомозом на подколенной артерии (ПКА), тibiоперонеальном стволе (ТБС) с переходом на берцовые артерии. При методике «in situ»

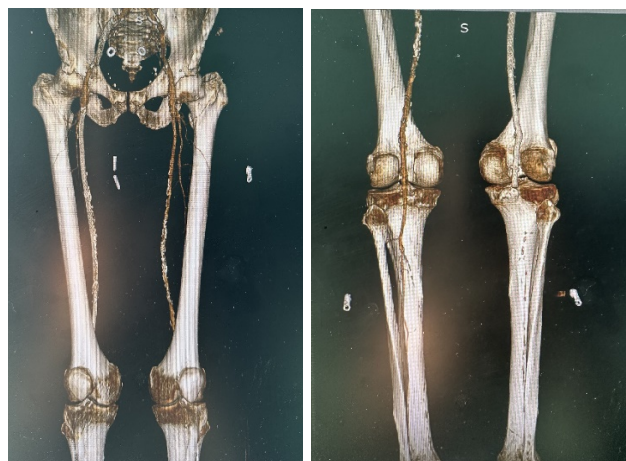

Рис. 1. До операции

Fig. 1. Before surgery

БПВ оставалась в своем ложе. Перевязка притоков выполнялась через отдельные разрезы, клапаны разрушались с помощью вальвулотома. Следующим этапом было выполнение эндоваскулярного этапа: контрольной ангиографии и проведение к берцовым артериям через аутовенозный шунт проводников и баллонов с последующей пластикой.

При отсутствии подходящей длины и диаметра БПВ выполнялась МО. Суть этой реконструкции заключалась в следующем (разработан авторский метод, подана заявка на патент). Вначале выполнялись три доступа: к ПБА в верхней и нижней трети бедра, а также в верхней трети голени, где осуществлялась оценка ПКА, дистального русла. Осуществлялся забор имеющегося участка БПВ (15–20 см), его подготовка. После артериотомии на ПКА на голени формировался дистальный анастомоз между реверсированной аутовеной и ПКА (или берцовым артериям). Проведение шунта через сформированный канал в нижнюю треть бедра (Jobert's fossa). Далее выполнялись артериотомии на ОБА и ПКА в нижней трети голени. С помощью петли Фольмара производилась ППЭ из ПБА в антеградном направлении до полного удаления

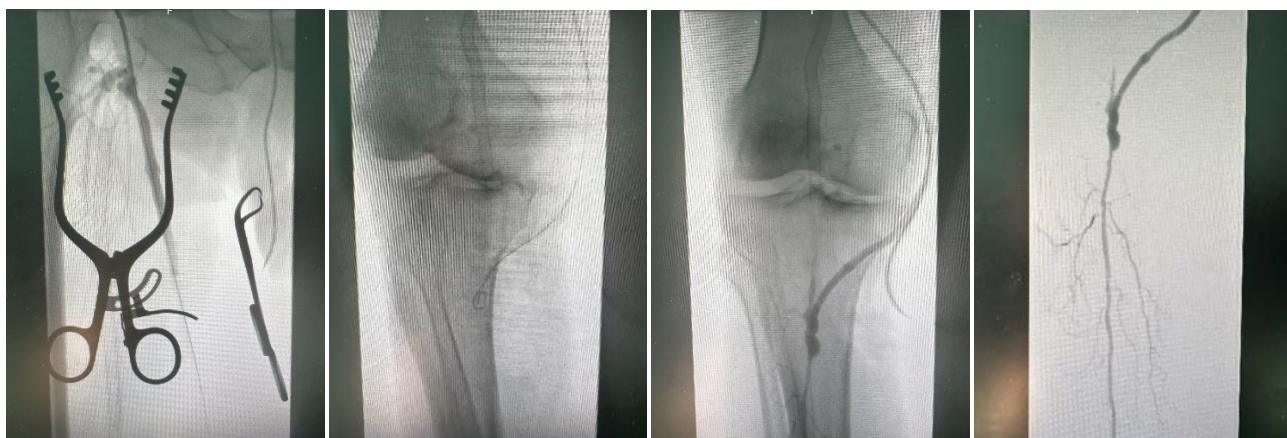


Рис. 2. После операции

Fig. 2. After surgery

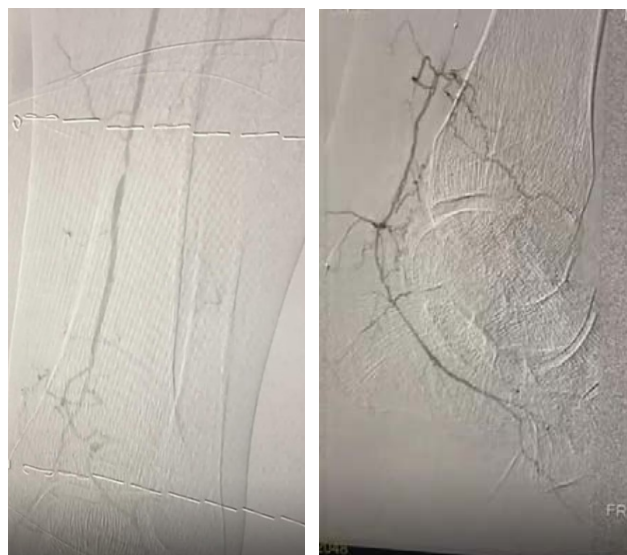

Рис. 3. До операции  
Fig. 3. Before surgery

атеросклеротического субстрата. После выполнялась пластика ОБА синтетической или аутовенозной заплатой. Восстановление кровотока по глубокой артерии бедра. Далее было формирование проксимального анастомоза между ПКА и проксимальным участком аутовенозного шунта. Запуск кровотока. Следующим этапом было выполнение эндоваскулярного этапа: контрольной ангиографии и проведение к берцовым артериям через восстановленный просвет ПБА и короткий аутовенозный шунт проводников и баллонов с последующей пластикой. При значимой диссекции ПБА выполнялось стентирование. Окончание операции послойными швами на раны с дренированием.

Несколько показательных примеров представлено на рисунках.

*Пример 1.* Пациент М., 68 лет, длительно страдает облитерирующим атеросклерозом артерий

нижних конечностей. Ранее выполнялось эндоваскулярное лечение: БАП и стентирование правой ПБА. Однако в течение года зона реконструкции закрылась с возвращением проявлений КИНК. Отмечается окклюзия ПБА, ПКА, тромбоз зоны стентирования, ТБС, частичное прокрашивание единственной артерии голени (рис. 1). Больной после дообследования взят в операционную, выполнено БПШ аутовеновой по методике «in situ» с последующей БАП единственной артерии голени (рис. 2).

*Пример 2.* Пациент С., 70 лет, поступил в отделение с явлениями КИНК. На ангиографии отмечается окклюзия ПБА, ПКА, ТБС, единственная функционирующая артерия голени с субокклюзией (рис. 3). Пациенту выполнено бедренно-берцовое шунтирование реверсированной аутовеновой с БАП артерий голени и дуги стопы (рис. 4).

**Результаты.** Наблюдение за пациентами осуществлялось на протяжении 12 месяцев. За этот период тромбоз зоны реконструкции наблюдался у 4 пациентов. Ампутация сделана двум больным в связи с прогрессированием атеросклеротического процесса, отсутствием путей оттока, выраженными трофическими расстройствами. Выполнены успешно 2 повторные операции (тромбэктомия, эндоваскулярная пластика), кровоток восстановлен.

Первичная проходимость артериального русла за 12 месяцев наблюдения составила 83,3 %. Вторичная проходимость составила 92 %. Сохранность конечности составила 92 %.

Результаты оценивались по следующим показателям: первичная проходимость, вторичная проходимость, сохранение конечности (отсутствие ампутации). Анализ проводился при помощи метода Каплана – Майера.

**Обсуждение.** При выборе вида реваскуляризации нижних конечностей необходимо ориентироваться на выраженность и протяженность

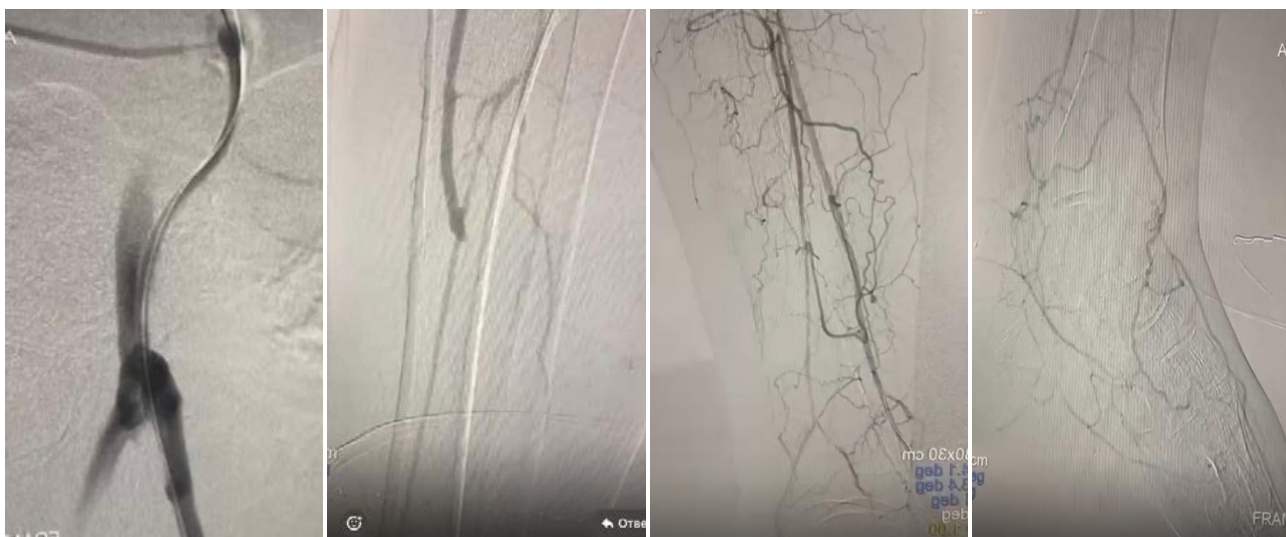

Рис. 4. После операции  
Fig. 4. After surgery

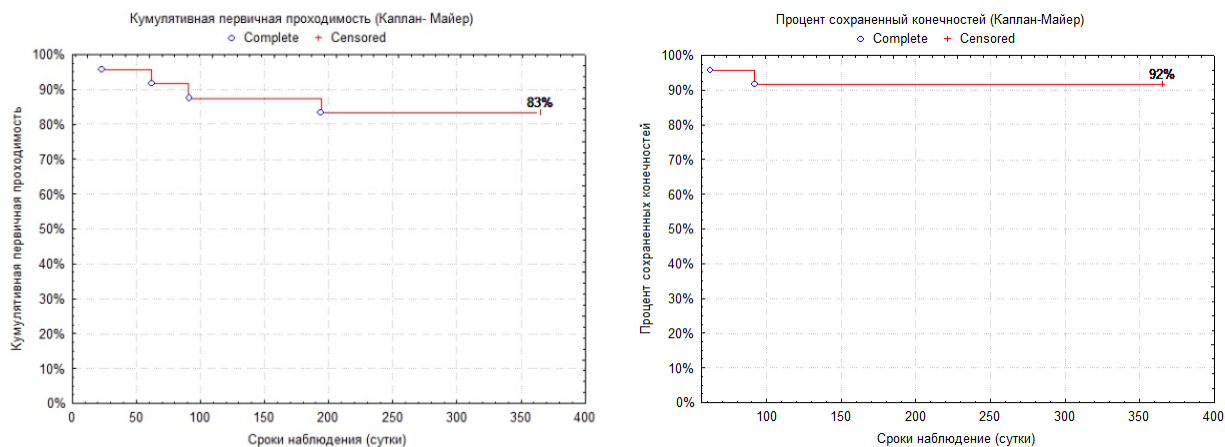


Рис. 5. Результаты реконструкции

Fig. 5. Reconstruction results

окклюзионно-стенотического поражения, общее состояние пациента и сопутствующую патологию, наличие пластического материала (наличие БПВ, ее длина, диаметр), а также финансовую составляющую [9].

При стенозах и коротких окклюзиях эндоваскулярное вмешательство может быть вариантом выбора. Для протяженных окклюзий бедренных артерий аутовенозное шунтирование обеспечивает хорошую долговременную проходимость. Каждый из этих методов имеет свои преимущества и недостатки [10].

На протяжении многих лет при выполнении инфраингвинального шунтирования использование БПВ является «золотым стандартом» реваскуляризации, особенно у больных с КИНК. Аутологичная вена обладает лучшей приживаемостью, устойчива к инфекциям и имеет лучшие результаты по сохранению конечности. Однако при использовании длинного кондуита отмечается разница в диаметре между проксимальным и дистальным концами вены, что нарушает ламинарный поток и может приводить к ранним тромбозам. При применении вальвулотомы возможно повреждение вены изнутри с развитием перфорации и тромбоза [11].

В последние годы наблюдается быстрое развитие новых инструментов, включая проводники, катетеры, технологии с лекарственным покрытием, специализированные баллоны и биомиметические стенты. Эти достижения в эндоваскулярной хирургии за последнее десятилетие расширили возможности чрескожного лечения заболеваний периферических сосудов. Небольшой уровень местных осложнений, хорошая переносимость процедуры и быстрое восстановление пациента, короткий койко-день, делают этот метод реконструкции весьма привлекательным. Однако имеются и большие недостатки. Это рестеноз, тромбоз, поломка стента, кровотечения и пульсирующие гематомы, перфорация артерии, развитие почечной недостаточности, лучевая нагрузка, ограничивают этот вид вмешательства [12].

По данным ряда исследований, в 15–35 % случаев может отсутствовать пригодная БПВ. Это связано с анатомическими особенностями (рассыпной тип строения), варикозной трансформацией, а также использование аутовены в ранее выполняемых операциях, например, при аортокоронарном шунтировании [13]. В связи с этим приходится искать новые виды реконструкций. Одним из них является МО. Она имеет ряд преимуществ. Это использование короткого аутовенозного шунта, имеющего одинаковый диаметр по всей длине, биосовместимость, устойчивость к инфекциям. А также дезоблитерированная ПБА, сохраняющая свой диаметр, кровоснабжение, открытые коллатерали [14]. Все вышеуказанное способствует длительному функционированию зоны реконструкции, сохранению конечности, а следовательно, и жизни пациента.

Гибридным называют вмешательство, состоящее из двух этапов (сочетание эндоваскулярной процедуры с открытой артериальной реконструкцией), последовательно проводимых один за другим в течение одной операции, за одно анестезиологическое пособие и направленное на реваскуляризацию многоуровневого поражения сосудистого русла. В настоящий момент идет тенденция к постепенному слиянию открытых и эндоваскулярных методик в одну. Все чаще при многоуровневом поражении артерий используют гибридный подход к лечению пациентов с КИНК. При применении гибридных технологий увеличивается процент успешных операций и процент выживаемости пациентов [15, 16].

Применение гибридных реконструкций оправдано при протяженном поражении БПС и неудовлетворительных путях оттока. В целом гибридные операции показывают хорошие результаты в раннем и отдаленном послеоперационном периоде в виде высокого уровня первичной и вторичной проходимости, а также сохранения конечности.

**Выводы.** 1. Гибридные вмешательства, включающие бедренно-подколенное аутовенозное

шунтирование или модифицированный метод (при отсутствии пригодной аутовены), а также эндовазкулярная коррекция путей оттока, могут занять достойное место в лечении пациентов с критической ишемией нижних конечностей, развившейся на фоне протяженного окклюзионного поражения бедренно-подколенного артериального сегмента.

2. Разработанный нами модифицированный метод артериальной реконструкции является методом выбора как открытый этап при выполнении гибридной реконструкции бедренно-подколенного сегмента, если отсутствует пригодная для реконструктивной операции аутовена.

#### Конфликт интересов

Авторы заявили об отсутствии конфликта интересов.

#### Conflict of interest

The authors declare no conflict of interest.

#### Соответствие нормам этики

Авторы подтверждают, что соблюдены права людей, принимавших участие в исследовании, включая получение информированного согласия в тех случаях, когда оно необходимо, и правила обращения с животными в случаях их использования в работе. Подробная информация содержится в Правилах для авторов.

#### Compliance with ethical principles

The authors confirm that they respect the rights of the people participated in the study, including obtaining informed consent when it is necessary, and the rules of treatment of animals when they are used in the study. Author Guidelines contains the detailed information.

#### ЛИТЕРАТУРА

- Kothari P., Bodmer N. J., Vanneman M. W. et al. Highlights and Perioperative Implications from the 2024 European Society of Cardiology Guidelines for the Management of Peripheral Arterial and Aortic Diseases. *J Cardiothorac Vasc Anesth*. 2025. Vol. 39, № 10. P. 2794–2806. <https://doi.org/10.1053/j.jvca.2025.03.022>. PMID: 40189450.
- Callegari S., Romain G., Aggarwal A. et al. Diabetes status and long-term mortality and major amputation outcomes following revascularization in chronic limb-threatening ischemia. *J Vasc Surg*. 2025. Vol. 82, № 4. P. 1401–1411.e5. <https://doi.org/10.1016/j.jvs.2025.04.065>. PMID: 40348290.
- Norgren L., Hiatt W. R., Dormandy J. A. et al. Intersociety consensus for the management of peripheral artery disease (TASC II). *J.Vasc. Surg*. 2007. Vol. 45. P. 5–67. <https://doi.org/10.1016/j.jvs.2006.12.037>.
- Sigvant B., Lundin F., Wahlberg E. The Risk of Disease Progression in Peripheral Arterial Disease is Higher than Expected: A Meta-Analysis of Mortality and Disease 132 Progression in Peripheral Arterial Disease. *European journal of vascular and endovascular surgery : the official journal of the European Society for Vascular Surgery*. 2016. Vol. 51, № 3. P. 395–403. <https://doi.org/10.1016/j.ejvs.2015.10.022>.
- Hodge S., Jane Lowery J., Bowling F. et al. PRE-oPerative Assessment for Patients with Chronic Limb Threatening Ischemia (PREPARE): A Multinational Delphi Consensus. *Ann Vasc Surg*. 2025. Vol. 119. P. 79–90. <https://doi.org/10.1016/j.avsg.2025.04.122>. PMID: 40334977.
- Biancari F. Meta-analysis of the prevalence, incidence and natural history of critical limb ischemia. *J Cardiovasc Surg*. 2013. Vol. 54, № 6. P. 663–669.
- Park A. N., Ives J. A., Shiva A. et al. The Number of Revascularization Procedures is Associated With Final Amputation Level for Chronic Limb-Threatening Ischemia. *Am Surg*. 2025. P. 31348251381659. <https://doi.org/10.1177/00031348251381659>. Epub ahead of print. PMID: 40963484.
- Conte M. S., Bradbury A. W., Kolh P. et al. Global vascular guidelines on the management of chronic limb-threatening ischemia. *J.Vasc. Surg*. 2019. Vol. 69, № 6S. P. 3S–125S.e40. <https://doi.org/10.106/j.jvs.2019.02.016>.

- Aboyans V., Ricco J. B., Bartelink M. E. L. et al. ECS Guidelines on the diagnosis and treatment of peripheral arterial disease, in collaboration with the European Society for Vascular Surgery (ESVS). *Eur Heart J*. 2018. Vol. 39, № 9. P. 763–816. <https://doi.org/10.1093/eur-heartj/ehx0951>.
- Gentile F., Lundberg G., Hultgren R. Outcome for Endovascular and Open Procedures in Infrapopliteal Lesions for Critical Limb Ischemia: Registry Based Single Center Study. *Eur. J. Vasc. Endovasc. Surg*. 2016. Vol. 52, № 5. P. 643–649. <https://doi.org/10.1016/j.ejvs.2016.07.013>.
- Bloch R. A., Lin A., Caron E. et al. Bypass versus Endovascular Therapy in Chronic Limb Threatening Ischemia Requiring Infra-Popliteal Interventions. *Ann Vasc Surg*. 2025. Vol. 120. P. 400–410. <https://doi.org/10.1016/j.avsg.2025.07.006>. PMID: 40653193.
- Dun C., Columbo J. A., Hicks C. W., Lehmann H. P. et al. Early peripheral vascular intervention for treating patients with claudication: A decision analysis using national administrative claims data. *Surgery*. 2025. Vol. 186. P. 109589. <https://doi.org/10.1016/j.surg.2025.109589>. PMID: 40782724; PMCID: PMC12338061.
- Giacoppo D., Cassese S., Harada Y. et al. Drug-coated balloon versus plain balloon angioplasty for the treatment of femoropopliteal artery disease: an updated systematic review and meta-analysis of randomized clinical trials. *JACC: Cardiovascular Interventions*. 2016. Vol. 9, № 16. P. 1731–1742. <https://doi.org/10.1016/j.jcin.2016.06.008>.
- Garbaisz D., Osztrogonác P., Boros A. M. et al. Comparison of arterial and venous allograft bypass in chronic limb-threatening ischemia. *PLoS One*. 2022. Vol. 17, № 10. P. e0275628. <https://doi.org/10.1371/journal.pone.0275628>. PMID: 36301873; PMCID: PMC9612501.
- Shoraan S. B., Gostev A. A., Osipova O. S. et al. Femoro-popliteal bypass versus remote endarterectomy: a propensity matched analysis. *Int Angiol*. 2024. Vol. 43, № 3. P. 358–366. <https://doi.org/10.23736/S0392-9590.24.05216-7>. PMID: 38990277.
- Starodubtsev V., Mitrofanov V., Ignatenko P. et al. Editor's Choice - Hybrid vs. Open Surgical Reconstruction for Iliofemoral Occlusive Disease: A Prospective Randomised Trial. *European journal of vascular and endovascular surgery : the official journal of the European Society for Vascular Surgery*. 2022. Vol. 63, № 4. P. 557–565. <https://doi.org/10.1016/j.ejvs.2022.02.002>.
- Barilla D., Spinelli D., Stilo F. et al. Simultaneous Superficial Femoral Artery Angioplasty/Stent Plus Popliteal Distal Bypass for Limb Salvage. *Ann Vasc Surg*. 2020. Vol. 63. P. 443–449. <https://doi.org/10.1016/j.avsg.2019.10.032>. PMID: 31669474.

#### REFERENCES

- Kothari P., Bodmer N. J., Vanneman M. W. et al. Highlights and Perioperative Implications from the 2024 European Society of Cardiology Guidelines for the Management of Peripheral Arterial and Aortic Diseases. *J Cardiothorac Vasc Anesth*. 2025;39(10):2794–2806. <https://doi.org/10.1053/j.jvca.2025.03.022>. PMID: 40189450.
- Callegari S., Romain G., Aggarwal A. et al. Diabetes status and long-term mortality and major amputation outcomes following revascularization in chronic limb-threatening ischemia. *J Vasc Surg*. 2025;82(4):1401–1411.e5. <https://doi.org/10.1016/j.jvs.2025.04.065>. PMID: 40348290.
- Norgren L., Hiatt W. R., Dormandy J. A. et al. Intersociety consensus for the management of peripheral artery disease (TASC II). *J.Vasc. Surg*. 2007;45:5–67. <https://doi.org/10.1016/j.jvs.2006.12.037>.
- Sigvant B., Lundin F., Wahlberg E. The Risk of Disease Progression in Peripheral Arterial Disease is Higher than Expected: A Meta-Analysis of Mortality and Disease 132 Progression in Peripheral Arterial Disease. *European journal of vascular and endovascular surgery : the official journal of the European Society for Vascular Surgery*. 2016;51(3):395–403. <https://doi.org/10.1016/j.ejvs.2015.10.022>.
- Hodge S., Jane Lowery J., Bowling F. et al. PRE-oPerative Assessment for Patients with Chronic Limb Threatening Ischemia (PREPARE): A Multinational Delphi Consensus. *Ann Vasc Surg*. 2025;119:79–90. <https://doi.org/10.1016/j.avsg.2025.04.122>. PMID: 40334977.
- Biancari F. Meta-analysis of the prevalence, incidence and natural history of critical limb ischemia. *J Cardiovasc Surg*. 2013;54(6):663–669.
- Park A. N., Ives J. A., Shiva A. et al. The Number of Revascularization Procedures is Associated With Final Amputation Level for Chronic Limb-Threatening Ischemia. *Am Surg*. 2025;31348251381659. <https://doi.org/10.1177/00031348251381659>. Epub ahead of print. PMID: 40963484.

8. Conte M. S., Bradbury A. W., Kolh P. et al. Global vascular guidelines on the management of chronic limb-threatening ischemia. *J.Vasc.Surg.* 2019;69(6S):3S–125S.e40. <https://doi.org/10.106/j.jvs.2019.02.016>.
9. Aboyans V., Ricco J. B., Bartelink M. E. L. et al. ECS Guidelines on the diagnosis and treatment of peripheral arterial disease, in collaboration with the European Society for Vascular Surgery (ESVS). *Eur Heart J.* 2018;39(9):763–816. <https://doi.org/10.1093/eur-heartj/ehx0951>.
10. Gentile F., Lundberg G., Hultgren R. Outcome for Endovascular and Open Procedures in Infrapopliteal Lesions for Critical Limb Ischemia: Registry Based Single Center Study. *Eur. J. Vasc. Endovasc. Surg.* 2016; 52(5):643–649. <https://doi.org/10.1016/j.ejvs.2016.07.013>.
11. Bloch R. A., Lin A., Caron E. et al. Bypass versus Endovascular Therapy in Chronic Limb Threatening Ischemia Requiring Infra-Popliteal Interventions. *Ann Vasc Surg.* 2025;120:400–410. <https://doi.org/10.1016/j.avsg.2025.07.006>. PMID: 40653193.
12. Dun C., Columbo J. A., Hicks C. W., Lehmann H. P. et al. Early peripheral vascular intervention for treating patients with claudication: A decision analysis using national administrative claims data. *Surgery.* 2025;186:109589. <https://doi.org/10.1016/j.surg.2025.109589>. PMID: 40782724; PMCID: PMC12338061.
13. Giacoppo D., Cassese S., Harada Y. et al. Drug-coated balloon versus plain balloon angioplasty for the treatment of femoropopliteal artery disease: an updated systematic review and meta-analysis of randomized clinical trials. *JACC: Cardiovascular Interventions.* 2016;9(16):1731–1742. <https://doi.org/10.1016/j.jcin.2016.06.008>.
14. Garbaisz D., Osztrógnácz P., Boros A. M. et al. Comparison of arterial and venous allograft bypass in chronic limb-threatening ischemia. *PLoS One.* 2022;17(10):e0275628. <https://doi.org/10.1371/journal.pone.0275628>. PMID: 36301873; PMCID: PMC9612501.
15. Shoraan S. B., Gostev A. A., Osipova O. S. et al. Femoro-popliteal bypass versus remote endarterectomy: a propensity matched analysis. *Int Angiol.* 2024;43(3):358–366. <https://doi.org/10.23736/S0392-9590.24.05216-7>. PMID: 38990277.
16. Starodubtsev V., Mitrofanov V., Ignatenko P. et al. Editor's Choice - Hybrid vs. Open Surgical Reconstruction for Iliofemoral Occlusive Disease: A Prospective Randomised Trial. *European journal of vascular and endovascular surgery : the official journal of the European Society for Vascular Surgery.* 2022;63(4):557–565. <https://doi.org/10.1016/j.ejvs.2022.02.002>.
17. Barillà D., Spinelli D., Stilo F. et al. Simultaneous Superficial Femoral Artery Angioplasty/Stent Plus Popliteal Distal Bypass for Limb Salvage. *Ann Vasc Surg.* 2020;63:443–449. <https://doi.org/10.1016/j.avsg.2019.10.032>. PMID: 31669474.

### Информация об авторах:

**Фомин Владимир Сергеевич**, врач – сердечно-сосудистый хирург, Городская Мариинская больница (Санкт-Петербург, Россия), ORCID: 0000-0001-7228-3810; **Маслянюк Олег Владиславович**, кандидат медицинских наук, зав. отделением сосудистой хирургии, Городская Мариинская больница; доцент кафедры госпитальной хирургии, ФГБОУ ВО СПбГПМУ (Санкт-Петербург, Россия), ORCID: 0000-0002-8613-7459; **Шатравка Алексей Владимирович**, доктор медицинских наук, зав. отделением сосудистой хирургии, Областная клиническая больница Калининградской области (г. Калининград, Россия), ORCID: 0000-0001-5621-2238; **Олексюк Игорь Богданович**, кандидат медицинских наук, доцент, преподаватель 1-й кафедры (хирургии усовершенствования врачей), Военно-медицинская академия им. С. М. Кирова; врач отделения рентгенхирургических методов диагностики и лечения, Городская Мариинская больница (Санкт-Петербург, Россия), ORCID: 0000-0001-5087-7247; **Новокрещенова Анна Сергеевна**, клинический ординатор 3 года обучения, кафедра факультетской хирургии с курсом сердечно-сосудистой хирургии, Первый Санкт-Петербургский государственный медицинский университет имени академика И. П. Павлова (Санкт-Петербург, Россия), ORCID: 0009-0007-6831-9279; **Лаптев Кирилл Владимирович**, кандидат медицинских наук, врач – сердечно-сосудистый хирург, Городская Мариинская больница (Санкт-Петербург, Россия), ORCID: 0009-0001-2225-5894; **Фокин Алексей Анатольевич**, доктор медицинских наук, профессор, зав. кафедрой хирургии ИДПО, Южно-Уральский государственный медицинский университет (г. Челябинск, Россия), ORCID: 0000-0001-5411-6437.

### Information about authors:

**Vladimir S. Fomin**, Cardiovascular Surgeon, City Mariinsky Hospital (Saint Petersburg, Russia), ORCID: 0000-0001-7228-3810; **Oleg V. Maslyanyuk**, Cand. of Sci. (Med.), Head of the Department of Vascular Surgery, Mariinsky City Hospital; Associate Professor of the Department of Hospital Surgery, Saint Petersburg State Pediatric Medical University (Saint Petersburg, Russia), ORCID: 0000-0002-8613-7459; **Alexey V. Shatravka**, Dr. of Sci. (Med.), Head of the Department of Vascular Surgery, Kaliningrad Regional Clinical Hospital (Kaliningrad, Russia), ORCID: 0000-0001-5621-2238; **Igor B. Oleskyuk**, Cand. of Sci. (Med.), Associate Professor, Lecturer of the 1st Department (Advanced Medical Surgery), Military Medical Academy; Doctor of the Department of X-ray Surgical Methods of Diagnosis and Treatment, Mariinsky City Hospital (Saint Petersburg, Russia), ORCID: 0000-0001-5087-7247; **Anna S. Novokresthenova**, 3rd year Clinical Resident, Department of Faculty Surgery with the Course of Cardiovascular Surgery, Pavlov University (Saint Petersburg, Russia), ORCID: 0009-0007-6831-9279; **Kirill V. Laptev** Cand. of Sci. (Med.), Cardiovascular Surgeon, City Mariinsky Hospital (Saint Petersburg, Russia), ORCID: 0009-0001-2225-5894; **Alexey A. Fokin**, Dr. of Sci. (Med.), Professor, Head of the Department of Surgery, South Ural State Medical University (Chelyabinsk, Russia), ORCID: 0000-0001-5411-6437.

© CC 0 М. С. Балеев, 2026  
УДК [616.711-001 : 616.718.4-002.46]-089.844  
<https://doi.org/10.24884/0042-4625-2026-185-1-30-41>

## ВЫБОР СПОСОБА ПЛАСТИКИ ПРОЛЕЖНЯ ОБЛАСТИ БОЛЬШОГО ВЕРТЕЛА БЕДРЕННОЙ КОСТИ У ПАЦИЕНТОВ СО СПИНАЛЬНОЙ ТРАВМОЙ

М. С. Балеев

Городская клиническая больница № 7 Ленинского района г. Нижнего Новгорода имени Е. Л. Березова 603011, Россия, г. Нижний Новгород, ул. Октябрьской революции, д. 66а

Поступила в редакцию 21.07.2025 г.; принята к печати 21.01.2026 г.

**ВВЕДЕНИЕ.** Проблема лечения пролежней области большого вертела бедренной кости у пациентов с последствиями спинальной травмы остается в центре пристального внимания клиницистов и исследователей. Сложность проблемы в первую очередь обусловлена высоким процентом послеоперационных осложнений и рецидивов. Причинами неблагоприятных исходов лечения часто являются дефекты предоперационной подготовки, иногда – несовершенство избранных для лечения хирургических методик. Изучение спектра осложнений и предикторов рецидива пролежня необходимы для качественного роста эффективности оперативного лечения.

**ЦЕЛЬ.** Систематизировать литературные данные и на основании данных собственного клинического исследования оценить эффективность различных видов реконструктивно-пластических операций, используемых при закрытии пролежня области большого вертела бедренной кости у пациентов со спинальной травмой.

**МЕТОДЫ И МАТЕРИАЛЫ.** Проанализированы литературные источники, ориентированные на хирургическое лечение пролежней проекции большого вертела бедренной кости.

Проведен анализ хирургического лечения 61 пациента, прооперированных в плановом порядке по поводу пролежней проекции большого вертела бедренной кости. В качестве хирургического пособия были применены: спицевая дермотензия, пластика свободным расщепленным трансплантатом, пластика с использованием двух вариантов местных кожно-жировых лоскутов и TFL-лоскута.

**РЕЗУЛЬТАТЫ.** Анализ литературных данных показал, что основным методом лечения пролежней является хирургический. Однако известные реконструктивно-пластические операции далеки от идеальных, так как их применение ведет к таким грозным осложнениям, как инфекция раны (от 35 до 50 %), ишемия лоскута (17 %), некроз лоскута (12,5 %), послеоперационные гематомы, серомы, которые являются предикторами рецидивов. В связи с чем «лучший вариант» лечения пролежней остается предметом поиска.

Проспективное исследование показало, что среди всех прооперированных пациентов наиболее частыми осложнениями в послеоперационном периоде были ишемия лоскута, раневая инфекция, несостоятельность швов, лимфоррея. Такие осложнения зафиксированы у 21 (34 %) из 61 оперированного пациента по поводу пролежня вертельной области.

**ЗАКЛЮЧЕНИЕ.** Методом выбора лечения пациентов с обширными пролежнями являются реконструктивно-пластические операции, в основе которых лежит формирование кожно-жировых лоскутов и ротационных кожно-фасциальных лоскутов с обеспечением принципов ненапряжной пластики. Вместе с тем, остается нерешенным вопрос с такими осложнениями, как ишемия лоскута, лимфоррея и раневая инфекция, что требует дальнейших научно-практических исследований.

**Ключевые слова:** пролежни, осложнения, травма спинного мозга, травматическая болезнь спинного мозга, лечение ран, пластика ран

**Для цитирования:** Балеев М. С. Выбор способа пластики пролежня области большого вертела бедренной кости у пациентов со спинальной травмой. *Вестник хирургии имени И. И. Грекова*. 2026;185(1):30–41. <https://doi.org/10.24884/0042-4625-2026-185-1-30-41>.

\* **Автор для связи:** Михаил Сергеевич Балеев, Городская клиническая больница № 7 Ленинского района г. Нижнего Новгорода имени Е. Л. Березова», 603011, Россия, г. Нижний Новгород, ул. Октябрьской революции, д. 66а. E-mail: baleev\_ms@mail.ru.

## THE CHOICE OF A PLASTIC SURGERY METHOD FOR THE PRESSURE ULCER OF THE GREATER TROCHANTER OF THE FEMUR IN PATIENTS WITH SPINAL INJURY

Mikhail S. Baleev

City Clinical Hospital № 7 of the Leninsky District of Nizhny Novgorod named after E. L. Berezov 66a, Oktiabrskoi Revolutsii str., Nizhny Novgorod, Russia, 603011

Received 21.07.2025; accepted 21.01.2026

**INTRODUCTION.** The problem of treating pressure ulcers of the greater trochanter of the femur in patients with consequences of spinal trauma remains the focus of close attention of clinicians and researchers. The complexity of the

problem is primarily due to the high percentage of postoperative complications and relapses. The causes of unfavorable treatment outcomes are often defects in preoperative preparation, sometimes – imperfection of the surgical techniques chosen for treatment. Studying the spectrum of complications and predictors of pressure ulcer relapse is necessary for qualitative growth of the effectiveness of surgical treatment.

The OBJECTIVE was to systematize the literature data and, based on the data of our own clinical study, to evaluate the effectiveness of various types of reconstructive plastic surgeries used to close the pressure ulcer of the greater trochanter of the femur in patients with spinal trauma.

METHODS AND MATERIALS. The literature sources focused on surgical treatment of pressure ulcers of the projection of the greater trochanter of the femur were analyzed.

An analysis of surgical treatment of 61 patients who underwent elective surgery for pressure ulcers of the projection of the greater trochanter of the femur was conducted. The following surgical techniques were used: spoke dermatension, plastic surgery with a free split graft, plastic surgery using two types of local skin-fat flaps and a TFL flap.

RESULTS. Analysis of literature data showed that the main method of treating pressure ulcers is surgery. However, the known reconstructive plastic surgeries are far from ideal, since their use leads to such formidable complications as wound infection (from 35 to 50 %), flap ischemia (17 %), flap necrosis (12.5 %), postoperative hematomas, seromas, which are predictors of relapses. In this regard, the «best option» for treating pressure ulcers remains a subject of search.

A prospective study showed that among all operated patients, the most common complications in the postoperative period were flap ischemia, wound infection, suture failure, and lymphorrhea. Such complications were recorded in 21 (34 %) of 61 patients operated on for pressure ulcers of the trochanteric region.

CONCLUSION. The method of choice for treating patients with extensive pressure ulcers is reconstructive plastic surgery, which is based on the formation of skin-fat flaps and rotational skin-fascial flaps with the principles of tension-free plastic surgery. At the same time, the issue of complications such as flap ischemia, lymphorrhea and wound infection remains unresolved, which requires further scientific and practical research.

**Keywords:** *pressure ulcers, complications, spinal cord injury, traumatic spinal cord disease, wound treatment, wound plastic surgery*

**For citation:** Baleev M. S. The choice of a plastic surgery method for the pressure ulcer of the greater trochanter of the femur in patients with spinal injury. *Grekov's Bulletin of Surgery*. 2026;185(1):30–41. (In Russ.). <https://doi.org/10.24884/0042-4625-2026-185-1-30-41>.

\* **Corresponding author:** Mikhail S. Baleev City Clinical Hospital № 7 of the Leninsky District of Nizhny Novgorod named after E. L. Berezov, 66a, Oktiabrskoi Revolutsii str., Nizhny Novgorod, 603011, Russia. E-mail: [baleev\\_ms@mail.ru](mailto:baleev_ms@mail.ru).

**Введение.** Пролежневые дефекты области большого вертела являются одними из самых частых и трудно поддающихся лечению. В среднем их количество составляет 20–27 % от всех декубитальных язв, возникающих у пациентов с повреждением спинного мозга [1]. Частота их возникновения обусловлена разными причинами, основными среди них являются постоянное положения бедра на боку под углом 90° вместо необходимых 30–40°, наличие выраженного костного выступа в виде большого вертела бедренной кости, который оказывает постоянное давление на покровные ткани выше допустимых 23,7 мм рт. ст. [2]. Близкое расположение суставной поверхности предрасполагает к распространению очага инфекции на глубокие ткани с последующим развитием периостита, остеомиелита, септического артрита и, как следствие, сепсиса, который является основным предиктором летальности пациентов с пролежнями вертельной области (33 %) [3]. Выбор пластики в первую очередь зависит от размеров пролежневого дефекта, его геометрии, вовлечения в патологический процесс глубже лежащих тканей и имеет свои особенности и правила, несоблюдение которых сопряжено с развитием ряда осложнений, приводящих к рецидивам в 25 % случаев [4]. Таким образом, для снижения рисков развития послеоперационных осложнений, рецидивов пролежней проекции большого вертела бедренной кости у пациентов с травматической болезнью спинного мозга требуется комплексный анализ возможных реконструктивных методов закрытия пролежней данной локализации.

**Цель исследования** – систематизировать литературные данные и на основании данных собственного клинического исследования оценить эффективность различных видов реконструктивно-пластических операций, используемых при закрытии пролежня области большого вертела бедренной кости у пациентов со спинальной травмой.

**Методы и материалы.** В базах данных PubMed, Cochrane Library, Science Direct, Google Scholar, eLibrary по ключевым словам «пролежень» или «декубитальная язва» + «большой вертел» или + «реконструкция пролежня» или + «пластика пролежней» или + «осложнения пролежней» проведен поиск статей, опубликованных в 2019–2024 гг. В предварительный анализ включены 1322 источника. Критерии исключения источников из анализа: не описаны результаты хирургического лечения пролежней проекции большого вертела бедренной кости, не представлены методики реконструктивных методик, не указаны осложнения, связанные с тем или иным методом лечения. В итоге проанализированы данные 30 источников, изданных в период последних 5 лет. Из них: 7 метаанализов, 6 РКИ, 6 клинических исследований, 10 литературных обзоров, 1 экспериментальное исследование. Включены 7 источников, опубликованных ранее 5 лет, по причине их фундаментальной и практической значимости для рассматриваемого вопроса.

*В проспективное исследование* включен 61 пациент с пролежнями области большого вертела бедренной кости и получивших оперативное лечение различными способами пластик.

*Критерии включения:* пациенты с травматической болезнью спинного мозга, имеющие пролежневые дефекты III и IV стадии в области большого вертела бедренной кости, в возрасте от 18 до 59 лет, с периодом после получения травмы не менее одного года.

*Критерии исключения:* пролежни, локализация которых не распространялась на область большого вертела бедренной кости и возникшие на фоне других заболеваний, наличие приобретенного иммунодефицита; политравма с повреждением полых, паренхиматозных органов брюшной полости; наличие тяжелой пневмонии в анамнезе; перенесенная трансплантация костного мозга в анамнезе; наличие таких сопутствующих заболеваний, как сахарный диабет, онкологические заболевания, ХОБЛ, цирроз печени, ХПН, перелом шейки бедра, гемобластоз, перенесенный инсульт.

**Результаты.** Анализ литературных данных показал, что лечение декубитальных язв вертельной области в первую очередь требует мультидисциплинарного подхода с привлечением различных узкопрофильных специалистов: дерматолога, физиотерапевта, хирурга, нейрохирурга, травматолога-ортопеда, специалиста по хирургической инфекции, реаниматолога, клинического фармаколога, диетолога и ряда других. Консервативные методы, даже с привлечением групп специалистов, распространяются лишь на поверхностные пролежневые дефекты и зачастую являются малоэффективными [5]. Хирургическое вмешательство является основным методом лечения декубитальных язв вертельной области, однако и оно сопряжено с большим количеством осложнений, таких как инфекция раны, которая в среднем варьирует от 35 до 50 %, некроз сформированного лоскута – 12,5 %, а также послеоперационные гематомы, серомы, ишемия лоскута развиваются с частотой в 17 % и все это, прежде всего, связано с неадекватной подготовкой донорской раны с одной стороны и неверным выбором способа пластического закрытия дефекта с другой [6]. В настоящий момент реконструктивная хирургия пролежней проекции большого вертела предлагает следующие варианты пластик: первичное ушивание, дермотензия, аутопластика свободным расщепленным кожным трансплантатом, пластика кожно-жировым, кожно-фасциальным и кожно-мышечным лоскутом [7]. Из всех имеющихся методов оптимального, из-за риска специфических осложнений и высокого риска рецидивов, по мнению многих авторов, не существует, поэтому «золотой стандарт» остается предметом поиска [8].

*Первичное ушивание:* данный метод основан на прямом выдвигании краев раны после иссечения язвенного дефекта с последующим его ушиванием. Применение данного метода резко ограничено в связи с близким расположением послеоперационного рубца к зоне первичного давления, что ведет

к неизбежному рецидиву. Кроме того, основными условиями для данного вида пластики является отсутствие остеомиелита вертела бедренной кости и натяжения тканей в данной области [9].

*Дозированное тканевое растяжение (ДТР)* решает вышеуказанную проблему благодаря увеличению размеров лоскута, используемого для закрытия дефекта. Достигается это путем дозированного растяжения покровных тканей посредством спицевого воздействия, которое осуществляется последовательным проведением спиц Киршнера под кожу с постепенным стягиванием краев раневого дефекта (рис. 2, а), баллонной дилатации – расширение кожи с помощью баллонного тканевого расширителя, который вводится в подкожный карман в непосредственной близости к пролежню, с медленным его наполнением воздухом или асептическим раствором, дермотензии с помощью специальной вытяжной повязки, предложенной Johnson в 1993 г. Несмотря на относительную техническую простоту, используется данный метод крайне редко и связано это с длительным периодом заживления раневого дефекта, высокой вероятностью местных осложнений из-за негативного воздействия тракции на раневой процесс с формированием выраженного рубца в зоне ушивания, что увеличивает риск рецидива [10].

*Аутопластика свободным расщепленным кожным трансплантатом (АДТ)* – метод выбора в хирургии пролежней проекции тазобедренной области у соматически тяжелых пациентов, который может быть выполнен как окончательный, либо как предварительный этап лечения данной когорты пациентов в зависимости от динамики их состояния. Особенностью данного метода является его малая травматичность и возможность забора трансплантата необходимой площади, позволяющего ликвидировать обширные декубитальные язвы и тем самым обезопасить пациента от распространения хирургической инфекции с одной стороны и нивелировать белковые и электролитные потери с другой. Вместе с тем, применение данного метода резко ограничивает состояние трофики лоскута и реципиентной раны, что в большинстве случаев приводит к лизису забранного трансплантата. При положительном же исходе и полном приживлении последнего формируется лишь тонкий слой покровной ткани с нежным рубцом, который крайне неустойчив к трениям, что часто ведет к смещению трансплантата и рецидиву пролежня (рис. 2, з–е) [10, 11].

*Кожно-жировые лоскуты (КЖЛ)* довольно широко применяются в реконструкции пролежней проекции большого вертела бедренной кости. Основным их преимуществом является формирование полнослойного покрова в проекции язвенного дефекта с хорошо кровоснабжаемыми тканями. Более того, операция с использованием локального КЖЛ

проще и быстрее в техническом исполнении, что важно у соматически тяжелых пациентов. Однако локальные лоскуты гораздо сложнее спроектировать в соответствии с необходимой площадью и геометрией язвенного дефекта, а малоподвижность их основания и чрезмерное натяжение приводит к смещению оси питающего сосуда, с последующей ишемией лоскута и его полным или частичным некрозом [12]. Основными вариантами кожно-жировых лоскутов, которые возможны при закрытии пролежня проекции большого вертела, являются пластика по *Keystone*, классический вариант которой начинается с окаймляющего трапециевидного разреза в виде арки изогнутым основанием к раневому дефекту и выпуклым к его противоположному краю, формируя при этом островковый лоскут с широким жировым основанием и питающими его перфорантными сосудами, который распределяется на всю площадь пролежня узловыми швами (рис. 2, к–м) [13]; *островковый кожно-жировой лоскут по типу V–Y*, отличается от предыдущей пластики тем, что изначально формируется многоугольник, при этом количество углов может варьировать от 3 до 5 в зависимости от конфигурации раневого дефекта, с последовательным пересечением кожи и подкожно-жировой клетчатки и смещением лоскута к пролежневому дефекту (рис. 2, ж–и) [9].

*Кожно-фасциальные лоскуты (КФЛ)* практически лишены недостатка излишнего натяжения, так как их кровоснабжение осуществляется из сравнительно крупных артериальных перфорантов. Поэтому именно эти лоскуты являются методом выбора для закрытия пролежней проекции большого вертела. Среди таковых в хирургический обиход вошли лоскуты передней боковой поверхности бедра (ALT-лоскут), лоскут на основе широкой фасции бедра (TFL-лоскут) и его модификации.

Хирургическая техника *ALT-лоскута* начинается с формирования линейного разреза от передней верхней ости подвздошной кости до латерального края коленной чашечки, при этом сосудистые перфоранты, как правило, располагаются в пределах средней точки этой линии. После обнаружения всех интересующих перфорантов данной зоны визуализируется самый дистальный из них, необходимый для мобилизации максимально длинной сосудистой ножки, позволяющей увеличить дугу вращения лоскута. Формирование последнего осуществляется вокруг питающего сосуда посредством иссечения необходимой площади кожи с подлежащей к ней клетчаткой на ранее выделенной сосудистой ножке, которую укладывают в созданную борозду в латеральной широкой мышце бедра. Медиальный край лоскута рассекается через глубокую фасцию над прямой мышцей бедра до апоневротической перегородки между прямой и латеральной широкой мышцами бедра с ее последующим проксимальным пересечением и обнаружением нисходящей

ветви латеральной артерии, огибающей бедренную кость [14]. Затем лоскут переносится в декубитальный дефект проекции большого вертела либо через подкожный туннель на боковой поверхности бедра, либо через открытую борозду, созданную путем разделения кожного мостика между дефектом и лоскутом (рис. 1, а). При выделении лоскута существует высокий риск пересечения латеральной артерии, огибающей бедренную кость, приводящий к некрозу всей кожно-фасциальной основы с потерей альтернативы закрытия дефекта, что резко ограничивает данный метод в широком его применении [15].

*TFL-лоскут.* Оперативное пособие при использовании данного метода осуществляется в положении пациента на боку, лоскут при этом формируется в зависимости от размеров пролежневого дефекта, предпочтительно до проксимальной трети бедра, где перфузия тканей более надежна. Рассечение лоскута начинается с дистальной его части, с определением сосудистой ножки, и отделением ее единым кожно-фасциальным блоком по направлению снизу-вверх, затем пересекается кожная перемычка между участками донорской и реципиентной раны, что предотвращает сужение лоскута, позволяет ротировать и продвигать его к пролежневому дефекту (рис. 2, н–п) [16]. Данный вид пластики по сей день считается золотым стандартом в лечении пролежней проекции большого вертела, поскольку имеет хорошее кровоснабжение основания, довольно легко приживается, является легко воспроизводимым, безопасным и надежным методом. Вместе с тем, ряд авторов отмечают, что его первоначальная конструкция имеет такие недостатки, как неудовлетворительное кровоснабжение дистальной части лоскута, который помещается в ложе декубитальной язвы, ротация лоскута приводит к его деформации в виде «собачьего уха», которое является предиктором образования сером и гематом, выраженной деформации донорской зоны [17]. В связи с этим фактом были предложены различные конфигурации TFL-лоскута: U-образный, топорный, V–Y, ракеткообразный и крыловидный лоскуты.

*U-образный лоскут широкой фасции* в оригинальном своем исполнении простирается от пролежневого дефекта проекции вертела бедренной кости к задней части средней трети бедра и обратно по передневерхней его поверхности. Рассечение лоскута начинается дистально на уровне мышечно-сухожильного соединения, сохраняя при этом подвздошно-большеберцовый тракт снизу, и продолжается в проксимальном направлении в субфасциальной плоскости, затем кожно-фасциальный лоскут сдвигается кзади и фиксируется к донорской ране посредством вертикальных матрасных швов. Неоспоримыми преимуществами данного метода является: U-образная конструкция лоскута, которая позволяет просто и эффективно

его поднять от гребня подвздошной кости, мобилизация проксимальной части увеличивает его объем и упрощает закрытие дефекта вертельной области; изолированное расположение кожного лоскута позволяет избежать разрезов в паховой складке и способствует первичному закрытию донорского участка без «ушей» или точек раздвоения, которые часто приводят к лимфорее и несостоятельности швов; проксимальное рассечение широкой фасции бедра сохраняет целостность подвздошно-большеберцового тракта; траектория рассечения кожно-фасциальных структур позволяет сохранить прилегающий ангиосом для возможного его реконструктивного использования при рецидиве пролежня (рис. 1, б). Вместе с тем, ограниченная площадь и подвижность лоскута зачастую не дает закрыть большие и осложненные пролежни [18].

*Топорный лоскут* получил свое название из-за разреза в форме топора и во многом решил проблему подвижности лоскута путем увеличения длины разреза в 3–5 раз относительно диаметра дефекта, что позволяет сохранять соотношение между основанием лоскута (расстояния между линией заднего разреза и дефектом) к поперечному разрезу, которая составляет 1:2. Указанная особенность обеспечивает хорошую подвижность тканей за счет комбинированного вращения и перемещения с минимальным натяжением (рис. 1, в). Однако данная модификация имеет право на использование без включения в лоскут фасции, поскольку питающие артерии вокруг ягодичной области находятся глубоко под нижележащими мышцами, как описано Тейлором, а это означает, что ее включение не улучшает кровоснабжение лоскута, а лишь ограничивает его подвижность при мобилизации [9, 19].

*Лоскут V–Y* на основе широкой фасции бедра в 77 % случаев является успешной методикой, которая достигается закрытием пролежневого дефекта наиболее васкуляризованной частью лоскута и позволяет избегать деформации последнего в виде «собачьего уха» (рис. 2, ж–и). Послеоперационные осложнения, которые в среднем варьируют в диапазоне 20–25 %, в большинстве своем случаев разрешаются консервативными способами, но данная возможность появляется при пролежнях малого и среднего размера, при более обширных дефектах данный вид пластики нецелесообразен из-за излишнего растяжения и сложностей в закрытии донорской раны [20].

*Ракеткообразный островковый лоскут* – модификация лоскута типа V–Y и его основным преимуществом перед предыдущим является узкая проксимальная часть, благодаря которой широкую дистальную часть лоскута можно легко перенести на место реципиента, а дефект донорской раны в узкой проксимальной части легко закрывается обычным ушиванием (рис. 1, г). Хороша данная модификация при пролежнях малого диаметра [21].

*Крыловидный лоскут или лоскут по типу «утиного крыла»* – его особенность заключается в транспозиции лоскута к донорской ране формированием треугольного расширения с деэпителизированной частью, что обеспечивает прилегание лоскута к реципиентному ложу, что позволяет ликвидировать остаточную полость и избежать деформации в форме собачьего уха. Минусом данной методики является риск некроза лоскута при пластике крупных декубитальных язв [22].

Каждая из предложенных методик при сохранении ряда условий имеет право на использование в клинической практике, однако общие их недостатки – ограниченный размер лоскута, из-за которого часто не хватает массива ткани для закрытия большого дефекта, критическое натяжение при пластиках пролежней больших размеров, отсутствие мышечной массы, возникновение мертвого пространства – не возводят их в ранг «идеального метода» в реконструкции декубитальных язв проекции большого вертела. Поэтому многие клиницисты для пластики данной области прибегают к *кожно-мышечным лоскутам (КМЛ)*, массив которых полностью замещает дефект, образуется мягкая подушка, устойчивая к давлению выше допустимых 23,7 мм рт. ст. Кроме того, *КМЛ* являются методом выбора в реконструктивно-пластических операциях, требующих остеотомии, последствия которой нуждаются в хорошо кровоснабжаемой основе, необходимой для приживания лоскута и в качестве такой основы выступают лентовидная, прямая мышцы бедра, а также комбинация из проксимального мышечного сегмента широкой фасции бедра и средней ягодичной мышцы [23]. Вместе с тем, *КМЛ* считаются технически сложными вмешательствами, требующими тщательного интраоперационного гемостаза и бережного отношения к тканям, необходимости длительного послеоперационного дренирования раневой зоны, проведения антибактериальной терапии как на дооперационном этапе, так и после него.

Особого внимания заслуживают методики свободных полнослойных лоскутов с формированием сосудистого микроанастомоза и хирургия, направленная на восстановление иннервации тканей с помощью формирования анастомоза между чувствительным нервом, располагающимся краниальнее зоны повреждения спинного мозга и нервом используемого лоскута [24]. Однако при использовании указанных методик стоит помнить о высоком риске тромбоза при новосозданном межсосудистом анастомозе, что влечет за собой некроз лоскута. По данным метаанализа Р. R. Zwanenburg (2021) восстановление иннервации заметно снижает частоту рецидивов пролежней (с 37 % до 1 %), но из-за травматичности и увеличения площади раневой поверхности отмечается рост осложнений с 19 % до 95 % [25].

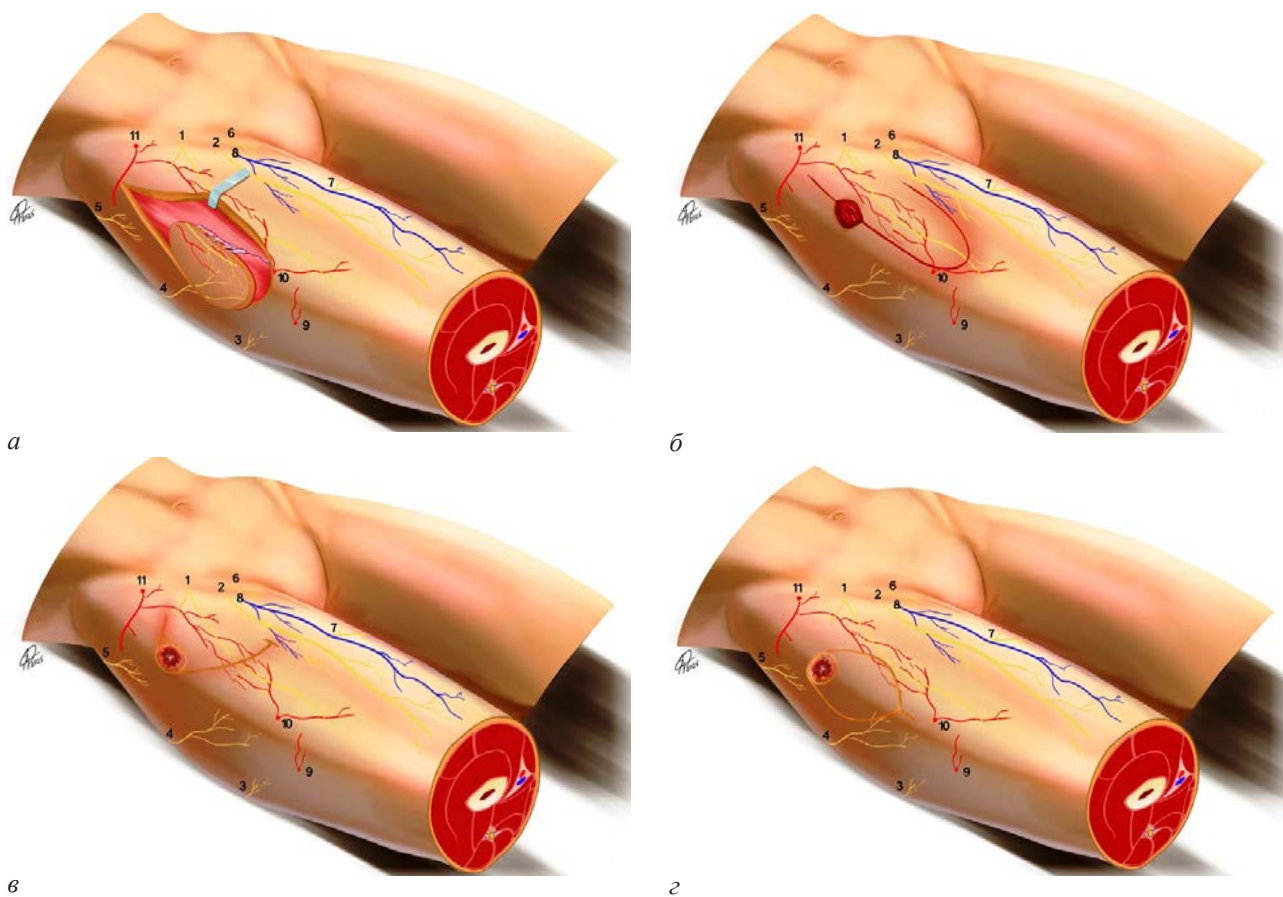


Рис. 1. Схема различных видов пластик: 1 – латеральный кожный нерв бедра (*n.cutaneus femoris lateralis*); 2 – передние кожные нервы бедра (*rr. cutani anteriores nervus femoris*); 3 – нижние ягодичные ветви (*rr.clunium inferiors*); 4 – средние ягодичные ветви (*rr.clunium medius*); 5 – верхние ягодичные ветви (*rr.clunium superior*); 6 – половая ветвь бедренно-полового нерва (*r. genitalis nervus genitofemoralis*); 7 – кожная ветвь запирательного нерва (*r. cutaneus nervus obturatoris*); 8 – большая подкожная вена (*vena saphena magna*); 9, 10 – латеральные кожные ветви артерии, огибающей бедро (*ramus cutaneus a. circumflexae femoris lateralis*); а – ALT-лоскут; б – U-образный лоскут; в – топорный лоскут; г – ракеткообразный лоскут

Fig. 1. Scheme of various types of plasty: 1 – lateral femoral cutaneous nerve (*n.cutaneus femoris lateralis*); 2 – anterior femoral cutaneous nerves (*rr. cutani anteriores nervus femoris*); 3 – lower gluteal branches (*rr.clunium inferiors*); 4 – middle gluteal branches (*rr.clunium medius*); 5 – upper gluteal branches (*rr.clunium superior*); 6 – genital branch of the femoral-genital nerve (*r. genitalis nervus genitofemoralis*); 7 – cutaneous branch of the obturator nerve (*r. cutaneus nervus obturatoris*); 8 – large saphenous vein (*vena saphena magna*); 9, 10 – lateral cutaneous branches of the circumflex femoral artery (*ramus cutaneus a. circumflexae femoris lateralis*); а – ALT-flap; б – U-shaped flap; в – axe flap; г – racket-shaped flap

Недостатки представленных вариантов реконструктивно-пластических операций являются отправной точкой в поисках «идеальной операции» в современной реконструктивной хирургии пролежней проекции большого вертела бедренной кости, которая могла бы сочетать в себе малую травматичность, сохранять полноценное кровоснабжение лоскута, исключала бы образование мертвых полостей, позволяла закрыть пролежневый дефект без натяжения с ликвидацией остаточной полости.

**Перспективное клиническое исследование.** В качестве оперативного пособия для закрытия пролежневого дефекта были применены следующие виды пластик: 1) спицевая дермотензия (n=8); 2) пластика свободным расщепленным трансплантатом (n=8); 3) пластика с использованием кожно-жировых (n=8) и кожно-фасциальных (n=23) лоскутов (V–Y, по Keystone, ротационный кожно-фасциальный лоскут широкой фасции бедра).

**Хирургическое лечение.** 1. Спицевая дермотензия была выполнена 8 пациентам. Техника операции:

после иссечения рубцово измененных краев раны и удаления патологических грануляций из дна раны в 1,5 от края раны через кожу и подкожную клетчатку проводили спицы Киршнера; направление спиц – параллельно краю раны и перпендикулярно вектору натяжения кожи; проводили лигатуры через края раны и установленные в них спицы, после чего лигатуры постепенно натягивали, сближая спицы и края раны до соприкосновения; в полость раны устанавливали проточно-аспирационную дренажную систему (рис. 2, а–в).

2. Пластика свободным расщепленным кожным трансплантатом применена у 8 пациентов. Техника операции: дисковым дерматомом забирали расщепленный трансплантат толщиной 0,35–0,40 мм с наружной поверхности бедра; трансплантат фиксировали на гранулирующую поверхность пролежневого дефекта, закрывали повязкой (рис. 2, г–е).

3. Пластика ран кожно-жировыми лоскутами проведена 8 пациентам. Ключевым моментом в оперативном пособии явился отказ от рассечения

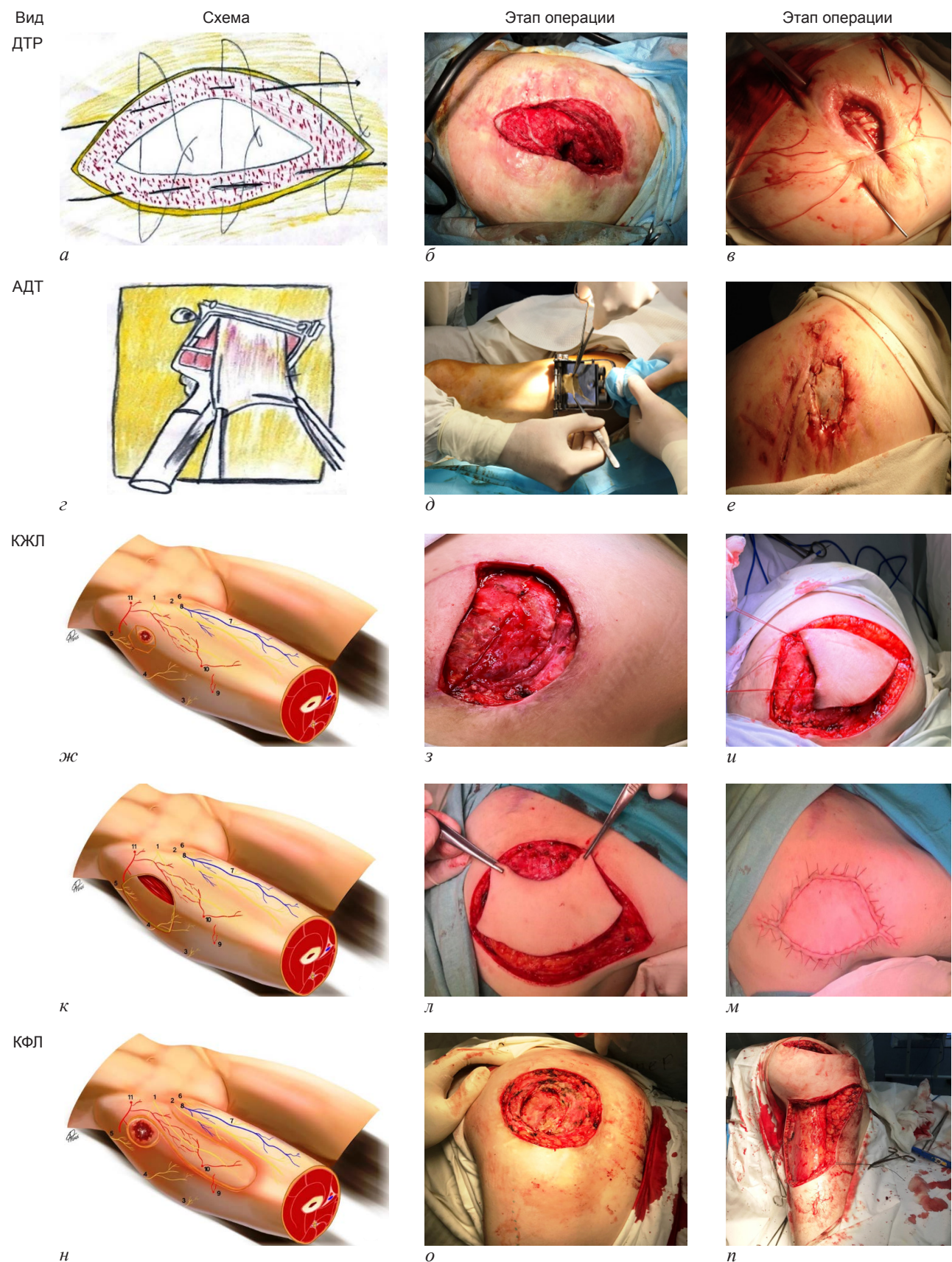


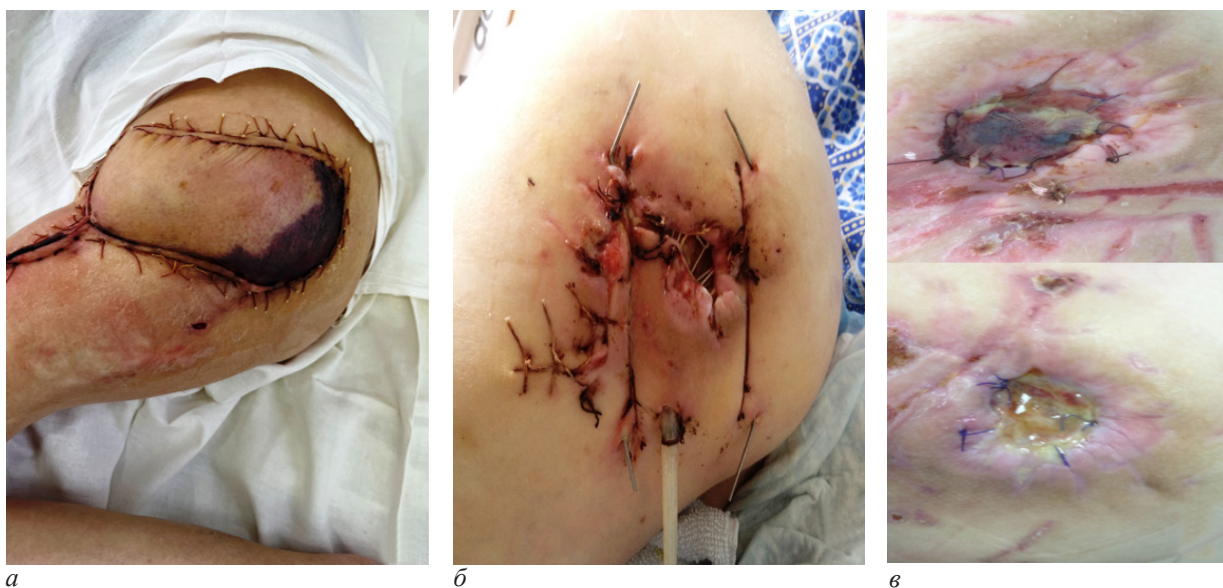Рис. 2. Виды пластики, схемы и этапы оперативных вмешательств. Спицевая дермотензия (а–в); аутодермотрансплантация (г–е); пластика кожно-жировыми лоскутами (ж–м), где ж–и – лоскут по типу V–Y, к–м – Keystone-лоскут; пластика ротационным кожно-фасциальным лоскутом широкой фасции бедра «TFL – лоскут» (н–н)

Fig. 2. Types of plasty, schemes and stages of surgical interventions. Spoke dermotension (a–b); autodermotransplantation (c–e); plasty with skin-fat flaps (ж–м), where ж – и is a V–Y flap, к–м is a Keystone-flap; plasty with a rotary fascial skin flap of the wide fascia of the femur «TFL flap» (n–n)

**Спектр и частота осложнений после различных видов пластики пролежней проекции большого вертела бедренной кости у пациентов с травматической болезнью спинного мозга**

**The spectrum and frequency of complications after various types of plasty of pressure ulcers of the projection of the greater trochanter of the femur in patients with traumatic spinal cord disease**

Вид пластики, количество пациентов	Раневые осложнения			
	Ишемия	Инфекция	Лимфоррея	Несостоятельность швов
ДТ (n=8)	4 (50 %)	0	0	0
АДТ (n=8)	0	4 (50 %)	0	0
КЖЛ (n=8)	0	0	0	3 (37,5 %)
КФЛ (n=37)	3 (8 %)	4 (10,8 %)	1 (2,7 %)	2 (5,4 %)



*Рис. 3. Ишемия лоскута при пластике кожно-фасциальным лоскутом на основе широкой фасции бедра (а); прорезывание швов при пластике методом кожной дермотензии (б); лизис расщепленного кожного аутотрансплантата (в)*  
*Fig. 3. Flap ischemia during plasty with a skin fascial flap based on a wide fascia of the femur (a); suture eruption during plasty by cutaneous dermotension (b); lysis of a split skin autograft (c)*

собственной фасции с целью снижения травматизации тканей и снижения риска пересечения перфорантных сосудов и нервов. Виды применяемых пластик: пластика по Keystone выполнена 5 пациентам (рис. 2, к–м), пластика островковым кожно-жировым лоскутом по типу V–Y пластики – 3 больным (рис. 2, ж–и).

4. У 37 (60 %) пациентов пластика проводилась с помощью ротационного кожно-фасциального лоскута широкой фасции бедра (TFL – лоскут) (рис. 2, н–п).

Для каждого из представленных видов пластик оценивали частоту ранних осложнений в течение 2 недель от выполненной операции, а также частоту рецидивов, возникших в течение 3 месяцев после каждого из видов примененных операций.

*Статистический анализ данных.* Статистическая обработка полученных данных выполнена при помощи пакета прикладных программ IBM SPSS Statistics 20. Проверку нормальности распределения количественных признаков проводили с использованием критерия Шапиро–Уилка. Все исследованные показатели не имели нормального распределения, поэтому оценку статистической

значимости различий при сравнении групп по количественным признакам выполняли непараметрическими методами. Для сравнения качественных показателей в группах использовали Хи-квадрат Пирсона.  $n$  – объем анализируемой подгруппы,  $p$  – величина статистической значимости различий. Критическое значение уровня значимости принимали равным 5 % ( $p \leq 0,05$ ). При использовании множественных сравнений уровень значимости различий указан в виде скорректированного значения  $p_{adjusted}$ .

*Результаты.* При анализе полученных результатов было зафиксировано 21 (34 %) осложнение из 61 выполненных операций. Чаще всего развивались частичная или полная несостоятельность швов, раневая инфекция, ишемия лоскута, лимфоррея. В группе пациентов со спицевой дермотензией в 4 случаях из 8 имелись признаки ишемии, которая привела к частичному некрозу лоскута и прорезыванию швов. Пластика расщепленным кожным трансплантатом у 4 из 8 пациентов осложнилась раневой инфекцией с полным лизисом трансплантата. Оперативное лечение кожно-жировыми лоскутами ( $n=8$ ) осложнилось в 3 случаях

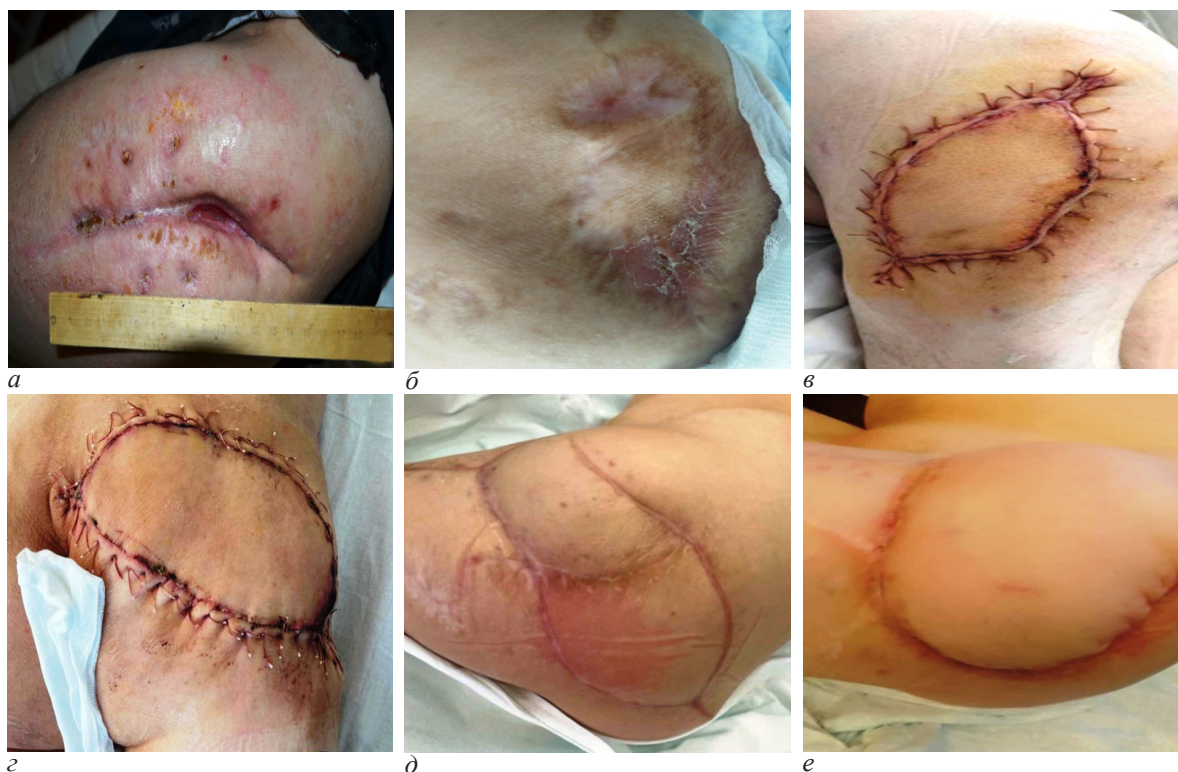

Рис. 4. Положительный результат пластик: а – пластика методом кожной дермотензии; б–в – пластика расщепленным кожным аутотрансплантом по типу Keystone; д – островковым кожно-жировым лоскутом по типу V-Y; е – ротационным кожно-фасциальным лоскутом широкой фасции бедра

Fig. 4. Positive plasty result: а – plasty by skin dermotension; б–в – plasty with a split skin autograft by the Keystone type; д – insular skin-fat flap by the V-Y type; е – rotational skin-fascial flap of the wide fascia of the femur

в виде несостоятельности швов, которые носили частичный характер, при этом методика Keystone-лоскута (n=5) имела 1 осложнение в виде частичной несостоятельности швов, островковый лоскут по типу V-Y (n=3) имел 2 осложнения, также связанных с частичной несостоятельностью швов. При применении TFL-лоскута осложнения в раннем послеоперационном периоде развились в 10 случаях из 37, среди которых преобладали: раневая инфекция – 4, ишемия лоскута – 3, несостоятельность швов – 2, выраженная лимфорея – 1 (таблица).

Таким образом, частота осложнений в раннем послеоперационном периоде составила 34 % от общего количества выполненных пластик, при этом из них: 50 % после спицевой дермотензии, 50 % после аутодермотрансплантации, 37,5 % после использования кожно-жировых лоскутов, 27 % после применения кожно-фасциальных лоскутов (Хи-квадрат Пирсона 0,055,  $p_{adjusted}$  0,050).

Рецидивы пролежней после пластики методом дермотензии развились у 4 пациентов (50 %); свободная кожная пластика расщепленным кожным трансплантатом сопровождалась рецидивами в 5 случаях из 8: в 4 случаях в раннем послеоперационном периоде из-за присоединения инфекции и лизиса кожного трансплантата и в 1 случае в отдаленном послеоперационном периоде за счет пролежня уже прижившегося трансплантата (62,5 %).

У пациентов, оперированных с использованием кожно-жировых лоскутов, рецидивы не наблюдались. У пациентов с кожно-фасциальными лоскутами рецидивы в течение 3-х месяцев после операции зафиксированы у 2 пациентов из 37 (5,4 %) (рис. 3).

Успешная пластика пролежней проекции большого вертела без осложнений и рецидивов зафиксирована в 40 (66 %) случаях из 61: после выполнения спицевой дермотензии – у 4 пациентов из 8; после выполнения аутопластики расщепленным кожным трансплантатом – у 4 пациентов из 8; после использования кожно-жировых местных лоскутов – у 5 пациентов из 8; после закрытия пролежня TFL-лоскутом – у 27 пациентов из 37 (рис. 4).

**Обсуждение.** Проблема выбора метода пластики декубитальных язв проекции большого вертела бедренной кости у пациентов с повреждением спинного мозга является актуальным вопросом в современной реконструктивно-пластической хирургии. Хроническая инфекция, денервация тканей, истощение местных регенераторных ресурсов определяют исход реконструктивной операции. Пластика свободными расщепленными трансплантатами, видимо, в наименьшей степени соответствует требованиям к реконструктивно-пластическим вмешательствам на пролежнях тазобедренной области из-за высокого риска инфекционного лизиса трансплантата и высокой вероятности развития рецидива. Задачу предупреждения ранних

инфекционных осложнений после аутодермотрансплантации отчасти можно решить за счет использования современных перевязочных материалов, применения бактериофагов [26]. Но проблема низкого качества восстановленных кожных покровов и высокой вероятности рецидива после пластики пролежня расщепленным трансплантатом остается острой. Аппликация жировой ткани в дно хронической раны перед пересадкой расщепленного кожного трансплантата, возможно, способна ее решить [27]. Однако пока данных об эффективности этой методики в отношении пролежней нет. Полученные результаты в отношении количества и вида осложнений, полученных в ходе выполненной работы, в целом соответствует мировому и отечественному опыту в реконструктивной хирургии пролежней [28]. Надо отметить, что к рецидивам были склонны пациенты, у которых в раннем послеоперационном периоде наблюдались нарушения кровообращения и раневая инфекция в донорских лоскутах и трансплантатах.

Отдельно нужно указать, что в исследование не включены пациенты с пролежнями, в лечении которых применялась *пластика перемещенными кожно-мышечными лоскутами*. Эта методика имеет некоторые преимущества [29]. *Кожно-мышечные лоскуты* обеспечивают максимально возможную по объему, хорошо кровоснабжаемую мягкотканую основу в реципиентной ране, что сокращает риски рецидивов пролежня [30]. Вместе с тем мобилизация кожно-мышечного лоскута приводит к формированию обширной, глубокой донорской раневой поверхности. Послеоперационный период сопряжен с риском образования гематом и их инфицирования, что требует тщательного интраоперационного гемостаза с одной стороны и длительного послеоперационного дренирования с другой [31].

**Заключение.** Наименее эффективными и наиболее рискованными с точки зрения развития ишемических и инфекционных осложнений методами хирургического лечения пролежней проекции большого вертела бедренной кости у пациентов с ТБСМ являются дермотензия и аутодермопластика расщепленным трансплантатом. При этом применение аутодермотрансплантации возможно и целесообразно в ограниченной группе пациентов, которым противопоказаны травматичные вмешательства, для решения ограниченных задач – максимально быстрого и минимально травматичного сокращения площади раневой поверхности. Наиболее функциональными пластиками пролежней проекции большого вертела являются методики с использованием местных кожно-жировых лоскутов или TFL-лоскута на основе широкой фасции бедра. При этом остается открытым вопрос нивелирования недостатков, присутствующих в оперативном пособии предложенных методик (недостаточное кровоснабжение дистальной части TFL-лоскута,

недостаточность пластического материала при закрытии больших по площади раневых поверхностей, сохранение мертвого пространства в тканях с продукцией сером, высокий уровень натяжения тканей при использовании КЖЛ), которые во многом определяют исход первичного оперативного лечения, повышают процент рецидивов. В связи с этим фактом современная реконструктивно-пластическая хирургия пролежней проекции большого вертела бедренной кости требует новых фундаментальных и практических знаний, позволивших бы снизить частоту осложнений и рецидивов.

#### Конфликт интересов

Авторы заявили об отсутствии конфликта интересов.

#### Conflict of interest

The authors declare no conflict of interest.

#### Соответствие нормам этики

Авторы подтверждают, что соблюдены права людей, принимавших участие в исследовании, включая получение информированного согласия в тех случаях, когда оно необходимо, и правила обращения с животными в случаях их использования в работе. Подробная информация содержится в Правилах для авторов.

#### Compliance with ethical principles

The authors confirm that they respect the rights of the people participated in the study, including obtaining informed consent when it is necessary, and the rules of treatment of animals when they are used in the study. Author Guidelines contains the detailed information.

#### Выражение признательности

Кандидату медицинских наук, заведующему отделением гнойной хирургии ГБУЗ города Москвы «Городская клиническая больница № 67 имени Л. А. Ворохобова Департамента здравоохранения города Москвы» *Слепневу Сергею Юрьевичу*; доктору медицинских наук, профессору, ведущему научному сотруднику, ФГБОУ ВО «Приволжский исследовательский медицинский университет» *Рябкову Максиму Георгиевичу*.

#### Acknowledgements

Expression of gratitude to Sergey Slepnev, Candidate of Medical Sciences, Head of the Purulent Surgery Department, SBHI of the city of Moscow «City Clinical Hospital № 67 named after L. A. Vorokhobov of the Moscow Healthcare Department»; Maxim Ryabkov, Doctor of Medical Sciences, Professor, Leading Research Fellow, FSBEI HE «Volga Region Research Medical University».

#### ЛИТЕРАТУРА

- Chen G., Wang T., Zhong L. et al. Telemedicine for Preventing and Treating Pressure Injury After Spinal Cord Injury: Systematic Review and Meta-analysis. *J Med Internet Res*. 2022. Vol. 24, № 9. P. 37618. <https://doi.org/10.2196/37618>. PMID: 36069842; PMCID: PMC9494222.
- Marfil-Gómez R. M., García-Mayor S., Morales-Asencio J. M. et al. Pressure levels in the trochanter area according to repositioning at different degrees of inclination in healthy subjects. *J Tissue Viability*. 2020. Vol. 29, № 2. P. 125–129. <https://doi.org/10.1016/j.jtv.2020.02.003>.
- Labeau S. O., Afonso E., Benbenishty J. et al. Prevalence, associated factors and outcomes of pressure injuries in adult intensive care unit patients: the DecubICUs study. *Intensive Care Med*. 2021. Vol. 47, № 2. P. 160–169. <https://doi.org/10.1007/s00134-020-06234-9>.
- Fagotti de Almeida C. E., Cirino Dos Santos A. P. B., Biaziolo C. F. B. et al. The role of the perioperative prone position in the low recurrence of pressure injuries in the pelvic region. *J Wound Care*. 2022. Vol. 31, № 1. P. 92–98. <https://doi.org/10.12968/jowc.2022.31.1.92>.

5. Fährdrich C., Gemperli A., Baumberger M. et al. Treatment approaches of stage III and IV pressure injury in people with spinal cord injury: A scoping review. *J Spinal Cord Med.* 2023. Vol. 46, № 5. P. 705–715. <https://doi.org/10.1080/10790268.2022.2108645>.
6. Labeau S. O., Afonso E., Benbenishty J. et al. Prevalence, associated factors and outcomes of pressure injuries in adult intensive care unit patients: the DecubICUs study. *Intensive Care Med.* 2021. Vol. 47, № 2. P. 160–169. <https://doi.org/10.1007/s00134-020-06234-9>.
7. Zhao Z., Zhang B., Liu Y. et al. Repair of bedsore over greater trochanter in paraplegic patients with rectus femoris island myocutaneous flap. *Zhonghua Shao Shang Za Zhi.* 2021. Vol. 30, № 3. P. 227–30.
8. Thomson C. H., Choudry M., White C. et al. Multi-disciplinary management of complex pressure sore reconstruction: 5-year review of experience in a spinal injuries centre. *Ann R Coll Surg Engl.* 2017. Vol. 99, № 2. P. 169–174. <https://doi.org/10.1308/rcsann.2016.0227>.
9. Jós vay J., Klauber A., Both B. et al. The operative treatment of pressure sores in the pelvic region: A 10-year period overview. *J Spinal Cord Med.* 2015. Vol. 38, № 4. P. 432–8. <https://doi.org/10.1179/2045772314Y.0000000266>.
10. Norman G., Wong J. K., Amin K. et al. Reconstructive surgery for treating pressure ulcers. *Cochrane Database Syst Rev.* 2022. Vol. 10, № 10. P. CD012032. <https://doi.org/10.1002/14651858.CD012032.pub3>.
11. Бесчастнов В. В., Антошина В. В., Орлинская Н. Ю. и др. Микротрансплантация кожи ускоряет заживление ран за счет усиления процессов пролиферации и васкуляризации. *Новости хирургии.* 2023. Т. 31, № 3. С. 190–202. <https://doi.org/10.18484/2305-0047.2023.3.190>.
12. Османов Э. Г., Шулушко А. М., Слепнев С. Ю. и др. Актуальные вопросы хирургической коррекции декубитальных язв (обзор). *Московский хирургический журнал.* 2021. № 2. С. 77–86. <https://doi.org/10.17238/issn2072-3180.2021.2.77-86>.
13. Аникин А. И., Деденков О. А., Васильков Д. В. и др. Опыт лечения плантарных раневых и язвенных дефектов. Раны и раневые инфекции. *Журнал имени проф. Б. М. Костюченка.* 2020. Т. 6, № 3. С. 30–33. <https://doi.org/10.25199/2408-9613-2019-6-3-30-33>.
14. Hifny M. A. The pedicled anterolateral thigh flap for trochanteric pressure sore reconstruction: Technical notes to optimize surgical outcomes. *Arch Plast Surg.* 2021. Vol. 48, № 1. P. 114–120. <https://doi.org/10.5999/aps.2020.01270>.
15. Lauer H., Goertz O., Landscheidt K., Hernekamp J. F. Die proximale gestielte Anterior-lateral-thigh-Lappenplastik zur Rekonstruktion komplexer Weichteilwunden der Hüft- und kaudalen Rumpfregeion [The proximally pedicled anterolateral thigh flap for reconstruction of complex soft tissue wounds of the hip and caudal trunk region]. *Chirurg.* 2022. Vol. 93, № 4. P. 388–394. German. <https://doi.org/10.1007/s00104-021-01483-w>.
16. Singh R., Wadhvani J., Rohilla R. K., Kaur K. Proximal femoral resection and Tensor Fascia Lata flap for recalcitrant trochanteric pressure ulcers. *Spinal Cord Ser Cases.* 2019. Vol. 5. P. 15. <https://doi.org/10.1038/s41394-019-0157-0>.
17. Lakhiani C., DeFazio M. V., Han K. et al. Donor-Site Morbidity Following Free Tissue Harvest from the Thigh: A Systematic Review and Pooled Analysis of Complications. *J Reconstr Microsurg.* 2020. Vol. 32, № 5. P. 342–57. <https://doi.org/10.1055/s-0036-1583301>. PMID: 27144952.
18. DeFazio M. V., Economides J. M., Felder J. M. 3rd, Attinger C. E. The U-Shaped Tensor Fasciae Latae Musculocutaneous Flap for Coverage of Trochanteric Defects: Simplified Design to Minimize Donor-Site Morbidity. *Plast Reconstr Surg.* 2015. Vol. 136, № 2. P. 288e–290e. <https://doi.org/10.1097/PRS.0000000000001467>.
19. Demirsezen M. E., Gökrem S., Ozdemir O. M. et al. Hatchet-shaped tensor fascia lata musculocutaneous flap for the coverage of trochanteric pressure sores: a new modification. *Ann Plast Surg.* 2003. Vol. 51, № 4. P. 419–22. <https://doi.org/10.1097/01.SAP.0000054244.11278.EA>. PMID: 14520072.
20. Siddiqui A., Wiedrich T., Lewis Jr V. L. Tensor Fascia Lata V—Y Retroposition Myocutaneous Flap: Clinical Experience. *Annals of plastic surgery.* 1993. Vol. 31, № 4. P. 313–317. <https://doi.org/10.1097/00000637-199310000-00005>.
21. Yu G., Pang S., Li G. The tensor fascia lata racket shape myocutaneous island flap. *Zhonghua Zheng Xing Wai Ke Za Zhi.* 2001. Vol. 17, № 5. P. 261–3.
22. Aslan G., Tuncali D., Bingul F. et al. The “duck” modification of the tensor fascia lata flap. *Ann Plast Surg.* 2005. Vol. 54, № 6. P. 637–9. <https://doi.org/10.1097/01.sap.0000162519.25430.1a>.
23. Ryooh H. J., Park J. H., Kim D. Y. Vastus Lateralis and Vastus Intermedius Myocutaneous Flap Reconstruction for Complicated Trochanteric and Ischial Pressure Sores with Extended Girdlestone Resection: A Case Series. *Orthop Surg.* 2023. Vol. 15, № 10. P. 2612–2620. <https://doi.org/10.1111/os.13846>.
24. Мирзаева Л. М. Предикторы осложнений и летальных исходов травматических повреждений спинного мозга. *Кубанский научный медицинский вестник.* 2020. Т. 27, № 1. С. 59–71. <https://doi.org/10.25207/1608-6228-2020-27-1-59-71>.
25. Zwanenburg P. R. Systematic review and meta-analysis of sensate versus non-sensate flaps for the prevention of pressure ulcer recurrence among individuals with spinal cord disease. *Spinal Cord.* 2021. Vol. 59, № 5. P. 463–473. <https://doi.org/10.1038/s41393-020-00590-5>.
26. Бесчастнов В. В., Рябков М. Г., Леонтьев А. Е. и др. Исследование in vitro жизнеспособности бактериофагов в составе гидрогеля. *Современные технологии в медицине.* 2021. Т. 13, № 2. С. 32–39. <https://doi.org/10.17691/stm2021.13.2.03>.
27. Рябков М. Г., Спиридонов А. А., Бесчастнов В. В. и др. Лечение хронических ран комбинацией аутодермопластики и липотрансфера. *Клиническая и экспериментальная хирургия. Журнал имени академика Б. В. Петровского.* 2018. Т. 6, № 4. С. 17–23. <https://doi.org/10.24411/2308-1198-2018-14002>.
28. Irmak F. Management and Treatment of Pressure Ulcers: Clinical Experience. *Sisli Etfal Hastan Tip Bul.* 2019. Vol. 53, № 1. P. 37–41. <https://doi.org/10.14744/SEMB.2018.70973>.
29. Huiming G. Study on the characteristics of microcirculation in the site of pressure ulcer in patients with spinal cord injury. *Sci Prog.* 2021. Vol. 104, № 3. P. 368–404. <https://doi.org/10.1177/00368504211028726>.
30. Sun J. L. Clinical effects of superior gluteal artery perforator “buddy flap” in repairing pressure ulcer in sacrococcygeal region. *Zhonghua Shao Shang Za Zhi.* 2020. Vol. 36, № 8. P. 726–729. <https://doi.org/10.3760/cma.j.cn501120-20190607-00265>.
31. Sinnott C. J. Dual-Plane Gluteal Myocutaneous Flap for Reconstruction of Ischial Tuberosity Pressure Wounds. *Annals of plastic surgery.* 2020. Vol. 85, № 1. P. 23–S27. <https://doi.org/10.1097/SAP.0000000000002331>.

## REFERENCES

1. Chen G., Wang T., Zhong L. et al. Telemedicine for Preventing and Treating Pressure Injury After Spinal Cord Injury: Systematic Review and Meta-analysis. *J Med Internet Res.* 2022;24(9):37618. <https://doi.org/10.2196/37618>. PMID: 36069842; PMCID: PMC9494222.
2. Marfil-Gómez R. M., García-Mayor S., Morales-Asencio J. M. et al. Pressure levels in the trochanter area according to repositioning at different degrees of inclination in healthy subjects. *J Tissue Viability.* 2020;29(2):125–129. <https://doi.org/10.1016/j.jtv.2020.02.003>.
3. Labeau S. O., Afonso E., Benbenishty J. et al. Prevalence, associated factors and outcomes of pressure injuries in adult intensive care unit patients: the DecubICUs study. *Intensive Care Med.* 2021;47(2):160–169. <https://doi.org/10.1007/s00134-020-06234-9>.
4. Fagotti de Almeida C. E., Cirino Dos Santos A. P. B., Biaziole C. F. B. et al. The role of the perioperative prone position in the low recurrence of pressure injuries in the pelvic region. *J Wound Care.* 2022;31(1):92–98. <https://doi.org/10.12968/jowc.2022.31.1.92>.
5. Fährdrich C., Gemperli A., Baumberger M. et al. Treatment approaches of stage III and IV pressure injury in people with spinal cord injury: A scoping review. *J Spinal Cord Med.* 2023;46(5):705–715. <https://doi.org/10.1080/10790268.2022.2108645>.
6. Labeau S. O., Afonso E., Benbenishty J. et al. Prevalence, associated factors and outcomes of pressure injuries in adult intensive care unit patients: the DecubICUs study. *Intensive Care Med.* 2021;47(2):160–169. <https://doi.org/10.1007/s00134-020-06234-9>.
7. Zhao Z., Zhang B., Liu Y. et al. Repair of bedsore over greater trochanter in paraplegic patients with rectus femoris island myocutaneous flap. *Zhonghua Shao Shang Za Zhi.* 2021;30(3):227–30.
8. Thomson C. H., Choudry M., White C. et al. Multi-disciplinary management of complex pressure sore reconstruction: 5-year review of experience in a spinal injuries centre. *Ann R Coll Surg Engl.* 2017;99(2):169–174. <https://doi.org/10.1308/rcsann.2016.0227>.
9. Jós vay J., Klauber A., Both B. et al. The operative treatment of pressure sores in the pelvic region: A 10-year period overview. *J Spinal Cord Med.* 2015;38(4):432–8. <https://doi.org/10.1179/2045772314Y.0000000266>.

10. Norman G., Wong J. K., Amin K. et al. Reconstructive surgery for treating pressure ulcers. *Cochrane Database Syst Rev.* 2022;10(10):CD012032. <https://doi.org/10.1002/14651858.CD012032.pub3>.
11. Beschatnov V. V., Antoshina V. V., Orlinskaya N. Yu. Skin microtransplantation accelerates wound healing by enhancing proliferation and vascularization processes. *Surgical news.* 2023;31(3):190–202. (In Russ.). <https://doi.org/10.18484/2305-0047.2023.3.190>.
12. Osmanov E. G., Shulutko A. M., Slepnev S. Yu. et al. Actual issues of surgical correction of decubital ulcers (review). *Moscow surgical journal.* 2021;2:77–86. (In Russ.) <https://doi.org/10.17238/issn2072-3180.2021.2.77-86>
13. Anikin A. I., Dedenkov O. A., Vasilkov D. V. et al. Experience in treating plantar wound and ulcerative defects. *Wounds and wound infections. Journal named after prof. B. M. Kostyuchenok.* 2020;6(3):30–33. (In Russ.). <https://doi.org/10.25199/2408-9613-2019-6-3-30-33>.
14. Hifny M. A. The pedicled anterolateral thigh flap for trochanteric pressure sore reconstruction: Technical notes to optimize surgical outcomes. *Arch Plast Surg.* 2021;48(1):114–120. <https://doi.org/10.5999/aps.2020.01270>.
15. Lauer H., Goertz O., Landscheidt K., Hernekamp J. F. Die proximale gestielte Anterior-lateral-thigh-Lappenplastik zur Rekonstruktion komplexer Weichteilwunden der Hüft- und kaudalen Rumpfregeion [The proximally pedicled anterolateral thigh flap for reconstruction of complex soft tissue wounds of the hip and caudal trunk region]. *Chirurg.* 2022;93(4):388–394. German. <https://doi.org/10.1007/s00104-021-01483-w>.
16. Singh R., Wadhvani J., Rohilla R. K., Kaur K. Proximal femoral resection and Tensor Fascia Lata flap for recalcitrant trochanteric pressure ulcers. *Spinal Cord Ser Cases.* 2019;5:15. <https://doi.org/10.1038/s41394-019-0157-0>.
17. Lakhiani C., DeFazio M. V., Han K. et al. Donor-Site Morbidity Following Free Tissue Harvest from the Thigh: A Systematic Review and Pooled Analysis of Complications. *J Reconstr Microsurg.* 2020;32(5):342–57. <https://doi.org/10.1055/s-0036-1583301>. PMID: 27144952.
18. DeFazio M. V., Economides J. M., Felder J. M. 3rd, Attinger C. E. The U-Shaped Tensor Fasciae Latae Musculocutaneous Flap for Coverage of Trochanteric Defects: Simplified Design to Minimize Donor-Site Morbidity. *Plast Reconstr Surg.* 2015;136(2):288e–290e. <https://doi.org/10.1097/PRS.0000000000001467>.
19. Demirseren M. E., Gökrem S., Ozdemir O. M. et al. Hatchet-shaped tensor fascia lata musculocutaneous flap for the coverage of trochanteric pressure sores: a new modification. *Ann Plast Surg.* 2003;51(4):419–22. <https://doi.org/10.1097/01.SAP.0000054244.11278.EA>. PMID: 14520072.
20. Siddiqui A., Wiedrich T., Lewis Jr V. L. Tensor Fascia Lata V—Y Reposition Myocutaneous Flap: Clinical Experience. *Annals of plastic surgery.* 1993;31(4):313–317. <https://doi.org/10.1097/00000637-199310000-00005>.
21. Yu G., Pang S., Li G. The tensor fascia lata racket shape myocutaneous island flap. *Zhonghua Zheng Xing Wai Ke Za Zhi.* 2001;17(5):261–3.
22. Aslan G., Tuncali D., Bingul F. et al. The “duck” modification of the tensor fascia lata flap. *Ann Plast Surg.* 2005;54(6):637–9. <https://doi.org/10.1097/01.sap.0000162519.25430.1a>.
23. Ryoo H. J., Park J. H., Kim D. Y. Vastus Lateralis and Vastus Intermedius Myocutaneous Flap Reconstruction for Complicated Trochanteric and Ischial Pressure Sores with Extended Girdlestone Resection: A Case Series. *Orthop Surg.* 2023;15(10):2612–2620. <https://doi.org/10.1111/os.13846>.
24. Mirzaeva L. M., Lobzin S. V., Chistova I. V. et al. Predictors of complications and lethal outcomes of traumatic spinal cord injuries. *Kuban Scientific Medical Bulletin.* 2020;27(1):59–71. (In Russ.) <https://doi.org/10.25207/1608-6228-2020-27-1-59-71>.
25. Zwanenburg P. R. Systematic review and meta-analysis of sensate versus non-sensate flaps for the prevention of pressure ulcer recurrence among individuals with spinal cord disease. *Spinal Cord.* 2021;59(5):463–473. <https://doi.org/10.1038/s41393-020-00590-5>.
26. Beschastnov V. V., Ryabkov M. G., Leontiev A. E. et al. Viability of bacteriophages in the complex hydrogel wound dressings in vitro. *Sovremennye tehnologii v medicine.* 2021;13(2):32–39. (In Russ.). <https://doi.org/10.17691/stm2021.13.2.03>.
27. Ryabkov M. G., Spiridonov A. A., Beschatnov V. V. et al. Treatment of chronic wounds with a combination of autodermoplasty and lipotransfer. *Clinical and Experimental Surgery. Journal named after Academician B. V. Petrovsky.* 2018;4(22):17–23. (In Russ.). <https://doi.org/10.24411/2308-1198-2018-14002>.
28. Irmak F. Management and Treatment of Pressure Ulcers: Clinical Experience. *Sisli Etfal Hastan Tip Bul.* 2019;53(1):37–41. <https://doi.org/10.14744/SEMB.2018.70973>.
29. Huiming G. Study on the characteristics of microcirculation in the site of pressure ulcer in patients with spinal cord injury. *Sci Prog.* 2021;104(3):368–404. <https://doi.org/10.1177/00368504211028726>.
30. Sun J. L. Clinical effects of superior gluteal artery perforator “buddy flap” in repairing pressure ulcer in sacrococcygeal region. *Zhonghua Shao Shang Za Zhi.* 2020;36(8):726–729. <https://doi.org/10.3760/cma.j.cn501120-20190607-00265>.
31. Sinnott C. J. Dual-Plane Gluteal Myocutaneous Flap for Reconstruction of Ischial Tuberosity Pressure Wounds. *Annals of plastic surgery.* 2020; 85(1):23–S27. <https://doi.org/10.1097/SAP.0000000000002331>.

#### Информация об авторе:

**Балеев Михаил Сергеевич**, кандидат медицинских наук, врач-хирург, консультант отделения гнойной хирургии, Городская клиническая больница №7 Ленинского района г. Нижнего Новгорода имени Е. Л. Березова (г. Нижний Новгород, Россия).

#### Information about author:

**Baleev Mikhail S.**, Cand. of Sci. (Med.), Surgeon, Consultant of the Purulent surgery Department, City Clinical Hospital № 7 of the Leninsky District of Nizhny Novgorod named after E. L. Berezov (Nizhny Novgorod, Russia).

## РЕЦИДИВНЫЕ ГРЫЖИ ПИЩЕВОДНОГО ОТВЕРСТИЯ ДИАФРАГМЫ: ДЕСЯТИЛЕТНИЙ ОПЫТ В ПРОБЛЕМЕ

Д. И. Василевский<sup>1\*</sup>, С. Г. Баландов<sup>1</sup>, С. Ю. Дворецкий<sup>1</sup>, В. М. Лазарев<sup>1</sup>,  
 Г. Т. Бечвая<sup>1</sup>, С. А. Скрябин<sup>2</sup>, А. М. Ахматов<sup>3</sup>, Е. Т. Берулава<sup>1</sup>, С. Ф. Багненко<sup>1</sup>

<sup>1</sup> Первый Санкт-Петербургский государственный медицинский университет имени академика И. П. Павлова 197022, Россия, Санкт-Петербург, ул. Льва Толстого, д. 6-8

<sup>2</sup> Мурманская областная клиническая больница им. П. А. Баяндина 183032, Россия, г. Мурманск, ул. Павлова, д. 6

<sup>3</sup> Республиканская клиническая больница 360004, Россия, г. Нальчик, ул. Ногмова, д. 91

Поступила в редакцию 30.07.2025 г.; принята к печати 21.01.2026 г.

**ВВЕДЕНИЕ.** Рецидивные грыжи пищевода отверстия диафрагмы являются отдельной проблемой хирургии. К настоящему моменту в научном сообществе отсутствуют общепринятые взгляды на показания к повторным операциям при данной патологии, их идеологии и техническим принципам. Значительно различаются в представленных в литературе работах и результаты хирургического лечения рецидивных хиатальных грыж.

**ЦЕЛЬ.** Представить собственный опыт лечения рецидивных грыж пищевода отверстия диафрагмы.

**МЕТОДЫ И МАТЕРИАЛЫ.** В статье представлен десятилетний опыт повторных операций при рецидивных грыжах пищевода отверстия диафрагмы у 96 пациентов в ПСПбГМУ им. И. П. Павлова. Большинство (56 человек – 58,3 %) изначально были оперированы в других лечебных учреждениях. У 31 (32,3 %) пациента первично был аксиальный тип грыжи, у 37 (38,5 %) – параэзофагеальный или смешанный вариант. В 28 (29,2 %) случаях тип хиатальной грыжи был неизвестен. Первичная пластика собственными тканями была выполнена 89 (92,7 %) больным, 7 (7,3 %) – с использованием протезов. Показаниями к повторной операции были не поддающийся медикаментозной терапии гастроэзофагеальный рефлюкс или нарушения транспорта пищи («желудочный клапан»).

**РЕЗУЛЬТАТЫ.** Лапароскопический доступ использовался в 92 случаях, в 4 – левосторонняя торакотомия. Отдаленные результаты лечения оценены у 79 (82,3 %) пациентов. Хороший исход – отсутствие анатомического и клинического рецидива грыжи – отмечен в 64 случаях (77,7 %). Повторная дислокация желудка в грудную полость с возобновлением клинической симптоматики констатирована у 15 (22,3 %) больных.

**ВЫВОДЫ.** Представленные данные иллюстрируют сложность проблемы хирургического лечения рецидивных хиатальных грыж и необходимость поиска новых подходов к ее решению.

**Ключевые слова:** рецидивные грыжи пищевода отверстия диафрагмы, фундопликация, гастропексия, крурография, хирургическое лечение

**Для цитирования:** Василевский Д. И., Баландов С. Г., Дворецкий С. Ю., Лазарев В. М., Бечвая Г. Т., Скрябин С. А., Ахматов А. М., Берулава Е. Т., Багненко С. Ф. Рецидивные грыжи пищевода отверстия диафрагмы: десятилетний опыт в проблеме. *Вестник хирургии имени И. И. Грекова*. 2026;185(1):42–48. <https://doi.org/10.24884/0042-4625-2026-185-1-42-48>.

\* **Автор для связи:** Дмитрий Игоревич Василевский, ФГБОУ ВО ПСПбГМУ им. акад. И. П. Павлова Минздрава России, 197022, Россия, Санкт-Петербург, ул. Льва Толстого, д. 6-8. E-mail: [vasilevsky1969@gmail.com](mailto:vasilevsky1969@gmail.com).

## RECURRENT HIATAL HERNIAS: TEN-YEARS EXPERIENCE IN THE PROBLEM

Dmitriy I. Vasilevsky<sup>1\*</sup>, Stanislav G. Balandov<sup>1</sup>, Sergey Yu. Dvoreckiy<sup>1</sup>, Vadim M. Lazarev<sup>1</sup>,  
 Stanislav A. Skryabin<sup>2</sup>, Georgiy T. Bechvaja<sup>1</sup>, Akhmat M. Akhmatov<sup>3</sup>, Elena T. Berulava<sup>1</sup>,  
 Sergey F. Bagnenko<sup>1</sup>

<sup>1</sup> Pavlov University

6-8, L'va Tolstogo str., Saint Petersburg, Russia, 197022

<sup>2</sup> Murmansk Regional Clinical Hospital named after P. A. Bayandin

6, Pavlova str., Murmansk, Russia, 183032

<sup>3</sup> Republican Clinical Hospital

91, Nogmova str., Nalchik, Russia, 360004

Received 30.07.2025; accepted 21.01.2026

**INTRODUCTION.** Recurrent hiatal hernias are a separate problem of surgery. The scientific community has no generally accepted views on the indications for repeated operations for this pathology, their ideology and technical principles. The results of surgical treatment of recurrent hiatal hernias presented in the literature are also different.

The OBJECTIVE was to present his own experience in the treatment of recurrent hiatal hernias.

**METHODS AND MATERIALS.** The article presents a ten-year experience of revision operations for recurrent hiatal hernias in 96 patients at Pavlov First Saint Petersburg State Medical University. The majority patients (56 – 58.3 %) were initially operated on in other clinics. In 31 (32.3 %) patients, the primary hernia was axial, in 37 (38.5 %) – paraesophageal or mixed type. In 28 (29.2 %) cases, the type of hernia was unknown. Primary plastic surgery using own tissues was performed in 89 patients (92.7 %), in 7 (7.3 %) – using prostheses. Indications for reoperation were not responded to drug therapy gastroesophageal reflux or food transport disorders (“gastric valve”).

**RESULTS.** Laparoscopic access was used in 92 (95.8 %) cases, left-sided thoracotomy – in 4 (4.2 %) cases. Remote treatment results were assessed in 79 patients (82.3 %). A good outcome – absence of anatomical and clinical recurrence of the hernia – was noted in 64 cases (77.7 %). Repeated stomach dislocation into the thoracic cavity with the resumption of clinical symptoms was found in 15 patients (22.3 %).

**CONCLUSION.** The presented data illustrate the complexity of the problem of surgical treatment of recurrent hiatal hernias and the need to search for new approaches to the solution.

**Keywords:** *recurrent hiatal hernias, fundoplication, gastropexy, cruroraphia, surgical treatment*

**For citation:** Vasilevsky D. I., Balandov S. G., Dvoreckiy S. Yu., Lazarev V. M., Skrjabin S. A., Bechvaja G. T., Akhmatov A. M., Berulava E. T., Bagnenko S. F. Recurrent hiatal hernias: ten-years experience in the problem. *Grekov's Bulletin of Surgery*. 2026;185(1):42–48. (In Russ.). <https://doi.org/10.24884/0042-4625-2026-185-1-42-48>.

\* **Corresponding author:** Dmitriy I. Vasilevsky, Pavlov University, 6-8, L'va Tolstogo str., Saint Petersburg, 197022, Russia. E-mail: [vasilevsky1969@gmail.com](mailto:vasilevsky1969@gmail.com).

**Введение.** Грыжи пищеводного отверстия диафрагмы (хиатальные грыжи) являются самым частым вариантом нарушения анатомии внутренних органов. Показанием к их хирургическому лечению является не поддающийся медикаментозной терапии гастроэзофагеальный рефлюкс или нарушение функции смещенных в средостение органов брюшной полости [1].

Частота рецидива грыж пищеводного отверстия диафрагмы в отдаленные сроки после оперативных вмешательств в долгосрочной перспективе достигает 20–40 %. Данное обстоятельство, помимо поиска путей повышения эффективности хирургического лечения первичных хиатальных грыж, определяет необходимость формирования идеологических подходов к устранению рецидива заболевания. К сожалению, на сегодняшний день общепринятых взглядов на показания, принципы и тактику выполнения повторных хирургических вмешательств при рецидивных грыжах пищеводного отверстия диафрагмы в научном сообществе нет. Представленные в литературе отдельные исследования или систематические обзоры по данной проблеме отличаются исключительно широким диапазоном применяемых подходов и конечных результатов. Изложенные соображения определяют необходимость проведения дальнейших изысканий в данной области клинической медицины [1–5].

**Методы и материалы.** В период с 2015 по 2024 гг. в клиниках ПСПбГМУ им. И. П. Павлова проходили хирургическое лечение 96 пациентов с рецидивными грыжами пищеводного отверстия диафрагмы. Большинство (56 человек – 58,3 %) изначально были оперированы в других лечебных учреждениях. У 31 (32,3 %) пациента первично был аксиальный тип грыжи, у 37 (38,5 %) – параэзофагеальный или смешанный вариант. В 28 (29,2 %) случаях тип хиатальной грыжи был неизвестен (пациенты оперированы в других клиниках). Первичная пластика хиатального отверстия собствен-

ными тканями была выполнена 89 (92,7 %) больным. В 7 (7,3 %) случаях при устранении грыжи использовались протезирующие материалы.

Основным методом диагностики являлось рентгенологическое исследование с BaSO<sub>4</sub>. Повторное смещение желудка в средостение по аксиальному типу имело место в 49 (51,0 %) наблюдениях. В остальных 47 (49,0 %) случаях рецидив был по смешанному типу. Для уточнения характера нарушения анатомии выполнялась компьютерная томография с водорастворимым контрастным веществом. Формирование «желудочного клапана» (ротация дислоцированного в средостение желудка с нарушением транспорта пищи) констатировано у 34 (35,4 %) пациентов с рецидивом хиатальной грыжи по смешанному типу.

При эндоскопическом исследовании признаки гастроэзофагеального рефлюкса отмечались у 57 (59,3 %) пациентов, эрозивные изменения слизистой оболочки смещенной в грудную клетку части желудка – у 31 (32,3 %).

В обязательном порядке всем больным выполнялась эзофагоманометрия и импеданс-рН-метрия пищевода. Заброс содержимого желудка в пищевод был выявлен в 64 случаях (в том числе – у 7 человек – без эндоскопических признаков рефлюкса).

Показаниями к повторной операции являлись не поддающийся медикаментозной терапии гастроэзофагеальный рефлюкс или нарушения транспорта пищи вследствие формирования «желудочного клапана».

Лапароскопическое устранение рецидивной грыжи пищеводного отверстия диафрагмы было выполнено 92 (95,8 %) пациентам. В 4 (4,2 %) случаях при значительном спаечном процессе, препятствовавшем безопасному выполнению манипуляций в брюшной полости (после перенесенных традиционных вмешательств в верхних отделах живота), операция была осуществлена через левостороннюю торакотомия.

Таблица 1

## Виды оперативных вмешательств

Table 1

Types of surgical interventions	
Вариант операции	Количество пациентов
<i>Лапароскопический доступ</i>	
Формирование циркулярной фундопликационной манжеты в средостении, пластика хиатального отверстия собственными тканями	17 (17,7 %)
Гастропексия без пластики хиатального отверстия	9 (9,4 %)
Фундопликация в брюшной полости, задняя протезирующая пластика хиатального отверстия	39 (40,6 %)
Фундопликация в брюшной полости, задняя и передняя протезирующая пластика хиатального отверстия	27 (28,1 %)
<i>Трансторакальный доступ</i>	
Фундопликация в брюшной полости, задняя и передняя протезирующая пластика хиатального отверстия	4 (4,2 %)

При повторных хирургических вмешательствах всегда соблюдался ряд принятых при ревизионных операциях принципов. В обязательном порядке выполнялось полное выделение абдоминальной и нижнегрудной частей пищевода, кардиального, фундального отделов и верхней трети тела желудка, а также – зоны хиатального отверстия. Оценивалась длина абдоминальной части пищевода, наличие фиброзно-атрофических изменений дна желудка, расстояние между ножками диафрагмы, их механическая прочность. После этого, с учетом имевшихся до операции клинических проявлений и данных инструментального обследования, выполнялась та или иная реконструкция.

При гастроэзофагеальном рефлюксе на фоне укорочения пищевода (длине его абдоминального отдела менее 2,0 см), независимо от и размеров хиатального отверстия, формировалась циркулярная фундопликационная манжета в средостении (свободная – при нарушениях сократительной активности пищевода) и выполнялась обычная крурорафия. Подобная тактика была реализована у 17 (17,7 %) пациентов.

Укорочение пищевода является одной из нерешенных проблем хирургии хиатальных грыж и гастроэзофагеального рефлюкса. Предложенные к настоящему времени варианты оперативных вмешательств (высокая мобилизация пищевода в средостении, его удлинение за счет формирования трубки по малой кривизне желудка, пересечение стволов блуждающих нервов и т. д.) имеют значимые отрицательные стороны. Наличие же гастроэзофагеального заброса требует обязательного выполнения антирефлюксной реконструкции. Наиболее устойчивыми к разрушению при смещении в средостение являются циркулярные фундопликации. Крурорафия позволяет предотвратить смещение других органов (толстой или тонкой кишки) паразитофагеально в средостение. Использование протезов для закрытия хиатального отверстия в такой ситуации теряет смысл.

При отсутствии желудочно-пищеводного заброса в аналогичных анатомических условиях 9 (9,4 %) больным была осуществлена гастропексия (фиксация субкардиального отдела желудка по окружности хиатального отверстия) без сшивания ножек диафрагмы.

Логика подобного подхода была очевидна, и определялась отсутствием необходимости устранения гастроэзофагеального рефлюкса и исключением вероятности повторного формирования «желудочного клапана». Выполнение крурорафии при подобной реконструкции не дает каких-либо дополнительных преимуществ.

При нормальной длине пищевода и размерах хиатального отверстия до 5 см выполнялась его задняя (в 39 – 40,6 % случаях), при больших – передняя и задняя (в 27–28,1 % случаях) протезирующая пластика (укрепление крурорафии полипропиленовым имплантатом). Вид фундопликации определялся сократительной активностью пищевода. При нормокинезии осуществлялась циркулярная реконструкция, при ее нарушениях моторики предпочтительно отдавалось неполным реконструкциям.

Данная тактика позволяет добиться восстановления естественной анатомии между пищеводом, желудком и диафрагмой, и остается до настоящего момента наиболее распространенной при хирургическом лечении рецидивных хиатальных грыж. Ограничивающим ее применение фактором является укорочение пищевода. Использование протезирующих материалов повышает надежность пластики хиатального отверстия.

При трансторакальных вмешательствах во всех четырех случаях длина пищевода оценивалась как нормальная. Хиатальное отверстие после коррекции его размеров отдельными швами укреплялось протезом. Затем выполнялась неполная антирефлюксная реконструкция.

Варианты выполненных хирургических вмешательств у пациентов с рецидивными грыжами пищеводного отверстия диафрагмы суммированы в *табл. 1*.

Таблица 2

## Результаты хирургического лечения

Table 2

Results of surgical treatment	
Вариант операции	Количество пациентов
<i>Хороший результат</i>	
Лапароскопическое формирование циркулярной фундопликационной манжеты в средостении, пластика хиатального отверстия собственными тканями	12 (15,2 %)
Лапароскопическая гастропексия без пластики хиатального отверстия	7 (8,9 %)
Лапароскопическая фундопликация в брюшной полости, протезирующая пластика хиатального отверстия	43 (54,4 %)
Трансторакальная фундопликация в брюшной полости, протезирующая пластика хиатального отверстия	2 (2,5 %)
<i>Неудовлетворительный результат</i>	
Лапароскопическое формирование циркулярной фундопликационной манжеты в средостении, пластика хиатального отверстия собственными тканями	4 (5,0 %)
Лапароскопическая фундопликация в брюшной полости, протезирующая пластика хиатального отверстия	10 (12,7 %)
Трансторакальная фундопликация в брюшной полости, протезирующая пластика хиатального отверстия	1 (1,3 %)

**Результаты.** Продолжительность операций при рецидивных грыжах пищеводного отверстия диафрагмы варьировала от 127 до 279 мин (в среднем – 194 мин).

Интраоперационные осложнения (I–II категориям по шкале Clavien–Dindo) отмечены у 9 (9,3 %) пациентов только при лапароскопических вмешательствах. По одному разу имели место сквозное повреждение пищевода и желудка, а также – кровотечение из края селезенки. Во всех случаях погрешности удалось устранить в ходе операции без изменения общего плана и конечного результата лечения. У 6 (6,3 %) больных вследствие повреждения медиастинальной плевры возник пневмоторакс, потребовавший дренирования до момента десуффляции CO<sub>2</sub> из брюшной полости.

Осложнения в раннем послеоперационном периоде имели место у 3 (3,1 %) пациентов и во всех случаях относились к I–II категории по шкале Clavien – Dindo: пневмония (у 2 больных) и флеботромбоз нижних конечностей. Летальных исходов не было.

Продолжительность пребывания в стационаре после хирургического вмешательства варьировала от 4 до 12 суток (при наличии осложнений).

Отдаленные результаты лечения (от 1 года до 5 лет) удалось изучить у 79 (82,3 %) пациентов: 76, оперированных лапароскопически и 3, перенесших трансторакальное вмешательство. Анализ основывался на оценке клинических данных и результатах эндоскопического исследования и рентгенографии с BaSO<sub>4</sub>.

Хороший исход – отсутствие анатомического и клинического рецидива грыжи или гастроэзофагеального рефлюкса – отмечен в 64 случаях (81,0 % оцененных результатов).

В данную группу вошли 45 пациентов с нормальной длиной пищевода, которым была выполне-

на протезирующая пластика хиатального отверстия и фундопликация в брюшной полости (включая двух – трансторакальным доступом). Также хороший результат отмечен у 19 человек с укорочением пищевода, 12 из которых фундопликационная манжета формировалась в средостении, 7 – выполнена гастропексия.

Повторная дислокация желудка в грудную полость констатирована у 15 (19,0 %) больных. В 11 случаях была осуществлена протезирующая пластика хиатального отверстия (у одного человека – через грудную клетку). У 4 больных с изначально расположенной в средостении фундопликационной манжетой возникло параэзофагеальное смещение расположенных ниже частей желудка.

Результаты хирургического лечения пациентов с рецидивными грыжами пищеводного отверстия диафрагмы суммированы в *табл. 2*.

**Обсуждение.** Представленные данные подтверждают сложившееся в научном сообществе мнение, что лечение рецидивных грыж пищеводного отверстия диафрагмы в еще большей мере, чем первичных, продолжает оставаться далекой от решения проблемой [1–5].

Накапливающийся коллективный опыт постепенно консолидирует и представления о показаниях к повторным операциям при грыжах пищеводного отверстия диафрагмы. В настоящее время большинство хирургов считает ревизионные вмешательства оправданными только при значимых и не поддающихся медикаментозной коррекции клинических проявлениях рецидива [1–6].

Вмешательства данной категории, независимо от доступа, являются технически сложными, несут повышенный риск осложнений и требуют достаточной подготовки бригады в пищеводной и желудочной хирургии. Данные положения подчеркивают

практически все специалисты, занимающиеся проблемой [1–3, 6–9].

Выбор оптимального доступа в значительной степени определяется арсеналом возможностей хирургической клиники и опытом непосредственных исполнителей. В подавляющем большинстве случаев после изначально лапароскопического устранения грыжи пищеводного отверстия диафрагмы и антирефлюксной реконструкции ревизионное вмешательство удается осуществить тем же способом. Все остальные варианты первичных доступов в эпоху малоинвазивных хирургических технологий являются исключением, и требуют индивидуального подхода в каждом конкретном случае. Возможным вариантом может быть трансторакальная операция при наличии подготовленных специалистов [1, 3, 10–12].

Единодушными являются и представления о необходимости полного выделения при ревизионной операции дистальной части пищевода, кардиального, субкардиального отделов и дна желудка, зоны хиатального отверстия перед выполнением повторной реконструкции. Данный этап является наиболее технически сложным и рискованным [1, 3, 7, 10, 11, 13, 14].

Все остальные вопросы повторных операций, из совокупности которых в итоге складывается конечный результат хирургического вмешательства, на сегодняшний день, к сожалению, остаются открытыми [1, 3, 10, 11, 13].

Укорочение пищевода как частая анатомическая причина неудовлетворительного исхода первичной операции требует поиска нестандартных решений для снижения риска повторного смещения желудка в средостение. Из числа предложенных к настоящему моменту вариантов можно отметить несколько. Высокая мобилизация пищевода в средостении несет риски ишемического некроза его стенки и малоэффективно в плане предотвращения рецидива грыжи. Пересечение обоих стволов блуждающих нервов приводит к тяжелым нарушениям деятельности всего пищеварительного тракта. Увеличение длины пищевода за счет формирования трубки из малой кривизны желудка (гастропластика) имеет плохие функциональные результаты и мало используется в практике. Наиболее безопасной опцией при наличии гастроэзофагеального рефлюкса в такой ситуации, по мнению многих специалистов, следует считать формирование циркулярной фундопликационной манжеты в средостении. Недостатком подобного тактического варианта является риск параэзофагеального смещения дистальных отделов желудка в грудную полость. При отсутствии гастроэзофагеального рефлюкса возможным решением может быть фиксация желудка в брюшной полости без выполнения антирефлюксной реконструкции (гастропексия) [1, 3, 15].

Еще одной актуальной проблемой повторных вмешательств при хиатальных грыжах являются большие размеры пищеводного отверстия диафрагмы и механическая слабость ее мышечных ножек. В герниологии последних двух десятилетий рутинным стало применение протезов для закрытия дефектов биологических тканей. Сложность прямого переноса имеющихся наработок в этой области определяется тем, что диафрагма является органом дыхательной системы, а пищевод и желудок – отделами пищеварительного тракта, сокращения которых происходят независимо друг от друга. Создание любых жестких сопряжений между диафрагмой и пищеводом ведет к нарушению функции этих органов. В хирургии хиатальных грыж наибольшее распространение получили методики «on-lay» («mesh-reinforced»), при которых предварительно сшитые ножки диафрагмы укрепляются имплантатом из адгезивного материала. Однако при больших размерах пищеводного отверстия вероятность прорезывания швов круорографии до прочного прорастания протеза фиброзной тканью весьма высока. Недостатком же свободных («tension-free») методик, являющихся «золотым стандартом» герниологии, при закрытии хиатального отверстия является неизбежный контакт края имплантата со стенкой пищевода, несущий риск его перфорации. Повторная же пластика пищеводного отверстия диафрагмы собственными тканями после первичной неудачи малоперспективна. Изложенные соображения и определяют отсутствие единых взглядов на данный вопрос [1, 3, 5, 6, 7, 16, 17].

Сочетание укорочения пищевода с большими размерами хиатального отверстия и фиброзно-атрофическими изменениями мышечных ножек является интегральной проблемой повторных операций при рецидивных грыжах пищеводного отверстия диафрагмы. Наличие на фоне подобных анатомических условий еще и тяжелого гастроэзофагеального рефлюкса переводит стратегическую цель ревизионного хирургического вмешательства на современном этапе развития медицинских знаний в разряд недостижимых. Большинство исследователей в подобной ситуации склоняется к целесообразности максимально возможного устранения наиболее значимых клинических проявлений заболевания с пренебрежением второстепенными осложнениями. Так, при рецидивных грыжах с нарушением транспорта пищи ключевой задачей является устранение и предотвращение повторного формирования «желудочного клапана». При не поддающемся фармакологической терапии желудочно-пищеводном забросе – созданию эффективной антирефлюксной реконструкции. Подобная тактика была реализована в данном исследовании [1, 2, 3, 15].

Многие исследователи в работах, посвященных повторным хирургическим вмешательствам при возврате симптомов гастроэзофагеального

рефлюкса, уделяют отдельное внимание различным вариантам разрушения первичной реконструкции без рецидива хиатальной грыжи: проксимальному или дистальному смещению фундопликационной манжеты, ее разрушению, дисфункции и т. д. Данная тематика представляется очень интересным вопросом, однако выходящим за рамки данного анализа и требующим отдельного подробного рассмотрения [6, 7, 9, 15, 18].

Подводя итог полученным в работе результатам и их обсуждению, следует констатировать, что имеющиеся в арсенале сегодняшней хирургии методики не позволяют добиться благоприятного результата во всех случаях лечения рецидивных хиатальных грыж. Для решения проблемы требуется генерация новых идей и принципиально иных подходов, учитывающих, в первую очередь, анатомические и физиологические факторы изначальной дислокации органов брюшной полости в грудную клетку через пищеводное отверстие диафрагмы.

**Выводы.** 1. Хирургическое лечение рецидивных грыж пищеводного отверстия диафрагмы остается далекой от решения проблемой.

2. Повторные операции при данной патологии позволяют добиться устранения основных симптомов заболевания только в 75 % случаев.

3. Для повышения эффективности лечения данной патологии требуется разработка принципиально новых подходов.

#### Конфликт интересов

Авторы заявили об отсутствии конфликта интересов.

#### Conflict of interest

The authors declare no conflict of interest.

#### Соответствие нормам этики

Авторы подтверждают, что соблюдены права людей, принимавших участие в исследовании, включая получение информированного согласия в тех случаях, когда оно необходимо, и правила обращения с животными в случаях их использования в работе. Подробная информация содержится в Правилах для авторов.

#### Compliance with ethical principles

The authors confirm that they respect the rights of the people participated in the study, including obtaining informed consent when it is necessary, and the rules of treatment of animals when they are used in the study. Author Guidelines contains the detailed information.

#### ЛИТЕРАТУРА

- Daly S., Kumar S., Collings A. et al. SAGES guidelines for the surgical treatment of hiatal hernias. *Surg. Endosc.* 2024. Vol. 38. P. 4765–4775.
- Braghetto I., Lanzarini E., Musleh M. et al. Thinking about hiatal hernia recurrence after laparoscopic repair: when should it be considered a true recurrence? A different point of view. *Int. Surg.* 2018. Vol. 103. P. 105–115.
- Василевский Д. И., Бечвая Г. Т., Ахматов А. М. Хирургическое лечение рецидивных грыж пищеводного отверстия диафрагмы. *Вестник хирургии им. И. И. Грекова.* 2019. Т. 178, № 5. С. 69–73.
- Гололобов Г., Ерин С., Овчинникова У., Переходов С. Новый подход к лечению и классификации рецидивов грыжи пищеводного от-

верстия диафрагмы и гастроэзофагеальной рефлюксной болезни. *Хирургическая практика.* 2024. Т. 9, № 3. С. 24–39.

- Гринцов А., Ищенко Р., Совпель И. и др. Причины неудовлетворительных результатов после лапароскопических пластик грыж пищеводного отверстия диафрагмы. *Исследования и практика в медицине.* 2021. Т. 8, № 1. С. 40–52.
- Федоров В., Бурмистров М., Шарапов Т., Сигал Е. Анализ реконструктивных вмешательств при неудачах в хирургии грыж пищеводного отверстия диафрагмы. *Вестник хирургии имени И. И. Грекова.* 2024. Т. 183, № 3. С. 38–43.
- Галлямов Э., Агапов М., Луцевич О. и др. Лапароскопический подход в коррекции рецидивов гастроэзофагеальной рефлюксной болезни и грыж пищеводного отверстия диафрагмы. *Хирургическая практика.* 2019. Т. 39, № 3. С. 31–40.
- Васнев О., Израилев Р., Домрачев С. и др. Повторные антирефлюксные операции с применением роботических систем: обзор литературы. *Доказательная гастроэнтерология.* 2022. Т. 11, № 2. С. 44–50.
- Hanna N., Kumar S., Collings A. et al. Management of symptomatic, asymptomatic, and recurrent hiatal hernia: a systematic review and meta-analysis. *Surg. Endosc.* 2024. Vol. 38, № 6. P. 2917–2938.
- Degrandi O., Laurent E., Najah H., et al. Laparoscopic surgery for recurrent hiatal hernia. *J. Laparoendosc. Adv. Surg. Tech.* 2020. Vol. 30, № 8. P. 883–886.
- Sudarshan M., Raja S. Re-operative surgery after paraesophageal hernia repair: narrative review. *Video-assist. Thorac. Surg.* 2022. Vol. 7, Ch. 9. P. 1–8.
- Gharagozloo F., Meyer M., Redan J. Belsey Mark IV repair for recurrent hiatal hernia and failed fundoplication: an analysis of outcomes in 206 patients. *W. J. Cardiovasc. Surg.* 2022. Vol. 12. P. 105–117.
- Шестаков А., Юрасов А., Битаров Т. и др. Хирургические аспекты повторных антирефлюксных вмешательств при рецидиве рефлюкс-эзофагита и грыжи пищеводного отверстия диафрагмы. *Доказательная гастроэнтерология.* 2024. Т. 13, № 3. С. 20–25.
- Токпанов С., Габбасов Е., Кенжебай Э. и др. Анализ повторных операций после фундопликаций. *Астана медициналық журналы.* 2023. Т. 116, № 2. С. 62–71.
- Черноусов А., Хоробрых Т., Ветшев Ф. Хирургическое лечение больных с приобретенным коротким пищеводом. *Вестник Национального медико-хирургического центра им. Н. И. Пирогова.* 2011. Т. 6, № 1. С. 28–35.
- Elhefny A., Elmaleha H., Hamed M., Salemb H. Laparoscopic management of recurrent symptomatic hiatal hernia with and without mesh repair: a comparative prospective study. *The Egyptian Journal of Surgery.* 2021. Vol. 40. P. 1064–1073.
- Tran A., Putnam L., Harvey L., Lipham J. Cruroplasty as a standalone treatment for recurrent hiatal hernia repair. *Hernia.* 2024. Vol. 28. P. 1817–1822.
- Chu Y., Liu Y., Hua R., Yao Q. Surgical strategies for recurrent hiatal hernia: three-point fundoplication fixation. *BMC Surg.* 2025. Vol. 25. P. 1–7.

#### REFERENCES

- Daly S., Kumar S., Collings A. et al. SAGES guidelines for the surgical treatment of hiatal hernias. *Surg. Endosc.* 2024;38:4765–4775.
- Braghetto I., Lanzarini E., Musleh M. et al. Thinking About Hiatal Hernia Recurrence After Laparoscopic Repair: When Should It Be Considered a True Recurrence? A Different Point of View. *Int. Surg.* 2018;103:105–115.
- Vasilevsky D. I., Bechvaya G. T., Ahmatov A. M. Surgical treatment of recurrent hiatal hernias. *Grekov's Bulletin of Surgery.* 2019;178(5):69–73. (In Russ.). <https://doi.org/10.24884/0042-4625-2019-178-5-69-73>.
- Gololobov G. Yu., Erin S. A., Ovchinnikova U. R., Perekhodov S. N. A new approach to the treatment and classification of recurrent hiatal hernia and gastroesophageal reflux disease. *Surgical practice.* 2024;9(3):24–39. (In Russ.). <https://doi.org/10.5922/2223-2427-2024-9-3-3>.
- Grintcov A. G., Ishchenko R. V., Sovpel I. V. et al. Causes of unsatisfactory results after laparoscopic hiatal hernia repair. *Research and Practical Medicine Journal.* 2021;8(1):40–52. (In Russ.). <https://doi.org/10.17709/2409-2231-2021-8-1-4>.
- Fedorov V. I., Burmistrov M. V., Sharapov T. L., Sigal E. I. Analysis of reconstructive interventions in case of failures in hiatal hernia surgery. *Grekov's Bulletin of Surgery.* 2024;183(3):38–43. (In Russ.). <https://doi.org/10.24884/0042-4625-2024-183-3-38-43>.

7. Galliamov E. A., Agapov M. A., Lucevich O. E. et al. Laparoscopic correction of recurrence of gastroesophageal reflux disease and hernia of the esophageal aperture of the diaphragm. *Surgical practice* 2019;(3):33–40. (In Russ.). <https://doi.org/10.38181/issn2223-2427.2019.3.33-40>.
8. Vasnev O. S., Izrailov R. E., Domrachev S. A. et al. Robotic redo fundoplication after antireflux surgery: a narrative review. *Russian Journal of Evidence-Based Gastroenterology*. 2022;11(2):44–50. (In Russ.). <https://doi.org/10.17116/dokgastro20221102144>.
9. Hanna N., Kumar S., Collings A. et al. Management of symptomatic, asymptomatic, and recurrent hiatal hernia: a systematic review and meta-analysis. *Surg. Endosc.* 2024;38(6):2917–2938.
10. Degrandi O., Laurent E., Najah H. et al. Laparoscopic surgery for recurrent hiatal hernia. *J. Laparoendosc. Adv. Surg. Tech.* 2020;30(8): 883–886.
11. Sudarshan M., Raja S. Re-operative surgery after paraesophageal hernia repair: narrative review. *Video-assist. Thorac. Surg.* 2022;7(Ch. 9):1–8.
12. Gharagozloo F., Meyer M., Redan J. Belsey Mark IV repair for recurrent hiatal hernia and failed fundoplication: an analysis of outcomes in 206 patients. *W. J. Cardiovasc. Surg.* 2022;12:105–117.
13. Shestakov A. L., Yurasov A. V., Bitarov T. T. et al. Surgical aspects of repeat antireflux interventions for recurrent reflux esophagitis and hiatal hernia. *Russian Journal of Evidence-Based Gastroenterology*. 2024;13(3):20–25. (In Russ.). <https://doi.org/10.17116/dokgastro20241303120>.
14. Tokpanov S., Gabbasov E., Kenzhebay A. et al. Analysis of reoperations after funduplications. *Astana medical journal*. 2022;116(2):62–71. (In Russ.). <https://doi.org/10.54500/2790-1203-2023-2-116-62-71>.
15. Chernousov A. F., Khorobrikh T. V., Vetshev F. P. Surgical treatment of patients with acquired short esophagus. *Bulletin of Pirogov National Medical & Surgical Center*. (In Russ.). 2011;6(1):28–35.
16. Elhefnya A., Elmaleha H., Hamed M., Salemb H. Laparoscopic management of recurrent symptomatic hiatal hernia with and without mesh repair: a comparative prospective study. *The Egyptian Journal of Surgery*. 2021;40:1064–1073.
17. Tran A., Putnam L., Harvey L., Lipham J. Cruroplasty as a standalone treatment for recurrent hiatal hernia repair. *Hernia*. 2024;28:1817–1822.
18. Chu Y., Liu Y., Hua R., Yao Q. Surgical strategies for recurrent hiatal hernia: three-point fundoplication fixation. *BMC Surg.* 2025;25:1–7.

### Информация об авторах:

**Василевский Дмитрий Игоревич**, доктор медицинских наук, профессор, зав. кафедрой хирургических болезней стоматологического факультета им. проф. А. М. Ганичкина, Первый Санкт-Петербургский государственный медицинский университет им. акад. И. П. Павлова (Санкт-Петербург, Россия), ORCID: 0000-0001-7283-079X; **Баландов Станислав Георгиевич**, кандидат медицинских наук, заведующий хирургическим отделением № 2 клиники НИИ хирургии и неотложной медицины, Первый Санкт-Петербургский государственный медицинский университет им. акад. И. П. Павлова (Санкт-Петербург, Россия), ORCID: 0000-0001-5306-5332; **Дворецкий Сергей Юрьевич**, доктор медицинских наук, профессор кафедры онкологии факультета послевузовского образования, зав. онкологическим отделением № 4 (торакальной хирургии), Первый Санкт-Петербургский государственный медицинский университет им. акад. И. П. Павлова (Санкт-Петербург, Россия), ORCID: 0000-0001-8746-9343; **Лазарев Вадим Михайлович**, кандидат медицинских наук, доцент кафедры хирургических болезней стоматологического факультета им. проф. А. М. Ганичкина, Первый Санкт-Петербургский государственный медицинский университет им. акад. И. П. Павлова (Санкт-Петербург, Россия), ORCID: 0009-0008-5829-52-58; **Бечвая Георгий Тенгизович**, кандидат медицинских наук, доцент кафедры клинической анатомии и оперативной хирургии им. М. Г. Привеса, Первый Санкт-Петербургский государственный медицинский университет им. акад. И. П. Павлова (Санкт-Петербург, Россия), ORCID: 0000-0001-9983-6841; **Скрябин Станислав Анатольевич**, зав. отделением торакальной хирургии, Мурманская областная клиническая больница им. П. А. Баяндина (Мурманск, Россия), ORCID: 0009-0003-7801-4007; **Ахматов Ахмат Магоматович**, врач-хирург, зав. операционным блоком, Республиканская клиническая больница (г. Нальчик, Россия), ORCID: 0000-0002-0362-2927; **Берулава Елена Тристановна**, врач-хирург хирургического отделения № 2 клиники НИИ хирургии и неотложной медицины, Первый Санкт-Петербургский государственный медицинский университет им. акад. И. П. Павлова (Санкт-Петербург, Россия), ORCID: 0009-0007-0639-6316; **Багненко Сергей Федорович**, доктор медицинских наук, профессор, академик РАН, ректор, Первый Санкт-Петербургский государственный медицинский университет им. акад. И. П. Павлова (Санкт-Петербург, Россия), ORCID: 0000-0002-6380-137X.

### Information about authors:

**Vasilevskiy Dmitriy I.**, Dr. Sci. (Med), Professor, Head of the Department of Surgical Diseases of the Faculty of Dentistry named after Prof. A. M. Ganichkin, Pavlov University (Saint Petersburg, Russia), ORCID: 0000-0001-7283-079X; **Balandov Stanislav G.**, Cand. of Sci. (Med.), Head of the Surgical Department № 2, Clinic of the Research Institute of Surgery and Emergency Medicine, Pavlov University (Saint Petersburg, Russia), ORCID: 0000-0001-5306-5332; **Dvoreckiy Sergey Yu.**, Dr. Sci. (Med), Professor of the Department of Oncology of the Faculty of Postgraduate Education, Head of the Oncology Department № 4 (Thoracic Surgery), Pavlov University (Saint Petersburg, Russia), ORCID: 0000-0001-8746-9343; **Lazarev Vadim M.**, Cand. of Sci. (Med.), Ass. Professor of the Department of Surgical Diseases of the Faculty of Dentistry named after Prof. A. M. Ganichkin, Pavlov University (Saint Petersburg, Russia), ORCID: 0009-0008-5829-52-58; **Bechvaja Georgiy T.**, Cand. of Sci. (Med.), Associate Professor of the Department of Clinical Anatomy and Operative Surgery named after G. M. Prives, Pavlov University (Saint Petersburg, Russia), ORCID: 0000-0001-9983-6841; **Skrjabin Stanislav A.**, Head of the Thoracic Surgical Department, Murmansk Regional Clinical Hospital named after P. A. Bayandin (Murmansk, Russia), ORCID: 0009-0003-7801-4007; **Akhmatov Akhmat M.**, surgeon, head of the operating unit, Republican Clinical Hospital (Nalchik, Russia), ORCID: 0000-0002-0362-2927; **Berulava Elena T.**, Surgeon of the Surgical Department № 2, Clinic of the Research Institute of Surgery and Emergency Medicine, Pavlov University (Saint Petersburg, Russia), ORCID: 0009-0007-0639-6316; **Bagnenko Sergey F.**, Dr. Sci. (Med), Professor, Academician of the RAS, Rector, Pavlov University (Saint Petersburg, Russia), ORCID: 0000-0002-6380-137X.

© CC BY Коллектив авторов, 2026  
УДК [618.145-006.6+616-056.527]-089.844  
<https://doi.org/10.24884/0042-4625-2026-185-1-49-58>

## АБДОМИНОПЛАСТИКА У БОЛЬНЫХ РАКОМ ЭНДОМЕТРИЯ И МОРБИДНЫМ ОЖИРЕНИЕМ

А. Б. Виллерт<sup>1\*</sup>, Л. А. Коломиец<sup>1, 2</sup>, О. Н. Чуруксаева<sup>1</sup>, М. О. Очиров<sup>1</sup>,  
А. А. Мальцева<sup>1</sup>, Т. Ю. Мамонова<sup>1</sup>, С. А. Виллерт<sup>2</sup>, А. Е. Вершкова<sup>2</sup>

<sup>1</sup> Научно-исследовательский институт онкологии – филиал Федерального государственного бюджетного научного учреждения «Томский национальный исследовательский медицинский центр Российской академии наук» 634050, Россия, г. Томск, пер. Кооперативный, д. 5

<sup>2</sup> Сибирский государственный медицинский университет 634050, Россия, г. Томск, Московский тракт, д. 2

Поступила в редакцию 14.08.2025 г.; принята к печати 21.01.2026 г.

Рак эндометрия (РЭ) является наиболее частым гинекологическим онкологическим заболеванием, а ожирение признано одним из ключевых факторов его развития. Подтверждено значительное увеличение риска РЭ у женщин с ИМТ $\geq$ 40 кг/м<sup>2</sup>. Представлены основные моменты, касающиеся рисков РЭ при ожирении, способов модификации рисков и подходы к лечению рака у больных с ожирением. Несмотря на то, что использование минимально инвазивных методов, картирование сторожевого лимфоузла, программы ERAS и Fast Track позволяют минимизировать осложнения и улучшить исходы, выполнение хирургического вмешательства у больных РЭ с морбидным ожирением сопряжено с техническими трудностями, включая ограниченный доступ к органам малого таза, высокий риск интраоперационных и послеоперационных осложнений, а также удлинение времени наркоза. Абдоминопластика и паникулэктомия могут быть полезны для улучшения хирургического доступа и снижения рисков у этой категории больных. Приведены клинические наблюдения пациенток, перенесших абдоминопластику в сочетании с экстирпацией матки и лимфаденэктомией. Применение абдоминопластики в условиях выраженного паникулуса способствует улучшению качества оперативного этапа, не противоречит использованию видеоэндоскопического доступа.

**Ключевые слова:** ожирение, морбидное ожирение, рак эндометрия, риск рака, хирургическое лечение, абдоминопластика, паникулэктомия, лапароскопия

**Для цитирования:** Виллерт А. Б., Коломиец Л. А., Чуруксаева О. Н., Очиров М. О., Мальцева А. А., Мамонова Т. Ю., Виллерт С. А., Вершкова А. Е. Абдоминопластика у больных раком эндометрия и морбидным ожирением. *Вестник хирургии имени И. И. Грекова*. 2026;185(1):49–58. <https://doi.org/10.24884/0042-4625-2026-185-1-49-58>.

\* **Автор для связи:** Алиса Борисовна Виллерт, НИИ онкологии Томского НИМЦ, 634050, Россия, г. Томск, пер. Кооперативный, д. 5. E-mail: avillert@yandex.ru, 8-905-990-3311.

## ABDOMINOPLASTY IN PATIENTS WITH ENDOMETRIAL CANCER AND MORBID OBESITY

Alisa B. Villert<sup>1\*</sup>, Larisa A. Kolomiets<sup>1, 2</sup>, Olga N. Churuksaeva<sup>1</sup>, Maksim O. Ochirov<sup>1</sup>,  
Anastasia A. Malsteva<sup>1</sup>, Tatiana Yu. Mamonova, Sofiya A. Villert<sup>2</sup>, Alina E.  
Vershkova<sup>2</sup>

<sup>1</sup> Cancer Research Institute is a subdivision of the Federal State Budgetary Scientific Institution “Tomsk National Research Medical Center of the Russian Academy of Sciences”

5, Kooperativny per., Tomsk, Russia, 634050

<sup>2</sup> Siberian State Medical University

2, Moscow tract, Tomsk, Russia, 634050

Received 14.08.2025; accepted 21.01.2026

Endometrial cancer (EC) is the most common gynecological cancer, and obesity is recognized as one of the key factors in its development. A significant increase in the EC risk has been confirmed in women with BMI $>$ 40 kg/m<sup>2</sup>. The main points concerning the EC risks in obesity, methods of risk modification and approaches to cancer treatment in obese patients are presented. Despite the fact that the use of minimally invasive methods, sentinel lymph node mapping, ERAS and Fast Track programs can minimize complications and improve outcomes, surgical intervention in patients with morbid obesity is associated with technical difficulties, including limited access to the pelvic organs, a high risk of intraoperative and postoperative complications, as well as prolongation of anesthesia time. Abdominoplasty and panningectomy may be useful for improving surgical access and reducing risks in this category of patients. The clinical observations of female patients underwent abdominoplasty in combination with uterine extirpation and lymphadenectomy

are presented. The use of abdominoplasty in pronounced panniculus helps to improve the quality of the surgical stage, does not contradict the use of video endoscopic access.

**Keywords:** *obesity, morbid obesity, endometrial cancer, cancer risk, surgical treatment, abdominoplasty, panniculectomy, laparoscopy*

**For citation:** Villert A. B., Kolomiets L. A., Churuksaeva O. N., Ochirov M. O., Malsteva A. A., Mamonova T. Yu., Villert S. A., Vershkova A. E. Abdominoplasty in patients with endometrial cancer and morbid obesity. *Grekov's Bulletin of Surgery*. 2026;185(1):49–58. (In Russ.). <https://doi.org/10.24884/0042-4625-2026-185-1-49-58>.

\* **Corresponding author:** Alisa B. Villert, Tomsk NRC, 5, Kooperativny per., Tomsk, 634050, Russia. E-mail: avillert@yandex.ru.

**Введение.** Рак эндометрия (РЭ) – наиболее частый гинекологический рак и второй по частоте из диагностируемых видов рака во всем мире [1]. В России РЭ – четвертый по распространенности рак среди женщин. Заболевание чаще всего диагностируется у женщин в перименопаузальном возрасте. Рост заболеваемости среди молодых пациенток частично обусловлен распространением ожирения, общепризнанного фактора риска первого патогенетического варианта РЭ [2, 3].

Ожирение определяется на основе индекса массы тела (ИМТ) [4]. ИМТ 30,0–34,9 определяется как ожирение I степени, 35,0–39,9 – ожирение II степени, 40,0 или выше – ожирение III степени (ИМТ). Морбидное ожирение (ИМТ $\geq$ 40 кг/м<sup>2</sup>) – глобальная проблема, ассоциированная с повышенным риском сахарного диабета 2 типа, гипертонии и не только [5, 6]. Ожирение связано с более высоким риском развития 10 распространенных видов рака, включая 41 % случаев РЭ [5, 7]. За период с 1980 по 2008 гг. средний ИМТ для женщин увеличился на 0,5 кг/м<sup>2</sup> [8]. В 2024 г. доля ожирения (ИМТ $\geq$ 30 кг/м<sup>2</sup>) среди взрослых достигла 13 %, из которых 1–5 % имели морбидное ожирение [9]. Данные о морбидном ожирении в России ограничены [10]. Ожирение достигает эпидемических масштабов во всем мире.

**Рак эндометрия и ожирение.** Ожирение связано с 53,1 % случаев РЭ у женщин [11]. У женщин с нормальным ИМТ риск РЭ составляет 1,7–3,0 % [12, 11]. Увеличение ИМТ на каждые 5 единиц повышает риск развития РЭ на 50 %, а при ИМТ $>$ 40 риск возрастает в 10 раз [12–14]. Риск смерти у женщин с ИМТ $\geq$ 40 кг/м<sup>2</sup> в 6,25 раза выше, чем у женщин с нормальным весом [11]. За последние 30 лет стандартизированные по возрасту показатели заболеваемости от РЭ увеличились на 15,3 %. Прогнозируется, что уровень заболеваемости РЭ будет продолжать расти.

Патогенетическая связь между ожирением и РЭ включает несколько механизмов: гиперэстрогения [15–19], гиперинсулинемия [20], инсулинорезистентность [21, 16], хроническое воспаление и дисрегуляция адипокинов [22, 16, 17, 21].

Изменение веса и ИМТ в течение жизни существенно влияет на риск РЭ [23]. Показано, что женщины, набравшие  $\geq$ 10 кг после 20 лет, имеют почти двукратный риск РЭ по сравнению с теми, кто сохранил стабильный вес [24]. Набор веса в пост-

менопаузе особенно опасен [23]. Согласно данным крупного метаанализа (E2C2, n=55 718), ожирение в молодом возрасте, как и набор веса между молодым и взрослым возрастом, связаны с повышенным риском РЭ, тогда как потеря веса обратно пропорциональна развитию РЭ [25]. Снижение ИМТ на  $\geq$ 5 % снижает риск РЭ на 20–30 %. Частые циклы набора и потери веса («Yo-yo»-эффект) могут усиливать метаболический стресс и воспаление, повышая риск РЭ [26]. Таким образом, поддержание нормального ИМТ и предотвращение набора веса в течение жизни снижают риск РЭ [25].

**Хирургическое лечение РЭ у больных с ожирением.** Стандартным лечением РЭ ранних стадий является лапароскопическая гистерэктомия с двусторонней сальпингоофорэктомией и стадированием сторожевых лимфатических узлов [27]. Ожирение создает различные проблемы в отношении выбора наилучшего подхода к лечению [28, 29]. Считается, что у женщин с ИМТ $>$ 40 имеется более высокий риск смерти от осложнений, связанных с ожирением, чем от рецидива РЭ [30, 31]. Высокий ИМТ ассоциирован с увеличением анестезиологических и операционных рисков [29, 32, 33].

Использование лапароскопии у больных с ИМТ $>$ 35 кг/м<sup>2</sup> затрудняет возможность проведения лимфодиссекции. Удаление забрюшинных лимфоузлов чаще приводит к лимфедеме (до 20 %) [34]. Лапароскопия превосходит лапаротомию, как только достигается адекватный хирургический обзор [35, 36]. У пациентов с ИМТ более 35 частота конверсии на лапаротомию выше [28, 29, 37].

Ожирение увеличивает риск инфекций в области хирургического доступа (15 % при ИМТ  $\geq$ 40 кг/м<sup>2</sup>) [29], венозной тромбоземболии (2–5 % случаев из-за гиперкоагуляции, гиподинамии и эндотелиальной дисфункции). В целом, пациентки с морбидным ожирением имеют более длительный период госпитализации, у 10 % пациенток с декомпенсированными коморбидными состояниями хирургическое лечение невозможно [38]. Существует также проблема предвзятости в медицинских учреждениях в отношении веса, вплоть до отказа от хирургического лечения [39].

**Современные подходы к оптимизации хирургического лечения больных РЭ с морбидным ожирением.** Подходы к оптимизации хирургического лечения больных с ожирением направлены

на минимизацию периоперационных рисков. Снижение веса на дооперационном этапе улучшает операционные исходы.

Лапароскопия – предпочтительный метод для пациенток с ИМТ 30–40 кг/м<sup>2</sup> благодаря меньшей кровопотере, снижению инфекций раны (на 5–10 %) и более быстрому восстановлению (на 2–3 дня) по сравнению с лапаротомией. Ограничения возникают при ИМТ  $\geq 45$  кг/м<sup>2</sup> [28, 34]. Робот-ассистированная хирургия показана при морбидном ожирении (ИМТ  $\geq 40$  кг/м<sup>2</sup>) благодаря улучшенной визуализации и меньшему числу конверсий на лапаротомию (менее 5 %) [36]. Лапаротомия используется при невозможности применения минимально инвазивных методов (ИМТ  $\geq 50$  кг/м<sup>2</sup>). Применение программ Fast Track и ERAS сокращает время госпитализации на 1–2 дня и снижает риски осложнений [38, 39].

Картирование сторожевого лимфоузла: использование индоцианина зеленого и радиоизотопных методов детекции вместо полной лимфодиссекции снижает риск лимфедемы и инфекций при сохраненной точности стадирования (чувствительность 95 %) [34, 40]. Среди других подходов, оказывающих влияние на технику операции при лечении РЭ у больных с морбидным ожирением, следует рассматривать комбинирование онкологической операции с панникулэктомией / абдоминопластикой [41].

**Панникулэктомия/абдоминопластика у больных раком эндометрия с морбидным ожирением.** Панникулус – кожно-жировой «фартук», который часто образуется после резкого снижения веса, свисающий с живота ниже линии талии. Он может вызывать кожные инфекции и затруднять повседневную активность. Размеры панникулуса могут варьировать: I степень – наблюдается незначительное опущение кожных покровов; II степень – жировой фартук нависает над лобковой областью; III степень – опускается до половых органов; IV степень – достигает верхней трети бедер; V степень – колен или ниже.

Панникулэктомия – это оперативная процедура, используемая для контурирования брюшной стенки, изменения формы и очертаний живота путем удаления значительного избытка кожи и подкожной жировой ткани единым блоком. При проведении панникулэктомии подтяжки или пликация мышц брюшной стенки не выполняется, что отличает ее от абдоминопластики, которая может включать фасциальную пликацию диастаза прямых мышц или иным образом затрагивать нижележащие фасциальные и мышечные слои живота и неоумбиликопластику [42]. В 1899 г. Kelly впервые произвел иссечение блока подкожно-жировой клетчатки размерами 90×31 см и толщиной 7 см, массой 7450 грамм [43]. В течение последующих десятилетий абдоминопластика претерпела многочисленные усовершенствования. Некоторые хирургические доступы

конца IX и начала XX вв. имеют историческое значение, другие взяты за основу современных разрезов. Доказано, что выбор места разреза и степень отслойки напрямую влияют на возникновение осложнений, частота которых составляет 31–76 %, в том числе гематом – 5,7 %, инфекция – 4,5 %, некроз кожи – 2,7 %, расхождение краев раны – 1,3 %, тромбоз глубоких вен – 0,2 % [44, 45].

В целом, панникулэктомия/абдоминопластика считается прежде всего косметической процедурой, однако рассматривается как эффективный прием для улучшения хирургического доступа или пространства операционного поля в некоторых клинических ситуациях. В 2021 г. проведен максимально полный обзор, посвященный оценке результатов и качества жизни пациентов, перенесших сложную реконструкцию брюшной стенки по поводу грыжи/бариатрического вмешательства/гинекологической или абдоминальной патологии в сочетании с панникулэктомией. В настоящее время недостаточно весомых доказательств, чтобы утверждать, что панникулэктомия в сочетании с гинекологической или абдоминальной хирургией имеет какие-либо долгосрочные преимущества и что преимущества перевешивают риски [46].

Перед проведением абдоминопластики приветствуется плановая бариатрическая терапия или потеря веса на 5–10 %. Мобилизация кожно-жирового фартука: выполняется с сохранением пупка или его транспозицией. Лапароскопический доступ позволяет минимизировать травматизм и улучшить видимость [47]. В область отсеченного лоскута рекомендуется установка дренажей для профилактики гематом и сером [38]. Согласно имеющимся данным, использование данной комбинации при РЭ способствует снижению количества хирургических осложнений, времени операции и анестезии [48], частоты возникновения интраоперационных осложнений, кровопотери и послеоперационных раневых осложнений, сокращению сроков госпитализации [49].

**Клиническое наблюдение 1.** Пациентка Б., 73 лет, обратилась в НИИ онкологии Томского НИМЦ в августе 2023 г. Из анамнеза выяснено, что у пациентки с 50 лет эпизоды метроррагии 1 раз в 3–6 месяцев. Ранее у гинекологов не обследовалась. В ноябре 2022 г. была выполнена гистероскопия с раздельным диагностическим выскабливанием. Гистологическое исследование: железистая гиперплазия эндоцервикса, эндометриоидная аденокарцинома low-grade (G1 по FIGO) на фоне железистой гиперплазии эндометрия с фокусами атипической гиперплазии (EIN). По месту жительства в хирургическом лечении было отказано. На момент начала заболевания вес=172 кг, рост=159 см, ИМТ – 68,04 кг/м<sup>2</sup>. С декабря 2022 г. получала аримидекс, на фоне которого метроррагия прекратилась. За текущий период (8 месяцев) наблюдалась у эндокринолога, кардиолога. На амбулаторном этапе получала Саксенда, Оземпик,

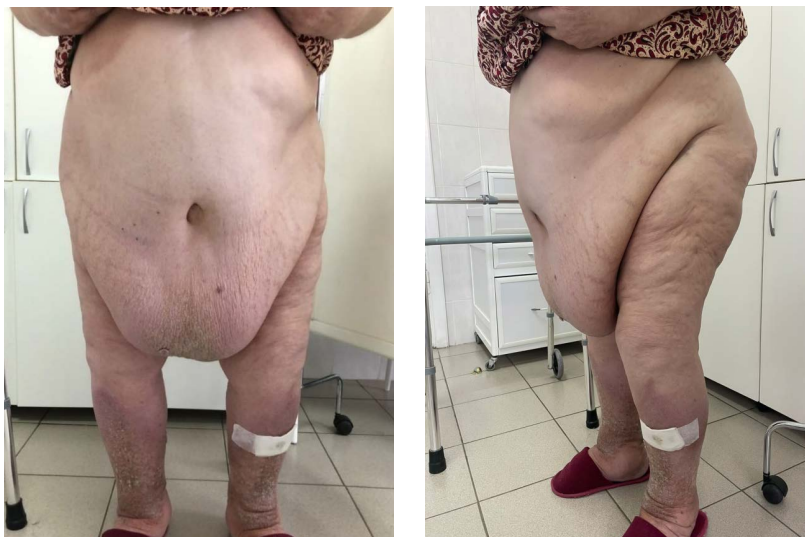

Рис. 1. Пациентка Б. до хирургического лечения, ИМТ 57,4 кг/м<sup>2</sup>  
 Fig. 1. Patient B. before surgical treatment, BMI 57.4 kg/m<sup>2</sup>

Форсига. На фоне терапии похудела на 35 кг. К моменту хирургического лечения ИМТ – 57,36 кг/м<sup>2</sup>, вес=145 кг. Кожно-жировой фартук достигал уровня коленных суставов (V степень) (рис. 1).

По данным ультразвукографии размеры матки составили 51×37×56 мм, в проекции полости матки определялись множественные точечные и линейные гиперэхогенные включения. Пупочная грыжа 7 см (рис. 2, а). На базе НИИ онкологии 29.08.2023 г. была выполнена операция: абдоминопластика, герниопластика, селективная тазовая, парааортальная лимфаденэктомия, экстирпация матки с придатками (рис. 2).

Первым этапом была выполнена мобилизация кожно-жирового фартука до уровня пупка, с выделением грыжевого мешка, иссечением грыжи с фрагментом фиксированного в нем большого сальника, пупок не был сохранен, лоскут отсечен и откинут краниально. Доступ к органам малого таза выполнен срединным лапаротомным разрезом. Среди операционных находок – наличие спаечного процесса 1–2 степени в области сигмовидной кишки, ее брыжейки, поствоспалительные изменения маточных труб, паратубарная киста слева до 40 мм. Выполнена абдоминопластика, герниопластика, биопсия тазовых, парааортальных лимфатических узлов, гистерэктомия с придатками, дренирование передней брюшной стенки. Ушивание раны в области передней брюшной стенки проведено послойно с установкой двух дренажей, выведенных в лобковой области (рис. 3). Послеоперационный период протекал без осложнений.

При плановом патоморфологическом исследовании получены данные за эндометриоидную карциному low-grade. Толщина опухоли 0,5 см. Инвазия опухоли менее ½ толщины миометрия. Сосудистой и невральная инвазия не обнаружено. Срок динамического наблюдения за пациенткой в настоящее время составляет 24 месяца.

*Резюме по клиническому наблюдению 1.*

ИМТ до операции: 57,4 кг/м<sup>2</sup>, выраженный паникулус V степени.

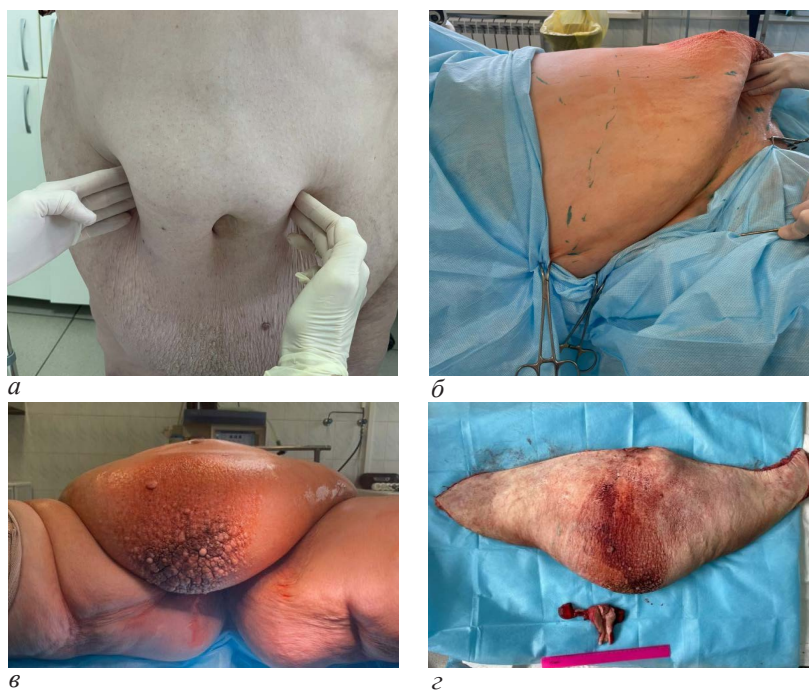Операция: комбинированное вмешательство – абдоминопластика + гистерэктомия с придатками + лимфаденэктомия + герниопластика.

Результат: успешное выполнение пластического и лапаротомного этапов операции без осложнений. Удовлетворительный косметический результат. Онкологический результат – наблюдение без рецидива 24 месяца.

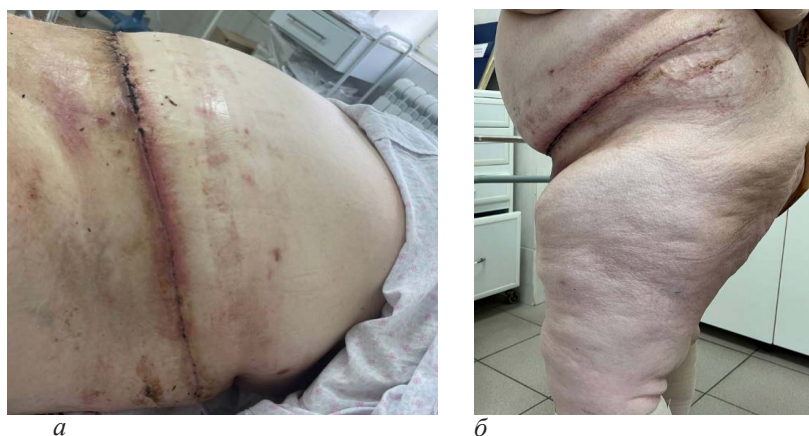
**Клиническое наблюдение 2.** Пациентка С., 73 лет, обратилась в НИИ онкологии Томского НИМЦ в ноябре 2023 г. Основной симптом заболевания – метрорагия на фоне отсутствия менструаций в течение 1 года. Диагноз верифицирован как low-grade карцинома (G1 по FIGO). На момент обращения вес составил 143 кг, рост – 154 см, ИМТ – 60,3 кг/м<sup>2</sup>. Кожно-жировой фартук достигал 3 степени.

По данным ультразвукографии размеры матки составляли 86×50×76 мм, М-эхо до 14 мм с ровными, местами нечеткими контурами, неоднородной структуры. 23.11.2023 г. была выполнена операция: абдоминопластика, лапароскопическая экстирпация матки с придатками, селективная тазовая, парааортальная лимфаденэктомия.

Мобилизация кожно-жирового фартука выполнена с сохранением пупка, лоскут отсечен и откинут краниально. Доступ к органам малого таза выполнен видеоэндоскопически. На данном этапе операции толщина передней брюшной стенки значительно уменьшилась, что облегчило как этап инициации лапароскопии, так и ее основные шаги из-за уменьшения давления массива тканей на переднюю брюшную стенку (рис. 4, б–г). При ревизии выявлена серозная киста левого яичника до 4 см с гладкой тонкостенной капсулой. Выполнена лапароскопия, биопсия сторожевых тазовых,



*Рис. 2. Пациентка Б.: а – контуры пупочной грыжи; б – положение на операционном столе, разметка лоскута; в – трофические изменения, лимфостаз мягких тканей; г – удаленный кожно-жировой фартук, матка с придатками*  
*Fig. 2. Patient B.: a – contours of the umbilical hernia; б – position on the operating table, flap marking; в – trophic changes, soft tissue lymphostasis; г – removed skin-fat apron, uterus with appendages*



*Рис. 3. Пациентка Б.: а – вид передней брюшной стенки на 15-й день после операции; б – косметический результат операции*  
*Fig. 3. Patient B.: а – view of the anterior abdominal wall on the 15th day after surgery; б – cosmetic surgery result*

парааортальных лимфатических узлов, гистерэктомия с придатками. Транспозиция пупка проведена перед отсечением избытка кожно-жирового лоскута. Ушивание раны в области передней брюшной стенки проведено послойно с установкой двух дренажей, выведенных на кожу в паховых областях (рис. 4, б–д). Послеоперационный период протекал без осложнений. Снятие швов на 14-е сутки (рис. 4, д). На рис. 5, д представлен косметический результат комбинированного вмешательства. Плановое патоморфологическое исследование показало наличие фокусов эндометриoidной low-grade аденокарциномы на фоне атипичной гиперплазии эндометрия (EIN). Сосудистой и невральнй инва-

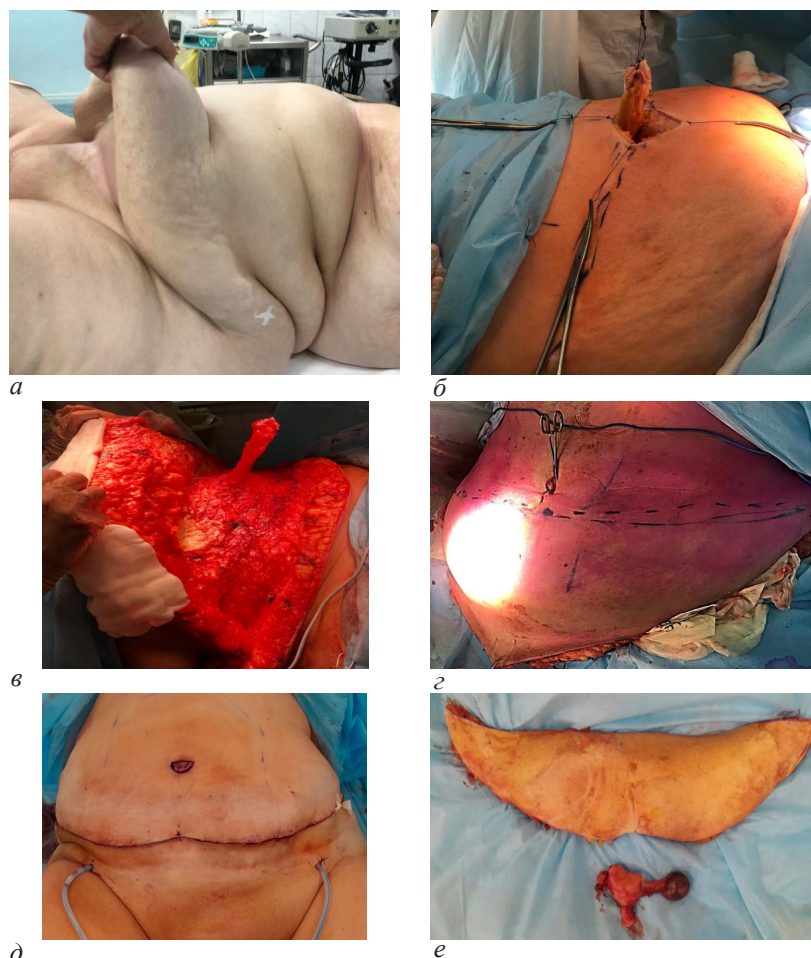
зии не обнаружено. В ЛУ – липоматоз, очаговый гиалиноз. Пациентка находится на динамическом наблюдении в течение 20 месяцев.

*Резюме по клиническому наблюдению 2.*

ИМТ до операции: 60,3 кг/м<sup>2</sup>, паникулус III степени.

Операция: комбинированное вмешательство – абдоминопластика + лапароскопическая гистерэктомия с придатками + селективная лимфаденэктомия.

Результаты: успешное выполнение операции с использованием видеоэндоскопического доступа без осложнений. Удовлетворительный косметический результат. Онкологический результат – наблюдение без рецидива 20 месяцев.



*Рис. 4. Пациентка С.: а – на операционном столе разметка латеральных границ удаляемого панникулуса; б – мобилизация пупка для его последующей транспозиции; в – завершена мобилизация кожно-жирового фартука и пупка перед наложением пневмоперитонеума и установки оптического троакара; г – транспозиция пупка перед отсечением избытка кожно-жирового лоскута; д – вид после операции; е – макропрепарат: удаленный панникулус, матка с придатками*

*Fig. 4. Patient C.: а – marking of the lateral boundaries of the removed panniculus on the operating table; б – mobilization of the navel for its subsequent transposition; в – mobilization of the skin-fat apron and navel is completed before applying the pneumoperitoneum and installing an optical trocar; г – transposition of the navel before cutting off the excess skin-fat flap; д – view after surgery; е – macro preparation: removed panniculus, uterus with appendages*

В настоящее время нами сформирована группа из 11 пациенток, получивших комбинированное вмешательство с абдоминопластикой при РЭ. Средний возраст пациенток – 67 лет. У 2 из 6 пациенток имелась грыжа передней брюшной стенки, в том числе одна гигантская неосложненная вентральная грыжа до 40 см в диаметре, что потребовало дополнительной герниопластики передней брюшной стенки с использованием сетчатого импланта. Во всех случаях проводилась профилактика ТЭЛА, антибактериальные препараты назначались пролонгированным курсом. В одном из случаев наблюдался гнойно-воспалительный процесс в области раны передней брюшной стенки, потребовавший ревизии и наложения вторичных швов. Лапароскопический доступ для выполнения онкологического этапа проводился в 5 случаях из 11. В одном случае, где стадия заболевания соответствовала T2NxMo (случай с вентральной грыжей), через 1,5 года

после лечения наблюдался рецидив заболевания. У остальных пациенток динамическое наблюдение в настоящее время продолжается.

**Обсуждение. Безопасность и эффективность комбинированного подхода.** Проведенный в 2020 г. систематический метаанализ по оценке безопасности и эффективности комбинированной панникулэктомии при хирургическом лечении больных РЭ с ожирением (2004–2019 гг., n=98) [41] включил 5 исследований. Показано, что частота осложнений между группами с панникулэктомией и традиционной лапаротомией одинаковая. Продолжительность операции увеличилась, но это не привело к значительному ухудшению исходов. Тазовая лимфаденэктомия была выполнена у 85,2 % пациентов в группе панникулэктомией и у 57,2 % в группе лапаротомии. В общей сложности 61 % больных из группы панникулэктомии и 44 % из группы лапаротомии выполнена парааортальная

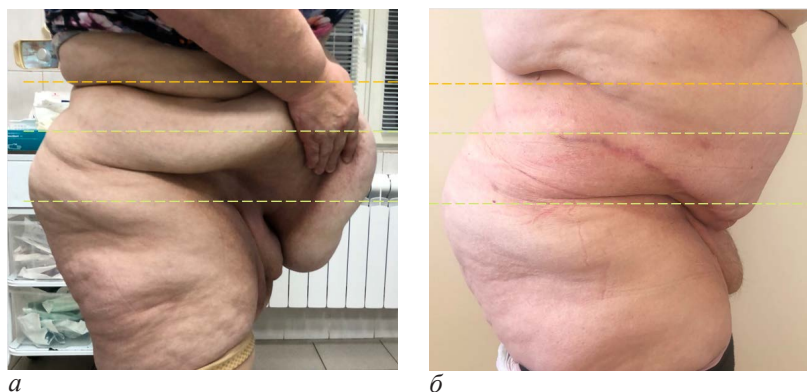


Рис. 5. Пациентка С. до и после хирургического лечения, ИМТ 60,3 кг/м<sup>2</sup>  
 Fig. 5. Patient C. before and after surgical treatment, BMI 60.3 kg/m<sup>2</sup>

лимфаденэктомия ( $p=0,032$ ), среднее количество удаленных ЛУ между группами не различалось ( $p=0,18$ ). Показатели расхождения ран были значительно выше в группе лапаротомии ( $p=0,02$ ). Не наблюдалось достоверных различий между группами по смертности и рецидивам. Авторы пришли к выводу, что комбинированная операция панникулэктомии для лечения РЭ может считаться безопасной процедурой у отдельных пациентов [41].

С. Iavazzo et al. (2021) описывает собственный опыт, включающий 38 пациенток с гинекологическим раком и ожирением (29 из которых имели РЭ), перенесших комбинированное вмешательство в период с 2015 по 2018 гг. [50]. Медиана ИМТ у больных – 43,79, кровопотери – 243,75 мл, продолжительности операции – 200 мин. 5 пациенток в послеоперационном периоде имели инфицирование послеоперационной раны, одна пациентка скончалась на фоне генерализации инфекции. Авторы делают вывод о необходимости осторожного подхода при выборе пациенток для комбинированного вмешательства, хотя он дает сопоставимые результаты с результатами традиционной лапаротомии в отношении осложнений и меньшую частоту раневых инфекций [50].

В руководстве SOGC (Society of Obstetricians and Gynaecologists of Canada) по клинической практике гинекологической хирургии для пациентов с ожирением [51] рассматривается возможность симультантной панникулэктомии, отмечается, что исследования в этой области в основном небольшие, ретроспективные и/или не сравнительные. Там же изложены стратегии улучшения результатов у женщин с ожирением, перенесших гинекологическую операцию. Рекомендована минимально инвазивная гистерэктомия (вагинальная, лапароскопическая, роботизированная) в связи с меньшим количеством раневых осложнений и более коротким сроком пребывания в стационаре по сравнению с открытой [51]. Доступ к брюшной полости при лапароскопических операциях должен основываться на факторах, включая опыт хирурга, размер и подвижность панникулуса, а также выбор расположения порта для

оптимизации триангуляции и хирургической визуализации (сильная, умеренная). Следует учитывать, что у пациентов с повышенным ИМТ и центральным ожирением пупок расположен более каудально по отношению к бифуркации аорты по сравнению с худыми. Первоначально можно инсуффлировать газ в брюшную полость до высокого внутрибрюшинного давления (25–30 мм рт. ст.) для установки порта, а затем поддерживать на уровне 12–15 мм рт. ст. или ниже, поддерживая минимально возможное давление, не ухудшающее визуализацию. Хирургические бригады должны рекомендовать снижение веса у пациенток с ожирением (например, путем бариатрической хирургии) [51]. Прямых сравнительных исследований комбинированных вмешательств по поводу РЭ с панникулэктомией/абдоминопластикой, где сравнивались бы лапароскопический и лапаротомный доступы, не проводилось [42].

**Заключение.** Следует говорить о существовании ряда преимуществ комбинированного подхода у больных РЭ с морбидным ожирением. Выполнение абдоминопластики с основным хирургическим объемом позволяет улучшить доступ к органам малого таза (удаление избыточной жировой ткани существенно облегчает выполнение лапароскопического этапа и снижает риск травмы смежных структур и органов), снизить риск послеоперационных осложнений, а также обеспечить косметический эффект. Под ограничениями и рисками такого подхода следует понимать увеличение длительности операции (и риска анестезиологических осложнений). Необходим тщательный отбор пациенток для комбинированного вмешательства. Операцию следует выполнять только у пациенток с выраженным панникулусом и хорошим общим состоянием. Подобный хирургический подход осуществим совместно с минимально инвазивными доступами, методом картирования сторожевого лимфоузла, а также программами ускоренной реабилитации (ERAS, Fast Track). В целом, абдоминопластика и панникулэктомия могут быть полезными дополнительными опциями при хирургическом лечении у больных РЭ с морбидным ожирением.

**Конфликт интересов**

Авторы заявили об отсутствии конфликта интересов.

**Conflict of interest**

The authors declare no conflict of interest.

**Соответствие нормам этики**

Авторы подтверждают, что соблюдены права людей, принимавших участие в исследовании, включая получение информированного согласия в тех случаях, когда оно необходимо, и правила обращения с животными в случаях их использования в работе. Подробная информация содержится в Правилах для авторов.

**Compliance with ethical principles**

The authors confirm that they respect the rights of the people participated in the study, including obtaining informed consent when it is necessary, and the rules of treatment of animals when they are used in the study. Author Guidelines contains the detailed information.

**ЛИТЕРАТУРА**

- Sung H., Ferlay J., Siegel R. L. et al. Global Cancer Statistics 2020: GLOBOCAN estimates of incidence and mortality worldwide for 36 cancers in 185 countries. *CA: A Cancer Journal for Clinicians*. 2020. Vol. 70, № 5. P. 313–354. <https://doi.org/10.3322/caac.21660>.
- Surveillance, Epidemiology, and End Results Program (SEER). SEER\*Stat Database: Incidence – SEER 18 Regs Custom Data (with additional treatment fields), Nov 2022 Sub (1975–2020) <Katrina/Rita Population Adjustment>. National Cancer Institute, DCCPS, Surveillance Research Program; 2021.
- Бохман Я. В. Руководство по онкогинекологии. Л. : Медицина, Ленинградское отделение. 462 с.
- Weir G. B. Obesity classification. *BMJ*. 2021. Vol. 375. P. n2434. <https://doi.org/10.1136/bmj.n2434>.
- Liford R. L., Starsurg Collaboration. Obesity and cancer risk: a global perspective. *Lancet Oncol*. 2014. Vol. 15, № 4. P. e164–e176. [https://doi.org/10.1016/S1470-2045\(13\)70549-0](https://doi.org/10.1016/S1470-2045(13)70549-0).
- Jin X., Qiu T., Li L. et al. Pathophysiology of obesity and its associated diseases. *Acta Pharm Sin B*. 2023. Vol. 13, № 6. P. 2403–2424. <https://doi.org/10.1016/j.apsb.2023.01.012>.
- Rehnan A. G., Soerjomataram I. Obesity as an Avoidable Cause of Cancer (Attributable Risks). *Recent Results Cancer Res*. 2016. Vol. 208. P. 243–256. [https://doi.org/10.1007/978-3-319-42542-9\\_13](https://doi.org/10.1007/978-3-319-42542-9_13).
- Finucane M. M., Stevens G. A., Cowan M. J. et al. National, regional, and global trends in body-mass index since 1980: systematic analysis of health examination surveys and epidemiological studies with 960 country-years and 9.1 million participants. *Lancet*. 2010. Vol. 377, № 9765. P. 557–567. [https://doi.org/10.1016/S0140-6736\(10\)62037-5](https://doi.org/10.1016/S0140-6736(10)62037-5).
- Egger D., Malik V. S., Popkin B. M. et al. Global costs of obesity and the impact on healthcare systems. *Nat Rev Endocrinol*. 2024. Vol. 20, № 3. P. 145–157. <https://doi.org/10.1038/s41574-023-00938-7>.
- Kontsevaya A., Shalnova S., Deev A. et al. Overweight and Obesity in the Russian Population: Prevalence in Adults and Association with Socioeconomic Parameters and Cardiovascular Risk Factors. *Obes Facts*. 2019. Vol. 12, № 1. P. 103–114. <https://doi.org/10.1159/000493885>.
- NCI (National Cancer Institute). Endometrial Cancer Statistics. Surveillance, Epidemiology, and End Results (SEER) Program. 2024. URL: <https://seer.cancer.gov/statfacts/html/corp.html> (accessed: 28.01.26).
- Lu Y., Hartwig F. P., Borges M. C. et al. Body mass index and risk of endometrial cancer: a Mendelian randomization study. *Int J Cancer*. 2020. Vol. 146, № 10. P. 2713–2721. <https://doi.org/10.1002/ijc.32739>.
- MacKintosh M. L., Spurdle A. B., Green A. C. et al. BMI and EC risk: A meta-analysis. *Cancer Causes Control*. 2019. Vol. 30, № 9. P. 907–917. <https://doi.org/10.1007/s10552-019-01195-2>.
- Концевая А. В., Шальнова С. А., Драпкина О. М. Исследование ЭССЕ-РФ: эпидемиология и укрепление общественного здоровья. Кардиоваскулярная терапия и профилактика. 2021. Т. 20, № 5. С. 2987. <https://doi.org/10.15829/1728-8800-2021-2987>.
- AlMaskari F., Al-Maskari M. Y., El-Sadat N. Estrogen and endometrial cancer: role of adipose tissue. *J Cancer Res Clin Oncol*. 2023. Vol. 149, № 4. P. 2103–2115. <https://doi.org/10.1007/s00432-022-04428-0>.
- Gomez-Acebo I., Palazuelos C., Llorca J. Hormonal mechanisms linking obesity to endometrial cancer. *Eur J Endocrinol*. 2019. Vol. 181, № 3. P. R67–R79. <https://doi.org/10.1530/EJE-19-0221>.
- Madeddu C., Massa D., Mulas A. et al. Obesity and endometrial cancer: molecular pathways and therapeutic implications. *Front Oncol*. 2020. Vol. 10. P. 586844. <https://doi.org/10.3389/fonc.2020.586844>.
- Kokts-Poroyarov N., Ivanov S., Petrov V. Hormonal links between obesity and endometrial cancer. *Int J Mol Sci*. 2023. Vol. 24, № 7. P. 6231. <https://doi.org/10.3390/ijms24076231>.
- Winder S. L., Taylor R. S., Taylor D. D. Obesity and endometrial cancer: a focus on estrogen metabolism. *Cancer Biomark*. 2022. Vol. 35, № 2. P. 111–122. <https://doi.org/10.3233/CBM-210481>.
- Egger D., Zhao J., Marin S. et al. Insulin resistance and endometrial cancer risk. *Nat Rev Cancer*. 2024. Vol. 24, № 4. P. 231–243. <https://doi.org/10.1038/s41568-023-00658-4>.
- Zhao J., Wang X., Liu Y. et al. Inflammation and endometrial cancer progression. *Cancer Immunol Res*. 2024. Vol. 12, № 3. P. 456–467. <https://doi.org/10.1158/2326-6066.CIR-23-0555>.
- AlMaskari F., Al-Kaabi S. A., Al-Harbi A. A. et al. Chronic inflammation in endometrial cancer: mechanistic insights. *Cancers (Basel)*. 2023. Vol. 15, № 12. P. 3245. <https://doi.org/10.3390/cancers15123245>.
- Clarke M. A., Yang X. R., Gail M. H. et al. Weight gain during adulthood and risk of endometrial cancer. *Int J Cancer*. 2017. Vol. 141, № 8. P. 1539–1549. <https://doi.org/10.1002/ijc.30841>.
- Lifelong Study. Long-term weight changes and endometrial cancer risk: prospective cohort analysis. *Am J Epidemiol*. 2022. Vol. 191, № 6. P. 1023–1034. <https://doi.org/10.1093/aje/kwac019>.
- Summer M., Navarro A., Romaguera D. et al. Meta-analysis on weight change and endometrial cancer risk. *Obes Rev*. 2023. Vol. 24, № 9. P. e13654. <https://doi.org/10.1111/obr.13654>.
- Dewi Anggraeni. Yo-yo dieting and cancer risk: current evidence. *Nutrients*. 2023. Vol. 15, № 17. P. 3789. <https://doi.org/10.3390/nu15173789>.
- Concin N., Matias-Guiu X., Vergote I. et al. ESGO–ESTRO–ESP guidelines for the management of patients with endometrial carcinoma: update 2025. *Lancet Oncol*. 2025. Vol. 26, № 8. P. e423–e435. [https://doi.org/10.1016/S1470-2045\(25\)00208-6](https://doi.org/10.1016/S1470-2045(25)00208-6).
- De Jong R. A., Uccella S., Bijen C. B. et al. Surgical challenges in obese patients with endometrial cancer. *Gynecol Oncol*. 2019. Vol. 153, № 2. P. 432–440. <https://doi.org/10.1016/j.ygyno.2019.02.007>.
- Uccella S., Bogani G., Frigerio L. et al. Technical difficulties in laparoscopic surgery for endometrial cancer. *Surg Endosc*. 2016. Vol. 30, № 8. P. 3121–3130. <https://doi.org/10.1007/s00464-015-4578-0>.
- Arem H., Irwin M. L., Deng X. et al. Obesity and recurrence in endometrial cancer. *Cancer Epidemiol Biomarkers Prev*. 2020. Vol. 29, № 4. P. 789–796. <https://doi.org/10.1158/1055-9965.EPI-19-1075>.
- Kokts-Poroyarov N., Ivanov S., Petrov V. et al. Prognosis in obese endometrial cancer patients. *J Gynecol Oncol*. 2024. Vol. 35, № 2. P. e24. <https://doi.org/10.3802/jgo.2024.35.e24>.
- De Jong R. A., Uccella S., Bijen C. B. et al. Anesthetic risks in obesity. *Anesth Analg*. 2019. Vol. 129, № 5. P. 1302–1310. <https://doi.org/10.1213/ANE.0000000000004382>.
- Sobel M. L., Papatla A. Comorbidity in endometrial cancer patients with obesity. *Curr Oncol Rep*. 2022. Vol. 24, № 11. P. 1453–1462. <https://doi.org/10.1007/s11912-022-01314-1>.
- Malual A., Osei-Bonsu A., Shah C. A. et al. Lymphadenectomy in endometrial cancer: techniques and complications. *Gynecol Oncol*. 2023. Vol. 170. P. 111–119. <https://doi.org/10.1016/j.ygyno.2023.04.018>.
- Toker M. K., Altıparmak B., Uysal A. J. Comparison of pressure-controlled volume-guaranteed ventilation and volume-controlled ventilation in obese patients during gynecologic laparoscopic surgery. *Rev Bras Anesthesiol*. 2019. Vol. 69, № 6. P. 567–573. <https://doi.org/10.1016/j.bjan.2019.10.002>.
- Toker M. K., Yılmaz S., Demir H. et al. Laparoscopy in obese patients undergoing gynecologic oncology procedures. *Surg Endosc*. 2022. Vol. 36, № 7. P. 5213–5221. <https://doi.org/10.1007/s00464-021-08786-6>.
- Bijen C. B., de Hullu J. A., van der Velden J. et al. Conversion rates in laparoscopic staging for endometrial cancer. *Gynecol Oncol*. 2011. Vol. 121, № 2. P. 243–247. <https://doi.org/10.1016/j.ygyno.2011.01.029>.
- Дедов И. И., Мазурина Н. Ю., Шестакова М. В. и др. Периперационное ведение пациенток с морбидным ожирением при раке эндометрия.

- Общая реаниматология. 2023. Т. XIX, № 3. С. 45–54. <https://doi.org/10.15360/1813-9779-2023-3-45-54>.
39. Kehlet H. Fast-track surgery — an update on physiological care principles to enhance recovery. *Langenbecks Arch Surg*. 2011. Vol. 396, № 5. P. 585–590. <https://doi.org/10.1007/s00423-011-0790-y>.
  40. Eisenhauer E. L., Abu-Rustum N. R., Sonoda Y. et al. Sentinel lymph node mapping in endometrial cancer: a multi-institutional experience. *Gynecol Oncol*. 2007. Vol. 105, № 3. P. 668–674. <https://doi.org/10.1016/j.ygyno.2007.01.024>.
  41. Prodromidou A., Iavazzo C., Psomiadou V. et al. Safety and efficacy of synchronous panniculectomy and endometrial cancer surgery in obese patients: A systematic review of the literature and meta-analysis of post-operative complications. *J Turk Ger Gynecol Assoc*. 2020. Vol. 21, № 4. P. 279–286. <https://doi.org/10.4274/jtgga.galenos.2020.2020.0058>.
  42. American Society of Plastic Surgeons. Practice parameter for surgical treatment of skin redundancy for obese and massive weight loss patients. 2017. URL: <https://www.plasticsurgery.org/documents/Health-Policy/Guidelines/guideline-2017-skin-redundancy.pdf> (accessed: 28.01.26).
  43. Balkovic M., Jankovic I. The History of Body Contouring Surgery. In: *Body Contouring and Sculpting*. IntechOpen; 2016. <https://doi.org/10.5772/66282>.
  44. Sachs D., Sequeira Campos M. B., Hattingh G. et al. Panniculectomy. In: *StatPearls [Internet]*. Treasure Island (FL: StatPearls Publishing; 2025. URL: <https://www.ncbi.nlm.nih.gov/books/NBK499822/> (accessed: 28.01.26).
  45. Dutot M. C., Serror K., Al Ameri O. et al. Improving Safety after Abdominoplasty: A Retrospective Review of 1128 Cases. *Plast Reconstr Surg*. 2018. Vol. 142, № 2. P. 355–362. <https://doi.org/10.1097/PRS.00000000000004572>.
  46. Zaang L., Smith J., Brown K. et al. Long-term outcomes of combined procedures including panniculectomy and abdominal wall reconstruction: a systematic review. *Plast Reconstr Surg*. 2025. Vol. 153, № 2. P. 301–315. <https://doi.org/10.1097/PRS.0000000000000000>.
  47. Malual A., El-Sayed I., Farouk M. Laparoscopic access after panniculectomy in obese patients: technical considerations. *Surg Endosc*. 2023. Vol. 37, № 5. P. 3412–3420. <https://doi.org/10.1007/s00464-022-09728-769>.
  48. Massenbourg B. B., Sanati-Mehrziy P., Ingargiola M. J. et al. Outcomes and safety of the combined abdominoplasty-hysterectomy: a preliminary study. *Aesthetic Plast Surg*. 2015. Vol. 39, № 5. P. 667–673. <https://doi.org/10.1007/s00266-015-0531-7>.
  49. Hardy J. E., Salgado C. J., Matthews M. S. et al. The safety of pelvic surgery in the morbidly obese with and without combined panniculectomy: a comparison of results. *Ann Plast Surg*. 2008. Vol. 60, № 1. P. 10–13. <https://doi.org/10.1097/SAP.0b013e318058ad7d>.
  50. Iavazzo C., Psomiadou V., Fotiou A. et al. Concurrent gynecologic surgery and panniculectomy in morbidly obese women with gynecologic cancer, a single-center experience. *Arch Gynecol Obstet*. 2021. Vol. 304, № 5. P. 1271–1278. <https://doi.org/10.1007/s00404-021-06033-7>.
  51. Yong P. J., Robinson G. E., Ross S. et al. SOGC guidelines for gynecologic surgery in women with obesity. *J Obstet Gynaecol Can*. 2020. Vol. 42, № 11. P. 1437–1450. <https://doi.org/10.1016/j.jogc.2020.04.008>.
  7. Renehan A. G., Soerjomataram I. Obesity as an Avoidable Cause of Cancer (Attributable Risks). *Recent Results Cancer Res*. 2016;208:243–256. [https://doi.org/10.1007/978-3-319-42542-9\\_13](https://doi.org/10.1007/978-3-319-42542-9_13).
  8. Finucane M. M., Stevens G. A., Cowan M. J. et al. National, regional, and global trends in body-mass index since 1980: systematic analysis of health examination surveys and epidemiological studies with 960 country-years and 9.1 million participants. *Lancet*. 2010;377(9765):557–567. [https://doi.org/10.1016/S0140-6736\(10\)62037-5](https://doi.org/10.1016/S0140-6736(10)62037-5).
  9. Egger D., Malik V. S., Popkin B. M. et al. Global costs of obesity and the impact on healthcare systems. *Nat Rev Endocrinol*. 2024;20(3):145–157. <https://doi.org/10.1038/s41574-023-00938-7>.
  10. Kontsevaya A., Shalnova S., Deev A. et al. Overweight and Obesity in the Russian Population: Prevalence in Adults and Association with Socioeconomic Parameters and Cardiovascular Risk Factors. *Obes Facts*. 2019;12(1):103–114. <https://doi.org/10.1159/000493885>.
  11. NCI (National Cancer Institute). Endometrial Cancer Statistics. Surveillance, Epidemiology, and End Results (SEER) Program. 2024. URL: <https://seer.cancer.gov/statfacts/html/corp.html> (accessed: 28.01.26).
  12. Lu Y., Hartwig F. P., Borges M. C. et al. Body mass index and risk of endometrial cancer: a Mendelian randomization study. *Int J Cancer*. 2020;146(10):2713–2721. <https://doi.org/10.1002/ijc.32739>.
  13. MacKintosh M. L., Spurdle A. B., Green A. C. et al. BMI and EC risk: A meta-analysis. *Cancer Causes Control*. 2019;30(9):907–917. <https://doi.org/10.1007/s10552-019-01195-2>.
  14. Kontsevaya A. V., Shalnova S. A., Drapkina O. M. ESSE-RF study: epidemiology and public health promotion. *Cardiovasc Ther Prev*. 2021;20(5):2987. (In Russ.). <https://doi.org/10.15829/1728-8800-2021-2987>.
  15. AlMaskari F., Al-Maskari M. Y., El-Sadat N. Estrogen and endometrial cancer: role of adipose tissue. *J Cancer Res Clin Oncol*. 2023;149(4):2103–2115. <https://doi.org/10.1007/s00432-022-04428-0>.
  16. Gomez-Acebo I., Palazuelos C., Llorca J. Hormonal mechanisms linking obesity to endometrial cancer. *Eur J Endocrinol*. 2019;181(3):R67–R79. <https://doi.org/10.1530/EJE-19-0221>.
  17. Madeddu C., Massa D., Mulas A. et al. Obesity and endometrial cancer: molecular pathways and therapeutic implications. *Front Oncol*. 2020;10:586844. <https://doi.org/10.3389/fonc.2020.586844>.
  18. Kokts-Poroyarov N., Ivanov S., Petrov V. Hormonal links between obesity and endometrial cancer. *Int J Mol Sci*. 2023;24(7):6231. <https://doi.org/10.3390/ijms24076231>.
  19. Winder S. L., Taylor R. S., Taylor D. D. Obesity and endometrial cancer: a focus on estrogen metabolism. *Cancer Biomark*. 2022;35(2):111–122. <https://doi.org/10.3233/CBM-210481>.
  20. Egger D., Zhao J., Marin S. et al. Insulin resistance and endometrial cancer risk. *Nat Rev Cancer*. 2024;24(4):231–243. <https://doi.org/10.1038/s41568-023-00658-4>.
  21. Zhao J., Wang X., Liu Y. et al. Inflammation and endometrial cancer progression. *Cancer Immunol Res*. 2024;12(3):456–467. <https://doi.org/10.1158/2326-6066.CIR-23-0555>.
  22. AlMaskari F., Al-Kaabi S. A., Al-Harbi A. A. et al. Chronic inflammation in endometrial cancer: mechanistic insights. *Cancers (Basel)*. 2023;15(12):3245. <https://doi.org/10.3390/cancers15123245>.
  23. Clarke M. A., Yang X. R., Gail M. H. et al. Weight gain during adulthood and risk of endometrial cancer. *Int J Cancer*. 2017;141(8):1539–1549. <https://doi.org/10.1002/ijc.30841>.
  24. Lifelongs Study. Long-term weight changes and endometrial cancer risk: prospective cohort analysis. *Am J Epidemiol*. 2022;191(6):1023–1034. <https://doi.org/10.1093/aje/kwac019>.
  25. Summer M., Navarro A., Romaguera D. et al. Meta-analysis on weight change and endometrial cancer risk. *Obes Rev*. 2023;24(9):e13654. <https://doi.org/10.1111/obr.13654>.
  26. Dewi Anggraeni. Yo-yo dieting and cancer risk: current evidence. *Nutrients*. 2023;15(17):3789. <https://doi.org/10.3390/nu15173789>.
  27. Concin N., Matias-Guiu X., Vergote I. et al. ESGO–ESTRO–ESP guidelines for the management of patients with endometrial carcinoma: update 2025. *Lancet Oncol*. 2025;26(8):e423–e435. [https://doi.org/10.1016/S1470-2045\(25\)00208-6](https://doi.org/10.1016/S1470-2045(25)00208-6).
  28. De Jong R. A., Uccella S., Bijen C. B. et al. Surgical challenges in obese patients with endometrial cancer. *Gynecol Oncol*. 2019;153(2):432–440. <https://doi.org/10.1016/j.ygyno.2019.02.007>.
  29. Uccella S., Bogani G., Frigerio L. et al. Technical difficulties in laparoscopic surgery for endometrial cancer. *Surg Endosc*. 2016;30(8):3121–3130. <https://doi.org/10.1007/s00464-015-4578-0>.

## REFERENCES

1. Sung H., Ferlay J., Siegel R. L. et al. Global Cancer Statistics 2020: GLOBOCAN estimates of incidence and mortality worldwide for 36 cancers in 185 countries. *CA: A Cancer Journal for Clinicians*. 2020;70(5):313–354. <https://doi.org/10.3322/caac.21660>.
2. Surveillance, Epidemiology, and End Results Program (SEER). SEER\*Stat Database: Incidence – SEER 18 Regs Custom Data (with additional treatment fields), Nov 2022 Sub (1975–2020) <Katrina/Rita Population Adjustment>. National Cancer Institute, DCCPS, Surveillance Research Program; 2021.
3. Bohman Ya. V. Rukovodstvo po onkoginekologii [Manual on gynecological oncology]. Leningrad: Meditsina, Leningr. otd-nie, 462 p. (In Russ.)
4. Weir G. B. Obesity classification. *BMJ*. 2021;375:n2434. <https://doi.org/10.1136/bmj.n2434>.
5. Liford R. L., Starsurg Collaboration. Obesity and cancer risk: a global perspective. *Lancet Oncol*. 2014;15(4):e164–e176. [https://doi.org/10.1016/S1470-2045\(13\)70549-0](https://doi.org/10.1016/S1470-2045(13)70549-0).
6. Jin X., Qiu T., Li L. et al. Pathophysiology of obesity and its associated diseases. *Acta Pharm Sin B*. 2023;13(6):2403–2424. <https://doi.org/10.1016/j.apsb.2023.01.012>.

30. Arem H., Irwin M. L., Deng X. et al. Obesity and recurrence in endometrial cancer. *Cancer Epidemiol Biomarkers Prev.* 2020;29(4):789–796. <https://doi.org/10.1158/1055-9965.EPI-19-1075>.
31. Kokts-Poroyarov N., Ivanov S., Petrov V. et al. Prognosis in obese endometrial cancer patients. *J Gynecol Oncol.* 2024;35(2):e24. <https://doi.org/10.3802/jgo.2024.35.e24>.
32. De Jong R. A., Uccella S., Bijen C. B. et al. Anesthetic risks in obesity. *Anesth Analg.* 2019;129(5):1302–1310. <https://doi.org/10.1213/ANE.0000000000004382>.
33. Sobel M. L., Papatla A. Comorbidity in endometrial cancer patients with obesity. *Curr Oncol Rep.* 2022;24(11):1453–1462. <https://doi.org/10.1007/s11912-022-01314-1>.
34. Malual A., Osei-Bonsu A., Shah C. A. et al. Lymphadenectomy in endometrial cancer: techniques and complications. *Gynecol Oncol.* 2023;170:111–119. <https://doi.org/10.1016/j.ygyno.2023.04.018>.
35. Toker M. K., Altıparmak B., Uysal A. J. Comparison of pressure-controlled volume-guaranteed ventilation and volume-controlled ventilation in obese patients during gynecologic laparoscopic surgery. *Rev Bras Anesthesiol.* 2019;69(6):567–573. <https://doi.org/10.1016/j.bjan.2019.10.002>.
36. Toker M. K., Yılmaz S., Demir H. et al. Laparoscopy in obese patients undergoing gynecologic oncology procedures. *Surg Endosc.* 2022;36(7):5213–5221. <https://doi.org/10.1007/s00464-021-08786-6>.
37. Bijen C. B., de Hullu J. A., van der Velden J. et al. Conversion rates in laparoscopic staging for endometrial cancer. *Gynecol Oncol.* 2011;121(2):243–247. <https://doi.org/10.1016/j.ygyno.2011.01.029>.
38. Dedov I. I., Mazurina N. Yu., Shestakova M. V. et al. Perioperative management of morbid obesity patients with endometrial cancer. *General intensive care.* 2023;XIX(3):45–54. (In Russ.). <https://doi.org/10.15360/1813-9779-2023-3-45-54>.
39. Kehlet H. Fast-track surgery — an update on physiological care principles to enhance recovery. *Langenbecks Arch Surg.* 2011;396(5):585–590. <https://doi.org/10.1007/s00423-011-0790-y>.
40. Eisenhauer E. L., Abu-Rustum N. R., Sonoda Y. et al. Sentinel lymph node mapping in endometrial cancer: a multi-institutional experience. *Gynecol Oncol.* 2007;105(3):668–674. <https://doi.org/10.1016/j.ygyno.2007.01.024>.
41. Prodromidou A., Iavazzo C., Psomiadou V. et al. Safety and efficacy of synchronous panniculectomy and endometrial cancer surgery in obese patients: A systematic review of the literature and meta-analysis of post-operative complications. *J Turk Ger Gynecol Assoc.* 2020;21(4):279–286. <https://doi.org/10.4274/jtgga.galenos.2020.2020.0058>.
42. American Society of Plastic Surgeons. Practice parameter for surgical treatment of skin redundancy for obese and massive weight loss patients. 2017. URL: <https://www.plasticsurgery.org/documents/Health-Policy/Guidelines/guideline-2017-skin-redundancy.pdf> (accessed: 28.01.26).
43. Balkovic M., Jankovic I. The History of Body Contouring Surgery. In: *Body Contouring and Sculpting.* IntechOpen; 2016. <https://doi.org/10.5772/66282>.
44. Sachs D., Sequeira Campos M. B., Hattingh G. et al. Panniculectomy. In: *StatPearls [Internet].* Treasure Island (FL): StatPearls Publishing; 2025. URL: <https://www.ncbi.nlm.nih.gov/books/NBK499822/> (accessed: 28.01.26).
45. Dutot M. C., Serror K., Al Ameri O. et al. Improving Safety after Abdominoplasty: A Retrospective Review of 1128 Cases. *Plast Reconstr Surg.* 2018;142(2):355–362. <https://doi.org/10.1097/PRS.0000000000004572>.
46. Zaang L., Smith J., Brown K. et al. Long-term outcomes of combined procedures including panniculectomy and abdominal wall reconstruction: a systematic review. *Plast Reconstr Surg.* 2025;153(2):301–315. <https://doi.org/10.1097/PRS.0000000000000000>.
47. Malual A., El-Sayed I., Farouk M. Laparoscopic access after panniculectomy in obese patients: technical considerations. *Surg Endosc.* 2023;37(5):3412–3420. <https://doi.org/10.1007/s00464-022-09728-769>.
48. Massenbourg B. B., Sanati-Mehrziy P., Ingargiola M. J. et al. Outcomes and safety of the combined abdominoplasty-hysterectomy: a preliminary study. *Aesthetic Plast Surg.* 2015;39(5):667–673. <https://doi.org/10.1007/s00266-015-0531-7>.
49. Hardy J. E., Salgado C. J., Matthews M. S. et al. The safety of pelvic surgery in the morbidly obese with and without combined panniculectomy: a comparison of results. *Ann Plast Surg.* 2008;60(1):10–13. <https://doi.org/10.1097/SAP.0b013e318058ad7d>.
50. Iavazzo C., Psomiadou V., Fotiou A. et al. Concurrent gynecologic surgery and panniculectomy in morbidly obese women with gynecologic cancer, a single-center experience. *Arch Gynecol Obstet.* 2021;304(5):1271–1278. <https://doi.org/10.1007/s00404-021-06033-7>.
51. Yong P. J., Robinson G. E., Ross S. J. et al. SOG guidelines for gynecologic surgery in women with obesity. *J Obstet Gynaecol Can.* 2020;42(11):1437–1450. <https://doi.org/10.1016/j.jogc.2020.04.008>.

### Информация об авторах:

**Виллерт Алиса Борисовна**, доктор медицинских наук, старший научный сотрудник отделения онкогинекологии, Научно-исследовательский институт онкологии Томского НИМЦ (г. Томск, Россия), e-mail: avillert@yandex.ru, SPIN: 1975-0042, Researcher ID WoS: J-3140-2017, Autor ID Scopus: 56626547700, ORCID: 0000-0002-2773-1917; **Коломиец Лариса Александровна**, доктор медицинских наук, профессор, заслуженный деятель науки РФ, руководитель отделения онкогинекологии, Научно-исследовательский институт онкологии Томского НИМЦ, профессор кафедры онкологии, Сибирский государственный медицинский университет (г. Томск, Россия), e-mail: kolomietsla@oncology.tomsk.ru, SPIN: 6316-1146, Researcher ID WoS: C-8573-2012, Autor ID Scopus: 7004921120, ORCID: 0000-0002-6854-8940; **Чуруксаева Ольга Николаевна**, доктор медицинских наук, старший научный сотрудник отделения онкогинекологии, Научно-исследовательский институт онкологии Томского НИМЦ (г. Томск, Россия), ORCID: 0000-0003-3439-8830, SPIN: 4769-0636, Author ID: 557906, Researcher ID (WoS): C-8601-2012, Author ID (Scopus): 6504391579; **Очилов Максим Олегович**, кандидат медицинских наук, научный сотрудник отделения гинекологии, Научно-исследовательский институт онкологии Томского НИМЦ (г. Томск, Россия), e-mail: maksimfm@mail.ru, eLibrary SPIN-код: 5901-2291, Author ID Scopus: 57204634789, Researcher ID (WoS): K-1722-2017, ORCID: 0000-0001-6628-2918; **Мальцева Анастасия Алексеевна**, аспирант, Научно-исследовательский институт онкологии Томского НИМЦ (г. Томск, Россия), e-mail: maltseva.anast@gmail.com, SPIN: 8144-2041, Researcher ID WoS: KPB-1860-2024, Author ID Scopus: 57215558396, ORCID: 0000-0001-8212-731X; **Мамонова Татьяна Юрьевна**, кандидат медицинских наук, научный сотрудник, Научно-исследовательский институт онкологии Томского НИМЦ (г. Томск, Россия), ORCID: 0009-0005-3456-7624, SPIN: 5118-9698; **Виллерт София Андреевна**, студент Лечебного факультета, Сибирский государственный медицинский университет (г. Томск, Россия), e-mail: Svillert11@gmail.com; **Вершкова Алина Евгеньевна**, студент Лечебного факультета Сибирский государственный медицинский университет (г. Томск, Россия), e-mail: polyakova\_alina@list.ru.

### Information about authors:

**Villert Alisa B.**, Dr. of Sci. (Med.), Senior Research Fellow of the Department of Oncogynecology, Tomsk NRMС (Tomsk, Russia), e-mail: avillert@yandex.ru, SPIN: 1975-0042, Researcher ID WoS: J-3140-2017, Autor ID Scopus: 56626547700, ORCID: 0000-0002-2773-1917; **Kolomiets Larisa A.**, Dr. of Sci. (Med.), Professor, Honored Scientist of the Russian Federation, Head of the Department of Oncogynecology, Tomsk NRMС (Tomsk, Russia), e-mail: kolomietsla@oncology.tomsk.ru, SPIN: 6316-1146, Researcher ID WoS: C-8573-2012, Autor ID Scopus: 7004921120, ORCID: 0000-0002-6854-8940; **Churuksaeva Olga N.**, Dr. of Sci. (Med.), Senior Research Fellow of the Department of Oncogynecology, Tomsk NRMС (Tomsk, Russia), ORCID: 0000-0003-3439-8830, Spin: 4769-0636, authorid: 557906, Researcher ID (WoS): C-8601-2012, Author ID Scopus: 6504391579; **Ochirov Maksim O.**, Cand. of Sci. (Med.), Research Fellow of the Department of Gynecology, Tomsk NRMС (Tomsk, Russia), e-mail: maksimfm@mail.ru, eLibrary SPIN-code: 5901-2291, Author ID Scopus: 57204634789, Researcher ID (WoS): K-1722-2017, ORCID: 0000-0001-6628-2918; **Maltseva Anastasia A.**, Postgraduate Student, Tomsk NRMС (Tomsk, Russia), e-mail: maltseva.anast@gmail.com, SPIN: 8144-2041, Researcher ID WoS: KPB-1860-2024, Author ID Scopus: 57215558396, ORCID: 0000-0001-8212-731X; **Mamonova Tatiana Yu.**, Cand. of Sci. (Med.), Research Fellow, Tomsk NRMС (Tomsk, Russia), ORCID: 0009-0005-3456-7624, SPIN: 5118-9698; **Villert Sofiya A.**, Student of the Faculty of Medicine, Siberian State Medical University (Tomsk, Russia), e-mail: Svillert11@gmail.com; **Vershkova Alina E.**, Student of the Faculty of Medicine, Siberian State Medical University (Tomsk, Russia), e-mail: polyakova\_alina@list.ru.

© CC 0 Коллектив авторов, 2026  
 УДК 616.367-089.819.1-036.8-073.178  
<https://doi.org/10.24884/0042-4625-2026-185-1-59-64>

## БИЛИАРНЫЙ МАНОМЕТРИЧЕСКИЙ ТЕСТ В ОЦЕНКЕ ЭФФЕКТИВНОСТИ БАЛЛОННОЙ ПЛАСТИКИ ДОБРОКАЧЕСТВЕННЫХ СТРИКТУР ЖЕЛЧНЫХ ПРОТОКОВ

А. А. Поликарпов, Т. И. Кагачева\*, П. Г. Таразов, А. В. Моисеенко, Д. А. Гранов

Российский научный центр радиологии и хирургических технологий имени академика А. М. Гранова  
 197758, Россия, Санкт-Петербург, пос. Песочный, ул. Ленинградская, д. 70

*Поступила в редакцию 17.09.2025 г.; принята к печати 21.01.2026 г.*

**ЦЕЛЬ.** Определить роль билиарного манометрического теста (БМТ) в оценке эффективности чрескожной баллонной пластики доброкачественных стриктур желчных протоков после ортотопической трансплантации печени (ОТП) и других оперативных вмешательств.

**МЕТОДЫ И МАТЕРИАЛЫ.** В период 2009–2025 гг. БМТ использован у 37 больных. У 15 пациентов неанастомотические стриктуры развились через 4–106 (в среднем 17) месяцев после ОТП; у 22 отмечены стриктуры через 2–139 (в среднем 19) месяцев после операций на желчных путях. После чрескожного холангиодренирования осуществляли баллонные дилатации до исчезновения стриктуры. При достижении положительного рентгенологического результата выполняли БМТ.

**РЕЗУЛЬТАТЫ.** У 37 больных осуществили 180 процедур (от 2 до 17, в среднем 6). БМТ выполняли в среднем через 10 (6–17) месяцев.

У 4 пациентов лечение продолжается. Технический успех достигнут у 30 из 33 (90 %) и у них были удалены холангиодренажи в сроки от 8 до 22 (в среднем 11) месяцев. Рецидив стриктуры возник у двух, а еще у трех пациентов лечение было неэффективным; во всех 5 наблюдениях выполнена хирургическая реконструкция желчных протоков. Таким образом, клинический успех достигнут у 28 из 33 больных (85 %). Сроки наблюдения составляют от 12 до 172 (в среднем 51) месяцев, без признаков билиарной гипертензии.

После удаления дренажа на основании БМТ проходимость желчных протоков в течение года была 100 %, в течение 4 лет 93 %.

**ЗАКЛЮЧЕНИЕ.** БМТ представляет собой объективный метод контроля эффективности баллонной пластики послеоперационных доброкачественных стриктур желчных протоков. Проходимость сохраняется у 93 % пациентов в течение 4-х лет при положительном БМТ.

**Ключевые слова:** билиарный манометрический тест, доброкачественные стриктуры желчных протоков, ортотопическая трансплантация печени

**Для цитирования:** Поликарпов А. А., Кагачева Т. И., Таразов П. Г., Моисеенко А. В., Гранов Д. А. Билиарный манометрический тест в оценке эффективности баллонной пластики доброкачественных стриктур желчных протоков. *Вестник хирургии имени И. И. Грекова*. 2026;185(1):59–64. <https://doi.org/10.24884/0042-4625-2026-185-1-59-64>.

\* **Автор для связи:** Татьяна Игоревна Кагачева, Российский научный центр радиологии и хирургических технологий имени академика А. М. Гранова, 197758, Россия, Санкт-Петербург, пос. Песочный, ул. Ленинградская ул.70. E-mail: [tatiana.kagacheva@mail.ru](mailto:tatiana.kagacheva@mail.ru).

## BILIARY MANOMETRIC TEST IN EVALUATING THE EFFICACY OF BALLOON CHOLANGIOPLASTY FOR BENIGN BILIARY STRICTURES

Aleksej A. Polikarpov, Tatyana I. Kagacheva\*, Pavel G. Tarazov, Andrej V. Moiseenko,  
 Dmitriy A. Granov

A. M. Granov Russian Scientific Center of Radiology and Surgical Technology  
 70, Leningradskaya str., Pesochny settlement, Saint Petersburg, Russia, 197758

*Received 17.09.2025; accepted 21.01.2026*

The OBJECTIVE was to determine the role of biliary manometric test (BMT) in evaluating the efficacy of percutaneous balloon cholangioplasty for benign biliary strictures after orthotopic liver transplantation (OLT) other surgical interventions.

**METHODS AND MATERIALS.** Between 2009 and 2025, BMT was used in 37 patients. In 15 patients, non-anastomotic strictures developed 4–106 (on average 17) months after OLT; in 22 patients, strictures were noted after 2–139 (on average 19) months after biliary surgery. After percutaneous biliary drainage, balloon dilatations were performed until disappearance of stricture. Upon achieving a positive X-ray result, BMT was performed.

**RESULTS.** Patients (n=37) received 180 (2–17, mean 6) procedures. BMT was performed after on average 10 (6–17) months. Treatment continues in 4 patients. Technical success was achieved in 30 of 33 patients (90 %), and their biliary drainage was removed in 8–22 (mean 11) months. Stricture recurrence developed in 2, also treatment was ineffective in 3; all 5 these patients underwent successful surgical biliary reconstruction. Thus, clinical success was achieved in 28 of 33 patients (85 %). Follow-up periods range from 12 to 172 (on average 51) months, with no signs of biliary hypertension. Adequate 1-yr and 4-yr biliary decompression was 100 % and 93 % after removal of the drainage on the basis of BMT.

**CONCLUSION.** BMT seems to be objective method to control effectiveness of balloon cholangioplasty for postoperative benign biliary strictures. In cases of good result of BMT, full 4-yr patency persists in 93% of patients.

**Keywords:** *biliary manometric test, benign biliary strictures, orthotopic liver transplantation*

**For citation:** Polikarpov A. A., Kagacheva T. I., Tarazov P. G., Moiseenko A. V., Granov D. A. Biliary manometric test (BMT) in evaluating the efficacy of balloon cholangioplasty for benign biliary strictures. *Bulletin of Surgery*. 2026;185(1):59–64. (In Russ.). <https://doi.org/10.24884/0042-4625-2026-185-1-59-64>.

\* **Corresponding author:** Tatyana I. Kagacheva, A. M. Granov Russian Scientific Center of Radiology and Surgical Technology, 70, Leningradskaya str., Pesochny settlement, Saint Petersburg, 197758, Russia. E-mail: [tatiana.kagacheva@mail.ru](mailto:tatiana.kagacheva@mail.ru).

**Введение.** Стриктуры желчных протоков после ортотопической трансплантации печени (ОТП) возникают в 10–25 % случаев [1, 2]. При развитии стриктуры анастомоза методом выбора ее коррекции является эндоскопическая баллонная пластика с последующей установкой временного стента. Технический успех процедуры достигает 90–100 %, при этом проходимость желчных протоков сохраняется в течение 3 лет у 70 % пациентов [3, 4].

Высокие «неанастомотические» стриктуры, как правило, развиваются в отдаленные сроки после ОТП и связаны с ишемией желчных протоков [5–7]. Традиционные методы хирургической, эндоскопической или чрескожной пластики стриктуры приводят к рецидиву желтухи через 6–8 месяцев после удаления каркасного дренажа у 20–60 % больных [8, 9].

После операций на желчных протоках ввиду их повреждения при лапароскопической холецистэктомии в отдаленном периоде рубцовые стриктуры анастомозов развиваются у 20–30 % больных [10]. Повторные реконструктивные операции при рубцовых стриктурах билиодигестивных анастомозов связаны с большим числом осложнений и риском рецидива [11]. Эндоскопические манипуляции менее травматичны, однако вероятность развития рестеноза через 2 года после удаления пластиковых стентов составляет 20–30 % [12]. Другой проблемой является затрудненный, а порой невозможный технический доступ к стриктуре. Альтернативным малоинвазивным методом коррекции послеоперационных стриктур является баллонная пластика стриктуры через чрескожный чреспеченочный доступ.

**Цель** данной работы – определить роль билиарного манометрического теста (БМТ) в оценке эффективности чрескожной баллонной пластики доброкачественных стриктур желчных протоков.

**Методы и материалы.** Проведен анализ эффективности чрескожной баллонной пластики стриктур желчных протоков с помощью БМТ (2009–2025 г.) у 37 больных: 15 пациентов после ОТП с развитием неанастомотических стриктур желчных протоков (сроки формирования стриктур от 2 до 106, в среднем 17 месяцев) и 22 с доброкачественными стриктурами желчных протоков после оперативных вмешательств: формирования билиодигестивного анастомоза после осложненной лапароскопически ассистированной холецистэктомии (n=19), стриктуры гепатикоэнтероанастомоза после панкреатодуоденальной резекции по поводу нейроэндокринной опухоли головки поджелудочной железы (n=1) или опухоли большого дуоденального соска (n=2). Сроки формирования стриктур составили от 2 до 139 (в среднем 19) месяцев.

Чрескожное чреспеченочное холангиодренирование выполнили у всех 37 пациентов, в том числе у одного после безуспешных попыток эндоскопического стентирования желчных протоков, у двух в связи с рецидивом механической желтухи через 4 месяца после эндоскопического стентирования и нескольких баллонных пластик.

После купирования желтухи и холангита, через 5–14 суток под внутривенной анестезией осуществляли дилатацию стриктуры баллонными катетерами (Mustang, Boston, Ирландия; Powerflex, Cordis, США) диаметром от 4 до 10 мм до полного раскрытия с двукратной экспозицией на 2–3 мин. После пластики сохраняли наружно-внутренний каркасный холангиодренаж диаметром 8,5F (2,8 мм) (Cook, США). Процедуры повторяли один раз в 2–3 месяца.

БМТ осуществляли по методике S. J. Savader et al. (1998) [13] и выполняли после достижения рентгенологической картины полной проходимости желчных протоков: через 6–17 (в среднем 10)

месяцев от момента первой билиопластики [13]. На проводнике удаляли дренажи и устанавливали интродьюсеры (Cordis, США; Terumo, Япония) диаметром 9–10 F в долевого желчный проток выше стриктуры, таким образом создавая герметичную систему для измерения давления внутри протоков. Производили замену проводника на гидрофильный 0,18". Выполняли холангиографию 50 % раствором Омнипак 350 (GEHealthcare; Ирландия). Убедившись в хорошей эвакуации контрастного раствора в двенадцатиперстную кишку и отсутствии «заток», через трехходовой кран с помощью аппарата мониторинга инвазивного давления Drager Infinity NemoMed (Германия) измеряли давление внутри протоков; показанием для проведения БМТ считали давление менее 200 мм водного столба [14]. Переключив трехходовой кран, вводили в протоки 50 % раствор Омнипак 350 инфузатом В/Braun Ifusomatspace (Германия) в следующих режимах: 4 мл/мин в течение 5 мин; 8 мл/мин=5 мин; 15 мл/мин=3 мин; 20 мл/мин=2 мин (рис. 1). В случае появления распирающих болей в эпигастрии, тошноты, рвоты, озноба тест считали отрицательным и процедуру прекращали. При отсутствии клинических жалоб до и после каждой инфузии измеряли давление жидкости внутри протоков, переключая трехходовой кран, не разобщая герметичную систему. Результат баллонной пластики считали успешным, если градиент давления как до, так и после инфузии не превышал 200 мм водного столба. В этих случаях каркасный наружно-внутренний дренаж меняли на мягкий гидрофильный катетер 4F (1,3 мм), который устанавливали в тонкую кишку на 4 суток для проведения биохимического теста (ежедневный контроль лабораторных показателей – фракций билирубина, трансаминаз, щелочной фосфатазы). В случае отсутствия признаков холангита и лабораторных проявлений цитолита контрольный катетер удаляли.

**Результаты.** У 37 больных осуществили 180 процедур (от 2 до 17, в среднем 6) баллонными катетерами диаметром от 4 до 10 мм, сохраняя в перерывах наружно-внутренний холангиодренаж. БМТ выполняли в среднем через 10 (6–17) месяцев.

Технический успех чрескожного чреспеченочного холангиодренирования и баллонных пластик достигнут у 95 % пациентов. У двух пациентов со стриктурой после ОТП и одного со стриктурой после панкреатодуоденальной резекции лечение было признано неэффективным: несмотря на неоднократные процедуры, сохранялись рентгенологическая картина стриктуры, наличие конкрементов в желчных протоках, отрицательный результат БМТ в течение 12, 16 и 28 месяцев. У этих больных была выполнена хирургическая реконструкция: резекция внепеченочных желчных протоков с формированием гепатикоэюноанастомоза на отключенной петле по Ру; сроки наблюдения этих

пациентов после операции без признаков холестаза составляют 26, 33 и 120 месяцев.

Учитывая положительные данные первичной манометрии, рентгенологической картины и биохимического теста, у 30 пациентов были успешно удалены дренажи. У 2 пациентов, несмотря на отличный результат контрольной холангиографии, через 7 и 18 месяцев при инфузии контрастного вещества со скоростью 8 мл/мин давление в желчных протоках составило более 200 мм водного столба. Результат БМТ признан отрицательным и выполнена очередная баллонная пластика. Повторный БМТ через 2 и 4 месяца показал положительный результат и дренажи были удалены.

Рецидив стриктуры с развитием холангита отмечен у двух пациентов через 14 и 18 месяцев после удаления дренажа. Проведено повторное чрескожное чреспеченочное холангиодренирование, купирован холангит, затем выполнена хирургическая реконструкция анастомоза. Сроки наблюдения больных составляют 24 и 58 месяцев без признаков холестаза.

К настоящему времени 28 пациентов наблюдаются в сроки от 12 до 172 (в среднем 51) месяцев от момента удаления дренажей без клинических, рентгенологических и биохимических признаков билиарной гипертензии и холестаза. У 4 пациентов продолжаем осуществлять баллонные пластики ввиду сохраняющихся рентгенологических признаков стриктуры.

Таким образом, после удаления дренажа на основании БМТ проходимость желчных протоков в течение года была 100 %, в течение 2 и 4 лет 93 %.

**Обсуждение.** В настоящее время в лечении доброкачественных стриктур желчных протоков большое внимание уделяется малоинвазивным технологиям, так как повторные реконструктивные хирургические вмешательства могут потребовать резекции печени, сопровождаются серьезными осложнениями и высокой частотой рецидива стриктуры из-за нарушения кровоснабжения гепатикохоледоха [9, 15]. В специализированных клиниках с большим опытом эндоскопических интервенций преобладающим способом лечения доброкачественных стриктур является ретроградная баллонная дилатация с установлением как пластиковых, так и нитиноловых крытых удаляемых стентов, при этом первичная проходимость составляет 70 % в течение трех лет [5, 7]. Однако после предыдущих хирургических реконструктивных операций с формированием гепатикоэнтероанастомоза на отключенной петле такая эндоскопическая процедура в рутинной практике технически неосуществима [9].

Альтернативной малоинвазивной методикой является чрескожное чреспеченочное холангиодренирование с последующими баллонными пластиками [10]. Практически все авторы повторяют пластики один раз в два-три месяца с увеличением

диаметра баллонов от 4 до 10 мм, до полного расправления «тали» и экспозицией от 2 до 5 мин с последующей установкой каркасного дренажа большего диаметра [4, 9, 10]. Мы используем чрескожные баллонные пластики доброкачественных стриктур желчных протоков с 1996 г. Как правило, выполняем от 4 до 8 процедур с увеличением диаметра баллона до 10 мм с оставлением каркасного дренажа без увеличения его диаметра для создания условий оттока желчи как по дренажу, так и по сформированному неанастомозу [16].

Несмотря на усовершенствование методов лучевой визуализации (МСКТ, МРТ с холангиопанкреатикографией, эндо-УЗИ), четко определить сроки формирования рубцовой ткани и надежно подтвердить функциональную проходимость желчных протоков не представляется возможным [5, 9]. Большинство авторов удаляет каркасные дренажи при хорошей рентгенологической картине эвакуации контрастного вещества через 24 месяца и минимальном давлении в баллоне для расправления «тали» стриктуры и/или после положительного биохимического теста (отсутствие увеличения показателей щелочной фосфатазы и билирубина крови через 3, 5 и 7 суток при смещении дренажа выше стриктуры) [12, 17]. Обе методики имеют свои недостатки: первый в виде необходимости регулярной смены дренажей в течение 24 месяцев, второй – риска миграции контрольного дренажа из паренхимы печени. При этом рецидив стриктуры после удаления дренажей по результатам биохимического теста в первые 5 лет колеблется от 9 до 33 % [2, 9]. Однако у пациентов после ОТП такой подход весьма нежелателен: длительное нахождение чрескожных дренажей может привести к жизнеугрожающим инфекционным осложнениям и дисфункции трансплантата [1, 7].

S. Savaderc et al. [13] в 1998 г. предложили для оценки проходимости желчных протоков после хирургической/чрескожной установки желчных дренажей использовать БМТ. Тест считали успешно пройденным, если давление внутри желчных протоков до и после перфузии 50 % контрастного вещества не превышало 200 мм водного столба. Окончательный результат многократных баллонных пластик в течение 4 лет был положительный у 80 % и 88 % больных в группе БМТ и биохимического теста соответственно. Авторы считают, что отрицательный БМТ выявляет нарушения оттока желчи в ранние сроки по ходу лечения; в этом случае пластики следует продолжить для достижения долгосрочной проходимости желчных протоков [13, 17].

Мы использовали методику БМТ с 2012 г. у пациентов с неанастомотическими стриктурами после ОТП максимально рано: сразу после получения хорошей рентгенологической картины эвакуации контрастного препарата. Основываясь на ранних работах Э. И. Гальперина [14] о манометрическом

и дебитометрическом исследованиях желчных протоков, мы начинали БМТ при исходном давлении внутри желчных протоков не более 200 мм водного столба. В процессе инфузии контрастного препарата клинических жалоб у пациентов не было. Однако при увеличении дебита у двух больных давление в желчных протоках превысило 200 мм водного столба, что послужило поводом для продолжения баллонных пластик. Наши первые результаты были обнадеживающими, рецидива желтухи после положительного БМТ в течение года не было ни у одного пациента [17].

На сегодняшний день БМТ применяем после положительного рентгенологического контроля у всех пациентов с доброкачественными стриктурами желчных протоков. Рецидив стриктуры возник только у двух пациентов через 14 и 18 месяцев, а проходимость желчных протоков составила 93 % в течение 4-х лет. Техническая неудача потребовала открытой операции у трех пациентов. После хирургических вмешательств у всех 5 пациентов отмечены хорошие отдаленные результаты. Сроки наблюдения больных составляют от 12 до 58 месяцев без признаков холестаза.

Возможно, полученные хорошие результаты связаны с комплексным подходом в лечении. Во всех случаях перед оперативным вмешательством проводилось холангиодренирование с целью декомпрессии и медикаментозная коррекция (антибактериальная, противовоспалительная, гепатопротекторная терапия). Таким образом, пациенту осуществляли хирургическую реконструкцию на фоне его удовлетворительного соматического статуса, без признаков системной воспалительной реакции и холестаза.

Недостатком метода баллонной пластики доброкачественных стриктур желчных протоков является длительное время лечения: от 6 до 17 месяцев. Необходимость длительного сохранения холангиодренажа в целом неблагоприятно сказывается на показателе качества жизни пациента. В связи с этим предпринимаются попытки уменьшить сроки терапии, например, с помощью использования биоразлагаемых билиарных стентов [18], оставления раздутого баллонного катетера на сутки [19], однако пока надежного клинического подтверждения эффективности этих методик в отдаленном периоде нет.

Таким образом, баллонная пластика является эффективным способом коррекции доброкачественных стриктур желчных протоков, а БМТ представляется объективным малоинвазивным методом контроля эффективности такого лечения.

#### **Конфликт интересов**

Авторы заявили об отсутствии конфликта интересов.

#### **Conflict of interest**

The authors declare no conflict of interest.

### Соответствие нормам этики

Авторы подтверждают, что соблюдены права людей, принимавших участие в исследовании, включая получение информированного согласия в тех случаях, когда оно необходимо, и правила обращения с животными в случаях их использования в работе. Подробная информация содержится в Правилах для авторов.

### Compliance with ethical principles

The authors confirm that they respect the rights of the people participated in the study, including obtaining informed consent when it is necessary, and the rules of treatment of animals when they are used in the study. Author Guidelines contains the detailed information.

### ЛИТЕРАТУРА

- Магомедов К. М., Новрузбеков М. С., Гуляев В. А. и др. Современные подходы к диагностике и лечению билиарных осложнений после трансплантации печени (обзор литературы). Вестник медицинского института «Реавиз». 2023. Т. 13, № 6. С. 156–162. <https://doi.org/10.20340/vmi-rvz.2023.6.TX.1>.
- Chang J. H., Lee I., Choi M.-G. et al. Current diagnosis and treatment of benign biliary strictures after living donor liver transplantation. *World J. Gastroenterol.* 2016. Vol. 22, № 4. P. 1593–1606. <https://doi.org/10.3748/wjg.v22.i4.1593>.
- Gwon D. L., Sung K. B., Ko G. Y. et al. Dual catheter placement technique for treatment of biliary anastomotic strictures after liver transplantation. *Liver Transpl.* 2011. Vol. 17, № 1. P. 159–166. <https://doi.org/10.1002/lt.22206>.
- Dhondt E., Vanlangenhove P., Van Vlierberghe H. et al. Benign anastomotic biliary strictures untreatable by ERCP: A novel percutaneous balloon dilatation technique avoiding indwelling catheters. *European Society of Radiology.* 2018. Vol. 29. P. 636–644. <https://doi.org/10.1007/s00330-018-5526-8>.
- Lee D. W., Jo H. H., Abdullah J., Kahaleh M. Endoscopic management of anastomotic strictures after liver transplantation. *Clin. Endosc.* 2016. Vol. 46, № 3. P. 457–461. <https://doi.org/10.5946/ce.2016.130>.
- Axelrod D. A., Dzebisashvili N., Lentine K. L. et al. Variation in biliary complication rates following liver transplantation: Implications for cost and outcome. *Am. J. Transplant.* 2015. Vol. 15, № 1. P. 170–179. <https://doi.org/10.1111/ajt.12970>.
- Хубутия М. Ш., Куренков А. В., Тетерин П. А. и др. Опыт эндоскопического внутрипросветного лечения ранних билиарных осложнений после ортотопической трансплантации печени. Хирургия. Журнал имени Н. И. Пирогова. 2023. № 8. С. 13–19. <https://doi.org/10.17116/hirurgia202308113>.
- Shin M., Joh J.-W. Advances in endoscopic management of biliary complications after living donor liver transplantation: Comprehensive review of the literature. *World J. Gastroenterol.* 2016. Vol. 22, № 7. P. 6173–6191. <https://doi.org/10.3748/wjg.v22.i27.6173>.
- Кулезнева Ю. В., Мелехина О. В., Курмансеитова Л. И. и др. Рентгенохирургические методы лечения рубцовых стриктур билиодигестивных анастомозов: вопросы для дискуссии. Анналы хирургической гепатологии. 2017. Т. 22, № 3. С. 45–54. <https://doi.org/10.16931/1995-5464.2017345-54>.
- Ye P., Zeng Q., Miao H. et al. Percutaneoustreatment of benignbiliary anastomotic strictures: Retrievable covered self-expandable metal stent with fixation string versus large-bore catheters. *J. Vasc. Interv. Radiol.* 2020. Vol. 32, № 1. P. 113–120. <https://doi.org/10.1016/j.jvir.2020.01.034>.
- Kukar M., Wilkinson N. Surgical management of bile duct strictures. *Ind. J. Surg.* 2015. Vol. 77, № 2. P. 125–132. <https://doi.org/10.1007/s12262-013-0972-7>.
- Lindstrom O., Udd M., Rainio M. et al. Benign biliary strictures treated with biodegradable stents in patients with surgically altered anatomy using double balloon enteroscopy. 2020. Vol. 55, № 10. P. 1225–1233. <https://doi.org/10.1080/00365521.2020.1806351>.
- Savader S. J., Cameron J. L., Lilemoe K. D. et al. The biliary manometric perfusion test and clinical trial – long term predictive value of success after treatment of bile duct strictures: Ten-year experience. *J. Vasc. Interv. Radiol.* 1998. Vol. 9, № 6. P. 976–985. [https://doi.org/10.1016/s1051-0443\(98\)70436-1](https://doi.org/10.1016/s1051-0443(98)70436-1).
- Гальперин Э. И., Куничан М. Д. О манометрическом и дебитометрическом исследовании желчных протоков. Хирургия. 1969. Т. 8. С. 74–78.

- Микушкин О. Н., Масловский Л. В. Диагностика и лечение функциональных расстройств билиарного тракта. *Гастроэнтерология.* 2010. Т. 18, № 5. С. 277–282.
- Поликарпов А. А., Таразов П. Г., Полехин А. С. и др. Билиарный манометрический тест в оценке эффективности баллонной пластики неанастомотических стриктур желчных протоков после ортотопической трансплантации печени. Современные технологии в медицине 2017. Т. 9, № 4. С. 60–65. <https://doi.org/10.17691/stm2017.9.4.07>.
- Поликарпов А. А., Гранов Д. А., Таразов П. Г. и др. Билиарный манометрический тест (БМТ) в оценке эффективности баллонной пластики стриктур желчных протоков после ортотопической трансплантации печени (ОТП). Вестник трансплантологии и искусственных органов. 2016. Т. 18, № 5. С. 98.
- Song G., Zhao H.-Q., Liu Q. et al. A review on biodegradable biliary stents: materials and future trends. *Bioactive Materials.* 2022. Vol. 17. P. 488–495. <https://doi.org/10.1016/j.bioactmat.2022.01.017>.
- Park S.-J., Chung H. H., Zee S. H. et al. Long-term balloon indwelling technique for the treatment of single benign biliary stricture. *Diagnostic and Intervention Radiology.* 2019. Vol. 25, № 1. P. 90–94. <https://doi.org/10.5152/dir.2018.18225>.

### REFERENCES

- Magomedov K. M., Novruzbekov M. S., Gulyaev V. A. et al. Modern approaches to the diagnosis and treatment of biliary complication after liver transplantation (literature review). *Bulletin of the Medical Institute «Reaviz».* 2023;13(6):156–162. (In Russ.). <https://doi.org/10.20340/vmi-rvz.2023.6.TX.1>.
- Chang J. H., Lee I., Choi M.-G. et al. Current diagnosis and treatment of benign biliary strictures after living donor liver transplantation. *World J. Gastroenterol.* 2016. Vol. 22, № 4. P. 1593–1606. <https://doi.org/10.3748/wjg.v22.i4.1593>.
- Gwon D. L., Sung K. B., Ko G. Y. et al. Dual catheter placement technique for treatment of biliary anastomotic strictures after liver transplantation. *Liver Transpl.* 2011. Vol. 17, № 1. P. 159–166. <https://doi.org/10.1002/lt.22206>.
- Dhondt E., Vanlangenhove P., Van Vlierberghe H. et al. Benign anastomotic biliary strictures untreatable by ERCP: A novel percutaneous balloon dilatation technique avoiding indwelling catheters. *European Society of Radiology.* 2018. Vol. 29. P. 636–644. <https://doi.org/10.1007/s00330-018-5526-8>.
- Lee D. W., Jo H. H., Abdullah J., Kahaleh M. Endoscopic management of anastomotic strictures after liver transplantation. *Clin. Endosc.* 2016. Vol. 46, № 3. P. 457–461. <https://doi.org/10.5946/ce.2016.130>.
- Axelrod D. A., Dzebisashvili N., Lentine K. L. et al. Variation in biliary complication rates following liver transplantation: Implications for cost and outcome. *Am. J. Transplant.* 2015. Vol. 15, № 1. P. 170–179. <https://doi.org/10.1111/ajt.12970>.
- Хубутия М. Ш., Куренков А. В., Тетерин П. А. и др. Опыт эндоскопического внутрипросветного лечения ранних билиарных осложнений после ортотопической трансплантации печени. Хирургия. Журнал имени Н. И. Пирогова. 2023. № 8. С. 13–19. <https://doi.org/10.17116/hirurgia202308113>.
- Shin M., Joh J.-W. Advances in endoscopic management of biliary complications after living donor liver transplantation: Comprehensive review of the literature. *World J. Gastroenterol.* 2016. Vol. 22, № 7. P. 6173–6191. <https://doi.org/10.3748/wjg.v22.i27.6173>.
- Kulezneva Yu. V., Melekhina O. V., Kurmanseitova L. I. et al. X-Ray Surgical treatment of benign strictures of biliodigestive anastomosis: questions for discussion. *Annals of HPB Surgery.* 2017;22(3):45–54. (In Russ.). <https://doi.org/10.16931/1995-5464.2017345-54>.
- Ye P., Zeng Q., Miao H. et al. Percutaneoustreatment of benignbiliary anastomotic strictures: Retrievable covered self-expandable metal stent with fixation string versus large-bore catheters. *J. Vasc. Interv. Radiol.* 2020. Vol. 32, № 1. P. 113–120. <https://doi.org/10.1016/j.jvir.2020.01.034>.
- Kukar M., Wilkinson N. Surgical management of bile duct strictures. *Ind. J. Surg.* 2015. Vol. 77, № 2. P. 125–132. <https://doi.org/10.1007/s12262-013-0972-7>.
- Lindstrom O., Udd M., Rainio M. et al. Benign biliary strictures treated with biodegradable stents in patients with surgically altered anatomy using double balloon enteroscopy. 2020. Vol. 55, № 10. P. 1225–1233. <https://doi.org/10.1080/00365521.2020.1806351>.

13. Savader S. J., Cameron J. L., Lilemoe K. D. et al. The biliary manometric perfusion test and clinical trial – long term predictive value of success after treatment of bile duct strictures: Ten-year experience. *J. Vasc. Interv. Radiol.* 1998. Vol. 9, № 6. P. 976–985. [https://doi.org/10.1016/s1051-0443\(98\)70436-1](https://doi.org/10.1016/s1051-0443(98)70436-1).
14. Galperin E. I., Kunichan M. D. Manometric and flow measurement study of bile ducts. *Khirurgiya.* 1969;8:74–78. (In Russ.).
15. Mikushkin O. N., Maslovskiy L.V. The diagnosis and treatment of functional disorders of the biliary tract. *Gastroenterologiya.* 2010;18(5):277–282. (In Russ.).
16. Polikarpov A. A., Tarazov P. G., Polekhin A. S. et al. Biliary manometric perfusion test in evaluating the efficacy of balloon cholangioplasty for non-anastomotic biliary strictures after orthotopic liver transplantation. *Modern Technologies in Medicine.* 2017;9(4):60–65. (In Russ.). <https://doi.org/10.17691/stm2017.9.4.07>.
17. Polikarpov A. A., Granov D. A., Tarazov P. G. et al. Biliary manometric perfusion test (BMT) in evaluating the efficacy of balloon cholangioplasty for biliary strictures after orthotopic liver transplantation (OLT). *Vestnik transplantologii iiskustvennyh organov.* 2016;18(S):98. (In Russ.).
18. Song G., Zhao H-Q., Liu Q. et al. A review on biodegradable biliary stents: materials and future trends. *Bioactive Materials.* 2022;17:488–495. <https://doi.org/10.1016/j.bioactmat.2022.01.017>.
19. Park S.-J., Chung H. H., Zee S. H. et al. Long-term balloon indwelling technique for the treatment of single benign biliary stricture. *Diagnostic and Interventional Radiology.* 2019;25(1):90–94. <https://doi.org/10.5152/dir.2018.18225>.

#### Информация об авторах:

**Поликарпов Алексей Александрович**, доктор медицинских наук, главный научный сотрудник отдела интервенционной радиологии и оперативной хирургии, Российский научный центр радиологии и хирургических технологий имени академика А. М. Гранова (Санкт-Петербург, Россия), ORCID: 0000-0002-7683-5042, SPIN: 4641-0720; **Кагачева Татьяна Игоревна**, врач отделения ангиографии и интервенционной радиологии, Российский научный центр радиологии и хирургических технологий имени академика А. М. Гранова (Санкт-Петербург, Россия), ORCID: 0000-0003-3323-7576, SPIN: 2801-6538; **Таразов Павел Гадельгаревич**, доктор медицинских наук, профессор, Заслуженный деятель науки, кафедра радиологии, хирургии и онкологии, Российский научный центр радиологии и хирургических технологий имени академика А. М. Гранова (Санкт-Петербург, Россия), ORCID: 0000-0001-9190-116X, SPIN: 7089-7542; **Моисеенко Андрей Викторович**, кандидат медицинских наук, врач отделения ангиографии и интервенционной радиологии, Российский научный центр радиологии и хирургических технологий имени академика А. М. Гранова (Санкт-Петербург, Россия), ORCID: 0000-0002-1011-4533, SPIN: 5992-9441; **Гранов Дмитрий Анатольевич**, доктор медицинских наук, профессор, заслуженный деятель науки, академик РАН, научный руководитель, Российский научный центр радиологии и хирургических технологий имени академика А. М. Гранова (Санкт-Петербург, Россия), ORCID: 0000-0002-8746-8452, SPIN: 5256-2744.

#### Information about authors:

**Polikarpov Aleksey A.**, Dr. of Sci. (Med.), Chief Research Fellow of the Department of Interventional Radiology and Operative Surgery, A. M. Granov Russian Scientific Center of Radiology and Surgical Technology (Saint Petersburg, Russia), ORCID: 0000-0002-7683-5042, SPIN: 4641-0720; **Kagacheva Tatyana I.**, Doctor of the Department of Angiography and Interventional Radiology, A. M. Granov Russian Scientific Center of Radiology and Surgical Technology (Saint Petersburg, Russia), ORCID: 0000-0003-3323-7576, SPIN: 2801-6538; **Tarazov Pavel G.**, Dr. of Sci. (Med.), Professor, Honored Scientist, Department of Radiology, Surgery and Oncology, A. M. Granov Russian Scientific Center of Radiology and Surgical Technology (Saint Petersburg, Russia), ORCID: 0000-0001-9190-116X, SPIN: 7089-7542; **Moiseenko Andrej V.**, Cand. of Sci. (Med.), Doctor of the Departments of Angiography and Interventional Radiology, A. M. Granov Russian Scientific Center of Radiology and Surgical Technology (Saint Petersburg, Russia), ORCID: 0000-0002-1011-4533, SPIN: 5992-9441; **Granov Dmitriy A.**, Dr. of Sci. (Med.), Professor, Honored Scientist, Academician of the RAS, Scientific Supervisor, A. M. Granov Russian Scientific Center of Radiology and Surgical Technology (Saint Petersburg, Russia), ORCID: 0000-0002-8746-8452, SPIN: 5256-2744.

© CC BY Коллектив авторов, 2026  
 УДК 618.145-007.415-06 : 616.33/.34-005.1  
<https://doi.org/10.24884/0042-4625-2026-185-1-65-73>

## ЖЕЛУДОЧНО-КИШЕЧНЫЕ КРОВОТЕЧЕНИЯ ПРИ ГЛУБОКОМ ИНФИЛЬТРАТИВНОМ ЭНДОМЕТРИОЗЕ

С. Л. Непомнящая\*, А. М. Белоусов, К. Г. Шостка, В. А. Мальков, С. И. Сенчило,  
 А. С. Басос, Т. В. Савельева, Н. С. Харлов, В. Ю. Дубровин

Санкт-Петербургский государственный университет  
 199034, Россия, Санкт-Петербург, Университетская наб., д. 7/9

Поступила в редакцию 16.12.2024 г.; принята к печати 21.01.2026 г.

В работе продемонстрированы подходы к диагностике и лечению эндометриоза кишечника с осложнением в виде кишечных кровотечений. В первом кишечное кровотечение у молодой женщины было вызвано сквозным прорастанием эндометриозом стенки сигмовидной кишки, что является классическим примером сочетанного поражения эндометриозом органов малого таза. Второй случай описывает редкий вариант кишечного кровотечения, обусловленного поражением эндометриозом двенадцатиперстной кишки у женщины в периоде менопаузального перехода.

**Ключевые слова:** экстрагенитальный эндометриоз, поражение кишечника, желудочно-кишечное кровотечение

**Для цитирования:** Непомнящая С. Л., Белоусов А. М., Шостка К. Г., Мальков В. А., Сенчило С. И., Басос А. С., Савельева Т. В., Харлов Н. С., Дубровин В. Ю. Желудочно-кишечные кровотечения при глубоком инфильтративном эндометриозе. *Вестник хирургии имени И. И. Грекова*. 2026;185(1):65–73. <https://doi.org/10.24884/0042-4625-2026-185-1-65-73>.

\* **Автор для связи:** Светлана Леонидовна Непомнящая, Санкт-Петербургский государственный университет, 199034, Россия, Санкт-Петербург, Университетская наб., д. 7/9. E-mail: nsmapo@inbox.ru.

## GASTROINTESTINAL BLEEDING IN DEEP INFILTRATIVE ENDOMETRIOSIS

Svetlana L. Nepomnyashchaya\*, Aleksandr M. Belousov, Kirill G. Shostka,  
 Vladimir A. Malkov, Stanislav I. Senchilo, Aleksandr S. Basos, Tatjana V. Saveljeva,  
 Nikita S. Kharlov, Vladislav Yu. Dubrovin

St. Petersburg State University  
 7/9, Universitetskaya embankment, Saint Petersburg, Russia, 199034

Received 16.12.2024; accepted 21.01.2026

The article demonstrates approaches to the diagnosis and treatment of intestinal endometriosis with a complication in the form of intestinal bleeding. In the first case, intestinal bleeding in a young woman was caused by endometriosis through germination of the sigmoid colon wall, which is a classic example of a combined lesion of endometriosis of the pelvic organs. The second case describes a rare variant of intestinal bleeding caused by endometriosis of the duodenum in a woman during the menopausal transition.

**Keywords:** extragenital endometriosis, intestinal damage, gastrointestinal bleeding

**For citation:** Nepomnyashchaya S. L., Belousov A. M., Shostka K. G., Malkov V. A., Senchilo S. I., Basos A. S., Saveljeva T. V., Kharlov N. S., Dubrovin V. Yu. Gastrointestinal bleeding in deep infiltrative endometriosis. *Grekov's Bulletin of Surgery*. 2026;185(1):65–73. (In Russ.). <https://doi.org/10.24884/0042-4625-2026-185-1-65-73>.

\* **Corresponding author:** Svetlana L. Nepomnyashchaya, St. Petersburg State University, 7/9, Universitetskaya embankment, Saint Petersburg, 199034, Russia. E-mail: nsmapo@inbox.ru.

**Введение.** Эндометриозом страдает около 10–15 % женщин детородного возраста [1]. Эндометриозное поражение различных отделов кишечника встречается в 5–12 % случаев [2, 3, 4, 5]. При этом наиболее частой локализацией очагов

глубокого инфильтративного эндометриоза является толстая кишка (90 %), вовлечение же тонкой кишки представляет наиболее редко встречающийся вариант и чаще затрагивает терминальную часть подвздошной кишки (5–16 %) [2, 3, 6, 7].

Клинические проявления могут варьировать в зависимости от локализации и глубины поражения. Циклическая боль в животе, связанная с менструациями; затруднение опорожнения кишечника в связи с обструкцией его просвета эндометриоидным инфильтратом либо возникновением стриктур вследствие фиброза стенки являются наиболее характерными симптомами инфильтративного эндометриоза с поражением кишечника [8, 9]. Немаловажным является факт ошибочной интерпретации данной патологии на догоспитальном этапе как злокачественного процесса в 56,6 % случаев, что, в свою очередь, требует комплексного и междисциплинарного подхода к диагностике подобных состояний [2, 3, 9]. Хирургическое вмешательство является основным методом лечения глубокого инфильтративного эндометриоза, и раннее вмешательство может способствовать облегчению симптомов и благоприятно сказаться на фертильности пациентки [10].

Еще одним осложнением глубокого инфильтративного эндометриоза, поражающего желудочно-кишечный тракт (ЖКТ), могут быть кровотечения, возникающие при вовлечении в патологический процесс слизистой оболочки органа. Данный вид осложнений встречается довольно редко. При подготовке этой работы было найдено на ресурсе Pubmed только 25 статей за последние 5 лет, которые описывают появление желудочно-кишечных кровотечений (ЖКК) на фоне поражения ЖКТ эндометриозом. Среди них мы не встретили ни одного случая описания инфильтративного эндометриоза с вовлечением двенадцатиперстной кишки. В связи с этим нам представляется весьма актуальным демонстрация двух наших клинических наблюдений.

**Клиническое наблюдение 1.** Пациентка Д., 30 лет, была направлена на консультацию хирурга в Клинику высоких медицинских технологий им. Н. И. Пирогова (КВМТ) с диагнозом «новообразование сигмовидной кишки» через неделю после экстренной госпитализации в медицинское учреждение по месту жительства по поводу кишечного кровотечения. Пациентка предъявляла жалобы на появление крови при дефекации в течение месяца, боль в нижних отделах живота, затруднение опорожнения кишечника. По данным представленной колоноскопии в средней трети сигмовидной кишки обнаружено подслизистое образование с изъязвлением, признаками состоявшегося кровотечения и непроходимым для эндоскопа сужением просвета сигмовидной кишки. Биопсию не брали из-за риска кровотечения. Из анамнеза жизни известно, что пациентка в детстве перенесла аппендэктомию, секторальную резекцию молочной железы по поводу фибroadеноматоза в 2019 г., маммопластику в 2020 г. В семейном анамнезе случаев колоректального рака или воспалительных заболеваний кишечника не было. При обращении в КВМТ

дополнительно были выяснены жалобы на болезненные менструации, диспареунию и периодические межменструальные кровянистые выделения из половых путей в течение года.

Проведено дополнительное обследование. По результатам видеокколоноскопии: в дистальной части сигмовидной кишки отмечается сужение просвета до 1/3 на протяжении 2–3, затрудняющее проведение эндоскопа, без четких контуров с единичным участком незначительного втяжения размером до 1 мм с экзофитным образованием розового оттенка. Выполнена прицельная биопсия. По результатам гистологического исследования: поверхностный колит с минимальным воспалительным компонентом, без активности, без признаков нозологической принадлежности. МСКТ брюшной полости с внутривенным контрастированием показала утолщение стенок в средней трети сигмовидной кишки с сужением ее просвета до 2 см протяженностью 3 см, с умеренным накоплением контраста без признаков лимфаденопатии. Компьютерная томография органов грудной клетки патологических очагов не выявила. Учитывая жалобы на диспареунию и кровянистые выделения из половых путей, пациентка осмотрена гинекологом. Выполнены УЗИ и МРТ органов малого таза (рис. 1), по данным которых выявлен позадишеечный эндометриоидный инфильтрат, вовлекающий задний свод влагалища и переднюю стенку верхнеампулярного отдела прямой кишки на протяжении 3 см с глубиной инвазии 12 мм и дистальным краем на 10 см от ануса, а также эндометриоидные кисты левого яичника.

Пациентка обсуждена на консилиуме с хирургами, гинекологами и эндоскопистами и симптомы расценены как проявления экстрагенитального эндометриоза. Учитывая рецидивирующее кишечное кровотечение и субкомпенсированный стеноз, вызванный инфильтратом в средней трети сигмовидной кишки, было принято решение выполнить лапароскопическую резекцию сигмовидной кишки, после чего начать медикаментозное лечение.

В июне 2021 г. выполнено хирургическое лечение. При ревизии выявлено, что в нижней трети сигмовидной кишки имеется плотный инфильтрат до 3 см в диаметре, деформирующий стенку и суживающий просвет кишки; в области ректосигмоидного отдела также находится плотный инфильтрат до 2 см в диаметре, плотно сращенный с задним сводом влагалища; в структуре левого яичника кисты до 1 см в диаметре коричневатой окраски. После мобилизации сигмовидной кишки, ректосигмоидного и верхнеампулярного отдела прямой кишки вместе с инфильтратом и отделения ее от заднего свода влагалища (целостность кишки и влагалища при этом не нарушены) выполнена резекция пораженного участка кишки с последующим формированием сигмо-ректоанастомоза «конец-в-конец»

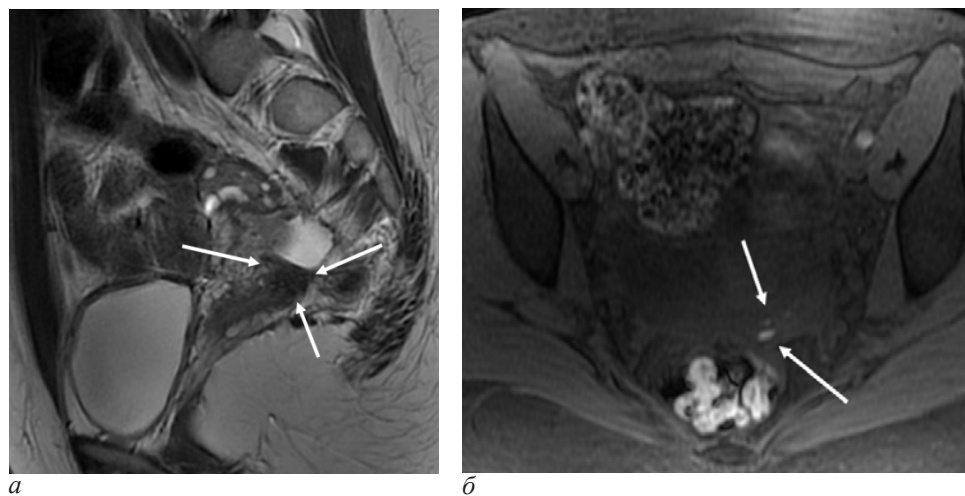


Рис. 1. Пациентка Т., МРТ органов малого таза. На T2-ВИ (а) позади шейки матки слева определяются инфильтрат с нечеткими контурами (стрелки), с гипointенсивным сигналом, с вовлечением заднего свода влагалища. На T1-ВИ с подавлением сигнала от жира (б) локальные гиперинтенсивные включения с высокой концентрацией белка (указаны стрелками), что характерно для эндометриоидного инфильтрата; инфильтрат локально прилежит к стенке прямой кишки

Fig. 1. The female patient T., MRI of the pelvic organs. On T2-WI (a), an infiltrate with indistinct contours (arrows), with a hypointensive signal and involvement of the posterior vaginal fornix are detected behind the cervix on the left. On T1-WI with suppression of the fat signal (б.), there are local hyperintensive inclusions with a high concentration of protein (indicated by arrows), which is typical for endometrioid infiltrate; the infiltrate locally adheres to the colon wall

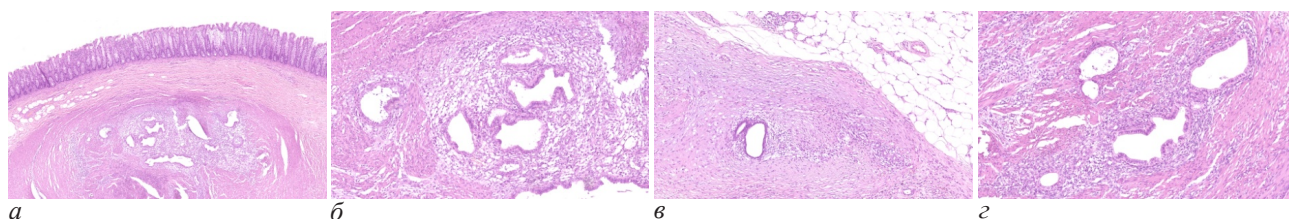


Рис. 2. Пациент Т., 30 лет. Препарат. Очаги эндометриоидной гетеротопии в стенке толстой кишки (а, HE×40) в мышечном (б, HE×100), субсерозном (в, HE×100) слоях и жировой клетчатке брыжейки кишки (г, HE×100) (исследование выполнено в Национальном центре клинической морфологической диагностики, директор Воробьев С. Л.)

Fig. 2. Patient T., 30 years old. Preparation. Foci of endometrioid heterotopy in the colon wall (a, ×40) in the muscular (б, ×100), subserous (в, ×100) layers and fatty tissue of the mesentery of the intestine (г, ×100) (the study was performed at the National Center for Clinical Morphological Diagnostics, Director Vorobyev S. L.)

с помощью трансанально введенного циркулярного сшивающего аппарата. Выполнена энуклеация кисты левого яичника.

По результатам гистологического исследования операционного материала в стенке толстой кишки, в мышечном, субсерозном слоях и в клетчатке брыжейки определяются очаги эндометриоидной гетеротопии (рис. 2), в левом яичнике – эндометриоидная киста.

Ранний послеоперационный период протекал гладко, без осложнений. Через 6 дней пациентка выписана на амбулаторный этап лечения в удовлетворительном состоянии с рекомендациями начала медикаментозной терапии диеногестом 2 мг/сутки. до 6 месяцев, эндоскопического контроля через 3 месяца и последующей госпитализацией на второй этап лечения.

В сентябре 2021 г. выполнено контрольное обследование. Данные видеокolonоскопии: состояние после резекции сигмовидной кишки.

Показатели маркеров: Ca 125-22, HE4-37, ROMA-3. Магнитно-резонансная томография органов малого таза с внутривенным контрастированием: позади шейки матки слева визуализируется образование с нечеткими контурами размерами 16×14×16 мм (остаточный ретроцервикальный эндометриоидный инфильтрат, прилежит к задней стенке влагалища).

23.09.2021 г. пациентка госпитализирована в гинекологическое отделение. Выполнена лапароскопия, при которой отмечен спаечный процесс в малом тазу и выявлен эндометриоидный инфильтрат обеих крестцово-маточных связок, с прорастанием верхней трети влагалища, размером 35×15×10 мм. При ревизии брюшной полости другой патологии не выявлено. Выполнены адгезиолизис, иссечение эндометриоидного инфильтрата малого таза с пораженным участком заднего свода влагалища, стенка влагалища ушита. Операция закончена установкой противоспаечного барьера из окисленной

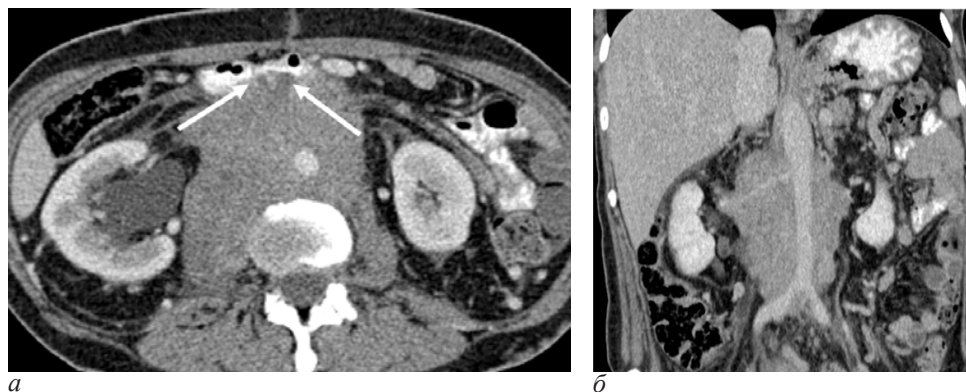


Рис. 3. Пациент Ш., 50 лет. МСКТ органов брюшной полости и забрюшинного пространства с внутривенным контрастированием в аксиальной (а) и фронтальной (б) плоскостях от 20.06.2022 г. В забрюшинном пространстве крупный неравномерно накапливающий контрастный препарат инфильтрат, на фоне которого не дифференцируются почечные и нижняя полая вены. Стрелками указано распространение инфильтрата на стенку нижнего горизонтального отдела двенадцатиперстной кишки

Fig. 3. Patient Sh., 50 years old. MSCT of the abdominal cavity and retroperitoneal space with intravenous contrast in the axial (a) and frontal (b) planes from 20.06.2022. In the retroperitoneal space, there is a large, unevenly accumulating contrast preparation infiltrate, against which the renal and inferior vena cava do not differentiate. The arrows indicate the spread of the infiltrate to the wall of the lower horizontal duodenum

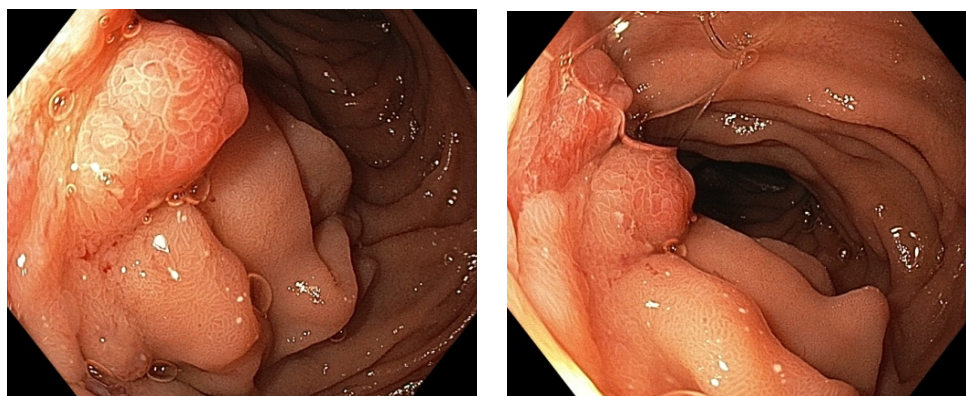


Рис. 4. Пациент Ш., 50 лет. Эндоскопическая картина. Разрастания патологической ткани в нижнегоризонтальной ветви двенадцатиперстной кишки, дистальнее большого дуоденального сосочка

Fig. 4. Patient Sh., 50 years old. Endoscopic picture. Overgrowth of pathological tissue in the lower horizontal branch of the duodenum, distal to the large duodenal papilla

целлюлозы на оба яичника. При гистологическом исследовании послеоперационного материала получен следующий результат: стенка влагалища с фрагментами фиброзно-мышечной ткани с множественными очагами эндометриоидной эктопии. Ранний послеоперационный период протекал гладко. На 2-е сутки после операции пациентка выписана в удовлетворительном состоянии. Продолжена медикаментозная терапия диеногестом 2 мг/сутки.

Пациентка находится под наблюдением гинеколога. При очередном контрольном обследовании и осмотре через 3 года после операции пациентка не предъявляет первоначальных жалоб и отмечает значительное улучшение качества жизни. По результатам УЗИ органов малого таза трансвагинально – признаков рецидива заболевания не выявлено.

**Клиническое наблюдение 2.** Пациентка Ш., 50 лет, обратилась в КВМТ в июне 2022 г. с жалобами на повторяющуюся боль в животе и поясничной области, снижение массы тела на 30 кг в течение года. Из анамнеза: в сентябре 2021 г. в связи с появлением боли обратилась в медицинское учреждение по месту жительства. По данным МСКТ брюшной полости в забрюшинном пространстве выявлено инфильтративное бугристое образование, неравномерно накапливающее контраст, охватывающее аорту, нижнюю полую и почечные вены. По данным МРТ малого таза от 20.02.2022 г.: в полости малого таза между яичниками и спереди от культи шейки матки определяется овальной формы мультикистозное образование общим размером 9,2×5,9×6,9 см с четкими ровными контурами, с пристеночным уровнем

гипоинтенсивного содержимого и небольшим внутрипросветным гипоинтенсивным с неровными контурами неправильной формы, вероятно, солидным компонентом, имеющим незименный МР-сигнал на АДС-карте, с гиперинтенсивным сигналом на ДВИ пристеночно, размер кистозных полостей 6,3×4,9×5,8 см наибольшей, медиально расположенной и более латерально и левее расположенной 4,1×3,2×4,1 см. Выполнена диагностическая лапаротомия, инцизионная биопсия из забрюшинной опухоли.

При морфологическом исследовании: данных за онкологическое заболевание не получено, имеются разрастания эндометриoidной ткани.

В послеоперационном периоде возникло массивное желудочно-кишечное кровотечение. При эзофагогастродуоденоскопии (ЭГДС) – сразу за зоной большого дуоденального сосочка (БДС) определяется несколько бугристых объемных образований размерами до 1,5 см. Слизистая одного из образований эрозирована с зонами распада, из которых поступает кровь, выполнен эндоскопический гемостаз. Биопсия в связи с высоким риском рецидива кровотечения не взята.

В Клинике высоких медицинских технологий им. Н. И. Пирогова в июле 2022 г. планово выполнены МСКТ с болюсным контрастированием и ЭГДС высокого разрешения. По данным МСКТ (рис. 3) в забрюшинном пространстве имеется крупный неравномерно накапливающий контрастный препарат инфильтрат 25×18×15 см, циркулярно охватывающий аорту, нижнюю полую и почечные вены. По данным ЭГДС (рис. 4): в нижнегоризонтальной ветви ДПК, дистальнее БДС, отмечаются разрастания опухолевой? ткани неправильной формы с рыхлой поверхностью. Слизистая оболочка гиперемирована, виллезная, с эрозированием и без налетов фибрина. Протяженность изменений – около 25 мм. Выполнена мультифокальная биопсия. По данным гистологического исследования: фрагменты слизистой оболочки с очагами, подозрительными на эндометриоз. При выполнении эндоскопической ультрасоногра-

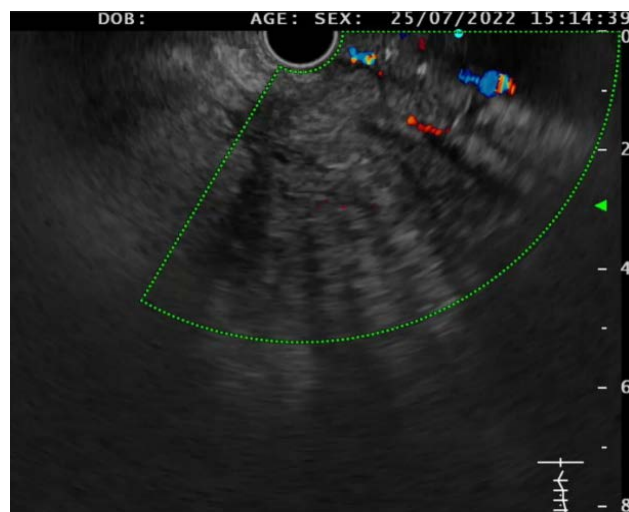

Рис. 5. Пациент Ш., 50 лет. Эндосонография. Неоднородное гипохойное образование, распространяющееся на стенку ДПК, окружающую клетчатку, без видимых границ (толщиной около 4–5 см)

Fig. 5. Patient Sh., 50 years old. Endosonography. Heterogeneous hypoechoic formation extending to the wall of the duodenum, surrounding the tissue, without visible boundaries (about 4–5 cm thick)

фии (ЭУС) отмечено неоднородное гипохойное образование, распространяющееся на стенку ДПК, окружающую клетчатку, без видимых границ (толщиной около 4–5 см), в глубоких слоях отмечается ствол полых вен (рис. 5). С целью верификации диагноза выполнена ЭУС тонкоигольная пункция образования. Полученный результат, с учетом иммуногистохимического исследования, соответствует экстрагенитальному эндометриозу с интенсивной экспрессией PAX8 и Estrogen Receptor (рис. 6).

Проведено гормональное обследование: эстрадиол – 841,20 пмоль/л, фолликулостимулирующий гормон – 19,69 Ед/объем, лютеинизирующий гормон – 14,83 мМЕ/мл, антимюллеров гормон – 0,05 нг/мл (норма: женщины 3–5 день цикла 1–12,6 нг/мл, период менопаузы 0–1 нг/мл).

Проведен консилиум с хирургами, гинекологами, онкологами: несмотря на то, что морфоло-

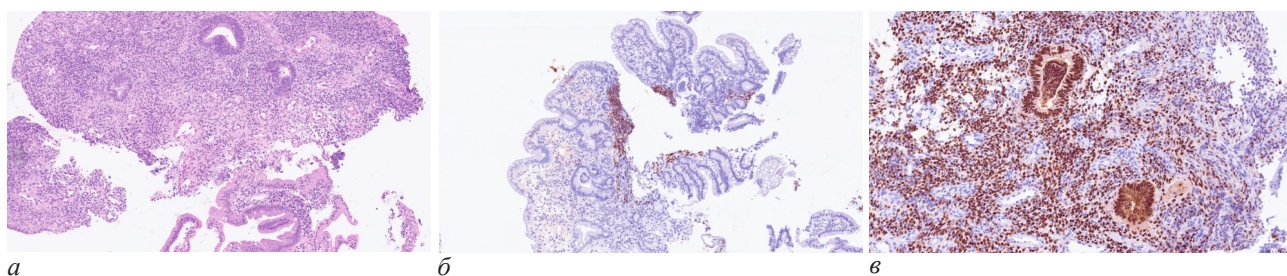
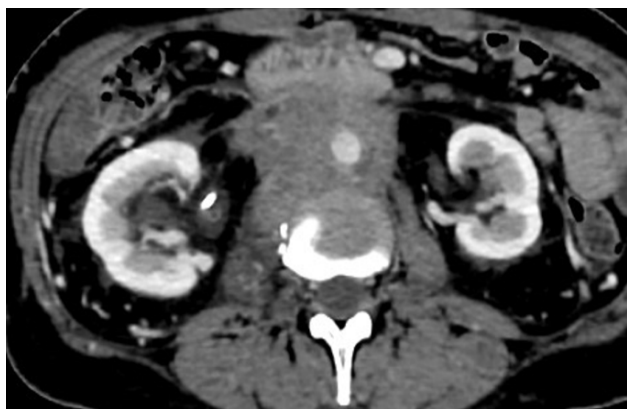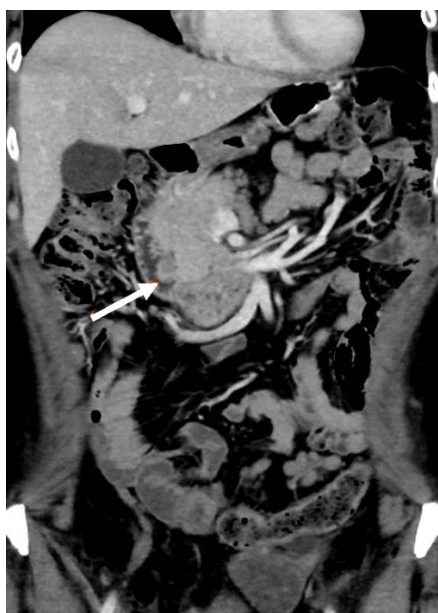


Рис. 6. Пациент Ш., 50 лет. Гистологический препарат (а, HE×100). Фрагменты слизистой оболочки 12-перстной кишки с изъязвлением, выраженным воспалительным компонентом, с очагами эндометриоза. Иммуногистохимическое исследование – эстроген-рецепторы (б, HE×100; в, HE×200): стромальные и железистые участки эндометриоза (исследование выполнено в Национальном центре клинической морфологической диагностики, директор Воробьев С. Л.)

Fig. 6. Patient Sh., 50 years old. Histological preparation (a, ×100). Fragments of the mucous membrane of the duodenum with ulceration, pronounced inflammatory component, with foci of endometriosis. Immunohistochemical study – estrogen receptors (b ×100; v, ×200): stromal and glandular areas of endometriosis (the study was performed at the National Center for Clinical Morphological Diagnostics, Director Vorobyev S. L.)



а



б

Рис. 7. Пациент Ш., 50 лет. МСКТ органов брюшной полости и забрюшинного пространства с внутривенным контрастированием в аксиальной (а) и фронтальной (б) плоскостях от 24.01.2023 г. В динамике определяется отчетливое уменьшение объема инфильтрата в забрюшинном пространстве. Стрелкой указано утолщение слизистой стенки двенадцатиперстной кишки непосредственно ниже БДС (б)

Fig. 7. Patient Sh., 50 years old. MSCT of the abdominal cavity and retroperitoneal space with intravenous contrast in the axial (a) and frontal (b) planes from 24.01.2023. The dynamics show a distinct decrease in the volume of infiltrate in the retroperitoneal space. The arrow indicates a thickening of the mucous wall of the duodenum immediately below the papilla of Vater (b)

гические данные подтверждают наличие экстрагенитального эндометриоза у женщины в период менопаузального перехода, объем забрюшинного инфильтрата не позволял полностью исключить наличие злокачественного новообразования, в связи с чем пациентка направлена на ПЭТ-КТ.

По данным ПЭТ-КТ с ФДГ, выполненной в ноябре 2022 г., не выявлено зон патологического накопления РФП. За этот период пациентка отметила полное прекращение менструаций, полное купирование болевого синдрома, эпизодов кровотечения не отмечалось. В январе 2023 г. КВМТ повторно выполнена МСКТ с внутривенным болюсным кон-

трастированием. Отмечено, что гиповаскулярная зона уплотнения клетчатки в забрюшинном пространстве веретенообразной формы уменьшилась в объеме по сравнению с предыдущим исследованием (148×88×58 мм), произошло уплотнение его структуры по типу фиброза; НПВ блокирована, заполняется контрастом на уровне печени (рис. 7).

По результатам ЭГДС сохраняется сдавление извне стенки нисходящей ветви ДПК с грануляционными изменениями без контактной кровоточивости. Также получен результат анализов крови: эстрадиол – 88 пмоль/л, фолликулостимулирующий гормон – 82,89 Ед/объем, пролактин – 408 мМЕ/л, лютеинизирующий гормон – 53,36 мМЕ/мл.

Учитывая удовлетворительное состояние пациентки на фоне менопаузы, положительную динамику по данным МСКТ, ЭГДС, показаний к хирургическому лечению не было. Пациентка выписана с диагнозом: эндометриозная болезнь, распространенный эндометриоз забрюшинного пространства с прорастанием в двенадцатиперстную кишку, кровотечением из двенадцатиперстной кишки (эндоскопический гемостаз от 02.07.2022 г.), вовлечением аорты, нижней полой вены, почечных сосудов, мочеточника с формированием правостороннего гидронефроза. Ретроперитонеальный фиброз. Рекомендовано наблюдение гинеколога по месту жительства, медикаментозная терапия, контроль Са 125, HE-4 в динамике, КТ органов брюшной полости с в/в контрастированием, МРТ малого таза с в/в контрастированием и УЗИ органов малого таза – через 3 месяца. За время наблюдения в течение года состояние без ухудшения, болей не отмечает, эпизодов желудочно-кишечных кровотечений не отмечено.

**Обсуждение.** Эндометриоз представляет собой хроническое заболевание, при котором ткань, аналогичная эндометрию, разрастается за пределами матки, вызывая воспаление и фиброз в области таза, а в редких случаях и в других анатомических областях. Циклическая стимуляция эстрогенами способствует ее росту, инициирует локализованную воспалительную реакцию и приводит к повторяющимся кровотечениям. Существуют различные точки зрения на патогенез данного заболевания. Менструальная кровь с эндометриозными клетками забрасывается через фаллопиевы трубы в брюшную полость, что приводит к имплантации этих клеток на серозной оболочке органов. Иммунные нарушения могут способствовать недостаточной реакции организма на эндометриозные клетки, позволяя им выживать вне матки. Кроме того, некоторые клетки могут подвергаться метаплазии, трансформируясь в эндометриозные. В ряде случаев эндометриозные клетки могут распространяться через лимфатическую и кровеносную системы, образуя очаги в удаленных органах [9]. Частота поражения эндометриозом различных отделов кишечника варьируется от 3 до

37 % [11–13]. Наиболее часто поражается именно ректосигмоидный отдел ободочной кишки – до 70 % [12, 14, 15].

Клиническая картина эндометриоза кишки обычно характеризуется неспецифическими симптомами, начиная с более частых – боль в животе, нарушения стула и др., заканчивая редко встречающимися – желудочно-кишечные кровотечения и стенозирование, обусловленное развитием фиброза. При этом в 1 % случаев на фоне эндометриоза развивается кишечная непроходимость [12, 14–16]. L. Subbaraj et al. (2021) описали клинический случай, аналогичный нашему первому наблюдению. Женщина 40 лет, у которой наблюдались периодические кровотечения из нижних отделов ЖКТ и боль в животе. По результатам компьютерной томографии органов брюшной полости отмечалось образование сигмовидной кишки, при этом нельзя было исключить злокачественный процесс. При проведении колоноскопии выявлены гиперваскулярные образования сигмовидной кишки, которые впоследствии благодаря биопсии и гистологическому исследованию подтверждены как очаги эндометриоза [17]. В. П. Земляной и др. (2020) описали случай развития острой кишечной непроходимости на фоне эндометриоза кишечника у женщины 43 лет [18], при этом также дооперационно не удалось исключить злокачественное поражение и оперативное лечение выполнено в объеме обструктивной резекции сигмовидной кишки с лимфодиссекцией в объеме D2. В нашем случае, несмотря на подтверждение наличия экстрагенитального эндометриоза в позадишеечном пространстве биопсия из зоны стеноза с изъязвлением в сигмовидной кишке не выявила эндометриоидной гетеротопии. И окончательный диагноз был установлен уже после гистологического исследования удаленного препарата.

Ряд методов визуализации могут способствовать верной диагностике данного заболевания. МРТ органов малого таза показывает более эффективный результат при выявлении поражений, расположенных выше ректосигмоидного перехода, однако его чувствительности может быть недостаточно для определения глубины инфильтрации, поскольку перистальтика кишечника может способствовать появлению артефактов. Внутрископическая эндоскопия с биопсией слизистой может быть полезна в ряде случаев, в частности при наличии инфильтрации очагами эндометриоза непосредственно слизистой оболочки. Помимо этого отмечается высокая эффективность компьютерной томографии, а также золотого стандарта диагностики эндометриоза кишечника – лапароскопии [4, 20].

Следует отметить, что в ходе поиска и анализа литературы нам не удалось найти ни одного случая описания инфильтративного эндометриоза таким обширным поражением забрюшинной клетчатки, вовлечением в патологический процесс двенад-

цатиперстной кишки, как в нашем втором случае. Невозможность исключить наличие злокачественной забрюшинной опухоли привело к длительному обследованию, выполнению дублирующих и уточняющих исследований у данной пациентки. На трудности дифференциальной диагностики злокачественных опухолей и экстрагенитального эндометриоза указывают и другие авторы [22, 23], упоминая, что именно это приводит к задержке постановки диагноза и отсутствию патогенетически обоснованной терапии.

Хирургическое вмешательство и консервативное лечение – две основные стратегии ведения пациенток с эндометриозом [21]. Консервативное лечение является вариантом для рассмотрения у женщин, которые не являются кандидатами на хирургическое вмешательство, а также у тех, кто не заинтересован в скором наступлении беременности [4]. Нестероидные противовоспалительные препараты, оральные контрацептивы, агонисты гонадотропин-рилизинг-гормона и ингибиторы ароматазы являются наиболее часто применяемыми вариантами медикаментозной терапии при лечении эндометриоза. Следует отметить, что значимую роль в принятии решения о начале проведения медикаментозной терапии играет ранняя диагностика заболевания [17, 19]. Хирургическое вмешательство рекомендуется пациенткам с симптоматическими поражениями, невосприимчивостью к медикаментозному лечению при условии исключения злокачественного новообразования. В менопаузе хирургическое лечение рекомендуется при эндометриозе любой локализации как с целью ликвидации самого объемного образования, так и для исключения онкологических заболеваний [21]. Однако во втором представленном нами случае обширность забрюшинного поражения (охват аорты, нижней полой, почечной вен, прорастание стенки двенадцатиперстной кишки) не позволяло выполнить радикальное хирургическое лечение.

**Заключение.** Представленные случаи демонстрируют разнообразие проявлений экстраорганного эндометриоза, затрудняющего проведение дифференциальной диагностики в том числе со злокачественными новообразованиями, что часто приводит к поздней диагностике заболевания и позднему началу медикаментозной терапии. Причиной желудочно-кишечного кровотечения у женщин как в репродуктивном возрасте, так и в периоде менопаузального перехода, может являться эндометриоз кишечника, особенно если есть корреляция эпизодов кровотечения, усиления болевого синдрома и менструаций. При этом нестандартная эндоскопическая картина может иметь визуальное сходство со злокачественным образованием. Тщательный сбор анамнеза, комплексное обследование и коллегиальное обсуждение таких больных хирургами, эндоскопистами, онкологами и гинекологами может помочь

избежать диагностических ошибок и выбрать правильную лечебную тактику.

#### Конфликт интересов

Авторы заявили об отсутствии конфликта интересов.

#### Conflict of interest

The authors declare no conflict of interest.

#### Соответствие нормам этики

Авторы подтверждают, что соблюдены права людей, принимавших участие в исследовании, включая получение информированного согласия в тех случаях, когда оно необходимо, и правила обращения с животными в случаях их использования в работе. Подробная информация содержится в Правилах для авторов.

#### Compliance with ethical principles

The authors confirm that they respect the rights of the people participated in the study, including obtaining informed consent when it is necessary, and the rules of treatment of animals when they are used in the study. Author Guidelines contains the detailed information.

#### ЛИТЕРАТУРА

1. Patazzini F., Esposito G., Tozzi L. et al. Epidemiology of endometriosis and its comorbidities. *Eur.J.Obstet Gynecol. Reprod Biol.* 2017. Vol. 209. P. 3–7. <https://doi.org/10.1016/j.ejogrb.2016.04.021>. PMID: 27216973.
2. Jaramillo-Cardoso A., Shenoy-Bhangle A. S., VanBuren W. M. et al. Imaging of gastrointestinal endometriosis: what the radiologist should know. *Abdominal Radiology.* 2020. Vol. 45, № 6. P. 1694–1710. <https://doi.org/10.1007/s00261-020-02459-w>.
3. Bong J. W., Yu C. S., Lee J. L., Kim C. W. et al. Intestinal endometriosis: Diagnostic ambiguities and surgical outcomes. *World J Clin Cases.* 2019. Vol. 7, № 4. P. 441–451. <https://doi.org/10.12998/wjcc.v7.i4.441>. PMID: 30842955; PMCID: PMC6397811.
4. Piachas A., Smyrnis P., Tooulias A. Rectosigmoid endometriosis: Diagnostic pitfalls and management – A case report. *Clinical Case Reports.* 2022. Vol. 10, № 2. P. e05222. <https://doi.org/10.1002/ccr3.5222>.
5. Pfluetzenreiter V., Loureiro J. F. M., Teixeira C. V., Rossini L. G. B. Correlation of Endoscopic Findings with Suspected Intestinal Endometriosis in the Distal Sigmoid and Rectum as Observed on Transrectal Ultrasonography. *Journal of Coloproctology.* 2023. Vol. 43, № 01. P. 036–042. <https://doi.org/10.1055/s-0043-1764194>.
6. Charatsi D., Koukoura O., Ntavela I. G. et al. Gastrointestinal and Urinary Tract Endometriosis: A Review on the Commonest Locations of Extrapelvic Endometriosis. *Advances in Medicine.* 2018. Vol. 2018. P. 1–11. <https://doi.org/10.1155/2018/3461209>.
7. Vercellini P., Buggio L., Borghi A. et al. Medical treatment in the management of deep endometriosis infiltrating the proximal rectum and sigmoid colon: a comprehensive literature review. *Acta Obstetrica et Gynecologica Scandinavica.* 2018. Vol. 97, № 8. P. 942–955. <https://doi.org/10.1111/aogs.13328>.
8. Vercellini P., Sergenti G., Buggio L. et al. Advances in the medical management of bowel endometriosis. *Best Practice & Research Clinical Obstetrics & Gynaecology.* 2021. Vol. 71. P. 78–99. <https://doi.org/10.1016/j.bpobgyn.2020.06.004>.
9. Hu J., Hosseini M., Hasteh F. et al. Rectal endometriosis mimicking primary rectal adenocarcinoma – Text : electronic. *Diagnostic Cytopathology.* 2021. Vol. 49, № 12. <https://doi.org/10.1002/dc.24847>. URL: <https://onlinelibrary.wiley.com/doi/10.1002/dc.24847> (date accessed: 19.05.2024).
10. Bonavina G., Taylor H. S. Endometriosis-associated infertility: From pathophysiology to tailored treatment. *Front Endocrinol (Lausanne).* 2022. Vol. 13. P. 1020827. <https://doi.org/10.3389/fendo.2022.1020827>. PMID: 36387918; PMCID: PMC9643365.
11. Печеникова В. А., Костючек Д. Ф. Экстрагенитальный эндометриоз: клинико-морфологический и иммуногистохимический анализ 45 наблюдений различной органной локализации. *Журнал акушерства и женских болезней.* 2010. Т. 59, № 2. С. 69–77. EDN NEBJVL.
12. Мельников М. В., Чупрынин В. Д., Аскольская С. В. Вопросы клинической диагностики эндометриоза кишечника. *Акушерство и гинекология.* 2013. № 5. С. 48–53.

13. Jayant M., Kaushik R., Punia R. S. Endometriotic stricture of the sigmoid colon presenting with intestinal obstruction. *S Afr J Surg.* 2014. Vol. 52, № 1. P. 26–28.
14. Alatise O. I., Sabageh D., Ogunniyi S. O., Olaofe O. O. Ileal endometriosis presenting as acute small intestinal obstruction: a case report. *West Afr J Med.* 2010. Vol. 29, № 5. P. 352–355.
15. Schnieber D., Wagner-Kolb D. Malignant transformation of extragenital endometriosis. *Geburtshilfe Frauenheilkd.* 1986. Vol. 46, № 9. P. 658–659. <https://doi.org/10.1055/s-2008-1036277>.
16. Machairiotis N., Stylianaki A., Dryllis G. et al. Extrapelvic endometriosis: a rare entity or an under diagnosed condition? *Diagn Pathol.* 2013. Vol. 8. P. 194. <https://doi.org/10.1186/1746-1596-8-194>.
17. Subbaraj L., Bowman C. J., Singh A. A Masked Diagnosis: Sigmoid Endometriosis. *ACG Case Reports Journal.* 2021. Vol. 8, № 6. P. e00557. <https://doi.org/10.14309/crj.0000000000000557>.
18. Земляной В. П., Сигуа Б. В., Семин Д. С. и др. Диагностика и хирургическое лечение острой кишечной непроходимости, вызванной экстрагенитальной формой эндометриоза. *Вестник Северо-Западного государственного медицинского университета им. И. И. Мечникова.* 2020. Т. 12, № 1. С. 97–101. <https://doi.org/10.17816/mechnikov202012197-101>. EDN FOGGFM.
19. Singh S. S., Gude K., Perdeaux E. et al. Surgical Outcomes in Patients With Endometriosis: A Systematic Review. *Journal of Obstetrics and Gynaecology Canada.* 2020. Vol. 42, № 7. P. 881–888.e11. <https://doi.org/10.1016/j.jogc.2019.08.004>.
20. Siegenthaler F., Knabben L., Mohr S. et al. Visualization of endometriosis with laparoscopy and near-infrared optics with indocyanine green. *Acta Obstet Gynecol Scand.* 2020. Vol. 99, № 5. P. 591–597. <https://doi.org/10.1111/aogs.13803>. PMID: 31943126.
21. Адамян Л. В., Андреева Е. Н., Аполихина И. А. и др. Эндометриоз: диагностика, лечение и реабилитация. *Федеральные клинические рекомендации по ведению больных.* М., 2013.
22. Данзанова Т. Ю., Синукова Г. Т., Зубарева Е. А. и др. Трудности дифференциальной диагностики злокачественных опухолей и экстрагенитального эндометриоза. *Онкологический журнал: лучевая диагностика, лучевая терапия.* 2022. Т. 5, № 4. С. 107–116. <https://doi.org/10.37174/2587-7593-2022-5-4-107-116>. EDN SOXREM.
23. Ярмолинская М. И., Русина Е. И., Семенова В. О., Беганова А. К. Экстрагенитальный эндометриоз: сложности диагностики, современная тактика лечения. *Акушерство и гинекология.* 2022. № 8. С. 154–162. <https://doi.org/10.18565/aig.2022.8.154-162>. EDN QKRTJT.

#### REFERENCES

1. Patazzini F., Esposito G., Tozzi L. et al. Epidemiology of endometriosis and its comorbidities. *Eur.J.Obstet Gynecol. Reprod Biol.* 2017. Vol. 209. P. 3–7. <https://doi.org/10.1016/j.ejogrb.2016.04.021>. PMID: 27216973.
2. Jaramillo-Cardoso A., Shenoy-Bhangle A. S., VanBuren W. M. et al. Imaging of gastrointestinal endometriosis: what the radiologist should know. *Abdominal Radiology.* 2020. Vol. 45, № 6. P. 1694–1710. <https://doi.org/10.1007/s00261-020-02459-w>.
3. Bong J. W., Yu C. S., Lee J. L., Kim C. W. et al. Intestinal endometriosis: Diagnostic ambiguities and surgical outcomes. *World J Clin Cases.* 2019. Vol. 7, № 4. P. 441–451. <https://doi.org/10.12998/wjcc.v7.i4.441>. PMID: 30842955; PMCID: PMC6397811.
4. Piachas A., Smyrnis P., Tooulias A. Rectosigmoid endometriosis: Diagnostic pitfalls and management – A case report. *Clinical Case Reports.* 2022. Vol. 10, № 2. P. e05222. <https://doi.org/10.1002/ccr3.5222>.
5. Pfluetzenreiter V., Loureiro J. F. M., Teixeira C. V., Rossini L. G. B. Correlation of Endoscopic Findings with Suspected Intestinal Endometriosis in the Distal Sigmoid and Rectum as Observed on Transrectal Ultrasonography. *Journal of Coloproctology.* 2023. Vol. 43, № 01. P. 036–042. <https://doi.org/10.1055/s-0043-1764194>.
6. Charatsi D., Koukoura O., Ntavela I. G. et al. Gastrointestinal and Urinary Tract Endometriosis: A Review on the Commonest Locations of Extrapelvic Endometriosis. *Advances in Medicine.* 2018. Vol. 2018. P. 1–11. <https://doi.org/10.1155/2018/3461209>.
7. Vercellini P., Buggio L., Borghi A. et al. Medical treatment in the management of deep endometriosis infiltrating the proximal rectum and sigmoid colon: a comprehensive literature review. *Acta Obstetrica et Gynecologica Scandinavica.* 2018. Vol. 97, № 8. P. 942–955. <https://doi.org/10.1111/aogs.13328>.
8. Vercellini P., Sergenti G., Buggio L. et al. Advances in the medical management of bowel endometriosis. *Best Practice & Research Clinical Obstetrics & Gynaecology.* 2021. Vol. 71. P. 78–99. <https://doi.org/10.1016/j.bpobgyn.2020.06.004>.

- Clinical Obstetrics & Gynaecology. 2021. Vol. 71. P. 78–99. <https://doi.org/10.1016/j.bpobgyn.2020.06.004>.
9. Hu J., Hosseini M., Hasteh F. et al. Rectal endometriosis mimicking primary rectal adenocarcinoma – Text : electronic. *Diagnostic Cytopathology*. 2021. Vol. 49, № 12. <https://doi.org/10.1002/dc.24847>. URL: <https://onlinelibrary.wiley.com/doi/10.1002/dc.24847> (date accessed: 19.05.2024).
  10. Bonavina G., Taylor H. S. Endometriosis-associated infertility: From pathophysiology to tailored treatment. *Front Endocrinol (Lausanne)*. 2022. Vol. 13. P. 1020827. <https://doi.org/10.3389/fendo.2022.1020827>. PMID: 36387918; PMCID: PMC9643365.
  11. Pechenikova V. A., Kostyuchek D. F. Extragenital endometriosis: clinicopathologic and immunohistochemical analysis of 45 observations with diverse organ localization. *Journal of obstetrics and women's diseases*. 2010. Vol. 59, № 2. P. 69–77. EDN NEBJVL. (In Russ.).
  12. Mel'nikov M. V., Chuprynin V. D., Askol'skaya S. V. Issues in the clinical diagnosis of bowel endometriosis. *Akush Ginekol (Mosk)*. 2013. № 5. P. 48–53. (In Russ.).
  13. Jayant M., Kaushik R., Punia R. S. Endometriotic stricture of the sigmoid colon presenting with intestinal obstruction. *S Afr J Surg*. 2014. Vol. 52, № 1. P. 26–28.
  14. Alatise O. I., Sabageh D., Ogunniyi S. O., Olaofe O. O. Ileal endometriosis presenting as acute small intestinal obstruction: a case report. *West Afr J Med*. 2010. Vol. 29, № 5. P. 352–355.
  15. Schnieber D., Wagner-Kolb D. Malignant transformation of extragenital endometriosis. *Geburtshilfe Frauenheilkd*. 1986. Vol. 46, № 9. P. 658–659. <https://doi.org/10.1055/s-2008-1036277>.
  16. Machairiotis N., Stylianaki A., Dryllis G. et al. Extrapelvic endometriosis: a rare entity or an under diagnosed condition? *Diagn Pathol*. 2013. Vol. 8. P. 194. <https://doi.org/10.1186/1746-1596-8-194>.
  17. Subbaraj L., Bowman C. J., Singh A. A Masked Diagnosis: Sigmoid Endometriosis. *ACG Case Reports Journal*. 2021. Vol. 8, № 6. P. e00557. <https://doi.org/10.14309/crj.0000000000000557>.
  18. Zemlyanov V. P., Sigua B. V., Syomin D. S. et al. Diagnosis and surgical treatment of acute intestinal obstruction caused by extragenital form of endometriosis. *Herald of North-Western State Medical University named after I. I. Mechnikov*. 2020. Vol. 12, № 1. P. 97–101. (In Russ.). <https://doi.org/10.17816/mechnikov17922>.
  19. Singh S. S., Gude K., Perdeaux E. et al. Surgical Outcomes in Patients With Endometriosis: A Systematic Review. *Journal of Obstetrics and Gynaecology Canada*. 2020. Vol. 42, № 7. P. 881–888.e11. <https://doi.org/10.1016/j.jogc.2019.08.004>.
  20. Siegenthaler F., Knabben L., Mohr S. et al. Visualization of endometriosis with laparoscopy and near-infrared optics with indocyanine green. *Acta Obstet Gynecol Scand*. 2020. Vol. 99, № 5. P. 591–597. <https://doi.org/10.1111/aogs.13803>. PMID: 31943126.
  21. Adamyan L. V., Andreeva E. N., Apolikhina I. A. et al. Endometrioz: diagnostika, lechenie i reabilitatsiya. *Federal'nye klinicheskie rekomendatsii po vedeniyu bol'nykh*. Moscow; 2013. (In Russ.).
  22. Danzanova T. Yu., Sinyukova G. T., Zubareva E. A. et al. Difficulties in Differentiation of Malignant Neoplasms and Deep Infiltrative Endometriosis. *Journal of oncology: diagnostic radiology and radiotherapy*. 2022;5(4):107–116. (In Russ.). <https://doi.org/10.37174/2587-7593-2022-5-4-107-116>.
  23. Yarmolinskaya M. I., Rusina E. I., Semenova V. O., Beganova A. K. Extragenital endometriosis: diagnostic difficulties, modern treatment tactics. *Obstetrics and gynecology*. 2022. № 8. P. 154–162. (In Russ.). <https://doi.org/10.18565/aig.2022.8.154-162>. EDN QKRTJT.

#### Информация об авторах:

**Непомнящая Светлана Леонидовна**, кандидат медицинских наук, доцент, начальник научно-образовательного отдела, врач-хирург, онколог Клиники высоких медицинских технологий им. Н. И. Пирогова, Санкт-Петербургский государственный университет (Санкт-Петербург, Россия), ORCID: 0000-0003-4897-6144; ResearcherID: E-5875-2017; SPIN: 9746-9724; **Белоусов Александр Михайлович**, доктор медицинских наук, зам. директора по медицинской части (хирургия и онкология), врач-хирург, онколог Клиники высоких медицинских технологий им. Н. И. Пирогова, Санкт-Петербургский государственный университет (Санкт-Петербург, Россия), ORCID: 0000-0002-2274-8170; SPIN: 2842-7325; **Шостка Кирилл Георгиевич**, кандидат медицинских наук, зав. онкологическим отделением № 2, врач-онколог Клиники высоких медицинских технологий им. Н. И. Пирогова, Санкт-Петербургский государственный университет (Санкт-Петербург, Россия), ORCID: 0000-0003-2654-1190; SPIN: 3473-3484; **Мальков Владимир Александрович**, зав. эндоскопическим отделением, врач-эндоскопист Клиники высоких медицинских технологий им. Н. И. Пирогова, Санкт-Петербургский государственный университет (Санкт-Петербург, Россия), ORCID: 0000-0002-8318-5201; SPIN: 4496-8686; **Сенчило Станислав Игоревич**, врач-эндоскопист эндоскопического отделения Клиники высоких медицинских технологий им. Н. И. Пирогова, Санкт-Петербургский государственный университет (Санкт-Петербург, Россия); **Басос Александр Сергеевич**, кандидат медицинских наук, Руководитель направления оперативной гинекологии, врач акушер-гинеколог 1-ой категории гинекологического отделения Клиники высоких медицинских технологий им. Н. И. Пирогова, Санкт-Петербургский государственный университет (Санкт-Петербург, Россия), ORCID: 0000-0001-5020-9759, SPIN: 3037-9978, AuthorID: 1308476; **Савельева Татьяна Вячеславовна**, кандидат медицинских наук, врач-рентгенолог высшей категории отделения лучевой диагностики, Клиники высоких медицинских технологий им. Н. И. Пирогова, Санкт-Петербургский государственный университет (Санкт-Петербург, Россия), ORCID:0000-0002-2846-4056, SPIN: 9740-6360, AuthorID: 1075438; **Харлов Никита Сергеевич**, зав. гинекологическим отделением, врач-онколог Клиники высоких медицинских технологий им. Н. И. Пирогова, Санкт-Петербургский государственный университет (Санкт-Петербург, Россия), ORCID: 0000-0002-8318-5201, SPIN: 4496-8686, AuthorID: 825631; **Дубровин Владислав Юрьевич**, врач-ординатор онкологического отделения №2 Клиники высоких медицинских технологий имени Н. И. Пирогова, Санкт-Петербургский государственный университет (Санкт-Петербург, Россия), ORCID: 0000-0002-6865-4604; Researcher ID: AEI-7166-2022; SPIN: 4351-1111.

#### Information about authors:

**Nepomnyashchaya Svetlana L.**, Cand. of Sci. (Med.), Associate Professor, Head of the Scientific and Educational Department, Surgeon, Oncologist, N. I. Pirogov Clinic of High Medical Technologies, St. Petersburg State University (Saint Petersburg, Russia), ORCID: 0000-0003-4897-6144; ResearcherID: E-5875-2017; SPIN: 9746-9724; **Belousov Aleksandr M.**, Dr. of Sci. (Med.), Deputy Director for Medical Affairs (Surgery and Oncology), Surgeon, Oncologist, N. I. Pirogov Clinic of High Medical Technologies, St. Petersburg State University (Saint Petersburg, Russia), ORCID: 0000-0002-2274-8170; SPIN: 2842-7325; **Shostka Kirill G.**, Cand. of Sci. (Med.), Head of the Oncological Department № 2, Oncologist, N. I. Pirogov Clinic of High Medical Technologies, St. Petersburg State University (Saint Petersburg, Russia), ORCID: 0000-0003-2654-1190; SPIN: 3473-3484; **Malkov Vladimir A.**, Head of the Endoscopic Department, Endoscopist, N. I. Pirogov Clinic of High Medical Technologies, St. Petersburg State University (Saint Petersburg, Russia), SPIN: 5350-2074; **Senchilo Stanislav I.**, Endoscopist of the Endoscopic Department, N. I. Pirogov Clinic of High Medical Technologies, St. Petersburg State University (Saint Petersburg, Russia); **Basos Aleksandr S.**, Cand. of Sci. (Med.), Head of the Department of Operative Gynecology, Obstetrician-Gynecologist of the 1st Category, Gynecological Department, N. I. Pirogov Clinic of High Medical Technologies, Saint Petersburg State University (Saint Petersburg, Russia), ORCID: 0000-0001-5020-9759, SPIN: 3037-9978, AuthorID: 1308476; **Saveljeva Tatjana V.**, Cand. of Sci. (Med.), Radiologist of the Highest Category, Department of Diagnostic Radiology, N. I. Pirogov Clinic of High Medical Technologies, St. Petersburg State University (Saint Petersburg, Russia), ORCID:0000-0002-2846-4056, SPIN: 9740-6360, AuthorID: 1075438; **Kharlov Nikita S.**, Head of the Gynecological Department, Oncologist, N. I. Pirogov Clinic of High Medical Technologies, St. Petersburg State University (Saint Petersburg, Russia), ORCID: 0000-0002-8318-5201, SPIN: 4496-8686, AuthorID: 825631; **Dubrovин Vladislav Yu.**, Resident Physician of the Oncological Department № 2, N. I. Pirogov Clinic of High Medical Technologies, St. Petersburg State University (Saint Petersburg, Russia), ORCID: 0000-0002-6865-4604; Researcher ID: AEI-7166-2022; SPIN: 4351-1111.

© CC BY Коллектив авторов, 2026  
УДК 616.132-007.64-089.882-037  
<https://doi.org/10.24884/0042-4625-2026-185-1-74-82>

## ОТДАЛЕННЫЕ РЕЗУЛЬТАТЫ ПРИМЕНЕНИЯ МОДИФИЦИРОВАННОЙ РЕИМПЛАНТАЦИИ КЛАПАНА АОРТЫ У ПАЦИЕНТОВ С АНЕВРИЗМОЙ КОРНЯ И ВОСХОДЯЩЕЙ АОРТЫ

С. Ю. Болдырев<sup>1,2</sup>, В. А. Сапунов<sup>1</sup>, В. А. Тепляков<sup>2\*</sup>, Я. В. Белякова<sup>2</sup>,  
М. В. Донцова<sup>3</sup>, Д. В. Бут<sup>4</sup>, О. А. Алуханян<sup>2</sup>, К. О. Барбухатти<sup>1,2</sup>

<sup>1</sup> Научный исследовательский центр – Краевая клиническая больница № 1 имени проф. С. В. Очаповского 350086, Россия, г. Краснодар, ул. 1 мая, д. 167

<sup>2</sup> Кубанский государственный медицинский университет 350063, Россия, г. Краснодар, ул. им. Митрофана Седина, д. 4

<sup>3</sup> Кубанский государственный университет 350040, Россия, г. Краснодар, ул. Ставропольская, д. 149

<sup>4</sup> Первый Московский государственный медицинский университет имени И. М. Сеченова (Сеченовский Университет) 119991, Россия, Москва, ул. Трубецкая, д. 8, стр. 2

Поступила в редакцию 22.09.2024 г.; принята к печати 21.01.2026 г.

**ЦЕЛЬ** исследования: проанализировать отдаленные результаты применения модифицированной реимплантации клапана аорты у пациентов с аневризмой корня и восходящей аорты.

**МЕТОДЫ И МАТЕРИАЛЫ.** С 2011 г. по 2024 г. были проведены операции по поводу аневризмы восходящей аорты с наличием недостаточности аортального клапана (АК) у 79 пациентов с применением модифицированной реимплантации клапана аорты (МРКА). Контрольные группы были: 80 пациентов с операцией Bentall и 51 пациент, перенесших операцию DavidV/Miller I.

**РЕЗУЛЬТАТЫ.** Средний возраст пациентов в группе МРКА составил 61 год (53–68). Средний диаметр аорты в исследуемой группе составил 55 мм, в группе Bentall 54 мм и в группе DavidV/MillerI 60 мм. Средний диаметр фиброзного кольца АК в исследуемой группе составил 24,7 до операции и 22,5 после операции (в сравнении с группой Bentall, где средний диаметр ФК 25,1 до операции ( $p=0,189$ ) и 21,9 после операции ( $p=0,120$ ). Средний диаметр ФК в группе DavidV/MillerI 23,1 до операции ( $p=0,603$ ) и 22,0 после операции ( $p=0,213$ ). В отдаленном периоде свобода от аортальной регургитации через 5 лет для группы DavidV/MillerI составила 79 %, для группы МРКА – 92 %. Через 10 лет данный показатель в группе DavidV/MillerI снизился до 51,8 %, в группе МРКА – до 79,7 %. Выживаемость сравниваемых групп через 5 лет составила в группе МРКА 88,6 % с небольшим снижением до 83 % через 10 лет; в группе DavidV/MillerI – 86,1 % со значительным снижением до 54,4 % через 10 лет. В группе Bentall выживаемость через 5 лет составила 88,5 %. Через 10 лет данный показатель в этой группе не изменился.

**ЗАКЛЮЧЕНИЕ.** Это исследование показывает, что предлагаемая методика может быть выполнена с хорошими непосредственными и отдаленными результатами. Методика относительно проста и воспроизводима.

**Ключевые слова:** аневризма восходящей аорты, реимплантация, аортальная недостаточность, модификация, отдаленные результаты

**Для цитирования:** Болдырев С. Ю., Сапунов В. А., Тепляков В. А., Белякова Я. В., Донцова М. В., Бут Д. В., Алуханян О. А., Барбухатти К. О. Отдаленные результаты применения модифицированной реимплантации клапана аорты у пациентов с аневризмой корня и восходящей аорты. *Вестник хирургии имени И. И. Грекова.* 2026;185(1):74–82. <https://doi.org/10.24884/0042-4625-2026-185-1-74-82>.

\* **Автор для связи:** Владимир Алексеевич Тепляков, ФГБОУ ВО «Кубанский государственный медицинский университет» Минздрава России, 350063, Россия, г. Краснодар, ул. им. Митрофана Седина, д. 4. E-mail: Vova.tepl@mail.ru.

## THE LONG-TERM RESULTS OF MODIFIED AORTIC VALVE REPLACEMENT IN PATIENTS WITH AORTIC ROOT AND ASCENDING AORTIC ANEURYSM

Sergey Yu. Boldyrev<sup>1, 2</sup>, Vyacheslav A. Sapunov<sup>1</sup>, Vladimir A. Teplyakov<sup>2\*</sup>, Yana V. Belyakova<sup>2</sup>, Mariya V. Dontsova<sup>3</sup>, Darya V. But<sup>4</sup>, Ovik A. Alukhanyan<sup>1, 2</sup>, Kirill O. Barbukhatti<sup>1, 2</sup>

<sup>1</sup> Research Institute – Ochapovsky Regional Clinical Hospital № 1  
167, 1st May str., Krasnodar, Russia, 350086

<sup>2</sup> Kuban State Medical University

4, Mitrofan Sedin str., Krasnodar, Russia, 350063

<sup>3</sup> Kuban State University

149, Stavropolskaya str., Krasnodar, Russia, 350040

<sup>4</sup> I. M. Sechenov First Moscow State Medical University (Sechenov University)

8, Trubetskaya str., Moscow, Russian Federation, 119991

Received 22.09.2024; accepted 21.01.2026

The OBJECTIVE of the study was to analyze the long-term results of the use of modified aortic valve reimplantation in patients with aortic root and ascending aortic aneurysms.

METHODS AND MATERIALS. From 2011 to 2024, 79 patients underwent surgery for ascending aortic aneurysm with aortic valve (AV) insufficiency using modified reimplantation of aortic valve (MRAV). The control groups were: 80 patients with Bentall procedure and 51 patients who underwent .

RESULTS. The average age of patients in the MRAV group was 61 years (53-68). The average diameter of the aorta in the study group was 55 mm, in the Bentall group 54 mm and in the David group 60 mm. The average diameter of the AV fibrous ring in the study group was 24.7 before surgery and 22.5 after surgery, compared with the Bentall group, where the average diameter of the AV was 25.1 before surgery ( $p=0.189$ ) and 21.9 after surgery ( $p=0.120$ ). The average diameter of the AV in the David group was 23.1 before surgery ( $p=0.603$ ) and 22.0 after surgery ( $p=0.213$ ). In the long-term period, freedom from aortic regurgitation after 5 years was 79% for the David group and 92% for the MRAV group. After 10 years, this indicator decreased to 51.8% in the David group and 79.7% in the MRAV group. The survival rate of the compared groups after 5 years was 88.6% in the MRAV group with a slight decrease to 83% after 10 years; in the David group – 86.1% with a significant decrease to 54.4% after 10 years. In the Bentall group, the survival rate after 5 years was 88.5%. After 10 years, this indicator in this group had not changed.

CONCLUSION. This study shows that the proposed technique can be performed with good immediate and long-term results. The technique is relatively simple and reproducible.

**Keywords:** ascending aortic aneurysm, reimplantation, aortic insufficiency, modification, long-term results

**For citation:** Boldyrev S. Yu., Sapunov V. A., Teplyakov V. A., Belyakova Ya. V., Dontsova M. V., But D. V., Alukhanyan O. A., Barbukhatti K. O. The long-term results of modified aortic valve replacement in patients with aortic root and ascending aortic aneurysm. *Grekov's Bulletin of Surgery*. 2026;185(1):74–82. (In Russ.). <https://doi.org/10.24884/0042-4625-2026-185-1-74-82>.

\* **Corresponding author:** Vladimir A. Teplyakov, Kuban State Medical University, 4, Mitrofan Sedin str., Krasnodar, 350063, Russia. E-mail: Vova.tepl@mail.ru.

**Введение.** Пациенты с наличием расширения корня, восходящей аорты и сопутствующей недостаточностью аортального клапана (АК) традиционно подвергаются замене вышеупомянутых структур клапаносодержащим сосудистым протезом, используя методику Bentall–deBono (Bentall) или ее модификацию [1, 2]. В 1990-х гг. появились методики, позволяющие сохранять собственный АК и в дальнейшем избежать антикоагулянтной терапии. Операция Yasoub [3], имеющая преимущество в формировании синусов Вальсальвы, улучшает коаптацию створок за счет уменьшения механической нагрузки на них. Однако эта операция в последующем показала дальнейшее расширение остатков тканей синусов Вальсальвы и фиброзного кольца аорты. Альтернативу, обеспечивающую лучшую стабилизацию кольца, особенно у пациентов с синдромом Марфана (СМ) или другими заболеваниями-

ми соединительной ткани, предложили Т. Е. David, С. М. Feindel (1992) [4]. Недостатком этой методики было отсутствие синусов Вальсальвы, что является возможной причиной аномального напряжения створок, которое ограничило бы долговечность нативного клапана. Чтобы преодолеть эту уязвимость, были добавлены некоторые модификации. Модификация DavidV/Miller, предложенная Craig Miller с целью создания широких неосинусов, использует сосудистый протез значительно большего размера – диаметр кольца + 6–8мм (David V) [5]. Также стал доступен фабрично изготовленный сосудистый протез с синусами Вальсальвы [6]. На сегодняшний день продолжают попытки усовершенствовать методику реимплантации АК во вновь созданный корень аорты. Здесь мы представляем результаты применения модифицированной реимплантации клапана аорты (МРКА).

**Методы и материалы.** С 2011 по 2024 гг. были проведены операции по поводу аневризмы восходящей аорты (АВА) с наличием недостаточности АК у 79 пациентов с применением МРКА. Контрольными группами были: 80 пациентов с операцией Bentall и 51 пациент, перенесших операцию DavidV/Miller I.

Пациенты с инфекционным эндокардитом, ранее имплантированным АК, пациенты с необходимым вмешательством на митральном клапане и пациенты с расслоением аорты были исключены из исследования.

Всем пациентам выполняли трансторакальную эхокардиографию для оценки функции АК до операции и в послеоперационном периоде, а также размеров проксимального отдела аорты. Интраоперационные чреспищеводные эхокардиограммы проводились для оценки функции АК сразу после вмешательства и оценки насосной функции левого желудочка. Данные о клиническом состоянии пациентов, осложнениях, включая необходимость повторной операции на корне аорты, были получены в ходе телефонного интервью с пациентом, с членами его семьи, данными из региональных клиник или врача первичного медицинского звена.

**Статистический анализ.** Обработка данных выполнена на языке программирования R (4.4.1 (R, USA) с использованием интегрированной среды разработки (IDE) R Studio (2024.04.2+764 for Windows). Категориальные и бинарные переменные представлены в виде частоты встречаемости события и доли, выраженной в процентах (абс. (%)). Количественные переменные представлены в виде медианы (Me) и межквартильного диапазона (Q3–Q1). Статистическое сравнение клинических характеристик исследуемых групп осуществлялось с помощью двустороннего непараметрического U-критерия Манна–Уитни для количественных данных, асимптотического  $\chi^2$ -теста на равенство долей (пропорций) для категориальных данных, в том числе с поправкой Йейтса для случая ожидаемых частот менее 5.

Для выравнивания неоднородных предоперационных показателей применяли метод псевдорандомизации Propensity score matching – (PSM) по методу ближайшего соседа. Метод PSM использовался для сопоставления данных двух групп в контексте оценки причинно-следственной связи между методикой лечения и результатом (выживаемость, свобода от реоперации и свобода от аортальной регургитации) с учетом клинических признаков до начала лечения. К таким признакам были отнесены при сравнении групп МРКА и Bentall: пол, возраст, Sm2, сопутствующие заболевания (хроническая обструктивная болезнь легких (ХОБЛ), артериальная гипертензия (АГ), сахарный диабет (СД), инсульт, гиперхолестеринемия, язвенная болезнь желудка (ЯБЖ), СМ, диаметр аорты, NYHA; при

сравнении МРКА и DavidV/MillerI: пол, возраст, Sm2, сопутствующие заболевания (ХОБЛ, АГ, СД, инсульт, гиперхолестеринемия, ЯБЖ), СМ, диаметр аорты, двустворчатый АК (ДАК), NYHA. После вычисления баллов склонности к «ближайшему соседу» пациенты были секвентированы случайным образом и сопоставлены в соотношении 1:1 с калибровкой 0,25 для случая МРКА vs Bentall. Для случая МРКА vs DavidV/MillerI использовался калибр 0,2 с фактическим сопоставлением с расстоянием Махаланобиса, которое рассчитывалось только с использованием признаков: диаметр, NYHA, фракция выброса (ФВ) и двустворчатый АК (ДАК). В результате сопоставления в сформированные выборки вошли 44 пациентов из каждой группы сравнения.

Выживаемость и свобода от реоперации на корне аорты оценивали с помощью Kaplan–Meier метода. Также была оценена свобода от 3–4 степени регургитации на АК.

**Хирургическая техника.** Операции выполнялись преимущественно через срединную стернотомию. При выполнении минидоступа применялась J-образная стернотомия. Искусственное кровообращение выполнялось по схеме аорта–правое предсердие в условиях мягкой (32 °С) гипотермии. Защита миокарда проводилась с использованием ретроградной/антеградной или селективной кристаллоидной кардиopleгии (Кустадиол). В случае замены дуги аорты в условиях циркуляторного ареста использовалась более глубокая гипотермия (26 °С) с селективной антеградной бигемисферальной перфузией головного мозга. Из-за того, что количество пациентов как с министернотомией, так и с заменой дуги аорты в исследуемой группе было небольшим, они не подверглись исследованию.

Операция Bentall выполнялась в модификации Kouchoukos с использованием кондуита с механическим протезом. Наша техника МРКА ранее была подробно описана [7–11]. После завершения кардиopleгии выполнялось иссечение аневризматически измененных тканей с оставлением полоски тканей до 4–5 мм, которые крепятся к фиброзному кольцу (ФК) АК. Отсекались коронарные артерии (КА) на кнопках. Выполняли измерение ФК АК. Подбирали линейный сосудистый протез по формуле: ФК АК = выбранный размер измерителя + 6–8 мм. Далее суживали протез проксимально до выбранного размера измерителя (соответствовал размеру ФК АК) двумя кисетными швами, проложенными в горизонтальном направлении, используя нити из полиэстера 2–0. Первая линия кисетного шва располагается на 1–2 мм проксимальнее края протеза. Вторая линия шва располагается на 3–4 мм выше первой линии. «Ребра» швов желателен расположить в шахматном порядке. Таким образом получена манжета шириной около 5 мм. Внутренний диаметр манжеты соответствует

Таблица 1

## Сравнительное описание преоперационных данных в группах МРКА и Bentall, МРКА и группе DavidV/Millerl после применения PSM

Table 1

## Comparative description of preoperative data in the MRAV and Bentall groups, as well as between the MRAV and David groups after applying PSM

Клинический признак	PSM			PSM		
	МРКА (n=44)	DavidV/Millerl (n=44)	p	МРКА (n=44)	Bentall (n=44)	p
Мужчины	36 (81,8)	36 (81,8)	1,0	36 (81,8)	38 (86,4)	0,549
Женщины	8 (18,2)	8 (18,2)	1,0	8 (18,2)	5 (11,4)	0,549
Возраст	60 (53–67)	63 (58–66,5)	0,812*	62 (54–68)	63 (53–68)	0,770*
Sm2	2,04 (1,88–2,18)	2,03 (1,88–2,19)	0,695*	2,02 (1,90–2,18)	1,93 (1,83–2,23)	0,413*
ХОБЛ	2 (4,5)	1 (2,3)	1,0	1 (2,3)	1 (2,3)	1,0
АГ	28 (63,6)	27 (61,4)	0,826	24 (54,5)	21 (47,7)	0,670
СД	3 (6,8)	2 (4,5)	1,0	2 (4,5)	1 (2,3)	1,0
Инсульт	2 (4,5)	2 (4,5)	1,0	2 (4,5)	3 (6,8)	1,0
Гиперхоло-стеринемия	1 (2,3)	1 (2,3)	1,0	2 (4,5)	1 (2,3)	1,0
ЯБЖ	3 (6,8)	2 (4,5)	1,0	1 (2,3)	2 (4,5)	1,0
Синдром Марфана	4 (9,1)	4 (9,1)	1,0	4 (9,1)	5 (11,4)	1,0
Двустворчатый АК	4 (9,1)	4 (9,1)	1,0	7 (15,9)	9 (20,5)	0,783
Диаметр восходящей аорты	55 (49–60)	60 (55–60)	0,402*	55 (50–60)	54 (49–58)	0,406*
NYHA: 1 класс	16 (36,4)	16 (36,4)	1,0	12 (27,3)	15 (34,1)	0,488
NYHA: 2 класс	9 (20,5)	12 (27,3)	0,453	9 (20,5)	10 (22,7)	0,796
NYHA: 3 класс	18 (40,9)	16 (36,4)	0,662	21 (47,7)	17 (38,6)	0,389
NYHA: 4 класс	1 (2,3)	0	1,0	2 (4,5)	2 (4,5)	1,0

Примечание: ХОБЛ – хроническая обструктивная болезнь легких; АГ – артериальная гипертензия; СД – сахарный диабет; ЯБЖ – язвенная болезнь желудка; АК – аортальный клапан; \* – использовался U-тест Манна – Уитни, в остальных случаях – асимптотический  $\chi^2$ -тест на равенство долей (пропорций), в том числе с поправкой Йейтса в случае наличия ожидаемых частот <5.

Таблица 2

## Сравнительное описание интраоперационных данных в группах МРКА и Bentall, МРКА и группе DavidV/Millerl после применения PSM

Table 2

## Comparative description of intraoperative data in the MRAV and Bentall groups, as well as between the MRAV and David groups after applying PSM

Клинический признак	PSM			PSM		
	МРКА (n=44)	DavidV/Millerl (n=44)	p	МРКА (n=44)	Bentall (n=44)	p
ИК мин	169,5 (133,8–206)	190,5 (173,8–213,5)	0,050	172 (145–205)	108 (91–136)	<0,001
ИМ мин	119,5 (95,8–134,5)	141,5 (122,5–160,2)	0,027	133 (113–161)	80 (67–103)	<0,001
Кровотечение	2 (4,5)	1 (2,3)	1,0	2 (4,5)	0	0,494
Рестернотомия	3 (6,8)	1 (2,3)	0,609	4 (9,1)	0	0,125

Примечание: ИК – искусственное кровообращение; ИМ – ишемия миокарда.

внутреннему диаметру ФК АК. Следует помнить, что, подбирая протез представленным образом, нужно учитывать небольшое суживание ФК АК, что может приводить к излишней высоте коаптации створок АК. В таком случае можно подготовить проксимальную часть протеза на измерителе диаметра ФК АК на один размер больше от измеренного. Учитывая, что ФК АК зачастую бывает дилатировано, выбор измерителя зависит от опыта хирурга. Затем накладывали только 3 П-образных шва на прокладках из тефлона 3×7 мм при помощи

нити из полиэстера ниже основания створок, трансмурально, в направлении изнутри наружу. Далее проксимальную часть протеза прошивали нитями, идущими от ФК АК, симметрично между линиями двух горизонтальных швов сформированной манжеты. Далее протез низводили, фиксировали, АК реимплантировали непрерывным обвивным швом, фиксируя комиссуральные столбы нитью с прокладками из политетрафторэтилена.

После реимплантации АК выполняли реимплантацию КА обвивным швом нитью из полипропилена.

Таблица 3

## Эхокардиографические данные до и после оперативного вмешательства

Table 3

## Echocardiographic data before and after the surgical intervention

Параметр	МРКА		Bentall		DavidV/MillerI		p, МРКА vs Bentall		p, МРКА vs DavidV/MillerI	
	до	После	До	После	До	После	До	После	До	После
ФК АК, мм	24,7 (23,8–25,8)	22,5 (22,3–23,1)	25,1 (24,4–25,8)	21,9 (21,7–22,5)	23,1 (20,9–23,9)	22,0 (19,9–23,2)	0,189	0,120	0,603	0,213
ФВ ЛЖ, %	55 (48,5–55)	56 (55–57,5)	55 (47–55)	57 (47,8–60,3)	54,5 (52–55)	56 (55–58)	0,474	0,781	0,803	0,571
КДР ЛЖ, мм	60,7 (59,8–62,1)	56,4 (55,6–57,7)	56,1 (50–57,4)	51 (55,4–52,3)	60,2 (54,7–65,3)	57,2 (52–62)	<0,001	<0,001	0,561	0,677
АН, нет	10 (16,7)	12 (20,0)	18 (38,3)	22 (46,8)	13 (38,2)	14 (47,2)	0,012	0,003	<0,001	0,027
АН, 1 ст.	16 (26,7)	19 (31,7)	18 (38,3)	16 (34,0)	10 (29,4)	12 (35,3)	0,200	0,795	0,775	0,719
АН, 2 ст.	27 (45,0)	24 (40,0)	11 (23,4)	9 (19,1)	10 (29,4)	8 (23,5)	0,021	0,021	0,137	0,105
АН, 3 ст.	7 (11,7)	5 (8,3)	0	0	1 (2,9)	0	0,043	0,118	0,284	0,211

Примечание: ФК АК – фиброзное кольцо аортального клапана; ФВ ЛЖ – фракция выброса левого желудочка; КДР ЛЖ – конечный диастолический размер левого желудочка; АН – аортальная недостаточность.

Таблица 4

## Послеоперационные данные

Table 4

## Postoperative data

Параметр	МРКА (n=79)		Bentall (n=80)		p1*	DavidV/MillerI (n=51)		p2	p3
	Абс.	%	Абс.	%		Абс.	%		
Реоперация	6	7,6	–	–	–	3	5,88	0,983	–
Смерть госпитальная	2	2,5	6	7,5	0,285	1	1,96	1,0	0,329
Смерть в отдаленном периоде	7	8,8	7	8,7	0,99	9	17,65	0,224	0,214
Госпитальная смерть (причины)	Сепсис-2		ТЭЛА, пневмония, сепсис-2, ПОН, отек ГМ, кровотечение			Сепсис, ПОН			
Отдаленная смерть (причины)	Неизвестные причины, ИМ, эндокардит, COVID-19, ПОН, инсульт, цирроз печени		Неизвестные причины – 2, инсульт, cancer – 2, COVID-19, ОЧН			Неизвестные причины – 3, пневмония, ХБП, Cancer-2, атеросклероз артерий, инфекции			

Примечание: ТЭЛА – тромбоэмболия легочной артерии; ПОН – полиорганная недостаточность; отек ГМ – отек головного мозга; ИМ – инфаркт миокарда; ОЧН – острая сердечная недостаточность; ХБП – хроническая болезнь почек.

Заключительное формирование нового корня аорты осуществляли путем сужения сосудистого протеза на уровне синотубулярного гребня.

**Результаты.** Основные характеристики 132 пациентов представлены в *табл. 1*. Средний возраст пациентов в группе МРКА составил 61 год (53–68). Женщин было 8 (18,2 %) в исследуемой группе, 5 (11,4 %) в группе Bentall, 8 (18,2 %) в группе DavidV/MillerI. СМ отмечен у 4 (9 %) пациентов в МРКА и DavidV/MillerI группах, 5 (11,4 %) в группе Bentall. ДАК встретился у 7 (15,9 %) в МРКА группе, 9 (20,5 %) в группе Bentall и 4 (9,1 %) в группе DavidV/MillerI. Средний диаметр аорты в исследуемой группе составил 55 мм, в группе Bentall 54 мм и в группе DavidV/MillerI 60 мм. 4 класс по NYHA был выявлен у 2 (4,5 %) пациентов в исследуемой и Bentall группах.

Основные интраоперационные данные представлены в *табл. 2*. При сравнении групп с реимплантацией АК достоверно отмечено меньшее время пережатия аорты и искусственного кровообращения в группе с МРКА.

Средний диаметр ФК АК до, после и в отдаленном периоде представлен в *табл. 3*. Ссылаясь на *табл. 3*, мы выяснили, что средний диаметр фиброзного кольца АК в исследуемой группе составил 24,7 мм до операции и 22,5 мм после операции в сравнении с группой Bentall, где средний диаметр ФК 25,1 мм до операции ( $p=0,189$ ) и 21,9 мм после операции ( $p=0,120$ ). Средний диаметр ФК в группе DavidV/MillerI 23,1 мм до операции ( $p=0,603$ ) и 22,0 мм после операции ( $p=0,213$ ).

*Отдаленные результаты.* Выживаемость среди 3 групп пациентов представлена в *рис. 1*.

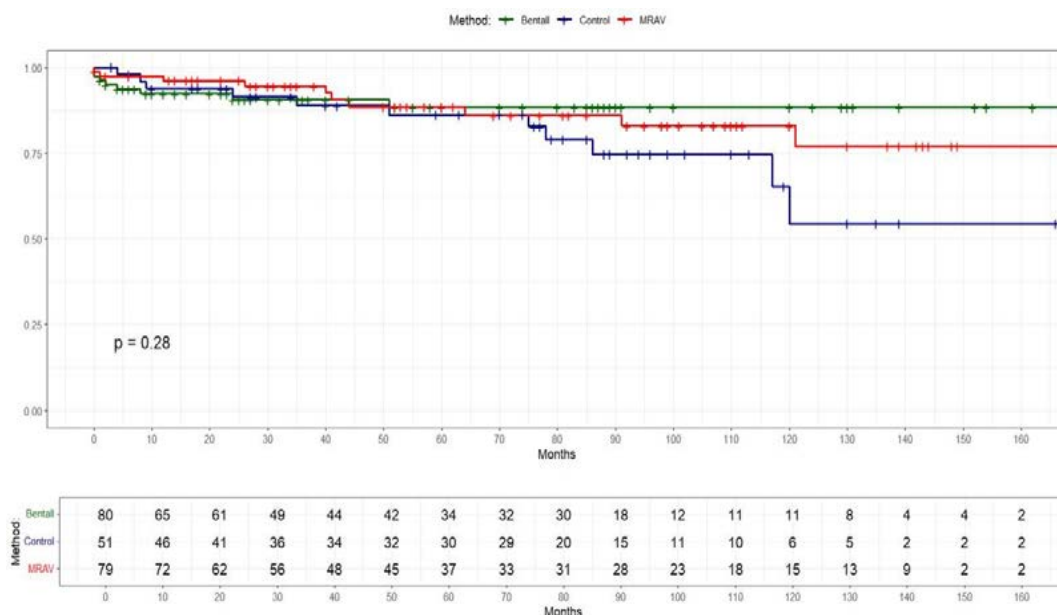


Рис. 1. Выживаемость среди 3 групп  
 Fig. 1. Survival rate among 3 groups

В отдаленном периоде свобода от аортальной регургитации через 5 лет для группы DavidV/MillerI составила 79 % (ДИ95 %: 66,1–94,4 %), для группы МРКА – 92 % (ДИ 95 %: 85,2–99,3 %). Через 10 лет данный показатель в группе DavidV/MillerI снизился до 51,8 % (ДИ 95 %: 27,8–96,5 %), в группе МРКА – до 79,7 % (ДИ 95 %: 65,5–96,9 %).

В отдаленном периоде свобода от аортальной реоперации через 5 лет в сравниваемых группах оказалась примерно одинакова: в группе DavidV/MillerI 95,2 % (ДИ 95 %: 86,6 – 100 %), в группе МРКА – 95,3 % (ДИ 95 %: 90,2 – 100 %). Через 10 лет уровень свободы от реоперации в группе DavidV/MillerI снизился до 75,2 % (ДИ 95 %: 56,6–100 %). В группе МРКА он практически не изменился и составил 92,5 % (ДИ 95 %: 85,3–100 %).

Выживаемость сравниваемых групп через 5 лет составила в группе МРКА 88,6 % (ДИ 95 %: 80,1–97,1 %) с небольшим снижением до 83 % (ДИ 95 %: 72,9–94,5 %) через 10 лет; в группе DavidV/MillerI – 86,1 % (ДИ 95 %: 76,3–97,2 %) со значительным снижением до 54,4 % (ДИ 95 %: 33,4–88,7 %) через 10 лет. В группе Bentall выживаемость через 5 лет составила 88,5 % (ДИ 95 %: 81,1–96,6 %). Через 10 лет данный показатель в этой группе не изменился.

**Обсуждение.** С тех пор как Yasoub и David впервые сообщили о реконструкции корня аорты с сохранением нативного АК, было внедрено много модификаций, включая модификацию Cochrane (которая также именуется Seattle модификация) [12], искусственные синусы Васильсальвы [13], модификация Миллера [5]. Основные интересы заключались в том, как создать неосинус для улучшения свойств физиологии корня аорты, упростить метод, уменьшить количество линий швов для уменьше-

ния кровотечения и предотвратить расширение ФК в течение десятилетий наблюдения.

Наша группа ранее сообщила о простой модификации операции реимплантации, названной нами модификацией «Кубанская манжета» (Kuban Cuff modification) [8, 11] и целями настоящего исследования были изучение ее долгосрочных результатов. Как результат, наша модификация имеет хороший результат с точки зрения предотвращения возникновения аортальной регургитации в отдаленном периоде даже у пациентов с СМ, низкий процент реопераций (рис. 1, 2). Суть нашего метода заключается в том, что, в отличие от оригинальной методики David и других модификаций, когда накладывается множество швов под створками АК, мы используем только 3 горизонтальных субаннулярных шва нитью из полиэстера. Данные швы удерживают сосудистый протез и расположены под углом 120°С по отношению друг к другу. Другим важным аспектом является то, что мы накладываем две горизонтальные нити на проксимальную часть сосудистого протеза, которые создают пояс жесткости и предотвращают возможную дилатацию ФК АК. Учитывая особенности строения нитей, этот пояс жесткости не является статичным. Нити обладают некоторой растяжимостью в систолу-диастолу сердечного цикла (до 10 % от исходного состояния по нашему мнению) и позволяют сохранить часть кинетической энергии в проталкивании крови. Последнее явление напоминает нам методику предотвращения дилатации кольца при выполнении операции ремоделирования [14].

С 2011 г. мы начали применять МРКА и были проанализированы предоперационные, интраоперационные и послеоперационные данные этой методики. Для оценки качества данной методики

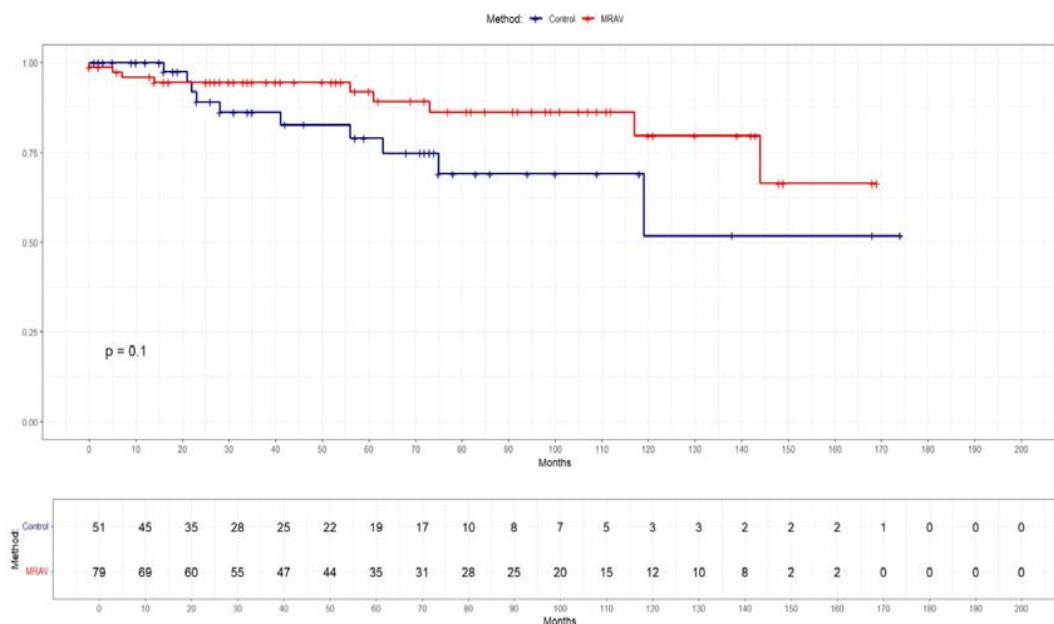


Рис. 2. Свобода от аортальной регургитации

Fig. 2. Freedom from aortic regurgitation

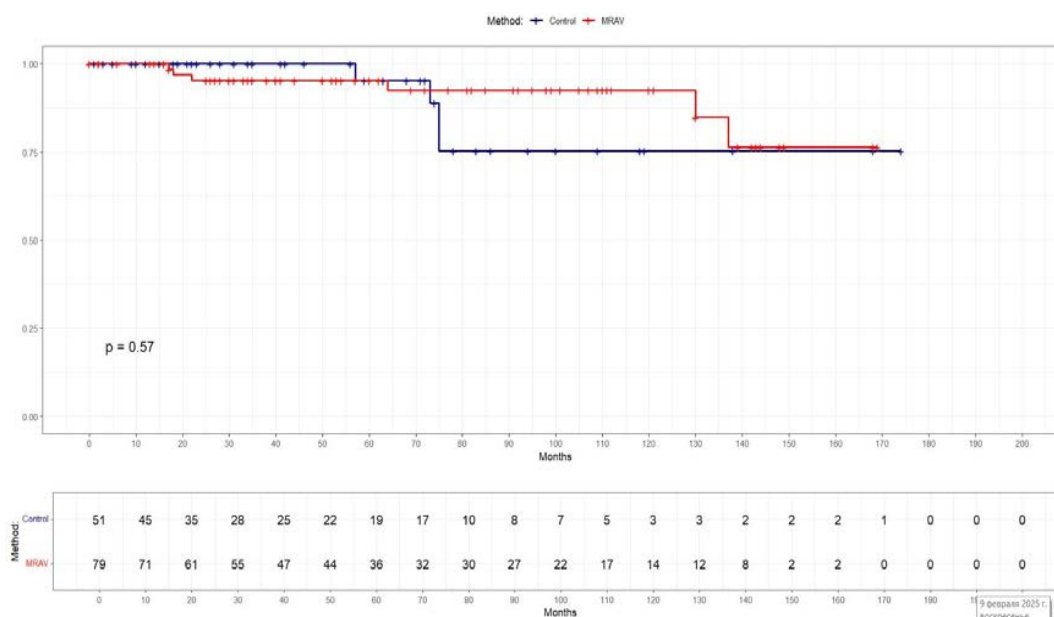


Рис. 3. Свобода от реоперации на корне аорты

Fig. 3. Freedom from reoperation on the aortic root

мы сравнили ее с процедурой Bentall и DavidV/MillerI. Из исследования ясно, что предложенная методика дает возможность уменьшить среднее время ИК 170 vs 190 мин МРКА vs DavidV/MillerI (P=0,05). Но особенно важно, что при использовании методики отмечено меньшее время пережатия аорты – 119,5 мин МРКА vs 141 мин DavidV/MillerI (p=0,027).

При использовании нашей методики наблюдалось схожее количество послеоперационных кровотечений (без учета анализа PSM): 3 vs 1 в группах МРКА vs DavidV/MillerI (p=0,943). В группе Bentall vs МРКА 3 случая (p=1,0). Рестернотомий было 2 (МРКА), 1 (DavidV/MillerI) и 2 (Bentall) группах.

В послеоперационном периоде отмечено 2 vs 1 летальных исхода в группах МРКА vs DavidV/MillerI (p=0,99) по причине сепсиса. В группе Bentall отмечено 6 (p=0,224) летальных исходов (табл. 4).

Говоря об отдаленных результатах (табл. 4), мы видим, что нет разницы в зафиксированных летальных исходах во всех группах.

Мы сравнили результаты функции клапанов аорты МРКА и DavidV/MillerI, а также МРКА и Bentall, которые показывают отличную функцию АК в группе МРКА в отдаленном периоде и невысокий риск реоперации (рис. 2, 3).

**Выводы.** Наша модификация обеспечивает хорошую стабильность геометрии фиброзного

кольца благодаря наложению двух горизонтальных кисетных швов на проксимальную часть сосудистого протеза, формируя «пояс жесткости», что позволяет фиброзному кольцу оставаться стабильным в отдаленном периоде.

Говоря об интраоперационных показателях, мы выяснили, что методика МРКА позволила сократить время искусственного кровообращения и время ишемии миокарда в сравнении с группой DavidV/MillerI. Это свидетельствует о технической простоте и воспроизводимости процедуры.

В ходе нашего исследования мы выяснили, что МРКА показала хорошие отдаленные результаты и может быть успешно использована в хирургическом лечении пациентов с аневризмой корня и восходящего отдела аорты.

Методика МРКА продемонстрировала сопоставимые результаты в сравнении с операцией DavidV/MillerI в отношении свободы от аортальной регургитации.

Свобода от реоперации на корне аорты через 10 лет существенно выше в группе МРКА по сравнению с группой DavidV/MillerI.

Методика МРКА, в отличие от операции Bentall, позволяет избежать необходимости в пожизненной антикоагулянтной терапии, что особенно важно для пациентов молодого и среднего возраста.

Это исследование показывает, что предлагаемая методика может быть выполнена с хорошими непосредственными и отдаленными результатами. Методика относительно проста и воспроизводима.

#### Конфликт интересов

Авторы заявили об отсутствии конфликта интересов.

#### Conflict of interest

The authors declare no conflict of interest.

#### Соответствие нормам этики

Авторы подтверждают, что соблюдены права людей, принимавших участие в исследовании, включая получение информированного согласия в тех случаях, когда оно необходимо, и правила обращения с животными в случаях их использования в работе. Подробная информация содержится в Правилах для авторов.

#### Compliance with ethical principles

The authors confirm that they respect the rights of the people participated in the study, including obtaining informed consent when it is necessary, and the rules of treatment of animals when they are used in the study. Author Guidelines contains the detailed information.

#### ЛИТЕРАТУРА

- Bentall H., De Bono A. A technique for complete replacement of the ascending aorta. *Thorax* 1968. Vol. 23, № 4. P. 338–339.
- Kouchoukos N. T., Marshall W. G. Jr., Wedige-Stecher T. A. Eleven-year experience with composite graft replacement of the ascending aorta and aortic valve. *J Thorac Cardiovasc Surg.* 1986. Vol. 92, № 4. P. 691–705. PMID: 3531730.
- Sarsam M. A., Yacoub M. Remodeling of the aortic valve annulus. *J Thorac Cardiovasc Surg.* 1993. Vol. 105. P. 435–8.
- David T. E., Feindel C. M. An aortic valve-sparing operation for patients with aortic incompetence and aneurysm of the ascending aorta. *J Thorac Cardiovasc Surg.* 1992. Vol. 103. P. 617–21. discussion 22.

- Demers P., Miller D. C. Simple modification of «T. David-V» valve-sparing aortic root replacement to create graft pseudosinuses. *Ann Thorac Surg.* 2004. Vol. 78, № 4. P. 1479–81. <https://doi.org/10.1016/j.athoracsur.2003.08.032>. PMID: 15464530.
- De Paulis R., Scaffa R., Nardella S. et al. Use of the Valsalva graft and long-term follow-up. *J Thorac Cardiovasc Surg.* 2010. Vol. 140, № 6 Suppl. P. S23–7; discussion S45–51. <https://doi.org/10.1016/j.jtcvs.2010.07.060>. PMID: 21092792.
- Болдырев С. Ю., Россоха О. А., Барбухатти К. О., Порханов В. А. Реимплантация клапана аорты с использованием методики Kuban Cuff у больных с аневризмой восходящей аорты и аортальной недостаточностью. Патология кровообращения и кардиохирургия. 2016. Т. 20, № 2. С. 17–25. <https://doi.org/10.21688-1681-3472-2016-2-17-25>.
- Boldyrev S., Barbukhatty K., Porhanov V. A Novel Tool to Facilitate Crimping Suture Placement for a Modified David V/Miller Aortic Root Replacement. *Aorta.* 2014. Vol. 2, № 4. P. 161–166. <https://doi.org/10.12945/j.aorta.2014.14-024>.
- Болдырев С. Ю., Маньков Д. Р., Россоха О. А. и др. Реимплантация двустворчатого клапана аорты. Кардиология и сердечно-сосудистая хирургия. 2013. № 6. С. 105–107.
- Болдырев С. Ю., Барбухатти К. О., Россоха О. А. и др. Реимплантация двустворчатого клапана аорты с реконструкцией створок. Кардиология и сердечно-сосудистая хирургия. 2014. № 2. С. 77–79.
- Boldyrev S., Kaleda V., Barbukhatty K. Aortic valve reimplantation using Kuban Cuff modification in a patient with acute type A aortic dissection and aortic valve insufficiency. *Ann Cardiothorac Surg.* 2016. Vol. 5, № 4. P. 404–6. <https://doi.org/10.21037/acs.2016.07.03>. PMID: 27563556; PMCID: PMC4973117.
- Cochran R. P., Kunzelman K. S., Eddy A. C. et al. Modified conduit preparation creates a pseudosinus in an aortic valve-sparing procedure for aneurysm of the ascending aorta. *J Thorac Cardiovasc Surg.* 1995. Vol. 109. P. 1049–57. discussion 57–8.
- De Paulis R., Scaffa R., Nardella S. et al. Use of the Valsalva graft and long-term follow-up. *J Thorac Cardiovasc Surg.* 2010. Vol. 140. P. S23–7. discussion S45–51.
- Holubec T., Higashigaito K., Belobradek Z. et al. An Expandable Aortic Ring in Aortic Root Remodeling: Exact Position, Pulsatility, Effectiveness, and Stability in Three-Dimensional CT Study. *Ann Thorac Surg.* 2017. Vol. 103, № 1. P. 83–90. <https://doi.org/10.1016/j.athoracsur.2016.05.098>. PMID: 27457826.

#### REFERENCES

- Bentall H., De Bono A. A technique for complete replacement of the ascending aorta. *Thorax* 1968;23(4):338–339.
- Kouchoukos N. T., Marshall W. G. Jr., Wedige-Stecher T. A. Eleven-year experience with composite graft replacement of the ascending aorta and aortic valve. *J Thorac Cardiovasc Surg.* 1986;92(4):691–705. PMID: 3531730.
- Sarsam M. A., Yacoub M. Remodeling of the aortic valve annulus. *J Thorac Cardiovasc Surg.* 1993;105:435–8.
- David T. E., Feindel C. M. An aortic valve-sparing operation for patients with aortic incompetence and aneurysm of the ascending aorta. *J Thorac Cardiovasc Surg.* 1992;103:617–21. discussion 22.
- Demers P., Miller D. C. Simple modification of «T. David-V» valve-sparing aortic root replacement to create graft pseudosinuses. *Ann Thorac Surg.* 2004;78(4):1479–81. <https://doi.org/10.1016/j.athoracsur.2003.08.032>. PMID: 15464530.
- De Paulis R., Scaffa R., Nardella S. et al. Use of the Valsalva graft and long-term follow-up. *J Thorac Cardiovasc Surg.* 2010;140(6 Suppl):S23–7; discussion S45–51. <https://doi.org/10.1016/j.jtcvs.2010.07.060>. PMID: 21092792.
- Boldyrev S., Rossokha O., Barbukhatty K., Porkhanov V. Aortic valve reimplantation by using a Kuban Cuff technique in patients with ascending aorta aneurysm and aortic insufficiency. *Patologiya krovoobrazhshcheniya i kardiokhirurgiya = Circulation Pathology and Cardiac Surgery.* 2016;20(2):17–25. (In Russ.). <https://doi.org/10.21688-1681-3472-2016-2-17-25>.
- Boldyrev S., Barbukhatty K., Porhanov V. A Novel Tool to Facilitate Crimping Suture Placement for a Modified David V/Miller Aortic Root Replacement. *Aorta.* 2014;2(4):161–166. <https://doi.org/10.12945/j.aorta.2014.14-024>.

9. Boldyrev S. Iu., Man'kov D. R., Rossokha O. A. et al. Bicuspid aortic valve reimplantation. Russian Journal of Cardiology and Cardiovascular Surgery. 2013;6(6):105–107. (In Russ.).
10. Boldyrev S. Iu., Barbukhatti K. O., Rossokha O. A. et al. Bicuspid aortic valve reimplantation with reconstruction of flaps. Russian Journal of Cardiology and Cardiovascular Surgery. 2014;7(2):77–79. (In Russ.).
11. Boldyrev S., Kaleda V., Barbukhatti K. Aortic valve reimplantation using Kuban Cuff modification in a patient with acute type A aortic dissection and aortic valve insufficiency. Ann Cardiothorac Surg. 2016;5(4):404–6. <https://doi.org/10.21037/acs.2016.07.03>. PMID: 27563556; PMCID: PMC4973117.
12. Cochran R. P., Kunzelman K. S., Eddy A. C. et al. Modified conduit preparation creates a pseudosinus in an aortic valve-sparing procedure for aneurysm of the ascending aorta. J Thorac Cardiovasc Surg. 1995;109:1049–57. discussion 57–8.
13. De Paulis R., Scaffa R., Nardella S. et al. Use of the Valsalva graft and long-term follow-up. J Thorac Cardiovasc Surg. 2010;140:S23–7. discussion S45–51.
14. Holubec T., Higashigaito K., Belobradec Z. et al. An Expandable Aortic Ring in Aortic Root Remodeling: Exact Position, Pulsatility, Effectiveness, and Stability in Three-Dimensional CT Study. Ann Thorac Surg. 2017;103(1):83–90. <https://doi.org/10.1016/j.athoracsur.2016.05.098>. PMID: 27457826.

#### Информация об авторах:

**Болдырев Сергей Юрьевич**, доктор медицинских наук, профессор кафедры кардиохирургии и кардиологии, Кубанский государственный медицинский университет (г. Краснодар, Россия), врач сердечно-сосудистый хирург отделения КХО, Научный исследовательский центр – Краевая клиническая больница № 1 им. проф. С. В. Очаповского (г. Краснодар, Россия), ORCID: 0000-0003-3325-3146; **Сапунов Вячеслав Анатольевич**, врач сердечно-сосудистый хирург отделения КХО, Научный исследовательский центр – Краевая клиническая больница № 1 им. проф. С. В. Очаповского (г. Краснодар, Россия), ORCID: 0000-0002-3774-1983; **Тепляков Владимир Алексеевич**, студент, Кубанский государственный медицинский университет (г. Краснодар, Россия), ORCID: 0009-0002-6472-1563; **Белякова Яна Вячеславовна**, студент, Кубанский государственный медицинский университет (г. Краснодар, Россия), ORCID: 0009-0009-9783-4936; **Донцова Мария Владимировна**, кандидат социологических наук, доцент кафедры Социологии, Кубанский государственный университет имени И. М. Сеченова (Сеченовский Университет) (Москва, Россия), ORCID: 0009-0009-4061-2283; **Алукхьян Овик Арменович**, доктор медицинских наук, профессор кафедры кардиохирургии и кардиологии, президент ассоциации сосудистых хирургов и флебологов Кубани, член правления Российского общества ангиологов и сосудистых хирургов, член исполнительного Совета ассоциации флебологов России, Кубанский государственный медицинский университет (г. Краснодар, Россия), ORCID: 0000-0001-8982-7095; **Барбухатти Кирилл Олегович**, доктор медицинских наук, профессор, главный сердечно-сосудистый хирург Краснодарского края, зав. кафедрой кардиохирургии и кардиологии, Кубанский государственный медицинский университет (г. Краснодар, Россия), зав. отделением КХО, Научный исследовательский центр – Краевая клиническая больница № 1 им. проф. С. В. Очаповского (г. Краснодар, Россия), ORCID: 0000-0001-6403-3299.

#### Information about authors:

**Boldyrev Sergey Yu.**, Dr. of Sci. (Med.), Professor of the Department of Cardiac Surgery and Cardiology, Kuban State Medical University (Krasnodar, Russia), Cardiovascular Surgeon of the Cardiac Surgery Department, Research Institute – Ochapovsky Regional Clinical Hospital № 1 (Krasnodar, Russia), ORCID: 0000-0003-3325-3146; **Sapunov Vyacheslav A.**, Cardiovascular Surgeon of the Cardiac Surgery Department, Research Institute – Ochapovsky Regional Clinical Hospital № 1 (Krasnodar, Russia), ORCID: 0000-0002-3774-1983; **Tepliyakov Vladimir A.**, Student, Kuban State Medical University (Krasnodar, Russia), ORCID: 0009-0002-6472-1563; **Belyakova Yana V.**, Student, Kuban State Medical University (Krasnodar, Russia), ORCID: 0009-0009-9783-4936; **Dontsova Mariya V.**, Cand. of Sci. (Sociol.), Associate Professor of the Department of Sociology, Kuban State University (Krasnodar, Russia); **But Darya V.**, student, I. M. Sechenov First Moscow State Medical University (Sechenovskiy University) (Moscow, Russia), ORCID: 0009-0009-4061-2283; **Alukhnyan Ovik A.**, Dr. of Sci. (Med.), Professor of the Department of Cardiac Surgery and Cardiology, President of the Association of Vascular Surgeons and Phlebologists of Kuban, Member of the Board of the Russian Society of Angiologists and Vascular Surgeons, member of the Executive Board of the Association of Phlebologists of Russia, Kuban State Medical University (Krasnodar, Russia), ORCID: 0000-0001-8982-7095; **Barbukhatti Kirill O.**, Dr. of Sci. (Med.), Professor, Chief Cardiovascular Surgeon of Krasnodar Region, Head of the Department of Cardiac Surgery and Cardiology, Kuban State Medical University (Krasnodar, Russia), Head of the CWC Department, Research Institute – Ochapovsky Regional Clinical Hospital № 1 (Krasnodar, Russia), ORCID: 0000-0001-6403-3299.

© CC BY Коллектив авторов, 2026  
УДК 616.12-007.61-089.81  
<https://doi.org/10.24884/0042-4625-2026-185-1-83-90>

## ВЫРАЖЕННОСТЬ СЕПТАЛЬНОЙ РЕДУКЦИИ И ИСХОДЫ ПОСЛЕ ЭТАНОЛОВОЙ СЕПТАЛЬНОЙ АБЛАЦИИ У ПАЦИЕНТОВ С ОБСТРУКТИВНОЙ ГИПЕРТРОФИЧЕСКОЙ КАРДИОМИОПАТИЕЙ

Е. А. Шлойдо<sup>1</sup>, М. Г. Каштанов<sup>3, 4\*</sup>, К. В. Попов<sup>1</sup>, А. С. Сергеев<sup>1</sup>, Д. С. Мазнев<sup>1</sup>, С. Д. Чернышев<sup>2</sup>

<sup>1</sup> Городская многопрофильная больница № 2  
194354, Санкт-Петербург, м. Озерки, Учебный пер., д. 5

<sup>2</sup> Свердловская областная клиническая больница № 1  
620102, Россия, г. Екатеринбург, ул. Волгоградская, д. 185

<sup>3</sup> Уральский федеральный университет имени Б. Н. Ельцина  
620002, Россия, г. Екатеринбург, ул. Мира, 19

<sup>4</sup> Тюменский кардиологический научный центр, филиал Томского национального исследовательского медицинского центра Российской академии наук  
625026, Россия, г. Тюмень, ул. Мельникайте, д. 111

Поступила в редакцию 17.04.2024 г.; принята к печати 21.01.2026 г.

**ВВЕДЕНИЕ.** Исследование посвящено изучению влияния глубины редукции межжелудочковой перегородки (<5 мм и ≥5 мм) на исходы после этаноловой (алкогольной) септальной аблации.

**МЕТОДЫ И МАТЕРИАЛЫ.** Проанализированы данные 597 пациентов с обструктивной гипертрофической кардиомиопатией, перенесших этаноловую септальную аблацию. Пациенты распределены на 2 группы: септальная редукция <5 мм (329 пациентов); септальная редукция ≥5 мм (268 пациентов). Для коррекции дисбаланса между группами использован метод сопоставления оценок склонности. Исходы изучены в сопоставленных и несопоставленных когортах.

**РЕЗУЛЬТАТЫ.** В отдаленном периоде зафиксировано 63 смерти. В группе с редукцией ≥5 мм градиенты выносящего тракта левого желудочка были ниже ( $p < 0,0001$ ). В группе с редукцией <5 мм чаще выявлялась остаточная обструкция: несопоставленная когорта: 87 (26 %) против 37 (14 %),  $p < 0,0001$ ; сопоставленная когорта: 66 (33 %) против 21 (10 %),  $p < 0,0001$ . Отдаленная выживаемость была статистически значимо ниже в группе с редукцией <5 мм: ОР 0,47 (95 % ДИ: 0,24–0,89),  $p = 0,019$ .

**ЗАКЛЮЧЕНИЕ.** Септальная редукция менее 5 мм после этаноловой аблации ассоциирована с более высокими градиентами выносящего тракта левого желудочка; повышенной частотой остаточной обструкции; худшей отдаленной выживаемостью.

**Ключевые слова:** этаноловая септальная аблация, гипертрофическая кардиомиопатия, обструкция, выносящий тракт левого желудочка, септальная редукция

**Для цитирования:** Шлойдо Е. А., Каштанов М. Г., Попов К. В., Сергеев А. С., Мазнев Д. С., Чернышев С. Д. Выраженность септальной редукции и исходы после этаноловой септальной аблации у пациентов с обструктивной гипертрофической кардиомиопатией. *Вестник хирургии имени И. И. Грекова*. 2026;185(1):83–90. <https://doi.org/10.24884/0042-4625-2026-185-1-83-90>.

\* **Автор для связи:** Максим Геннадьевич Каштанов, Тюменский кардиологический научный центр, филиал Томского национального исследовательского медицинского центра Российской академии наук, 625026, Россия, г. Тюмень, ул. Мельникайте, д. 111. E-mail: [kashtanov-maksim@mail.ru](mailto:kashtanov-maksim@mail.ru).

## THE SEPTAL REDUCTION SEVERITY AND OUTCOMES AFTER ALCOHOL SEPTAL ABLATION IN PATIENTS WITH OBSTRUCTIVE HYPERTROPHIC CARDIOMYOPATHY

Evgenii A. Shloydo<sup>1</sup>, Maksim G. Kashtanov<sup>3, 4\*</sup>, Kirill V. Popov<sup>1</sup>, Alexey S. Sergeev<sup>1</sup>, Dmitrii S. Maznev<sup>1</sup>, Sergey D. Chernyshev<sup>2</sup>

<sup>1</sup> City Multidisciplinary Hospital № 2

5, Uchebny lane, Saint Petersburg, Russia, 194354

<sup>2</sup> Sverdlovsk Regional Clinical Hospital № 1

185, Volgogradskaya str., Yekaterinburg, Russia, 620102

<sup>3</sup> Ural Federal University

19, Mira str., Yekaterinburg, Russia, 620002

<sup>4</sup> Tyumen Cardiology Research Center, branch of the Tomsk National Research Medical Center of the Russian Academy of Sciences

111, Melnikayte str., Tyumen, Russia, 625026

Received 17.04.2024; accepted 21.01.2026

**INTRODUCTION.** This study examines the impact of the degree of interventricular septum reduction (<5 mm and ≥5 mm) on outcomes following alcohol septal ablation.

**METHODS AND MATERIALS.** Data from 597 patients with obstructive hypertrophic cardiomyopathy who underwent alcohol septal ablation were analysed. Patients were divided into two groups: septal reduction <5 mm (329 patients); septal reduction ≥5 mm (268 patients). To correct the imbalance between the groups, the propensity score matching method was used. Outcomes were studied in both matched and unmatched cohorts.

**RESULTS.** In the long-term follow-up period, 63 deaths were recorded. In the group with ≥5 mm reduction, gradients of the left ventricular outflow tract were lower ( $p < 0.0001$ ). Residual obstruction was more frequently observed in the <5 mm reduction group: unmatched cohort: 87 (26 %) vs. 37 (14 %),  $p < 0.0001$ ; matched cohort: 66 (33 %) vs. 21 (10 %),  $p < 0.0001$ . Long-term survival was statistically significantly lower in the <5 mm reduction group: HR 0.47 (95 % CI: 0.24–0.89),  $p = 0.019$ .

**CONCLUSION.** Septal reduction of less than 5 mm following alcohol septal ablation is associated with: higher gradients of the left ventricular outflow tract; a higher incidence of residual obstruction; worse long-term survival.

**Keywords:** alcohol septal ablation, hypertrophic cardiomyopathy, obstruction, left ventricular outflow tract, septal reduction

**For citation:** Shloydo E. A., Kashtanov M. G., Popov K. V., Sergeev A. S., Maznev D. S., Chernyshev S. D. The septal reduction severity and outcomes after alcohol septal ablation in patients with obstructive hypertrophic cardiomyopathy. *Grekov's Bulletin of Surgery*. 2026;185(1):83–90. (In Russ.). <https://doi.org/10.24884/0042-4625-2026-185-1-83-90>.

\* **Corresponding author:** Maksim G. Kashtanov, Ural Federal University, 19, Mira str., Yekaterinburg, 620002, Russia. Email: kashtanov-maksim@mail.ru.

**Введение.** Редукция межжелудочковой перегородки при обструктивной гипертрофической кардиомиопатии (оГКМП) включает хирургическую миктотомию (ХМ) и этаноловую септальную абляцию (ЭСА). ХМ является стандартом лечения, обеспечивая надежные результаты, но требует высокой хирургической квалификации [1]. ЭСА, менее инвазивная процедура, стала популярной альтернативой [2]. Есть недостатки, присущие ЭСА: большая частота резидуальной обструкции (10–20 %) и необходимость в имплантации постоянных электрокардиостимуляторов (ПЭКС) (7–12 %) по сравнению с ХМ [3, 4]. Исследования показывают сопоставимую выживаемость у пациентов с и без ПЭКС после ЭСА [5], однако остаточная обструкция связана с худшими исходами [4]. Метаанализ указывает на более высокие показатели повторного вмешательства и меньшее снижение градиента выносящего тракта после ЭСА по сравнению с ХМ [6]. Экспертные команды добиваются редукции перегородки на 8–10 мм при миктотомии, тогда как

в регистре Euro-ASA она составляет около 5 мм [7, 8]. Настоящее исследование оценивает исходы после ЭСА в зависимости от степени редукции перегородки (<5 мм и ≥5 мм).

**Методы и материалы.** Из регистра Russian Alcohol Septal Ablation (RASA) registry проанализированы данные 597 пациентов с обструктивной гипертрофической кардиомиопатией (оГКМП), прошедших этаноловую септальную абляцию (ЭСА) в 2003–2022 гг. в двух центрах: СПбГБУЗ «Городская многопрофильная больница № 2»; АУЗ «Свердловская областная клиническая больница № 1». Критериями включения в регистр были: 1) обструкция выносящего тракта левого желудочка (ВТЛЖ) с пиковым градиентом (ПГ) ≥ 50 мм рт. ст.; 2) умеренная – выраженная хроническая сердечная недостаточность (ХСН) на фоне максимальной медикаментозной терапии; 3) период наблюдения более 3 месяцев. Пациенты были разделены на 2 группы по степени септальной редукции (СР): СР < 5 мм (n = 329); СР ≥ 5 мм (n = 268).

*Процедура ЭСА:* все пациенты подверглись ЭСА с использованием «классической» техники с использованием эхокардиографического контрастирования. Интраоперационная ТТЭ использовалась для оценки зоны перфузии целевой септальной артерии. Применялся этанол 96 % (0,5–3 мл). Средняя доза спирта составила  $1,6 \pm 0,9$  мл. В правый желудочек был установлен временный электрод. Все пациенты находились под наблюдением в отделении интенсивной терапии в течение 2–5 дней в зависимости от наличия периоперационной атриоventрикулярной блокады. Количество септальных ветвей, подвергшихся аблации за 1 процедуру, основывалось на местном опыте и индивидуальных решениях оператора.

*Дизайн исследования и сбор данных.* Данная работа является ретроспективным когортным исследованием. Сбор информации производился из медицинских карт пациентов, наблюдений пациентов в отдаленном периоде в рамках поликлинического приема; звонков пациентам и их родственникам; информация о дожитии была также дополнена данными, полученными от территориального фонда обязательного медицинского страхования.

*Исследуемые исходы:*

- краткосрочные: госпитальная смерть, имплантация ПЭКС, остаточная обструкция;
- долгосрочные: свобода от летальности, реоперации, внезапной сердечной смерти (ВСС).

*Определения:*

- септальная редукция – разница между исходной и последней измеренной при эхокардиографии постпроцедурной толщиной базальной перегородки;
- реоперация – повторная ЭСА, миксотомия или замена митрального клапана;
- остаточная обструкция – ПГ ВТЛЖ  $\geq 50$  мм рт. ст. после провокации.

Исследование выполнено в соответствии с декларацией Хельсинки.

*Статистический анализ.* Анализ данных проводился в SPSS 26.0 и R studio v.4.04. Пропущенные данные обрабатывались с помощью метода полного случая. Непрерывные переменные представлены средним  $\pm$  стандартным отклонением или медианой, а категориальные – числовыми значениями и долями. Для проверки баланса между группами использовался порог стандартизированной средней разницы, равный 0,1. Сопоставление оценок склонности (PSM) применялось в соотношении 1:1. Баланс подтвержден гистограммами и графиками «love plot» и «jitter». Исходы анализировались с использованием парных тестов для бинарных данных, а данные time-to-event – методом Каплана–Мейера и моделью Кокса. Расчет ОР с 95 % ДИ проводился с кластерно-устойчивыми оценками.

**Результаты.** В исследуемой когорте ЭСА была технически успешно проведена в 99,8 %

случаев. Из-за диссекции ствола левой коронарной артерии одному пациенту потребовалось экстренное коронарное шунтирование. В течение 30 дней после операции постоянные кардиостимуляторы были имплантированы 7 % (42) пациентов. Смертность в течение 30 дней составила 0,7 % (4 пациента). Причины смерти были следующими: внезапная смерть из-за дислокации электрода или его дисфункции – 3 случая; сепсис – 1 случай. Среднее уменьшение межжелудочковой перегородки (септальная редукция) в общей когорте составило  $4,6 \pm 2,6$  мм. Мы не наблюдали ни одного случая дефекта межжелудочковой перегородки в краткосрочном и долгосрочном периодах после ЭСА.

*Краткосрочные результаты.* В сопоставленных группах (после PSM) 30-дневная летальность не отличалась статистически: 3 против 0 случаев смертности в группе с  $CP < 5$  мм против группы с  $CP \geq 5$  мм соответственно ( $p = 0,2464$ ). Мы имплантировали ПЭКС в 14 (7 %) случаев в группе с  $CP < 5$  мм и 13 (6 %) пациентов в группе с  $CP \geq 5$  мм,  $p = 1,0$ .

После PSM у пациентов из группы с  $CP < 5$  мм мы выявили более высокую частоту остаточной обструкции в долгосрочном периоде: 66 (33 %) против 21 (10 %),  $p < 0,0001$  (табл. 2).

*Отдаленные результаты.* В отдаленном периоде судьба всех пациентов была отслежена, ни один пациент не выпал из наблюдения. Средняя продолжительность наблюдения составила  $50 \pm 49$  месяцев. Мы наблюдали всего 63 случая смерти в несопоставленной и 40 случаев смерти в сопоставленной когорте.

Причины отдаленной летальности были следующими: инсульт (10 пациентов; 1,7 %); инфаркт миокарда (4 случая; 0,7 %); сердечная недостаточность (9 случаев; 1,5 %); ВСС (8 случаев; 1,3 %); рак (6 пациентов; 1,0 %); COVID-19 (5 случаев; 0,8 %); травма (2 случая; 0,3 %); неизвестные причины (19 случаев; 3,2 %).

Мультивариантный анализ (регрессия Кокса) идентифицировал 2 независимых предиктора отдаленной летальности: возраст (ОР 1,053, 95 % ДИ: 1,030–1,076), толщина МЖП (ОР 1,073, 95 % ДИ: 1,013–1,137). С-статистика составила 0,683.

В долгосрочном периоде мы наблюдали 85 вторичных операций, среди которых 13 хирургических процедур: 11 миксотомии и 2 замены митрального клапана.

*Эхокардиографические и клинические показатели в долгосрочной перспективе.* Динамика показателей в когортах до и после PSM представлена в табл. 3.

После PSM конечный диастолический диаметр левого желудочка (КДД) и фракция выброса (ФВ) при отдаленном наблюдении не имели статистически значимых различий между исследуемыми

Таблица 1

## Оценка баланса ковариат до и после сопоставления оценок склонности (propensity score matching = PSM)

Table 1

## Assessment of covariate balance before and after propensity score matching (PSM)

Переменная	До PSM			После PSM				
	CP<5мм*	CP≥5мм*	p	SMD	CP<5мм*	CP≥5мм*	p	SMD
n	329	268			200	200		
Пол, %	142 (43,2)	127 (47,4)	0,342	0,085	89 (44,5)	88 (44,0)	1,000	0,010
Индекс массы тела, кг/м2	29,52 (4,85)	29,88 (5,01)	0,374	0,073	29,64 (4,75)	29,46 (4,81)	0,705	0,038
Возраст, годы	<b>57,22 (14,08)</b>	<b>54,07 (14,09)</b>	<b>0,007</b>	<b>0,224</b>	55,94 (14,98)	55,14 (13,89)	0,580	0,055
Семейный анамнез ВСС, %	54 (16,4)	33 (12,3)	0,195	<b>0,117</b>	23 (11,5)	27 (13,5)	0,650	0,061
Синкопе, %	114 (34,7)	82 (30,6)	0,336	0,087	68 (34,0)	68 (34,0)	1,000	<0,001
ЭКС или ИКД, %	3 (0,9)	7 (2,6)	0,197	<b>0,129</b>	3 (1,5)	4 (2,0)	1,000	0,038
Поражение коронарных артерий, %	<b>58 (17,6)</b>	<b>29 (10,8)</b>	<b>0,026</b>	<b>0,196</b>	22 (11,0)	25 (12,5)	0,756	0,047
NYHA функциональный класс	2,32 (0,64)	2,38 (0,76)	0,261	0,092	2,33 (0,66)	2,33 (0,78)	1,000	<0,001
Сахарный диабет, %	<b>44 (13,4)</b>	<b>14 (5,2)</b>	<b>0,001</b>	<b>0,283</b>	14 (7,0)	14 (7,0)	1,000	<0,001
Артериальная гипертензия, %	234 (71,1)	171 (63,8)	0,069	<b>0,157</b>	131 (65,5)	130 (65,0)	1,000	0,011
Фибрилляция предсердий, %	<b>48 (14,6)</b>	<b>75 (28,0)</b>	<b>&lt;0,001</b>	<b>0,332</b>	42 (21,0)	37 (18,5)	0,615	0,063
Балл по SCD Risk Score	4,24 (2,74)	4,48 (3,10)	0,315	0,082	4,29 (2,79)	4,41 (2,67)	0,672	0,042
Доза этанола, мл	<b>1,53 (0,89)</b>	<b>1,80 (1,01)</b>	<b>&lt;0,001</b>	<b>0,287</b>	1,61 (0,92)	1,66 (0,94)	0,588	0,054
Максимальный ПГ, мм рт. ст.	101,88 (28,85)	102,29 (26,16)	0,857	0,015	103,00 (29,78)	102,81 (24,96)	0,945	0,007
Неустойчивая ЖТ, %	17 (5,2)	12 (4,5)	0,843	0,032	7 (3,5)	8 (4,0)	1,000	0,026
ФВ ЛЖ, %	66,85 (6,77)	67,13 (6,66)	0,614	0,042	66,47 (6,86)	66,60 (6,56)	0,841	0,020
Диаметр ЛП, мм	43,07 (4,45)	42,58 (5,01)	0,211	<b>0,102</b>	42,48 (4,57)	42,55 (4,61)	0,879	0,015
КДД ЛЖ, мм	46,67 (6,21)	45,90 (5,64)	0,115	<b>0,130</b>	46,58 (6,66)	46,46 (5,73)	0,847	0,019
Толщина МЖП, мм	<b>20,27 (3,11)</b>	<b>22,53 (3,67)</b>	<b>&lt;0,001</b>	<b>0,665</b>	21,38 (3,18)	21,68 (3,00)	0,340	0,096

Примечание: PSM – propensity score matching (сопоставление оценок склонностей); SMD – standardized mean difference (стандартизованная средняя разница); CP – септальная редукция; ВСС – внезапная сердечная смерть; ЭКС – электрокардиостимулятор; ИКД – имплантируемый кардиовертер-дефибриллятор; NYHA – New York Heart Association; SCD – sudden cardiac death; ПГ – пиковый градиент; ЖТ – желудочковая тахикардия; ФВ ЛЖ – фракция выброса левого желудочка; ЛП – левое предсердие; КДД ЛЖ – конечно-диастолический диаметр левого желудочка; МЖП – межжелудочковая перегородка; полужирным шрифтом обозначены значения переменных со статистически значимыми различиями между исследуемыми группами; красным цветом выделены несбалансированные переменные между исследуемыми группами (порог стандартизованной средней разницы <0,1); \* – p (%) для категориальных переменных/среднее значение (стандартное отклонение) для непрерывных переменных.

Таблица 2

## Краткосрочные результаты этаноловой септальной абляции у пациентов с обструктивной ГКМП

Table 2

## Short-term results of alcohol septal ablation in patients with obstructive hypertrophic cardiomyopathy (HCM)

Исход	До сопоставления (PSM)			После сопоставления (PSM)		
	CP<5мм (n=329)	CP≥5 мм (n=268)	p	CP<5 мм (n=200)	CP≥5 мм (n=200)	p
Госпитальная летальность, %	4 (1,2)	0 (0,0)	0,191	3 (1,5)	0 (0,0)	0,246
Частота имплантаций ПЭКС к выписке, %	23 (7,0)	19 (7,1)	1,000	14 (7,0)	13 (6,5)	1,000
Внезапная сердечная смерть, %	1 (0,3)	0 (0,0)	1,000	1 (0,5)	0 (0,0)	1,000
Остаточная обструкция, %	87 (26,4)	37 (13,8)	<0,001	66 (33,0)	21 (10,5)	<0,001

Примечание: ГКМП – гипертрофическая кардиомиопатия; PSM – propensity score matching; CP – септальная редукция; ПЭКС – постоянный электрокардиостимулятор.

Таблица 3

## Отдаленные эффекты этаноловой септальной абляции на эхокардиографические и клинические переменные

Table 3

## Long-term effects of alcohol septal ablation on echocardiographic and clinical variables

Измерения в отдаленном периоде	Несопоставленная когорта			Сопоставленная когорта		
	CP<5 мм (n=329)	CP≥5 мм (n=268)	p	CP<5 мм (n=200)	CP≥5 мм (n=200)	p
Диаметр левого предсердия, мм	42 (5)	42 (6)	0,04415	43 (5)	41 (5)	0,01666
КДД ЛЖ, мм	47 (6)	46 (6)	0,3279	46 (7)	46 (5)	0,9665
Фракция выброса, %	66 (7)	67 (7)	0,8261	67 (7)	66 (6)	0,3321
Толщина межжелудочковой перегородки, мм	17 (3)	16 (3)	<0,0001	18 (4)	15 (3)	<0,0001
Пиковый градиента ВТЛЖ при нагрузке, мм рт. ст.	38 (23)	29 (22)	<0,0001	40 (26)	26 (18)	<0,0001
NYHA функциональный класс	1,15 (1,01)	0,79 (0,93)	<0,0001	1,14 (1,02)	0,73 (0,91)	<0,0001

Примечание: ВТЛЖ – выносящий тракт левого желудочка; CP – септальная редукция; КДД ЛЖ – конечно-диастолический диаметр левого желудочка; NYHA – New York Heart Association; красным цветом выделены статистически значимые различия между исследуемыми переменными.

группами. Мы отметили более низкие градиенты ВТЛЖ при отдаленном наблюдении в группе с CP≥5 мм по сравнению с группой с CP<5 мм (сопоставленная когорта: 18±4 мм рт. ст. против 15±3 мм рт. ст., p<0,0001).

Мы также обнаружили статистически более низкие диаметры левого предсердия (ЛП) у пациентов с CP≥5 мм (сопоставленная когорта: 43±5 мм против 41±5 мм, p=0,01666). Пациенты из группы CP≥5 мм имели более низкий класс сердечной недостаточности на протяжении наблюдения после PSM: 1,14±1,02 против 0,73±0,91, p<0,0001.

*Исходы.* Все кривые Каплана – Мейера в когортах до и после PSM представлены на рис. 1.

В сопоставленной когорте выживаемость в группе CP<5 мм по сравнению с группой CP≥5 мм через 12, 60 и 120 месяцев составила: 95 % (95 % ДИ: 92–98) против 100 % (95 % ДИ: 100–100 %), 88 % (95 % ДИ: 83–94 %) против 95 % (95 % ДИ: 92–99 %), и 72 % (95 % ДИ: 60–85 %) против 89 % (95 % ДИ: 81–97 %), лог-ранг p = 0,0198, ОР 0,47 (95 % ДИ: 0,24–0,89).

Свобода от повторных операций составила: 96 % (95 % ДИ: 94–99 %) против 92 % (95 % ДИ: 89–96), 87 % (95 % ДИ: 82–92 %) против 87 % (95 %

ДИ: 82–92 %), 84 % (95 % ДИ: 78–90) против 85 % (95 % ДИ: 80–90 %) в группе CP<5 мм по сравнению с группой CP≥5 мм соответственно (лог-ранг p=0,96).

В сопоставленных группах мы обнаружили схожую частоту ВСС между группами в процессе наблюдения (p=0,1493): 4 и 1 случая ВСС в группах CP<5 мм и CP≥5 мм соответственно.

**Обсуждение.** Насколько нам известно, это первое исследование, описывающее влияние глубины септальной редукции после ЭСА на долгосрочные результаты. В обычной ситуации мы ожидаем два основных эффекта абляции: 1) создание гипокинетической зоны в базальной перегородке, предотвращающей систолическое утолщение межжелудочковой перегородки (МЖП); 2) уменьшение толщины базальной МЖП, что увеличивает ширину ВТЛЖ и устраняет контакт между митральными створками и перегородкой. Вероятно, создание акинетической зоны само по себе недостаточно. Редукция перегородки создает больше пространства в ВТЛЖ и больше свободы для митральных створок. Поэтому степень уменьшения перегородки (септальной редукции) может быть объектом исследования.

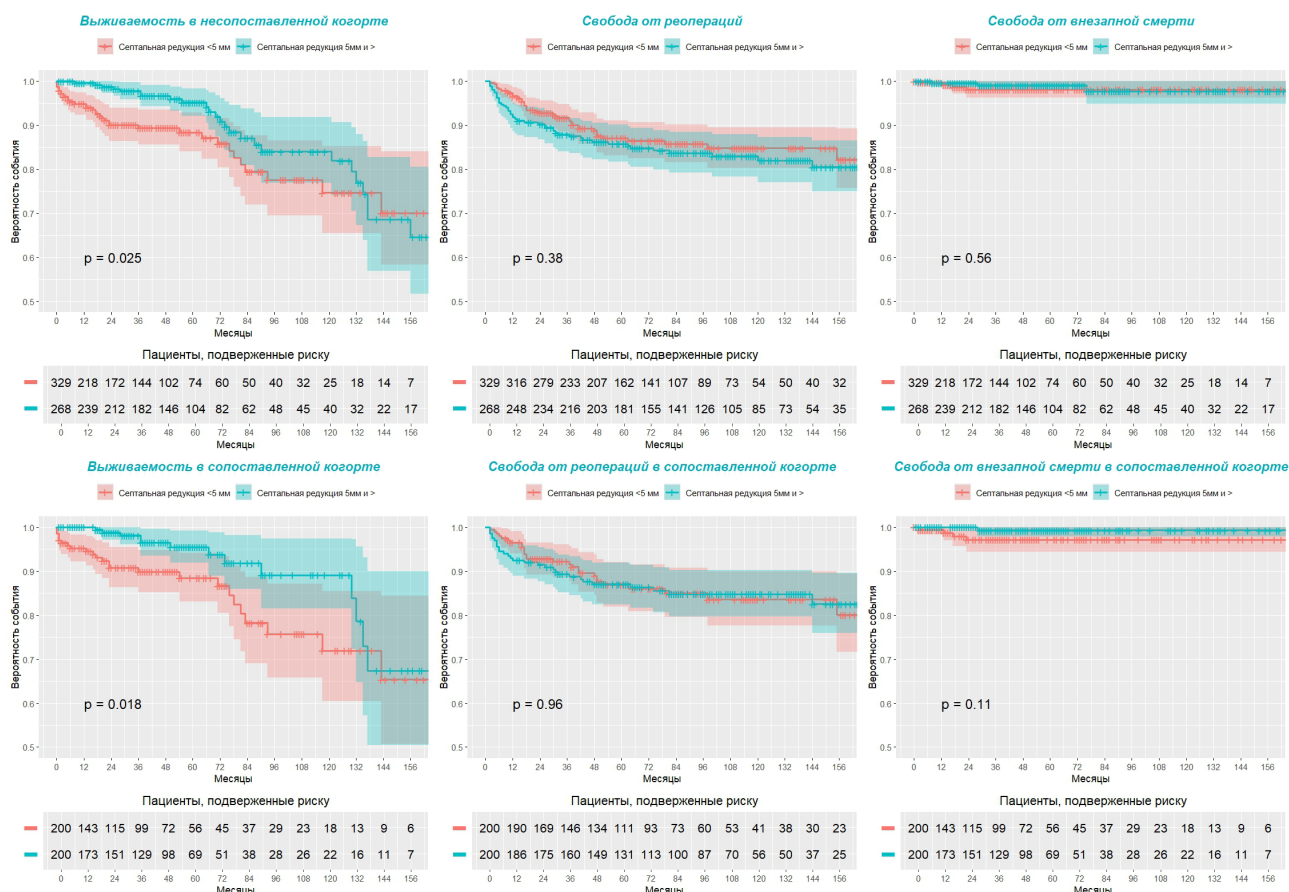


Рис. 1. Отдаленные исходы после ЭСА в несопоставленных (до PSM) и сопоставленных (после PSM) когортах  
 Fig. 1. Long-term outcomes after alcohol septal ablation (ASA) in unmatched (before PSM) and matched (after PSM) cohorts

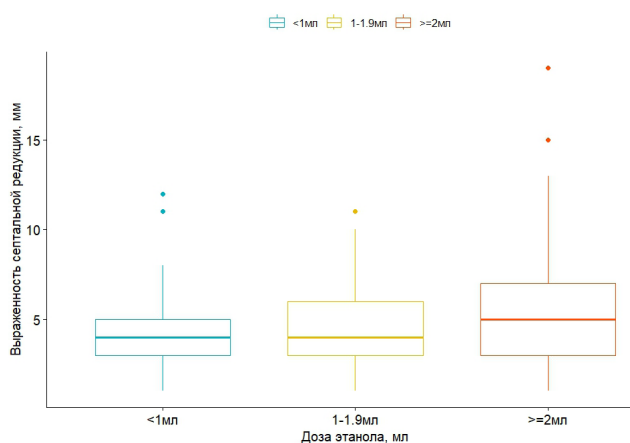


Рис. 2. Доза этанола и ее эффект на выраженность редукции межжелудочковой перегородки  
 Fig. 2. Ethanol dose and its effect on the degree of the reduction of the interventricular septum

Вероятно, чем выше доза этанола, выбранная для абляции, тем более выраженную редукцию перегородки мы наблюдаем. В нашей общей когорте ЭСА с дозой  $\geq 2$  мл привела к более выраженному эффекту на уменьшение перегородки (среднее значение  $5,3 \pm 3,3$  мм) и более низким градиентам ВТЛЖ при последующем наблюдении (рис. 2). В то же время наше исследование показало, что у пациентов с  $CP \geq 5$  мм отмечалась более высокая

выживаемость. Мы обнаружили трехкратное увеличение частоты резидуальной обструкции у пациентов с  $CP < 5$  мм (33 % против 10 % в сопоставленных группах).

Мы выяснили, что у пациентов с  $CP < 5$  мм были большие диаметры левого предсердия (ЛП) в ходе последующего наблюдения (табл. 2). Это может быть объяснено более высокими показателями остаточной обструкции и градиентами у пациентов в группе  $CP < 5$  мм. Насколько нам известно, обструкции ВТЛЖ часто сопутствует митральная регургитация. Однако более высокая частота остаточной обструкции в группе  $CP < 5$  мм может predispose к более высокой распространенности митральной регургитации и большим размерам ЛП у этих пациентов. Кроме того, исследование G. Finocchiaro et al. (2016) показало, что редукция перегородки приводит к значительному обратному ремоделированию ЛП [9].

Основное преимущество миктотомии заключается в способности технически контролировать глубину разреза и срезать столько перегородки, сколько требуется. Дополнительное пересечение хорд может улучшить окончательные результаты этой процедуры [10]. ЭСА является менее инвазивной процедурой и воздействует на МЖП опосредованно через химическое повреждение и последующий фиброз. Мы продемонстрировали, что

использование дозы этанола  $\geq 2$  мл было связано со средним сокращением МЖП на  $5,3 \pm 3,3$  мм. Стоит отметить, что 53 % пациентов преодолели порог в 5 мм уменьшения перегородки. Доза 1–1,9 мл была связана со снижением на  $4,3 \pm 2,0$  мм, и 42 % пациентов имели редукцию перегородки на глубину 5 мм. Доза 0,1–0,9 мл была связана с истончением МЖП на  $3,9 \pm 2,0$  мм, и 31 % пациентов имели редукцию перегородки на глубину 5 мм.

**Ограничения исследования.** Данная работа представляет собой ретроспективное когортное исследование, что следует учитывать при обобщении результатов. Основной недостаток заключается в распределении пациентов: переменная «септальная редукция» рассчитывалась как разница между толщиной МЖП при последнем визите и исходным показателем, что могло внести существенную неточность. Измерения были взяты из протоколов эхокардиографии, а не проводились независимыми исследователями, что может привести к систематической ошибке. Кроме того, в исследование включались пациенты с минимальным периодом наблюдения 3 месяца, хотя толщина МЖП может уменьшаться до 1 года после септальной абляции, что могло повлиять на аллокацию пациентов и оценки результатов.

**Заключение.** Септальная редукция менее 5 мм после этаноловой абляции ассоциирована с более высокими градиентами выносящего тракта левого желудочка; повышенной частотой остаточной обструкции; худшей отдаленной выживаемостью.

#### Конфликт интересов

Авторы заявили об отсутствии конфликта интересов.

#### Conflict of interest

The authors declare no conflict of interest.

#### Соответствие нормам этики

Авторы подтверждают, что соблюдены права людей, принимавших участие в исследовании, включая получение информированного согласия в тех случаях, когда оно необходимо, и правила обращения с животными в случаях их использования в работе. Подробная информация содержится в Правилах для авторов.

#### Compliance with ethical principles

The authors confirm that they respect the rights of the people participated in the study, including obtaining informed consent when it is necessary, and the rules of treatment of animals when they are used in the study. Author Guidelines contains the detailed information.

#### ЛИТЕРАТУРА

- Ommen S. R., Mital S., Burke M. A. et al. 2020 AHA/ACC Guideline for the Diagnosis and Treatment of Patients With Hypertrophic Cardiomyopathy: A Report of the American College of Cardiology/American Heart Association Joint Committee on Clinical Practice Guidelines. *Circulation*. 2020. Vol. 142, № 25. P. e558–e631.
- Veselka J., Jensen M. K., Liebrechts M. et al. Long-term clinical outcome after alcohol septal ablation for obstructive hypertrophic cardiomyopathy: results from the Euro-ASA registry. *Eur Heart J*. 2016. Vol. 37, № 19. P. 1517–23.

- ten Cate F. J., Soliman O. I., Michels M. et al. Long-term outcome of alcohol septal ablation in patients with obstructive hypertrophic cardiomyopathy: a word of caution. *Circ Heart Fail*. 2010. Vol. 3, № 3. P. 362–9.
- Batzner A., Pfeiffer B., Neugebauer A. et al. Survival after alcohol septal ablation in patients with hypertrophic obstructive cardiomyopathy. *J Am Coll Cardiol*. 2018. Vol. 72. P. 3087–94.
- Veselka J., Liebrechts M., Cooper R. et al. Outcomes of Patients With Hypertrophic Obstructive Cardiomyopathy and Pacemaker Implanted After Alcohol Septal Ablation. *JACC Cardiovasc Interv*. 2022. Vol. 15, № 19. P. 1910–1917. <https://doi.org/10.1016/j.jcin.2022.06.034>. PMID: 36202559.
- Singh K., Qutub M., Carson K. et al. A meta-analysis of current status of alcohol septal ablation and surgical myectomy for obstructive hypertrophic cardiomyopathy. *Catheter Cardiovasc Interv*. 2016. Vol. 88, № 1. P. 107–15.
- Afanasyev A. V., Bogachev-Prokophiev A. V., Zheleznev S. I. et al. Early post-septal myectomy outcomes for hypertrophic obstructive cardiomyopathy. *Asian Cardiovasc Thorac Ann*. 2021. P. 2184923211056133.
- Spirito P., Binaco I., Poggio D. et al. Role of Preoperative Cardiovascular Magnetic Resonance in Planning Ventricular Septal Myectomy in Patients With Obstructive Hypertrophic Cardiomyopathy. *Am J Cardiol*. 2019. Vol. 123, № 9. P. 1517–1526.
- Finocchiaro G., Haddad F., Kobayashi Y. et al. Impact of Septal Reduction on Left Atrial Size and Diastole in Hypertrophic Cardiomyopathy. *Echocardiography*. 2016. Vol. 33, № 5. P. 686–94.
- Ferrazzi P., Spirito P., Iacovoni A. et al. Transaortic Chordal Cutting: Mitral Valve Repair for Obstructive Hypertrophic Cardiomyopathy With Mild Septal Hypertrophy. *J Am Coll Cardiol*. 2015. Vol. 66, № 15. P. 1687–96. <https://doi.org/10.1016/j.jacc.2015.07.069>. PMID: 26449139.

#### REFERENCES

- Ommen S. R., Mital S., Burke M. A. et al. 2020 AHA/ACC Guideline for the Diagnosis and Treatment of Patients With Hypertrophic Cardiomyopathy: A Report of the American College of Cardiology/American Heart Association Joint Committee on Clinical Practice Guidelines. *Circulation*. 2020;142(25):e558–e631.
- Veselka J., Jensen M. K., Liebrechts M. et al. Long-term clinical outcome after alcohol septal ablation for obstructive hypertrophic cardiomyopathy: results from the Euro-ASA registry. *Eur Heart J*. 2016;37(19):1517–23.
- ten Cate F. J., Soliman O. I., Michels M. et al. Long-term outcome of alcohol septal ablation in patients with obstructive hypertrophic cardiomyopathy: a word of caution. *Circ Heart Fail*. 2010;3(3):362–9.
- Batzner A., Pfeiffer B., Neugebauer A. et al. Survival after alcohol septal ablation in patients with hypertrophic obstructive cardiomyopathy. *J Am Coll Cardiol*. 2018;72:3087–94.
- Veselka J., Liebrechts M., Cooper R. et al. Outcomes of Patients With Hypertrophic Obstructive Cardiomyopathy and Pacemaker Implanted After Alcohol Septal Ablation. *JACC Cardiovasc Interv*. 2022;15(19):1910–1917. <https://doi.org/10.1016/j.jcin.2022.06.034>. PMID: 36202559.
- Singh K., Qutub M., Carson K. et al. A meta-analysis of current status of alcohol septal ablation and surgical myectomy for obstructive hypertrophic cardiomyopathy. *Catheter Cardiovasc Interv*. 2016;88(1):107–15.
- Afanasyev A. V., Bogachev-Prokophiev A. V., Zheleznev S. I. et al. Early post-septal myectomy outcomes for hypertrophic obstructive cardiomyopathy. *Asian Cardiovasc Thorac Ann*. 2021: 2184923211056133.
- Spirito P., Binaco I., Poggio D. et al. Role of Preoperative Cardiovascular Magnetic Resonance in Planning Ventricular Septal Myectomy in Patients With Obstructive Hypertrophic Cardiomyopathy. *Am J Cardiol*. 2019;123(9):1517–1526.
- Finocchiaro G., Haddad F., Kobayashi Y. et al. Impact of Septal Reduction on Left Atrial Size and Diastole in Hypertrophic Cardiomyopathy. *Echocardiography*. 2016;33(5):686–94.
- Ferrazzi P., Spirito P., Iacovoni A. et al. Transaortic Chordal Cutting: Mitral Valve Repair for Obstructive Hypertrophic Cardiomyopathy With Mild Septal Hypertrophy. *J Am Coll Cardiol*. 2015;66(15):1687–96. <https://doi.org/10.1016/j.jacc.2015.07.069>. PMID: 26449139.

**Информация об авторах:**

**Шлойдо Евгений Антонович**, кандидат медицинских наук, зав. отделением рентгенхирургических методов диагностики и лечения, Городская многопрофильная больница № 2 (Санкт-Петербург, Россия), ORCID: 0000-0001-8555-3023, SPIN: 7661-8854; **Каштанов Максим Геннадьевич**, кандидат медицинских наук, научный сотрудник лаборатории рентгенхирургических методов диагностики и лечения, Тюменский кардиологический научный центр (г. Тюмень, Россия), зав. экспериментальной лабораторией физико-технологического института, Уральский федеральный университет имени Б. Н. Ельцина (г. Екатеринбург, Россия), ORCID: 0000-0002-0467-4817, SPIN: 3922-6956; **Попов Кирилл Викторович**, врач отделения рентгенхирургических методов диагностики и лечения, Городская многопрофильная больница № 2 (Санкт-Петербург, Россия), ORCID: 0000-0002-5159-8183; **Сергеев Алексей Сергеевич**, врач отделения рентгенхирургических методов диагностики и лечения, Городская многопрофильная больница № 2 (Санкт-Петербург, Россия), ORCID: 0000-0002-3719-7869, SPIN: 9281-1156; **Мазнев Дмитрий Сергеевич**, врач отделения рентгенхирургических методов диагностики и лечения, Городская многопрофильная больница № 2 (Санкт-Петербург, Россия), ORCID: 0000-0001-5486-5251, SPIN: 7594-1896; **Сергей Дмитриевич Чернышев**, врач отделения рентгенхирургических методов диагностики и лечения, Свердловская областная клиническая больница № 1 (г. Екатеринбург, Россия).

**Information about authors:**

**Shloydo Evgeny A.**, Cand. of Sci. (Med.), Head of the Department of Endovascular Methods of Diagnosis and Treatment, City Multidisciplinary Hospital № 2 (Saint Petersburg, Russia), ORCID: 0000-0001-8555-3023, SPIN: 7661-8854; **Kashtanov Maksim G.**, Cand. of Sci. (Med.), Research Fellow, Tyumen Cardiology Research Center, branch of the Tomsk National Research Medical Center of the Russian Academy of Sciences (Tumen, Russia), Head of Experimental Laboratory, Ural Federal University (Yekaterinburg, Russia), ORCID: 0000-0002-0467-4817, SPIN: 3922-6956; **Uzhakhov Ibragim R.**, Doctor of the Department of Endovascular Methods of Diagnosis and Treatment, City Multidisciplinary Hospital № 2 (Saint Petersburg, Russia), ORCID: 0000-0002-5621-6527, SPIN: 1312-5289; **Popov Kirill V.**, Doctor of the Department of Endovascular Methods of Diagnosis and Treatment, City Multidisciplinary Hospital № 2 (Saint Petersburg, Russia), ORCID: 0000-0002-5159-8183; **Sergeev Alexey S.**, Doctor of the Department of Endovascular Methods of Diagnosis and Treatment, City Multidisciplinary Hospital № 2 (Saint Petersburg, Russia), ORCID: 0000-0002-3719-7869, SPIN: 9281-1156; **Chernychev Sergey D.**, Doctor of the Department of Endovascular Methods of Diagnosis and Treatment, Sverdlovsk Regional Clinical Hospital № 1 (Yekaterinburg, Russia).

© CC BY Коллектив авторов, 2026  
УДК 616.61-005.4-78-06 : 616.136.7-089.844  
<https://doi.org/10.24884/0042-4625-2026-185-1-91-99>

## РЕЗУЛЬТАТЫ ЭНДОВАСКУЛЯРНОЙ РЕКОНСТРУКЦИИ ПРИ ДВУСТОРОННЕМ ПОРАЖЕНИИ ПОЧЕЧНЫХ АРТЕРИЙ У БОЛЬНЫХ С ДИАЛИЗ-ЗАВИСИМОЙ ИШЕМИЧЕСКОЙ БОЛЕЗНЬЮ ПОЧЕК

А. Я. Бедров, В. А. Добронравов, А. А. Моисеев, А. А. Врабий, Г. И. Попов, Д. В. Овчаренко, А. В. Бирюков, Е. А. Воробьев, О. Б. Быстрова, К. А. Белова, М. А. Молозина\*, Г. Г. Хубулава

Первый Санкт-Петербургский государственный медицинский университет имени академика И. П. Павлова 197022, Россия, Санкт-Петербург, ул. Льва Толстого, д. 6-8

Поступила в редакцию 26.06.2024 г.; принята к печати 21.01.2026 г.

**ЦЕЛЬ.** Оценить результаты эндоваскулярной реконструкции у пациентов с диализ-зависимой ишемической болезнью почек, обусловленной двусторонним поражением почечных артерий.

**МЕТОДЫ И МАТЕРИАЛЫ.** С октября 2017 г. по сентябрь 2024 г. в отделении сосудистой хирургии ПСПбГМУ им. И. П. Павлова у 174 (100 мужчин и 74 женщин, средний возраст  $65 \pm 6,8$  лет) больных была выполнена эндоваскулярная реконструкция почечных артерий, среди которых 3 (2 %) пациента с диализ-зависимой ишемической болезнью почек. Предоперационное обследование больных включало оценку клинических проявлений, лабораторных показателей (уровень креатинина и мочевины крови, расчетная скорость клубочковой фильтрации), ультразвуковое исследование почек с оценкой размеров толщины и состояния паренхимы, параметров кровотока экстраренальных и интраренальных отделов почечных артерий (пиковой систолической скорости кровотока, индексов резистивности), выполнение катетерной артериографии и/или компьютерной томоангиографии. Показанием к операции у больных с диализ-зависимой ишемической болезнью почек явилось наличие гемодинамически значимого поражения обеих почечных артерий и признаков сохранения жизнеспособности почечной паренхимы. В ближайшем и отдаленном послеоперационном периоде оценена динамика функции почек.

**РЕЗУЛЬТАТЫ.** Билатеральное гемодинамически значимое (стеноз > 50 % или окклюзия) поражение почечных артерий было выявлено у 69 (40 %) больных. Приведены клинические наблюдения 3 (2 %) пациентов, у которых восстановление проходимости одной или обеих почечных артерий в результате эндоваскулярной реконструкции позволило прекратить проведение гемодиализа.

**ЗАКЛЮЧЕНИЕ.** В представленной серии наблюдений пациентов с окклюзионно-стенотическим поражением почечных артерий у 2 % больных имела место диализ-зависимая форма ишемической болезни почек. Своевременная эндоваскулярная реконструкция почечных артерий у таких больных может привести к регрессу дисфункции почек с прекращением гемодиализа.

**Ключевые слова:** ишемическая болезнь почек, почечные артерии, артериальная гипертензия, окклюзия, стентирование, гемодиализ

**Для цитирования:** Бедров А. Я., Добронравов В. А., Моисеев А. А., Врабий А. А., Попов Г. И., Овчаренко Д. В., Бирюков А. В., Воробьев Е. А., Быстрова О. Б., Белова К. А., Молозина М. А., Хубулава Г. Г. Результаты эндоваскулярной реконструкции при двустороннем поражении почечных артерий у больных с диализ-зависимой ишемической болезнью почек. *Вестник хирургии имени И. И. Грекова.* 2026;185(1):91–99. <https://doi.org/10.24884/0042-4625-2026-185-1-91-99>.

\* **Автор для связи:** Милана Андреевна Молозина, ФГБОУ ВО ПСПбГМУ им. И. П. Павлова Минздрава России, 197022, Санкт-Петербург, ул. Льва Толстого, д. 6-8. E-mail: m.repeva@mail.ru.

## RESULTS OF ENDOVASCULAR RECONSTRUCTION IN PATIENTS WITH DIALYSIS-DEPENDENT ISCHEMIC KIDNEY DISEASE DUE TO BILATERAL RENAL ARTERY OCCLUSIVE DISEASE

Alexander Ya. Bedrov, Vladimir A. Dobronravov, Aleksey A. Moiseev, Andrey A. Vrabiy, Guriy I. Popov, Dmitry V. Ovcharenko, Alexey V. Biryukov, Eugene A. Vorobyev, Olga B. Bystrova, Ksenia A. Belova, Milana A. Molozina\*, Gennady G. Khubulava

Pavlov University

6-8, L'va Tolstogo str., Saint Petersburg, Russia, 197022

Received 26.06.2024; accepted 21.01.2026

The OBJECTIVE was to evaluate the results of endovascular reconstruction in patients with dialysis-dependent ischemic kidney disease caused by bilateral renal artery disease.

**METHODS AND MATERIALS.** From October 2017 to September 2024, in the Department of Vascular Surgery of the Pavlov First Saint Petersburg State Medical University, 174 patients (100 men and 74 women, mean age  $65 \pm 7$  years) underwent endovascular reconstruction of renal arteries, including 3 (2 %) patients with dialysis-dependent ischemic kidney disease. Preoperative examination of patients included an assessment of clinical manifestations, laboratory parameters (serum creatinine and urea levels, estimated glomerular filtration rate), ultrasound examination of the kidneys with an assessment of the thickness and condition of the parenchyma, parameters of extrarenal and intrarenal arterial blood flow (peak systolic blood flow velocity, resistivity indices), and performing catheter arteriography and/or CT angiography. In patients with dialysis-dependent ischemic kidney disease, indications for revascularisation were the hemodynamically significant damage to both renal arteries and signs of preserved renal parenchyma viability. In the immediate and late postoperative period, renal function was assessed based on clinical, laboratory, and instrumental data.

**RESULTS.** Bilateral hemodynamically significant (stenosis > 50 % or occlusion) renal artery lesions were detected in 69 (40 %) patients. Clinical observations of 3 (2 %) patients are presented, in whom restoration of patency of one or both renal arteries through endovascular reconstruction allowed discontinuing haemodialysis.

**CONCLUSION.** In the presented case series with occlusive-stenotic lesions of the renal arteries, 2 % of patients had a dialysis-dependent form of ischemic kidney disease. Timely endovascular reconstruction of the renal arteries in such patients can lead to regression of renal dysfunction and discontinuation of renal replacement therapy.

**Keywords:** *ischemic kidney disease, renal arteries, arterial hypertension, occlusion, stenting, hemodialysis*

**For citation:** Bedrov A. Ya., Dobronravov V. A., Moiseev A. A., Vrabiy A. A., Popov G. I., Ovcharenko D. V., Biryukov A. V., Vorobyev E. A., Bystrova O. B., Belova K. A., Molozina M. A., Khubulava G. G. Results of endovascular reconstruction in patients with dialysis-dependent ischemic kidney disease due to bilateral renal artery occlusive disease. *Grekov's Bulletin of Surgery*. 2026;185(1):91–99. (In Russ.). <https://doi.org/10.24884/0042-4625-2026-185-1-91-99>.

\* **Corresponding author:** Milana A. Molozina, Pavlov University, 6-8, L'va Tolstogo str., Saint Petersburg, 197022, Russia. E-mail: m.repeva@mail.ru.

**Введение.** Ишемическая болезнь почек (ИБП) – заболевание, в основе которого лежит нарушение проходимости почечных артерий (ПА), приводящее к развитию прогрессирующего нефросклероза, дисфункции и гибели органа [1]. Причинами ИБП могут быть атеросклероз и фиброзно-мышечная дисплазия, а также воспаление артерий, их повреждение вследствие абдоминальной травмы, экстравазальная компрессия, операции на аорте или ПА, тромбоз, диссекция аорты и ряд других [2, 3]. Риск прогрессирующей дисфункции почек особенно велик в случаях двустороннего гемодинамически значимого поражения ПА или нарушения проходимости ПА единственной функционирующей почки [4]. Целями лечения ИБП является снижение артериального давления (АД), предупреждение прогрессии дисфункции почек. Показания к реваскуляризации почек при окклюзионно-стенотическом поражении ПА в Российской Федерации не разработаны.

**Цель исследования** – оценить результаты эндоваскулярной реконструкции у пациентов с диализ-

зависимой ИБП, обусловленной двусторонним поражением ПА.

**Методы и материалы.** С октября 2017 г. по сентябрь 2024 г. в отделении сосудистой хирургии ПСПбГМУ им. акад. И. П. Павлова у 174 (100 мужчин и 74 женщин, средний возраст  $65 \pm 6,8$  лет) больных была выполнена эндоваскулярная реконструкция ПА. Предоперационное обследование больных включало: оценку клинических проявлений, лабораторных показателей (уровень креатинина и мочевины крови, расчетная скорость клубочковой фильтрации (рСКФ) по формуле СКД-ЕРІ, ультразвуковое исследование почек (УЗИ) с оценкой размеров толщины и состояния паренхимы), параметров кровотока экстраренальных и интратренальных отделов ПА (пиковой систолической скорости кровотока (ПССК), индексов резистивности (RI)), катетерную ангиографию и/или компьютерную томоангиографию (КТА). Показанием к операции явилось наличие гемодинамически значимого поражения обеих ПА и признаков

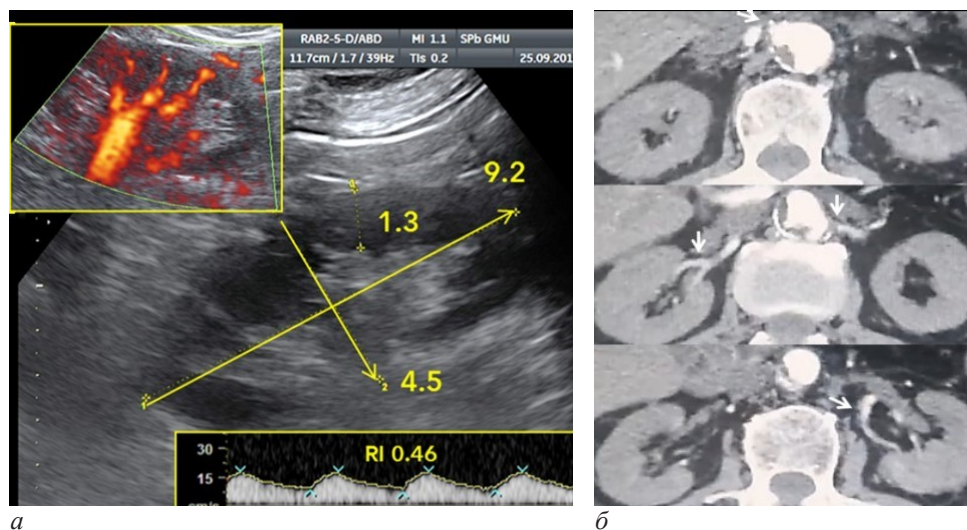


Рис. 1. Предоперационные данные пациентки К.: а – УЗИ почек (цифрами указаны размеры и толщина паренхимы; RI на междольевых артериях); б – КТА: субокклюзии в устьях ПА, контрастирование основных стволов и сегментарных ветвей (указаны стрелками)

Fig. 1. Preoperative data of patient K.: a – US of the kidneys (the numbers indicate the size and thickness of the parenchyma; RI on the interlobar arteries); б – CT-angiography: subocclusions in the mouths of the renal arteries, contrast enhancement of the main trunks and segmental branches (indicated by arrows)

сохранения жизнеспособности почечной паренхимы. В ближайшем и отдаленном послеоперационном периоде проведена оценка функции почек.

**Результаты.** У 104 (60 %) пациентов была диагностирована хроническая болезнь почек (ХБП) с рСКФ <60 мл/мин/1,73 м<sup>2</sup>. Из них ХБП С3 стадии – у 79 (45 %), С4 – у 21 (12 %). У 3 (2 %) пациентов тяжелая дисфункция почек потребовала проведения гемодиализа (ГД).

У 69 (40 %) пациентов имело место билатеральное гемодинамически значимое поражение ПА (стеноз > 50 % или окклюзия), в том числе поражение ПА единственной функционирующей почки – у 17 (10 %) пациентов. В большинстве случаев этиологией ИБП был атеросклероз, а в 4-х случаях окклюзия одной или обеих ПА была обусловлена острым или хроническим расслоением аорты.

У 3 гемодиализ-зависимых пациентов с ИБП, обусловленной двусторонним гемодинамически значимым поражением ПА, ведущими клиническими проявлениями были резистентная к медикаментозной терапии артериальная гипертензия (АГ), выраженный отечный синдром, олигурия или анурия. Во всех случаях в результате проведенной эндоваскулярной реконструкции ПА и существенного увеличения рСКФ ГД был прекращен. Приводим клинические наблюдения.

**Клиническое наблюдение 1.** Пациентка К., 70 лет, длительное время отмечала повышение АД, максимально до 260/100 мм рт. ст., резистентное к проводимой медикаментозной терапии, периферические отеки. В начале сентября 2017 г. произошло снижение диуреза вплоть до анурии и усиление одышки с эпизодами ортопноэ, послужившее причиной госпитализации в клинику НИИ нефрологии 08.10.2017 г. при обследовании выяв-

лена тяжелая азотемия: креатинин 0,437 ммоль/л, рСКФ 8,3 мл/мин, мочевины 36,6 ммоль/л. По данным УЗИ размеры почек составляли 9,2×4,1 см, толщина паренхимы 1,3–1,4 см с обеих сторон с несущественным повышением эхогенности. При триплексном сканировании экстраренальные отделы обеих ПА не были визуализированы, а интравенальный кровоток был выражено обеднен на всех уровнях с обеих сторон. При снижении ПССК до 17–20 см/сек, обращало на себя внимание и билатеральное снижение RI на сегментарных и междольевых артериях (0,46–0,53). В инфраренальном сегменте аорты выявлена локальная аневризма небольшой протяженности с максимальным диаметром 3,2 см. В просвете аорты на уровне отхождения ПА локализованы организованные тромботические наложения, переходящие в более массивные в проекции аневризмы с окклюзией устья левой ПА. 08.10.2017 г. на фоне гиперволемии с рецидивирующим отеком легких и тяжелой АГ, резистентных к терапии, тяжелой азотемии экстренно начата заместительная почечная терапия (ЗПТ) ГД. После купирования гипергидратации и стабилизации АД 23.10.2017 г. была выполнена КТА. Выявлена двусторонняя субокклюзия устьев ПА (справа на протяжении около 4,0 мм, слева на протяжении около 6,2 мм), а контрастирование основных стволов и сегментарных ветвей ПА дистальнее сохранено (рис. 1).

31.10.2017 г. выполнена баллонная ангиопластика и стентирование обеих ПА. В послеоперационном периоде отмечался постепенный регресс азотемии (к 5-м суткам после операции креатинин 0,178 ммоль/л, рСКФ – 24 мл/мин; на 17-й день креатинин 0,092 ммоль/л, рСКФ 54 мл/мин) на фоне увеличения диуреза до 3,5–4 л/сутки, ГД был прекращен. По данным КТА от 08.11.2017 г. ПА были

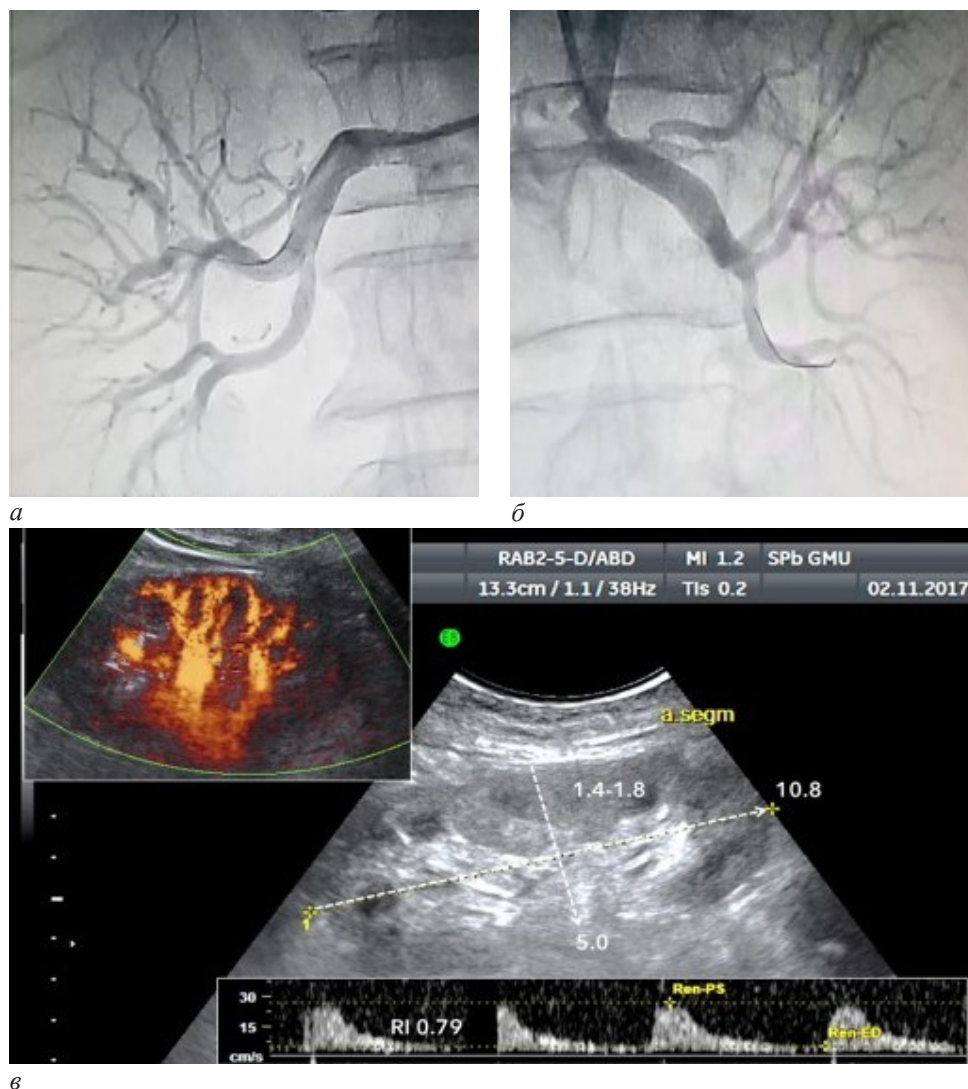


Рис. 2. Послеоперационные данные пациентки К.: а, б – ангиография с восстановлением кровотока после стентирования правой и левой ПА; в – УЗИ почек (цифрами указаны размеры и толщина паренхимы; RI на межлобных артериях)

Fig. 2. Postoperative data of patient K.: а, б – angiography with restoration of blood flow after stenting of the right and left RA; в – US of the kidneys (numbers indicate the size and thickness of the parenchyma; RI on the interlobar arteries)

проходимы, выделение контраста своевременное. Сонографически отмечали увеличение размеров и толщины паренхимы, повышение ПССК и RI на всех уровнях внутривисочечных артерий (рис. 2).

Через 2 месяца рСКФ увеличилась до 58,1 мл/мин (ХБП С3А), с нормализацией диуреза и нормотензией на фоне фармакотерапии двумя группами антигипертензивных препаратов.

**Клиническое наблюдение 2.** Пациент Ч., 50 лет, с длительным течением АГ, на фоне повышения АД до 210/100 мм рт. ст. 03.09.2019 г. отметил внезапно возникший интенсивный болевой синдром в межлопаточной области с дальнейшей миграцией боли в область живота, резкое снижение темпа диуреза с развитием анурии, в связи с чем был госпитализирован в стационар по месту жительства. Зарегистрирована выраженная дисфункция почек (креатинин 1820 мкмоль/л, рСКФ 4,1 мл/мин, мочевина 38,5 ммоль/л, гиперкалие-

мия) и тяжелая АГ, рефрактерная к проводимой терапии. Сонографически обе почки были размером 12,5×4,3 см и толщиной неизменной паренхимы 1,7–1,9 см. При выполнении КТА выявлена диссекция аорты (Стенфорд тип В). По данным катетерной ангиографии диагностирован тромбоз левой ПА, отходящей от истинного просвета аорты, и сужение правой ПА, отходящей от ложного просвета. 06.09.2019 г. экстренно начат ГД. Несмотря на выполнение ангиопластики и стентирования правой ПА 26.09.2019 г. с восстановлением кровотока из ложного просвета, сохранялась АГ, дисфункция почек с анурией и потребность в ГД (рис. 3).

01.10.2019 г. госпитализирован в ПСПбГМУ им. И. П. Павлова, проведена подготовка к повторному оперативному вмешательству (ежедневные сеансы ГД с объемом ультрафильтрации 1000–1500 мл, коррекция антигипертензивной терапии). По данным УЗИ обращало на себя внимание уменьше-

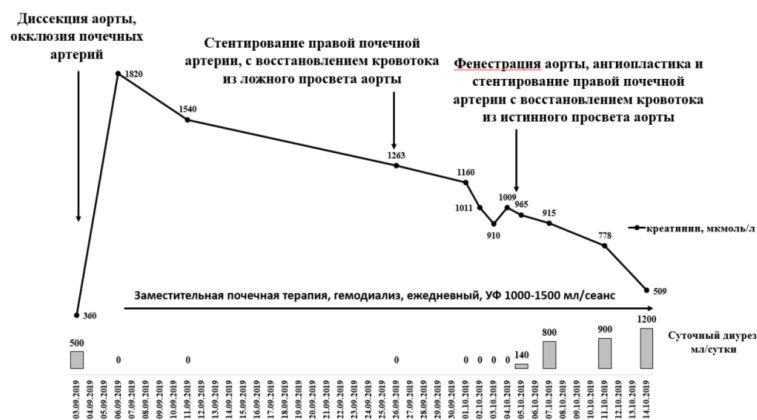


Рис. 3. Динамика уровня креатинина и диуреза пациента Ч., проводимое лечение в течение первых месяцев заболевания: УФ – объем ультрафильтрации за сеанс гемодиализа

Fig. 3. Dynamics of creatinine levels and diuresis of patient Ch., treatment carried out during the first months of the disease: УФ – volume of ultrafiltration per hemodialysis session

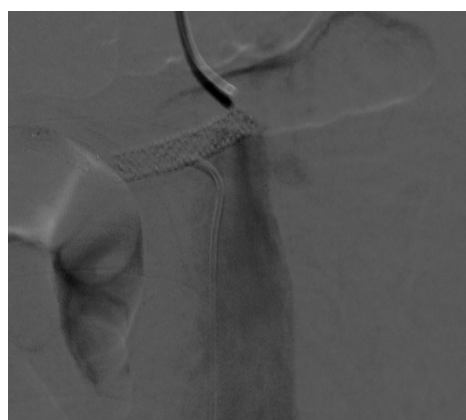
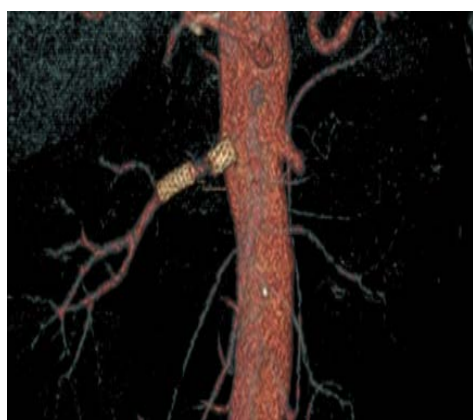


Рис. 4. Данные перед повторной операцией пациента Ч.: а – КТА; б – артериография правой ПА  
 Fig. 4. Data before the reoperation of patient Ch.: а – CT-angiography; б – arteriography of the right renal artery

ние размеров левой почки (9,4×5,3 см, паренхима 0,7–0,9 см, неоднородная, с гипозоногенными участками и экзогенностью 1–2 ст.) и реномегалия справа (14,4×7,9 см, паренхима 1,9–2,2 см с незначительным повышением экзогенности). Допплерографически интратенальный кровоток в правой почке был снижен в сегментарных, междольевых и дуговых артериях (RI 0,74–0,76 в сегментарных, RI 0,54–0,59 в междольевых и дуговых артериях), в левой почке кровотока отсутствовал. По данным КТА и селективной ангиографии правой ПА выявлено отсутствие контрастирования ранее стентированной правой ПА (рис. 4).

04.10.2019 г. выполнена эндоваскулярная фенестрация мембраны аорты с повторной ангиопластикой и стентированием правой ПА с восстановлением кровотока из истинного просвета и подтверждением ее проходимости при контрольной ангиографии. В первые сутки после операции восстановился самостоятельный диурез в объеме 140 мл с дальнейшей тенденцией к его увеличению до 1200 мл на момент выписки (10.10.2019 г.),

снижение креатинина до 509 ммоль/л и стабилизация АД на уровне 130–140/80–85 мм рт. ст. на терапии тремя группами. По данным контрольной МСКТ-ангиографии от 10.10.2019 г. правая ПА проходима. В течение последующих 3 месяцев отмечали постепенное снижение уровня креатинина до 373 мкмоль/л, однако сохранялась потребность в проведении ГД 3 раза в неделю с учетом явлений гипергидратации. С ноября 2020 г. частота сеансов ЗПТ была сокращена до двух раз, а с февраля 2021 г. – до одного раза в неделю. В сентябре 2021 г. уровень рСКФ составил 30 мл/мин при удовлетворительном контроле АД (АД в пределах 139/80 мм рт. ст.) и отсутствии признаков гипергидратации, в связи с чем ЗПТ была прекращена. Терапия дополнена назначением дапаглифлозина. В сентябре 2024 г. степень дисфункции почек оставалась стабильной, соответствуя ХБП СЗБ (рСКФ 30 мл/мин). Возобновления ЗПТ не потребовалось. По данным УЗИ и КТА левая почка сморщена (6,4×3,0 см), правая почка викарно увеличена (13,5×6,6 см, паренхима 2,0–3,2 см, экзогенность

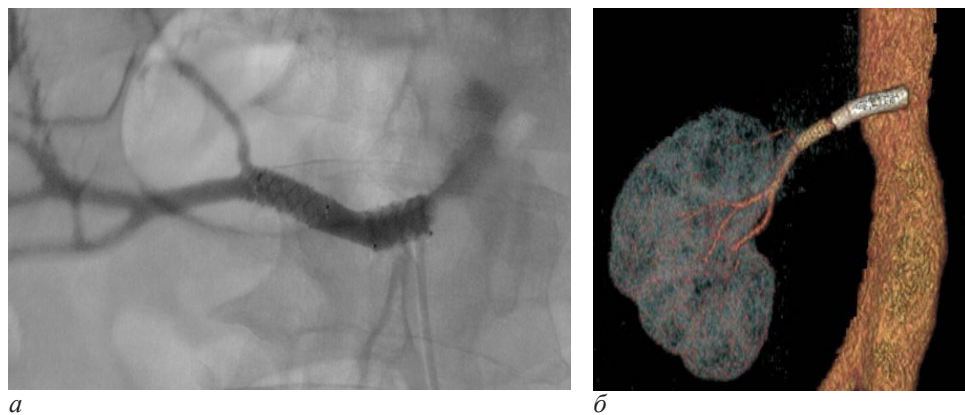


Рис. 5. Послеоперационные данные пациента Ч.: а – ангиография; б – контрольная КТА от 10.10.2019 г.

Fig. 5. Postoperative data of patient Ch.: a – angiography; б – control CT-angiography from 10.10.2019

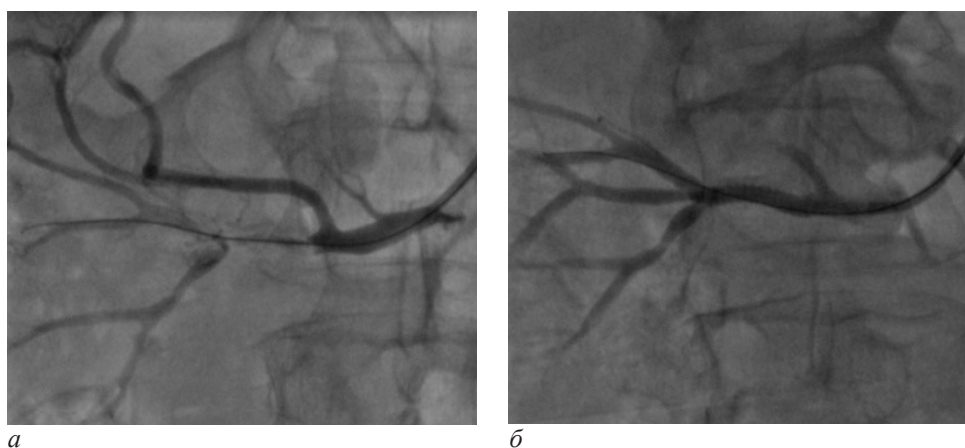


Рис. 6. Артериография пациента П.: а – до операции определяется окклюзия правой ПА; б – после операции правая ПА проходима

Fig. 6. Arteriography of patient P.: a – preoperative occlusion of the right RA; б – after surgery the right renal artery is patent

умеренно повышена), правая ПА проходима, выделение контраста своевременное (рис. 5).

**Клиническое наблюдение 3.** Пациент П., 78 лет, длительное время отмечал стойкое повышение АД до 220/120 мм рт. ст., резистентное к медикаментозной терапии, одышку при минимальной физической нагрузке. 05.05.2024 г. развился гипертонический криз с подъемом АД до 210/100 мм рт. ст. на фоне выраженного снижения функции почек (креатинин 1,089 ммоль/л, рСКФ 3,4 мл/мин, мочевины 57,3 ммоль/л), 05.05.2024 г. был начат ГД. По данным УЗИ размеры правой почки были нормальные (9,5×4,4 см), левой уменьшены (7,5×3,9 см), а толщина паренхимы обеих почек 1,2–1,4 см. При выполнении триплексного сканирования в правой ПА в 3 см от устья определен стеноз с ПССК 470 см/сек. ПССК в проекции устья левой ПА увеличена до 290 см/с. По данным КТА левая ПА окклюзирована на всем протяжении, устье правой ПА проходимо, в ее средней трети определяется окклюзия, а дистальнее – коллатеральный кровоток через верхнесементарную ветвь, отходящую проксимальнее. Паренхима обеих почек диффузно истончена, больше слева, выделение контрастно-

го вещества на 15-й мин отсутствует. При селективной артериографии правой ПА определяется окклюзия в средней трети протяженностью около 15 мм, дистальное русло заполняется через хорошо развитую коллатераль от проксимальной трети ПА. 19.06.2024 г. выполнена эндоваскулярная реканализация, баллонная ангиопластика и стентирование правой ПА. При контрольной ангиографии правая ПА проходима (рис. 6).

Сразу после операции отмечено увеличение диуреза до 2000 мл в сутки, стабилизация АД в пределах 140/80 мм рт. ст. При контрольном обследовании в августе 2024 г. зарегистрировано увеличение рСКФ до 22,1 мл/мин (ХБП С4), ГД был прекращен.

**Обсуждение.** В соответствии с данными ежегодного отчета профильной комиссии по нефрологии Минздрава России общее число больных, находившихся на ЗПТ (ГД, перитонеальный диализ, имеющих почечный аллотрансплантат), выросло за 7-летний период на 41 % – с 352 до 499 человек на 1 млн населения [5]. Общее число больных на всех видах ЗПТ к концу 2024 г. составило 74 238 человек, из них 57 065 – на ГД [5]. Таким образом, число больных с ХБП, которым требуется

проведение ЗПТ, растет с каждым годом, а лечение последних требует огромных материальных затрат и развития региональных центров. Хотя эти высокотехнологические методы лечения позволяют продлить жизнь больным, однако не улучшают ее качество, влияя на их трудоспособность [6].

Одной из причин развития терминальной почечной недостаточности и необходимости проведения ЗПТ может быть ИБП, обусловленная двусторонним нарушением проходимости ПА [3]. Восстановление проходимости ПА при субтотальных фибропластических изменениях паренхимы почек бесперспективно. Вместе с тем, в отдельных случаях ИБП с критическим снижением рСКФ (в рамках острой дисфункции почек) возникает в ответ на тяжелую ишемию органа при относительно сохранной паренхиме, не являясь следствием развития необратимых склеротических изменений. У таких пациентов своевременно проведенная реваскуляризация может привести к частичному восстановлению функций органа [7, 8].

Признаки повреждения почек у пациентов без ИБП развиваются через 30–40 мин экспозиции глобальной ишемии [9]. Механизмы поддержания жизнеспособности клеточных популяций почки в условиях ИБП, несмотря на, казалось бы, глубокую ишемию вследствие окклюзии ПА, остаются неизученными. Вероятными факторами могут быть ишемическое прекондиционирование органа [10], а также наличие коллатералей (надпочечниковых, мочеточниковых, нижней диафрагмальной, люмбальных артерий), поддерживающих минимальный уровень перфузии, позволяющей находиться почечной паренхиме в состоянии гибернации [7, 11–13].

Ранее были описаны случаи улучшения функции почек после выполнения эндоваскулярной реконструкции ПА, несмотря на длительный период проведения ГД. Так, пациенту с двусторонней окклюзией ПА после восстановления кровотока удалось прекратить проведение ГД через 2 месяца после его начала [8]. В другом исследовании у 11 гемодиализ-зависимых пациентов с ИБП вследствие гемодинамически значимых стенозов ПА, ГД был прекращен в 73 % наблюдений при медиане длительности периода между его началом и стентированием ПА 18 дней [7].

Успех реваскуляризации почек определяется на основании клинической оценки их жизнеспособности и состояния интратенального кровотока. Европейское общество кардиологов и ряд других авторов рекомендуют рассматривать возможность реваскуляризации почек на основании следующих критериев: протеинурия (соотношение альбумин/креатинин) менее 20 мг/ммоль, размер почки более 8 см, корковый слой толщиной более 0,5 см, RI менее 0,80 [14, 15]. В представленных клинических наблюдениях тяжелая дисфункция почек, потребо-

вавшая проведения ГД, возникла в результате острой ишемии органа на фоне предсуществующей ИБП. Во всех случаях сонографически были очевидны признаки относительной сохранности паренхимы реваскуляризованных почек, несмотря на гиперперфузию, а также снижение индексов резистивности кровотока на уровне внутривисцерального артериального русла. Снижение RI, как было показано ранее, отражает сохранность просвета мелких артерий коры почек и их способность реагировать на текущую ишемию органа снижением сопротивления, а также ассоциировано с увеличением рСКФ в отдаленном периоде после реваскуляризации почек с атеросклеротическими стенозами ПА [16]. Кроме того, у всех пациентов ангиографические исследования показали проходимость дистального отдела ПА и наличие коллатералей, которые также могут быть предикторами регресса дисфункции почки в результате стентирования окклюзированной ПА [17, 18].

Таким образом, у пациентов с окклюзионно-стенозическим поражением проксимальных сегментов ПА наличие коллатерального кровотока, признаки сохранности паренхимы и перфузии коры почек по данным сонографии могут быть факторами, определяющими успешность эндоваскулярной реконструкции ПА в отношении улучшения функции почек и прекращения ГД.

**Выводы.** 1. В представленной серии наблюдений пациентов с окклюзионно-стенозическим поражением ПА у 2 % пациентов была выявлена тяжелая дисфункция почек, возникшая в результате острой ишемии органа и потребовавшая проведения ЗПТ.

2. Своевременная эндоваскулярная реконструкция ПА у пациентов с диализ-зависимой ИБП, обусловленной двусторонним нарушением проходимости ПА, может приводить к регрессу дисфункции почек и прекращению ГД, а эффективность реваскуляризации определяется сохранностью дистального отдела ПА, паренхимы почек и интратенального кровотока.

#### **Конфликт интересов**

Авторы заявили об отсутствии конфликта интересов.

#### **Conflict of interest**

The authors declare no conflict of interest.

#### **Соответствие нормам этики**

Авторы подтверждают, что соблюдены права людей, принимавших участие в исследовании, включая получение информированного согласия в тех случаях, когда оно необходимо, и правила обращения с животными в случаях их использования в работе. Подробная информация содержится в Правилах для авторов.

#### **Compliance with ethical principles**

The authors confirm that they respect the rights of the people participated in the study, including obtaining informed consent when it is necessary, and the rules of treatment of animals when they are used in the study. Author Guidelines contains the detailed information.

## ЛИТЕРАТУРА

1. Coen G., Calabria S., Lai S. et al. Atherosclerotic ischemic renal disease. Diagnosis and prevalence in an hypertensive and/or uremic elderly population. *BMC Nephrol.* 2003. Vol. 4. P. 2. <https://doi.org/10.1186/1471-2369-4-2>.
2. Wright M. P., Persad R. A., Cranston D. W. Renal artery occlusion. *BJU Int.* 2001. Vol. 87, № 1. P. 9–12. <https://doi.org/10.1046/j.1464-410x.2001.00016.x>.
3. Mishima E., Ota H., Suzuki T. et al. Apparent Diffusion Coefficient in the Resolution of Renal Ischemia after Angioplasty on Diffusion-weighted Imaging: Renal Artery Stenosis Caused by Progressive Thrombosis in Residual Chronic Aortic Dissection. *Intern Med.* 2020. Vol. 59, № 9. P. 1173–1177. <https://doi.org/10.2169/internalmedicine.3855-19>.
4. Щелкова Г. В., Данилов Н. М., Еркенова А. М. и др. Консенсус по реноваскулярной гипертензии: диагностика и лечение. Системная гипертензия. 2023. Т. 20, № 2. С. 5–20. <https://doi.org/10.38109/2075-082X-2023-2-5-20>.
5. Шилов Е. М., Шилова М. М., Румянцева Е. И. и др. Нефрологическая служба Российской Федерации, 2024: часть I. Заместительная почечная терапия. *Клиническая нефрология.* 2025. № 1. С. 6–17. <https://dx.doi.org/10.18565/nephrology.2025.1.6-17>.
6. Сура М. В., Боярская Т. В., Деркач Е. В. и др. Оценка затрат на лекарственную терапию для лечения и профилактики осложнений хронической болезни почек в период проведения гемодиализа в амбулаторных условиях. *Медицинские технологии. Оценка и выбор.* 2023. Т. 45, № 4. С. 52–63. <https://dx.doi.org/10.17116/medtech20234504152>.
7. Abu-Amer N., Kukuy O. L., Kunin M. et al. Treatment of Severe Renal Artery Stenosis with Acute Kidney Injury Requiring Hemodialysis by Percutaneous Transluminal Renal Angioplasty and Stent Implantation. *J Vasc Interv Radiol.* 2022. Vol. 33, № 6. P. 707–714.e2. <https://doi.org/10.1016/j.jvir.2022.03.002>.
8. Gao Y., Miserlis D., Longo G. M., Garg N. Renal salvage using stent graft placement after acute renal artery occlusion with prolonged ischemic time. *JRSM Cardiovasc Dis.* 2020. Vol. 9. P. 2048004020940520. <https://doi.org/10.1177/2048004020940520>.
9. Parekh D. J., Weinberg J. M., Ercole B. et al. Tolerance of the human kidney to isolated controlled ischemia. *J Am Soc Nephrol.* 2013. Vol. 24, № 3. P. 506–17. <https://doi.org/10.1681/ASN.2012080786>.
10. Jang H. S., Kim J., Kim K. Y. et al. Previous ischemia and reperfusion injury results in resistance of the kidney against subsequent ischemia and reperfusion insult in mice; a role for the Akt signal pathway. *Nephrol Dial Transplant.* 2012. Vol. 27, № 10. P. 3762–70. <https://doi.org/10.1093/ndt/gfs097>.
11. Nyvad J., Lerman A., Lerman L. O. With a Little Help From My Friends: the Role of the Renal Collateral Circulation in Atherosclerotic Renovascular Disease. *Hypertension.* 2022. Vol. 79, № 4. P. 717–725. <https://doi.org/10.1161/HYPERTENSIONAHA.121.17960>.
12. Afarideh M., Zhang X., Ferguson C. M. et al. Peristenotic Collateral Circulation in Atherosclerotic Renovascular Disease: Association with Kidney Function and Response to Treatment. *Hypertension.* 2020. Vol. 76, № 2. P. 497–505. <https://doi.org/10.1161/HYPERTENSIONAHA.120.15057>.
13. de Bhailis Á., Al-Chalabi S., Hagemann R. et al. Managing acute presentations of atheromatous renal artery stenosis. *BMC Nephrol.* 2022. Vol. 23, № 1. P. 210. <https://doi.org/10.1186/s12882-022-02813-8>.
14. Mazzolai L., Teixido-Tura G., Lanzi S. et al. ESC Scientific Document Group. 2024 ESC Guidelines for the management of peripheral arterial and aortic diseases. *Eur Heart J.* 2024. Vol. 45, № 36. P. 3538–3700. <https://doi.org/10.1093/eurheartj/ehae179>.
15. Hicks C. W., Clark T. W. I., Cooper C. J. et al. Atherosclerotic Renovascular Disease: A KDIGO (Kidney Disease: Improving Global Outcomes) Controversies Conference. *Am J Kidney Dis.* 2022. Vol. 79, № 2. P. 289–301. <https://doi.org/10.1053/j.ajkd.2021.06.025>.
16. Семенов Д. В., Смирнов А. В., Кириллова Е. В. и др. Допплерографическая оценка артериального кровотока и изменения функции почек у больных с атеросклерозом почечных артерий после реваскуляризации. *Нефрология.* 2012. Т. 16, № 1. С. 45–51. <https://doi.org/10.24884/1561-6274-2012-16-1-45-51>.
17. Libertino J. A., Zinman L., Breslin D. J. et al. Renal artery revascularization. Restoration of renal function. *JAMA.* 1980. Vol. 244, № 12. P. 1340–2. PMID: 7411806.
18. Яицкий Н. А., Зверев О. Г., Волков А. Б. и др. Восстановление почечного кровотока и выделительной функции после успешной реканализации хронической окклюзии почечной артерии. *Вестник хирургии им. И. И. Грекова.* 2015. Т. 174, № 2. С. 101–102.

## REFERENCES

1. Coen G., Calabria S., Lai S. et al. Atherosclerotic ischemic renal disease. Diagnosis and prevalence in an hypertensive and/or uremic elderly population. *BMC Nephrol.* 2003;4:2. <https://doi.org/10.1186/1471-2369-4-2>.
2. Wright M. P., Persad R. A., Cranston D. W. Renal artery occlusion. *BJU Int.* 2001;87(1):9–12. <https://doi.org/10.1046/j.1464-410x.2001.00016.x>.
3. Mishima E., Ota H., Suzuki T. et al. Apparent Diffusion Coefficient in the Resolution of Renal Ischemia after Angioplasty on Diffusion-weighted Imaging: Renal Artery Stenosis Caused by Progressive Thrombosis in Residual Chronic Aortic Dissection. *Intern Med.* 2020;59(9):1173–1177. <https://doi.org/10.2169/internalmedicine.3855-19>.
4. Shchelkova G. V., Danilov N. M., Erkenova A. M. et al. Consensus on renovascular hypertension: diagnosis and treatment. *Systemic Hypertension.* 2023;20(2):5–20. (In Russ.). <https://doi.org/10.38109/2075-082X-2023-2-5-20>.
5. Shilov E. M., Shilova M. M., Romyantseva E. I. et al. Nephrological service of the Russian Federation 2024: Part I. Renal Replacement Therapy. *Clinical nephrology.* 2025;1:6–17. <https://dx.doi.org/10.18565/nephrology.2025.1.6-17>.
6. Sura M. V., Boyarskaya T. V., Derkach E. V. et al. Cost of drug therapy for treatment and prevention of complications following chronic kidney disease during outpatient hemodialysis. *Medical Technologies. Assessment and Choice.* 2023;45(4):52–63. (In Russ.). <https://doi.org/10.17116/medtech20234504152>.
7. Abu-Amer N., Kukuy O. L., Kunin M. et al. Treatment of Severe Renal Artery Stenosis with Acute Kidney Injury Requiring Hemodialysis by Percutaneous Transluminal Renal Angioplasty and Stent Implantation. *J Vasc Interv Radiol.* 2022;33(6):707–714.e2. <https://doi.org/10.1016/j.jvir.2022.03.002>.
8. Gao Y., Miserlis D., Longo G. M., Garg N. Renal salvage using stent graft placement after acute renal artery occlusion with prolonged ischemic time. *JRSM Cardiovasc Dis.* 2020;9:2048004020940520. <https://doi.org/10.1177/2048004020940520>.
9. Parekh D. J., Weinberg J. M., Ercole B. et al. Tolerance of the human kidney to isolated controlled ischemia. *J Am Soc Nephrol.* 2013;24(3):506–17. <https://doi.org/10.1681/ASN.2012080786>.
10. Jang H. S., Kim J., Kim K. Y. et al. Previous ischemia and reperfusion injury results in resistance of the kidney against subsequent ischemia and reperfusion insult in mice; a role for the Akt signal pathway. *Nephrol Dial Transplant.* 2012;27(10):3762–70. <https://doi.org/10.1093/ndt/gfs097>.
11. Nyvad J., Lerman A., Lerman L. O. With a Little Help From My Friends: the Role of the Renal Collateral Circulation in Atherosclerotic Renovascular Disease. *Hypertension.* 2022;79(4):717–725. <https://doi.org/10.1161/HYPERTENSIONAHA.121.17960>.
12. Afarideh M., Zhang X., Ferguson C. M. et al. Peristenotic Collateral Circulation in Atherosclerotic Renovascular Disease: Association with Kidney Function and Response to Treatment. *Hypertension.* 2020;76(2):497–505. <https://doi.org/10.1161/HYPERTENSIONAHA.120.15057>.
13. de Bhailis Á., Al-Chalabi S., Hagemann R. et al. Managing acute presentations of atheromatous renal artery stenosis. *BMC Nephrol.* 2022;23(1):210. <https://doi.org/10.1186/s12882-022-02813-8>.
14. Mazzolai L., Teixido-Tura G., Lanzi S. et al. ESC Scientific Document Group. 2024 ESC Guidelines for the management of peripheral arterial and aortic diseases. *Eur Heart J.* 2024;45(36):3538–3700. <https://doi.org/10.1093/eurheartj/ehae179>.
15. Hicks C. W., Clark T. W. I., Cooper C. J. et al. Atherosclerotic Renovascular Disease: A KDIGO (Kidney Disease: Improving Global Outcomes) Controversies Conference. *Am J Kidney Dis.* 2022;79(2):289–301. <https://doi.org/10.1053/j.ajkd.2021.06.025>.
16. Semionov D. V., Smirnov A. V., Kirillova E. V. et al. Doppler evaluation of renal blood flow and changes of kidney function in patients with atherosclerotic renal artery disease after revascularization. *Nephrology (Saint-Petersburg).* 2012;16(1):45–51. (In Russ.). <https://doi.org/10.24884/1561-6274-2012-16-1-45-51>.
17. Libertino J. A., Zinman L., Breslin D. J. et al. Renal artery revascularization. Restoration of renal function. *JAMA.* 1980;244(12):1340–2. PMID: 7411806.
18. Yaitskij N. A., Zverev O. G., Volkov A. B. et al. Restoration of renal blood flow and excretory function after successful recanalization of chronic renal artery occlusion. *Grekov's Bulletin of Surgery.* 2015;174(2):101–102. (In Russ.).

**Информация об авторах:**

**Бедров Александр Ярославович**, доктор медицинских наук, профессор кафедры хирургии госпитальной с клиникой, зав. отделением сосудистой хирургии, Первый Санкт-Петербургский государственный медицинский университет им. акад. И. П. Павлова (Санкт-Петербург, Россия), ORCID: 0000-0001-8382-1127; **Добронравов Владимир Александрович**, доктор медицинских наук, профессор кафедры пропедевтики внутренних болезней с клиникой, профессор кафедры нефрологии и диализа ФПО, директор научно-исследовательского института нефрологии, Первый Санкт-Петербургский государственный медицинский университет им. акад. И. П. Павлова (Санкт-Петербург, Россия), ORCID: 0000-0002-7179-5520; **Моисеев Алексей Андреевич**, кандидат медицинских наук, ассистент кафедры хирургии госпитальной с клиникой, Первый Санкт-Петербургский государственный медицинский университет им. акад. И. П. Павлова (Санкт-Петербург, Россия), ORCID: 0000-0002-9923-4688; **Врабий Андрей Андреевич**, кандидат медицинских наук, сердечно-сосудистый хирург отделения сосудистой хирургии научно-исследовательского института хирургии и неотложной медицины, Первый Санкт-Петербургский государственный медицинский университет им. акад. И. П. Павлова (Санкт-Петербург, Россия); **Попов Гурий Иванович**, кандидат медицинских наук, ассистент кафедры хирургии факультетской с курсом лапароскопической хирургии и сердечно-сосудистой хирургии с клиникой, Первый Санкт-Петербургский государственный медицинский университет им. акад. И. П. Павлова (Санкт-Петербург, Россия), ORCID: 0000-0001-6334-7456; **Овчаренко Дмитрий Владимирович**, кандидат медицинских наук, зав. отделением рентгенохирургических методов диагностики и лечения № 2, Первый Санкт-Петербургский государственный медицинский университет им. акад. И. П. Павлова (Санкт-Петербург, Россия); **Бирюков Алексей Владимирович**, кандидат медицинских наук, зав. отделением рентгенохирургических методов диагностики и лечения № 1, Первый Санкт-Петербургский государственный медицинский университет им. акад. И. П. Павлова (Санкт-Петербург, Россия), ORCID: 0000-0003-2872-5663; **Воробьев Евгений Александрович**, ассистент кафедры пропедевтики внутренних болезней с клиникой, врач-нефролог нефрологического отделения № 1 научно-исследовательского института нефрологии, Первый Санкт-Петербургский государственный медицинский университет им. акад. И. П. Павлова (Санкт-Петербург, Россия), ORCID: 0000-0003-4528-9373; **Быстрова Ольга Борисовна**, врач-нефролог нефрологического отделения № 2 научно-исследовательского института нефрологии, Первый Санкт-Петербургский государственный медицинский университет им. акад. И. П. Павлова (Санкт-Петербург, Россия), ORCID: 0000-0001-6527-6962; **Белова Ксения Александровна**, ассистент кафедры хирургии факультетской с курсом лапароскопической хирургии и сердечно-сосудистой хирургии с клиникой, Первый Санкт-Петербургский государственный медицинский университет им. акад. И. П. Павлова (Санкт-Петербург, Россия), ORCID: 0000-0002-5081-8148; **Молозина Милана Андреевна**, клинический ординатор третьего года кафедры хирургии факультетской с курсом лапароскопической хирургии и сердечно-сосудистой хирургии с клиникой, Первый Санкт-Петербургский государственный медицинский университет им. акад. И. П. Павлова (Санкт-Петербург, Россия), ORCID: 0009-0000-6251-1787; **Хубулава Геннадий Григорьевич**, доктор медицинских наук, профессор, академик РАН, зав. кафедрой хирургии факультетской с курсом лапароскопической хирургии и сердечно-сосудистой хирургии с клиникой, Первый Санкт-Петербургский государственный медицинский университет им. акад. И. П. Павлова (Санкт-Петербург, Россия), ORCID: 0000-0002-9242-9941.

**Information about authors:**

**Bedrov Alexander Ya.**, Dr. of Sci. (Med.), Professor of the Department of Hospital Surgery with the Clinic, Head of the Department of Vascular Surgery, Pavlov University (Saint Petersburg, Russia), ORCID: 0000-0001-8382-1127; **Dobronravov Vladimir A.**, Dr. of Sci. (Med.), Professor of the Department of Propaedeutics of Internal Diseases with the Clinic, Professor of the Department of Nephrology and Dialysis of the Faculty of Postgraduate Education, Director of the Scientific Research Institute of Nephrology, Pavlov University (Saint Petersburg, Russia), ORCID: 0000-0002-7179-5520; **Moiseev Aleksey A.**, Cand. of Sci. (Med.), Assistant of the Department of Hospital Surgery with the Clinic, Pavlov University (Saint Petersburg, Russia), ORCID: 0000-0002-9923-4688; **Vrabiyy Andrey A.**, Cand. of Sci. (Med.), Cardiovascular Surgeon of the Department of Vascular Surgery, Research Institute of Surgery and Emergency Medicine, Pavlov University (Saint Petersburg, Russia); **Popov Guriy I.**, Cand. of Sci. (Med.), Assistant of the Department of Faculty Surgery with courses in Laparoscopic and Cardiovascular Surgery with the Clinic, Pavlov University (Saint Petersburg, Russia), ORCID: 0000-0001-6334-7456; **Ovcharenko Dmitry V.**, Cand. of Sci. (Med.), Head of the Department of X-ray Surgical Methods of Diagnosis and Treatment № 2, Pavlov University (Saint Petersburg, Russia); **Biryukov Alexey V.**, Cand. of Sci. (Med.), Head of the Department of X-ray Surgical Methods of Diagnosis and Treatment № 1, Pavlov University (Saint Petersburg, Russia), ORCID: 0000-0003-2872-5663; **Vorobyev Eugene A.**, Assistant of the Department of Propaedeutics of Internal Diseases with the Clinic, Nephrologist of the Nephrological Department № 1, Research Institute of Nephrology, Pavlov University (Saint Petersburg, Russia), ORCID: 0000-0003-4528-9373; **Bystrova Olga B.**, Nephrologist of the Nephrological Department № 2, Scientific Research Institute of Nephrology, Pavlov University (Saint Petersburg, Russia), ORCID: 0000-0001-6527-6962; **Belova Ksenia A.**, Assistant of the Department of Faculty Surgery with courses in Laparoscopic and Cardiovascular Surgery with the Clinic, Pavlov University (Saint Petersburg, Russia), ORCID: 0000-0002-5081-8148; **Molozina Milana A.**, third-year Clinical Resident of the Department of Faculty Surgery with courses in Laparoscopic Surgery and Cardiovascular Surgery with the Clinic, Pavlov University (Saint Petersburg, Russia), ORCID: 0009-0000-6251-1787; **Khubulava Gennady G.**, Dr. of Sci. (Med.), Professor, Academician of the RAS, Head of the Department of Faculty Surgery with courses in Laparoscopic and Cardiovascular Surgery with the Clinic, Pavlov University (Saint Petersburg, Russia), ORCID: 0000-0002-9242-9941.

© CC BY Коллектив авторов, 2026  
УДК [616.381 + 616.718.192-001.45 + 616.61-007.41]-089  
<https://doi.org/10.24884/0042-4625-2026-185-1-100-105>

## ОПЫТ ХИРУРГИЧЕСКОГО ЛЕЧЕНИЯ ПАЦИЕНТА С ТЯЖЕЛЫМ СОЧЕТАННЫМ ОГНЕСТРЕЛЬНЫМ ПЕЛЬВИОАБДОМИНАЛЬНЫМ РАНЕНИЕМ И ДИСТОПИЕЙ ЛЕВОЙ ПОЧКИ

А. А. Сазонов<sup>1\*</sup>, Р. Р. Касимов<sup>2</sup>, А. Э. Исинов<sup>3</sup>, П. Н. Ромащенко<sup>1</sup>, Н. А. Майстренко<sup>1</sup>, Д. Ю. Анохин<sup>1</sup>, И. Е. Комаров<sup>2</sup>

<sup>1</sup> Военно-медицинская академия им. С. М. Кирова  
194044, Россия, Санкт-Петербург, ул. Академика Лебедева, д. 6

<sup>2</sup> 442 окружной военный клинический госпиталь  
191124, Россия, Санкт-Петербурге, Суворовский пр., д. 63, лит. Н

<sup>3</sup> 1586 военный клинический госпиталь  
142110, Московская область, г. Подольск, ул. Маштакова, д. 4

Поступила в редакцию 04.09.2024 г.; принята к печати 21.01.2026 г.

Важной тенденцией последних вооруженных конфликтов и террористических актов является широкое применение боеприпасов взрывного действия, что сопровождается воздействием на организм раненых и пострадавших поражающих элементов, обладающих высокой кинетической энергией. Поэтому отличительными особенностями современной огнестрельной травмы живота являются сочетанный характер и тяжелые мультиорганные повреждения, требующие проведения интенсивной терапии и оказания специализированной хирургической помощи в кратчайшие сроки. Залогом ее успешной реализации является дооперационная диагностика повреждений. Адекватная оценка их локализации и характера позволяет выработать план операции и минимизировать тем самым риски «хирургических сюрпризов», а также спрогнозировать необходимость включения в состав бригады специалистов соответствующего профиля. Однако решение данной задачи сопряжено со значительными трудностями, обусловленными дефицитом времени и кадров, а также характерными для огнестрельных ранений живота множественными повреждениями внутренних органов. Кроме того, дополнительные сложности могут быть обусловлены аномалиями их развития, которые в значительной степени затрудняют оценку топографических особенностей огнестрельной травмы живота. В статье представлен опыт оказания специализированной хирургической помощи при тяжелом сочетанном пельвиоабдоминальном ранении и редкой аномалии развития – тазовой дистопии левой почки. Продемонстрировано, что комплексное предоперационное обследование с использованием КТ-визуализации, наряду со своевременным планированием этапов выполнения оперативного пособия, обеспечивает хорошие результаты лечения этой непростой категории пациентов, позволяя сохранить скомпрометированный травмой и аномалией развития орган.

**Ключевые слова:** боевая хирургическая травма, огнестрельные ранения живота, дистопия почки, лапаротомия, компьютерная томография, междисциплинарное взаимодействие

**Для цитирования:** Сазонов А. А., Касимов Р. Р., Исинов А. Э., Ромащенко П. Н., Майстренко Н. А., Анохин Д. Ю., Комаров И. Е. Опыт хирургического лечения пациента с тяжелым сочетанным огнестрельным пельвиоабдоминальным ранением и дистопией левой почки. *Вестник хирургии имени И. И. Грекова.* 2026;185(1):100–105. <https://doi.org/10.24884/0042-4625-2026-185-1-100-105>.

\* **Автор для связи:** Алексей Андреевич Сазонов, Военно-медицинская академия им. С. М. Кирова, 194044, Россия, Санкт-Петербург, ул. Академика Лебедева, д. 6. E-mail: [sazonov\\_alex\\_doc@mail.ru](mailto:sazonov_alex_doc@mail.ru).

## EXPERIENCE OF SURGICAL TREATMENT OF A PATIENT WITH SEVERE COMBINED PELVIC ABDOMINAL GUNSHOT WOUND AND LEFT KIDNEY DYSTOPIA

Alexey A. Sazonov<sup>1\*</sup>, Rustam R. Kasimov<sup>2</sup>, Agakerim E. Isinov<sup>3</sup>, Pavel N. Romashchenko<sup>1</sup>, Nikolay A. Maistrenko<sup>1</sup>, Dmitriy Yu. Anohin<sup>1</sup>, Ivan E. Komarov<sup>2</sup>

<sup>1</sup> Military Medical Academy  
6, Academica Lebedeva str., Saint Petersburg, Russia, 194044

<sup>2</sup> 442 Regional Military Clinical Hospital  
63, lit. N, Suворovskiy pr., Saint Petersburg, Russia, 191124

<sup>3</sup> 1586 Military Clinical Hospital  
4, Mashtakova str., Moscow oblast, Podolsk, 142110

Received 04.09.2024; accepted 21.01.2026

An important trend in recent armed conflicts and terrorist attacks is the widespread use of explosive ammunition, which is accompanied by the impact of damaging elements with high kinetic energy on the body of the victims. Therefore,

the distinctive features of modern abdominal gunshot trauma are the combined nature and severe multi-organ damage, requiring intensive care and specialized surgical care in the shortest possible time. The key to its successful implementation is preoperative diagnostics of injuries. An adequate assessment of their localization and nature allows to develop an operation plan and thereby minimize the risks of “surgical surprises”, and, if necessary, include specialists of the appropriate profile in the team. However, solving this problem is associated with significant difficulties due to the lack of time, as well as multiple injuries to internal organs. In addition, problems may be due to anomalies in their development, which significantly complicate the assessment of the topographic features of abdominal gunshot trauma. The article presents the experience of providing specialized surgical care for severe combined pelvic abdominal injury and a rare anatomical anomaly – pelvic dystopia of the left kidney. It is demonstrated that a comprehensive preoperative examination using CT imaging, along with timely planning of stages of the surgical intervention, provides good treatment results for this difficult category of patients, allowing to preserve the organ compromised by injury and developmental anomaly.

**Keywords:** *combat abdomen trauma, abdominal gunshot wound, renal dystopia, laparotomy, computed tomography, multidisciplinary approach*

**For citation:** Sazonov A. A., Kasimov R. R., Isinov A. E., Romashchenko P. N., Maistrenko N. A., Anohin D. Yu., Komarov I. E. Experience of surgical treatment of a patient with severe combined pelvic abdominal gunshot wound and left kidney dystopia. *Grekov's Bulletin of Surgery*. 2026;185(1):100–105. (In Russ.). <https://doi.org/10.24884/0042-4625-2026-185-1-100-105>.

\* **Corresponding author:** Alexey A. Sazonov, Military Medical Academy, 6, Academica Lebedeva str., Saint Petersburg, 194044, Russia. E-mail: [sazonov\\_alex\\_doc@mail.ru](mailto:sazonov_alex_doc@mail.ru).

**В в е д е н и е.** Широкое применение боеприпасов взрывного действия стало характерной чертой последних вооруженных конфликтов и террористических актов [1–3]. Это привело к существенному увеличению доли осколочных ранений живота, удельный вес которых в структуре огнестрельной травмы мирного и военного времени достигает 15 % [4–6]. Таким образом, огнестрельные ранения живота (ОРЖ), как правило, характеризуются воздействием на организм пострадавших многочисленных поражающих элементов, обладающих высокой кинетической энергией. Поэтому современная огнестрельная травма живота отличается не только тяжелым характером органных повреждений, но и их вариативностью, что существенно затрудняет реализацию лечебно-диагностических алгоритмов [1, 2, 6].

Согласно классическим подходам к оказанию хирургической помощи пациентам с ОРЖ, топографо-анатомическая оценка повреждений является одной из ключевых задач предоперационного периода [3, 5]. Ее грамотная реализация позволяет выработать план вмешательства и минимизировать тем самым риски «хирургических сюрпризов», а также в случае необходимости включить в состав бригады специалистов соответствующего профиля. Однако решение данной задачи, по мнению отечественных и зарубежных авторов, сопряжено со значительными трудностями, обусловленными этиологическими особенностями современной огнестрельной травмы живота [2, 4, 7]. В частности, воздействие на организм пострадавших многочисленных ранящих снарядов, которые характеризуются высокой кинетической энергией и непредсказуемой траекторией, существенно затрудняет оценку локализации повреждений. Поэтому в последних публикациях, посвященных диагностике ОРЖ, все больше внимания уделяется компьютерной томографии (КТ), которая рассматривается как некий

золотой стандарт программы инструментального обследования [2–4].

Вместе с тем, даже современные методики лучевой визуализации, по мнению ряда специалистов, далеко не всегда позволяют получить истинное представление о топографических особенностях повреждений при ОРЖ, что обусловлено индивидуальными анатомическими особенностями пациентов [4, 5]. При этом наибольшие диагностические трудности возникают при аномалиях развития органов брюшной полости и забрюшинного пространства, особенно их дистопии. Как правило, они становятся непредвиденной интраоперационной находкой, что существенно усложняет выполнение хирургического пособия, увеличивает риски ятрогенных повреждений, способствуя тем самым развитию тяжелых осложнений [8–10].

Таким образом, анализ лечебно-диагностического процесса при ОРЖ и врожденной дистопии органов брюшной полости и забрюшинного пространства представляет несомненный интерес. Вместе с тем, немногочисленные публикации, посвященные лечению пациентов с данной анатомической аномалией развития, как правило, ограничиваются рассмотрением вопросов оказания плановой хирургической помощи [8, 10]. Для демонстрации особенностей реализации лечебно-диагностических алгоритмов при тяжелом сочетанном пельвиоабдоминальном ранении у пациента с редкой врожденной аномалией развития почки приводим следующее клиническое наблюдение.

**Клиническое наблюдение.** Пациент А., 29 лет, госпитализирован в военно-медицинскую организацию 3-го уровня через 10 часов после получения ранения с жалобами на боли в животе и правой нижней конечности. Из анамнеза известно, что, выполняя специальные задачи, оказался в зоне атаки беспилотного летательного аппарата, в результате чего получил сочетанное осколочное

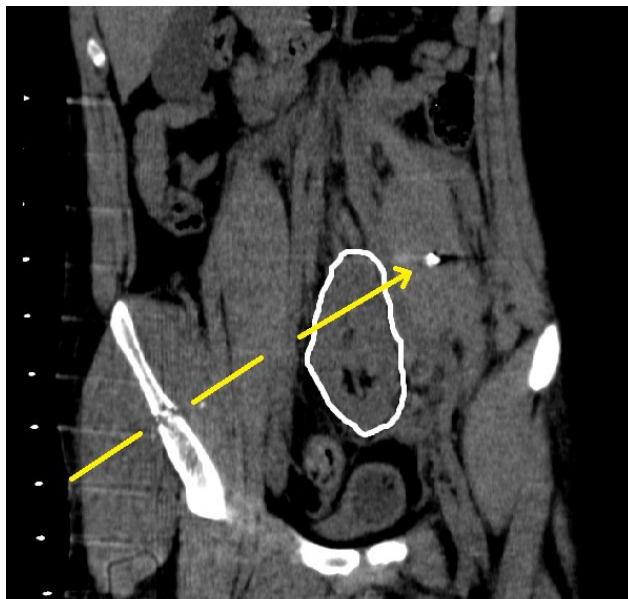

Рис. 1. КТ пациента А.: пунктиром отмечена траектория ранящего снаряда, сплошным контуром выделена дистопированная в малый таз левая почка

Fig. 1. CT scan of patient A.: the trajectory of the injuring agent is marked with a dotted line, displaced into the small pelvis left kidney is highlighted with a solid outline

огнестрельное ранение живота, таза, правой нижней конечности. В течение двух часов была оказана первая врачебная помощь в объеме обезболивания, перевязки огнестрельных ран, иммобилизации правой нижней конечности шиной Крамера.

На момент госпитализации в стационар состояние пациента тяжелое. Сознание – умеренное оглушение. Температура тела – 37,0 °С. АД – 95 и 60 мм рт. ст. Пульс 94 удара в мин, слабого наполнения. Кожный покров бледный. Дыхание самостоятельное. Живот вздут, умеренно болезненный при глубокой пальпации во всех отделах, симптомы раздражения брюшины сомнительные, перистальтика ослаблена. По уретральному катетеру – около 300 мл мочи с примесью геморрагического отделяемого.

Местный статус: в проекции гребня правой подвздошной кости и на латеральной поверхности средней трети правого бедра огнестрельные раны с осадненными кожными краями диаметром около 0,5 см, без признаков продолжающегося кровотечения. Правая нижняя конечность иммобилизирована шиной Крамера, пульсация на ее магистральных артериях сохранена.

При лабораторной диагностике выявлены признаки анемии (гемоглобин – 96 г/л, эритроциты –  $3,1 \times 10^{12}/л$ ), а также системной воспалительной реакции (лейкоциты –  $21,2 \times 10^9/л$ ). Дефицита оснований и ацидоза не отмечено (лактат 1,2 ммоль/л). По данным компьютерной томографии отмечены следующие изменения: дырчатый перелом гребня правой подвздошной кости, свободная жидкость в брюшной полости и в малом тазу, обширная гема-

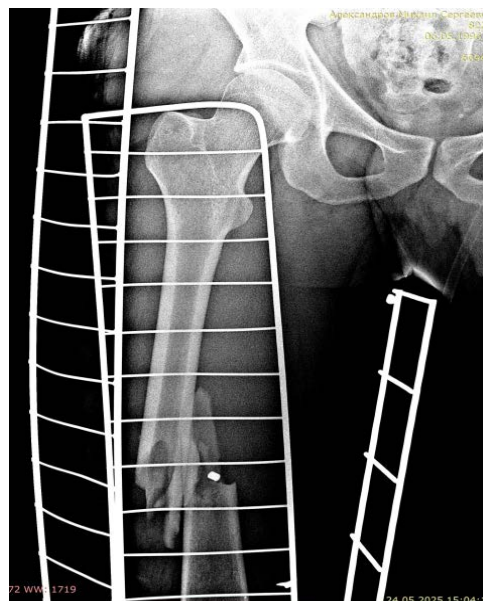

Рис. 2. Рентгенограмма пациента А.: огнестрельный перелом диафиза правой бедренной кости со смещением отломков

Fig. 2. X-ray of patient A.: gunshot fracture of the diaphysis of the right femur with displacement of fragments

тома левого забрюшинного пространства, оттесняющая левый фланк ободочной кишки в медиальном направлении, а также осколок в проекции левой подвздошно-поясничной мышцы. Кроме того, специалистом лучевой диагностики обращено внимание на тазовую дистопию левой почки. По итогам КТ была смоделирована ориентировочная траектория движения ранящего снаряда с определением вероятного характера повреждений (рис. 1).

При выполнении рентгенографии правой нижней конечности выявлен перелом диафиза правой бедренной кости в средней трети со смещением отломков (рис. 2).

По итогам клинического обследования и лабораторно-инструментальной диагностики был установлен следующий диагноз: сочетанное огнестрельное осколочное ранение живота, таза, конечностей. Слепое осколочное пельвиоабдоминальное ранение с повреждением левой почки. Дырчатый перелом правой подвздошной кости. Гемоперитонеум. Забрюшинная гематома слева. Слепое осколочное ранение правого бедра с огнестрельным переломом правой бедренной кости со смещением отломков. Травматический шок 2 ст. При интегральной оценке тяжести полученных повреждений и состояния пациента по шкалам ВПХ-П (ОР) и ВПХ-СГ были получены высокие показатели, соответствующие тяжелой степени их качественной градации: 8 и 39 баллов соответственно.

На основании проведенного обследования были установлены показания к неотложному вмешательству. Выполнена срединная лапаротомия. При ревизии в нижних отделах брюшной полости и в малом

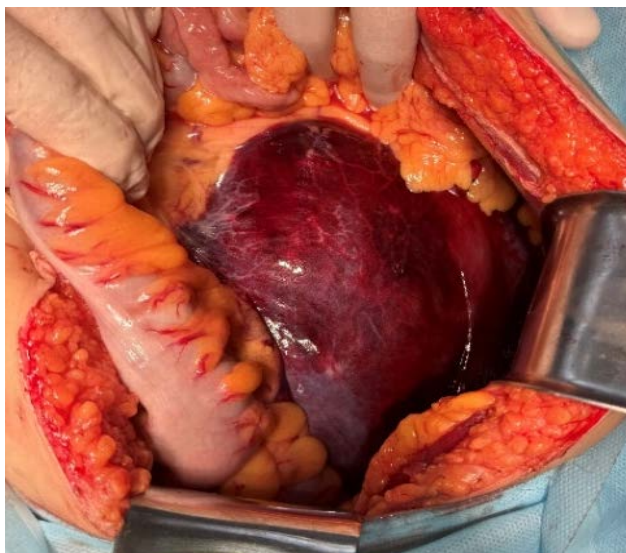

Рис. 3. Пациент А., интраоперационное фото: обширная гематома левого забрюшинного пространства  
 Fig. 3. Patient A., intraoperative photo: extensive hematoma of the left retroperitoneal space

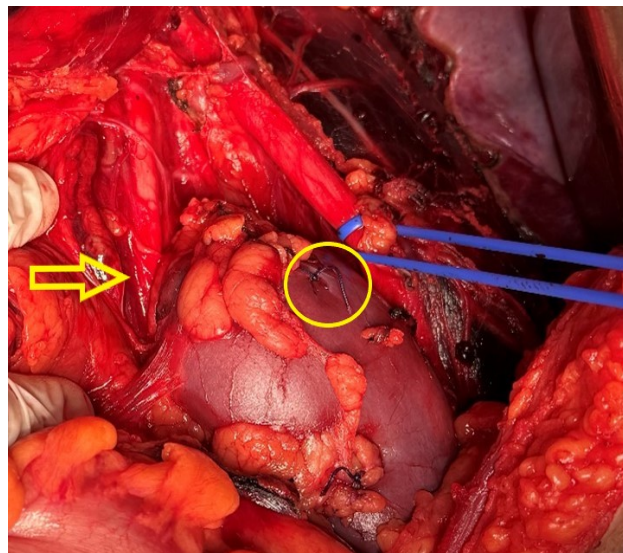


Рис. 4. Пациент А., интраоперационное фото: стрелкой отмечена левая почечная артерия, кругом обозначена зона ушивания раны почки, левая общая подвздошная артерия взята на турникет  
 Fig. 4. Patient A., intraoperative photo: the left renal artery is marked with an arrow, the area of suturing the kidney wound is marked with a circle, the left common iliac artery is taken with a tourniquet

тазу выявлено около 200 мл геморрагического отделяемого (эвакуировано). Правая почка без особенностей. В левом забрюшинном пространстве определяется обширная гематома, оттесняющая нисходящую ободочную и сигмовидную кишку вправо (рис. 3).

Произведена частичная левосторонняя медиальная висцеральная ротация (маневр Мэттокса), из забрюшинного пространства эвакуировано около 800 мл лизированной крови со сгустками. При ревизии магистральных сосудов (аорты, левых подвздошных артерии и вены) повреждений не выявлено. Учитывая данные КТ, осуществлена мобилизация дистопированной в малый таз левой почки с пережатием ее магистральной артерии. При последующей ревизии в проекции ее верхнего полюса выявлена сквозная рана с признаками продолжающегося кровотечения без повреждения чашечно-лоханочного комплекса (III ст. повреждений по AAST). Выполнено ушивание раны почки. Достигнут устойчивый гемостаз (рис. 4).

Абдоминальный этап операции завершен санацией и дренированием брюшной полости, послойным ушиванием лапаротомной раны, после чего произведена фиксация правой нижней конечности аппаратом КСВП. Общий объем кровопотери составил более 1000 мл, что потребовало трансфузии двух доз эритроцитарной взвеси и 800 мл плазмы.

В послеоперационном периоде осложнений не наблюдалось. На 2-е сутки после вмешательства пациент был активизирован в пределах общего отделения, начал питаться без диспепсических явлений. На 3-и сутки послеоперационного

периода в удовлетворительном состоянии пациент был переведен на следующий этап медицинской эвакуации, где получал консервативную терапию на протяжении 12 суток, после чего был выписан на амбулаторное лечение.

**Обсуждение.** Аномалии мочеполовых органов занимают одно из первых мест среди врожденных пороков развития. Так, частота выявления дистопии почек, по данным специалистов, составляет 1:1000 [8, 10]. При этом у абсолютного большинства пациентов встречается поясничная дистопия, а на долю тазовой приходится не более 20 %. Однако именно данный вариант дистопии связан с наибольшими диагностическими трудностями [8, 10].

Клиническое значение дистопии почек не ограничивается только тем, что она создает предпосылки для развития и/или более тяжелого течения урологической патологии. По мнению ряда авторов, именно анатомические аномалии развития органов живота являются одним из основных факторов риска ятрогенных повреждений в абдоминальной хирургии [9, 10]. Учитывая современные тенденции, свидетельствующие об увеличении распространенности огнестрельной травмы живота, актуальность изучения вопросов оказания хирургической помощи пациентам с ОРЖ и абдоминальной дистопией не вызывает сомнений [2, 3, 9].

Представленный в рамках настоящей статьи клинический случай демонстрирует важность соблюдения алгоритмов предоперационной инструментальной диагностики у данной категории пациентов. При этом использование современных

методик КТ-визуализации в совокупности с междисциплинарным взаимодействием хирургической службы и специалистов лучевой диагностики являються залогом их успешной реализации.

В приведенном клиническом наблюдении характер полученных повреждений наряду с наличием жизнеугрожающих последствий травматической болезни обуславливали угрозу быстрого истощения функциональных резервов организма, что требовало выполнения оперативного пособия по неотложным показаниям. Однако, учитывая относительно стабильные показатели гемодинамики, было принято решение о выполнении КТ живота в рамках дооперационной диагностики повреждений. Грамотная интерпретация результатов исследования благодаря междисциплинарному взаимодействию специалистов позволила своевременно выявить редкую анатомическую аномалию развития левой почки, что имело принципиальное значение, поскольку именно данный орган оказался скомпрометирован огнестрельной травмой. Следует отметить, что риск ятрогенного повреждения дистопированной почки, в первую очередь, ее атипично расположенных сосудов, в данном клиническом случае был весьма высок, особенно учитывая наличие напряженной гематомы, затрудняющей визуализацию тканей. Таким образом, реализация представленных диагностических алгоритмов позволила не только уточнить характер повреждений, вызванных огнестрельной травмой, но и избежать ятрогенного повреждения дистопированного органа, что могло привести к его потере.

**Заключение.** В условиях растущей распространенности ОРЖ следует соблюдать настороженность в отношении анатомических аномалий развития органов брюшной полости и забрюшинного пространства, которые могут стать не только случайной интраоперационной находкой, но и причиной тяжелых осложнений при оказании хирургической помощи пациентам с огнестрельной травмой живота. Комплексное предоперационное обследование с использованием КТ-визуализации, междисциплинарным взаимодействием хирургической службы и специалистов лучевой диагностики позволяет своевременно выявить топографо-анатомические особенности повреждений у этой непростой категории пациентов и снизить тем самым риск ятрогенных повреждений скомпрометированных органов.

#### Конфликт интересов

Авторы заявили об отсутствии конфликта интересов.

#### Conflict of interest

The authors declare no conflict of interest.

#### Соответствие нормам этики

Авторы подтверждают, что соблюдены права людей, принимавших участие в исследовании, включая получение информированного

согласия в тех случаях, когда оно необходимо, и правила обращения с животными в случаях их использования в работе. Подробная информация содержится в Правилах для авторов.

#### Compliance with ethical principles

The authors confirm that they respect the rights of the people participated in the study, including obtaining informed consent when it is necessary, and the rules of treatment of animals when they are used in the study. Author Guidelines contains the detailed information.

#### ЛИТЕРАТУРА

- Алисов П. Г., Самохвалов И. М. Огнестрельные ранения живота. Особенности, диагностика и лечение в современных условиях. СПб.: Синтез Бук, 2018. 320 с.
- Martin M. J., Brown C. V., Shatz D. V. et al. Evaluation and management of abdominal gunshot wounds: A Western Trauma Association critical decisions algorithm. *J Trauma Acute Care Surg.* 2019. Vol. 87, № 5. P. 1220–1227. <https://doi.org/10.1097/TA.0000000000002410>.
- Тришкин Д. В., Крюков Е. В., Алексеев Д. Е. и др. Военно-полевая хирургия. Национальное руководство / под ред. И. М. Самохвалова. 2-е изд., перераб. и доп. М.: ГЭОТАР-Медиа, 2024. 1056 с.
- Миннуллин И. П., Магамадов А. Х., Таранов И. И. Повреждения живота при взрывах. СПб.: СпецЛит, 2022. 191 с.
- Jeffery S. The management of combat wounds: the British military experience. *Adv. Wound Care.* 2016. Vol. 5, № 10. P. 464–473.
- Касимов Р. Р., Просветов В. А., Самохвалов И. М. и др. Структура боевой хирургической травмы и особенности оказания хирургической помощи в передовых медицинских группах в активную фазу боевых действий. *Военно-медицинский журнал.* 2024. № 7. С. 4–12. [https://doi.org/10.52424/00269050\\_2024\\_345\\_7\\_4](https://doi.org/10.52424/00269050_2024_345_7_4).
- Сазонов А. А., Ромащенко П. Н., Макаров И. А. и др. Дифференцированный подход к вакуум-ассистированной лапароскопии при огнестрельных ранениях живота. *Вестник хирургии имени И. И. Грекова.* 2023. Т. 182, № 6. С. 11–18. <https://doi.org/10.24884/0042-4625-2023-182-6-11-18>. EDN: ZSCUZX.
- Малова А. Р., Тенькова А. Н., Чуева Т. В. Аномалии расположения почек. Интегративные тенденции в медицине и образовании. 2022. Т. 4. С. 160–162.
- Унгуриян В. М., Гринев М. В., Демко А. Е., Повзун С. А. Ятрогении манипуляционного характера в абдоминальной хирургии. *Вестник хирургии имени И. И. Грекова.* 2013. Т. 172, № 5. С. 046–050. <https://doi.org/10.24884/0042-4625-2013-172-5-046-050>.
- Антонов А. В., Ядыкин А. А., Макаров С. А. Лапароскопическая нефрэктомия при тазовой дистопии почки, осложненной терминальным гидронефрозом. *Урологические ведомости.* 2015. Т. 5, № 1. С. 54.

#### REFERENCES

- Alisov P. G., Samokhvalov I. M. Gunshot wounds of the abdomen. Features, diagnosis and treatment in modern conditions. SPb., Sintez Book, 2018:320. (In Russ.).
- Martin M. J., Brown C. V., Shatz D. V. et al. Evaluation and management of abdominal gunshot wounds: A Western Trauma Association critical decisions algorithm. *J Trauma Acute Care Surg.* 2019;87(5):1220–1227. <https://doi.org/10.1097/TA.0000000000002410>.
- Trishkin D. V., Kryukov E. V., Alekseev D. E. et al. Military field surgery. National leadership. 2nd ed. Samokhvalov I.M., editor. Moscow: GEOTAR-Media; 2024. 1056 p. (In Russ.).
- Minnullin I. P., Magamadov A. H., Taranov I. I. Explosive abdominal injuries. SPb., SpecLit, 2022:191. (In Russ.).
- Jeffery S. The management of combat wounds: the British military experience. *Adv. Wound Care.* 2016;5(10):464–473.
- Kasimov R. R., Prosvetov V. A., Samokhvalov I. M. et al. The structure of combat surgical trauma and features of providing surgical care in advanced medical groups during the active phase of hostilities. *Military Medical Journal.* 2024;345(7):4–12. (In Russ.). [https://doi.org/10.52424/00269050\\_2024\\_345\\_7\\_4](https://doi.org/10.52424/00269050_2024_345_7_4).
- Sazonov A. A., Romashchenko P. N., Makarov I. A. et al. Differentiated approach for using vacuum-assisted laparoscopy in gunshot abdominal wounds. *Grekov's Bulletin of Surgery.* 2023;182(6):11–18. (In Russ.). <https://doi.org/10.24884/0042-4625-2023-182-6-11-18>.

8. Malova A. R., Tenkova A. N., Chueva T. V. Kidney position anomalies. Integrative Trends in Medicine and Education. 2022;4:160–162. (In Russ.).
9. Unguryan V. M., Grinyov M. V., Demko A. E., Povzun S. A. Iatrogenes of manipulator character in abdominal surgery. Grekov's Bulletin of Surgery. 2013;172(5):046–050. (In Russ.). <https://doi.org/10.24884/0042-4625-2013-172-5-046-050>.
10. Antonov A. V., Yadykin A. A., Makarov S. A. Laparoscopic nephrectomy for pelvic renal dystopia complicated by end-stage hydronephrosis. Urological Records. 2015;5(1):54. (In Russ.).

### Информация об авторах:

**Сазонов Алексей Андреевич**, доктор медицинских наук, зам. начальника кафедры и клиники факультетской хирургии им. С. П. Фёдорова, Военно-медицинская академия имени С. М. Кирова (Санкт-Петербург, Россия), ORCID: 0000-0003-4726-7557, SPIN: 4042-7710; **Касимов Рустам Рифкатович**, кандидат медицинских наук, главный хирург, 442 окружной военный клинический госпиталь (Санкт-Петербург, Россия) SPIN-код: 5682-2810, AuthorID: 661459; **Исинов Агакерим Эмирбекович**, главный хирург, военный клинический госпиталь 1586 (г. Подольск, Россия), ORCID: 0009-0009-4587-5197, SPIN: 7357-2215, AuthorID: 981232; **Ромашченко Павел Николаевич**, доктор медицинских наук, профессор, член-корреспондент РАН, начальник кафедры и клиники факультетской хирургии им. С. П. Фёдорова, Военно-медицинская академия имени С. М. Кирова (Санкт-Петербург, Россия), ORCID: 0000-0001-8918-1730, SPIN: 3850-1792; **Майстренко Николай Анатольевич**, доктор медицинских наук, профессор, академик РАН, профессор кафедры и клиники факультетской хирургии им. С. П. Фёдорова, Военно-медицинская академия имени С. М. Кирова (Санкт-Петербург, Россия), ORCID: 0000-0002-1405-7660, SPIN: 2571-9603; **Анохин Дмитрий Юрьевич**, кандидат медицинских наук, начальник радиологического отделения клиники военно-полевой терапии, Военно-медицинской академии имени С. М. Кирова, (Санкт-Петербург, Россия), ORCID: 0000-0003-4499-066X, SPIN: 6186-5543; **Комаров Иван Евгеньевич**, начальник хирургического отделения, 442 окружной военный клинический госпиталь (Санкт-Петербург, Россия), ORCID: 0009-0009-9445-2932, SPIN: 7612-1843, AuthorID: 887329.

### Information about authors:

**Sazonov Alexey A.**, Dr. of Sci. (Med.), Deputy Head of the Department and Clinic of Faculty of Surgery named after S. P. Fedorov, Military Medical Academy (Saint Petersburg, Russia), ORCID: 0000-0003-4726-7557, SPIN: 4042-7710; **Kasimov Rustam R.**, Cand. of Sci. (Med.), Chief Surgeon, 442 Regional Military Clinical Hospital (Saint Petersburg, Russia) SPIN code: 5682-2810, AuthorID: 661459; **Isinov Agakerim E.**, Chief Surgeon, 1586 Military Clinical Hospital (Podolsk, Russia), ORCID: 0009-0009-4587-5197, SPIN: 7357-2215, AuthorID: 981232; **Romashchenko Pavel N.**, Dr. of Sci. (Med.), Professor, Corresponding Member of the RAS, Head of the Department and Clinic of Faculty of Surgery named after S. P. Fedorov, Military Medical Academy (Saint Petersburg, Russia), ORCID: 0000-0001-8918-1730, SPIN: 3850-1792; **Maistrenko Nikolay A.**, Dr. of Sci. (Med.), Professor, Academician of the RAS, Professor of the Department and Clinic of Faculty of Surgery named after S. P. Fedorov, Military Medical Academy (Saint Petersburg, Russia), ORCID: 0000-0002-1405-7660, SPIN: 2571-9603; **Anohin Dmitry Yu.**, Cand. of Sci. (Med.), Head of the Radiological Department of the Military Field Therapy Clinic, Military Medical Academy, (Saint Petersburg, Russia), ORCID: 0000-0003-4499-066X, SPIN: 6186-5543; **Komarov Ivan E.**, Head of the Surgical Department, 442 Regional Military Clinical Hospital (Saint Petersburg, Russia), ORCID: 0009-0009-9445-2932, SPIN: 7612-1843, AuthorID: 887329.

© CC 0 Коллектив авторов, 2026  
УДК [616.718 : 616.13]-004.6-089 : 575  
<https://doi.org/10.24884/0042-4625-2026-185-1-106-113>

## ГИБРИДНЫЕ ВМЕШАТЕЛЬСТВА В СОВРЕМЕННОМ ПОДХОДЕ К ЛЕЧЕНИЮ АТЕРОСКЛЕРОЗА АРТЕРИЙ НИЖНИХ КОНЕЧНОСТЕЙ. АНАЛИЗ ПАТОГЕНЕТИЧЕСКИХ ФАКТОРОВ РИСКА И РЕЗУЛЬТАТОВ ЛЕЧЕНИЯ

В. А. Сухоручкин<sup>1\*</sup>, А. В. Светликов<sup>1, 2</sup>, В. А. Ратников<sup>1</sup>, П. П. Яблонский<sup>2</sup>

<sup>1</sup> Северо-Западный окружной научно-клинический центр им. Л. Г. Соколова ФМБА России  
194291, Россия, Санкт-Петербург, пр. Культуры, д. 4

<sup>2</sup> Санкт-Петербургский государственный университет  
199034, Россия, Санкт-Петербург, Университетская набережная, д. 7/9

Поступила в редакцию 02.10.2024 г.; принята к печати 21.01.2026 г.

Гибридный метод хирургии сосудов представляет собой перспективный подход к лечению облитерирующего атеросклероза, объединяя эндоваскулярные и открытые методы. В обзоре рассматривается эволюция и определение гибридных вмешательств, фенотипические особенности мультифокального поражения артерий нижних конечностей, результаты крупных исследований, современные подходы к хирургическому лечению и перспективы новых вмешательств, а также возможные осложнения и их коррекция.

**Ключевые слова:** облитерирующий атеросклероз, генерализованный атеросклероз, ОАСНК, гибридная хирургия, эндоваскулярная хирургия, открытая хирургия, результаты лечения, консервативная терапия, тактика лечения

**Для цитирования:** Сухоручкин В. А., Светликов А. В., Ратников В. А., Яблонский П. П. Гибридные вмешательства в современном подходе к лечению атеросклероза артерий нижних конечностей. Анализ патогенетических факторов риска и результатов лечения. *Вестник хирургии имени И. И. Грекова*. 2026;185(1):106–113. <https://doi.org/10.24884/0042-4625-2026-185-1-106-113>.

\* **Автор для связи:** Владислав Александрович Сухоручкин, Северо-Западный окружной научно-клинический центр им. Л. Г. Соколова ФМБА России, 194291, Россия, Санкт-Петербург, пр. Культуры, д. 4. E-mail: [sukhoruchkin68@gmail.com](mailto:sukhoruchkin68@gmail.com).

## HYBRID VASCULAR INTERVENTIONS IN THE PRESENT APPROACH TO THE TREATMENT OF ATHEROSCLEROTIC ARTERIAL DISEASE OF THE LOWER EXTREMITIES. ANALYSIS OF PATHOGENETIC RISK FACTORS AND TREATMENT RESULTS

Vladislav A. Sukhoruchkin<sup>1\*</sup>, Aleksey V. Svetlikov<sup>1, 2</sup>, Vyacheslav A. Ratnikov<sup>1</sup>, Pavel P. Yablonskiy<sup>2</sup>

<sup>1</sup> North-Western district scientific and clinical center named after L. G. Sokolov  
4, Kultury pr., Saint-Petersburg, Russia, 194291

<sup>2</sup> St. Petersburg State University  
7/9, Universitetskaya embankment, Saint Petersburg, Russia, 199034

Received 02.10.2024; accepted 21.01.2026

Hybrid vascular surgery represents a promising approach to treating occlusive atherosclerosis, combining endovascular and open surgical methods. This review examines the evolution and definition of hybrid interventions, phenotypic features of multifocal lower extremity arterial disease, outcomes from major trials, contemporary surgical treatment approaches, and prospects for novel interventions, as well as potential complications and their management.

**Keywords:** *obliterating atherosclerosis, generalized atherosclerosis, obliterating atherosclerosis of the lower extremities (OALE), hybrid surgery, endovascular surgery, open surgery, treatment results, conservative therapy, treatment tactics*

**For citation:** Sukhoruchkin V. A., Svetlikov A. V., Ratnikov V. A., Yablonskiy P. P. Hybrid vascular interventions in the present approach to the treatment of atherosclerotic arterial disease of the lower extremities. Analysis of pathogenetic risk factors and treatment results. *Grekov's Bulletin of Surgery*. 2026;185(1):106–113. (In Russ.). <https://doi.org/10.24884/0042-4625-2026-185-1-106-113>.

\* **Corresponding author:** Vladislav A. Sukhoruchkin, North-Western district scientific and clinical center named after L. G. Sokolov, 4, Kultury pr., Saint-Petersburg, 194291, Russia. E-mail: [sukhoruchkin68@gmail.com](mailto:sukhoruchkin68@gmail.com).

**Введение.** Гибридный метод хирургии сосудов – современный способ лечения при локализованном и генерализованном облитерирующем атеросклерозе. Высокая вариабельность комбинаций эндоваскулярной и открытой реконструкций, ряд очевидных преимуществ делает его чрезвычайно перспективным. Диверсификация и постоянное развитие компонентов, складывающихся в понятие гибридной хирургии, подтверждает прогрессивность этого направления сосудистой хирургии. Одной из наиболее частых областей применения гибридного метода является восстановление кровотока при стено-окклюзирующем поражении артерий нижних конечностей. Основными точками приложения является коррекция путей притока и оттока, а следовательно, аорто-бедренный и бедренно-подколенно-берцовый артериальные сегменты – ключевые анатомические области, рассматриваемые при планировании вмешательств. В данном литературном обзоре будут рассмотрены следующие темы.

- Эволюция хирургии сосудов: «от эффекта памяти формы до первых комбинированных операций».
- Определение гибридных вмешательств.
- Фенотипические особенности и факторы риска мультифокального поражения артерий нижних конечностей.
- Результаты крупных рандомизированных исследований BEST-CLI и BASIL-2 в контексте оптимального лечения хронической ишемии нижних конечностей.
- Современные подходы к хирургическому лечению хронической ишемии и модель оценки анатомии артерий нижних конечностей.
- Взгляд на гибридную реваскуляризацию через призму международных и отечественных клинических рекомендаций.
- Перспективы новых вмешательств.
- Возможные осложнения и методы их коррекции.

**Эволюция хирургии сосудов: «от эффекта памяти формы до первых комбинированных операций».** Впервые «эффект памяти формы» Г. В. Курдюмов описал в 1949 г. [1]. Впоследствии, «эффект Курдюмова» (1980) осветил начало развития армирования сосудов: в 1963 г. ученые W. Ruchler et al. создали сплав никеля и титана (нитинол), обладавший «памятью формы», а через 20 лет американские радиологи Ch. Dotter и A. Cragg с коллегами независимо друг от друга использовали спирали из этого сплава, назвав их «стендами» [2].

Развитие гибридных процедур стало ответом на необходимость комбинированного подхода для более эффективного лечения пациентов с сосудистыми заболеваниями. Пионером в этой области считается Майкл Де Бейки (Michael DeBakey).

Он внес несравнимо огромный вклад в область сердечно-сосудистой хирургии, но термин «гибридное вмешательство» в контексте, как его понимаем сегодня, не был широко использован в его эпоху. Его работы в области реконструкции сосудов нижних конечностей включали применение как открытых хирургических методов, так и эндоваскулярных процедур.

В начале 1980-х гг. параллельно разработкам Ch. Dotter и A. Cragg в СССР усилиями ученых-медиков из Всесоюзного научного центра хирургии АМН СССР во главе с И. Х. Рабкиным и Московского института стали и сплавов было создано отечественное устройство: спираль из нитиноловой проволоки, специальное устройство для ее установки внутри сосуда, разработана оригинальная методика, прошедшая апробацию на животных, что послужило основанием для переноса результатов эксперимента в клинику. 11 марта 1984 г. впервые в мире успешно имплантировали нитиноловый стент в левую наружную подвздошную артерию пациенту с ишемией, угрожающей потерей конечности, обусловленной ее критическим стенозом. Данный случай описан в журнале «Вестник рентгенологии и радиологии», что символизировало возникновение рентгенохирургии как самостоятельной специальности [2].

Профессор Николай Леонтьевич Володось в 1983 г. начал исследования по разработке малотравматичных вмешательств для лечения острых проблем аорты. В результате сотрудничества конструкторами и инженерами ФТИНТ и УФИИ была изобретена и изготовлена новая конструкция на основе радиальной зигзагообразной пружины – самофиксирующийся синтетический протез. Вторым шагом стала разработка технологии дистанционного эндопротезирования кровеносных сосудов (stent-grafting) и апробация ее в эксперименте.

Профессор Н. Л. Володось впервые в мире применил в клинике малотравматичные вмешательства на основе этой технологии. Были выполнены комбинации эндоваскулярного и хирургического протезирования подвздошной артерии и одномоментное бедренно-берцовое аутовенозное шунтирование (1985), протезирование дуги аорты с перемещением ее ветвей (деветвизации дуги аорты) (1991) [3].

Понятие гибридной хирургии в сосудистой хирургии впервые было предложено в конце 1990-х гг. для обозначения комбинированного использования открытых и эндоваскулярных методов хирургического вмешательства. Однако точный источник или автор, который впервые использовал этот термин, сложно установить, поскольку он стал общепринятым врачебным термином с развитием сосудистой и хирургии в целом.

Определение гибридных вмешательств. В отечественной и мировой литературе встречаются

разнотечения в определении понятия «гибридное вмешательство».

Мы предлагаем следующее определение гибридной хирургии: вмешательства, при которых одновременно используются эндоваскулярные методики лечения заболеваний артерий в сочетании с открытыми реконструкциями, выполняемые в одной операционной в рамках одной процедуры одной хирургической бригадой.

Данный вид хирургического вмешательства актуален пациентам, для адекватной реваскуляризации которым требуется коррекция нескольких уровней сосудистого русла.

**Фенотипические особенности и факторы риска мультифокального поражения артерий нижних конечностей.** Лечение пациентов с многоэтажным поражением артерий нижних конечностей наиболее сложный раздел хирургии периферических сосудов. При наблюдении в среднем в течение 6,3 лет у 7 % пациентов с бессимптомным течением заболеваний периферических артерий (ЗПА) развивается перемежающаяся хромота (ПХ), из которых у 21 % она прогрессирует до хронической ишемии, угрожающей потерей конечности (ХИУПК), с исходом в ампутацию в 4–27 % случаев [4].

Фенотип периферического атеросклероза варьирует в зависимости от преобладания сердечно-сосудистых факторов риска (ФР), что свидетельствует о различиях в механизмах поражения подвздошно-го сегмента или инфрапоплитеального сегмента. Для поражения подвздошного сегмента выявлено влияние таких ФР, как мужской пол и курение, и чаще проявление в более молодом возрасте, в то время как инфрапоплитеальное поражение регистрировалось у лиц старшего возраста, мужского пола и с сахарным диабетом. Гиперхолестеринемия менее распространена у пациентов с поражением ниже колена и, наоборот, при артериальной гипертензии [5].

Еще одним фактором развития и агрессивности течения атеросклеротического процесса в последнее время признается концентрация показателя липопротеида (а) (Лп(а)), открытого в 1963 г. Карлом Бергом. Установлена взаимосвязь уровня Лп(а) с заболеваниями коронарных сосудов различной тяжести [6], атеросклерозом сонных артерий, независимо от ишемической болезни сердца (ИБС) и других факторов риска, корреляция с высоким уровнем холестерина в крови и высоким давлением. Значение концентрации Лп(а) как независимого ФР возникновения и развития атеросклеротических сердечно-сосудистых заболеваний должно приниматься во внимание при разработке алгоритмов по ведению пациентов с периферическим атеросклерозом [7]. Исследований, посвященных связи Лп(а) с облитерирующим атеросклерозом артерий нижних конечностей (ОАСНК) крайне мало, что не укладывается

в логическую структуру атеросклероза как генерализованного процесса.

Для облитерирующего атеросклероза характерно полисегментарное мультифокальное поражение артерий нижних конечностей. Например, у пациентов с ХИУПК или диабетической стопой часто наблюдается сочетание поражения в бедренно-подколенном и подколенно-берцовом сегментах [8]. Пациенты с критической ишемией нижних конечностей (КИНК), обусловленной поражением артерий голени и стопы, характеризуются максимально высоким риском потери конечности и снижением продолжительности жизни [9]. Открытые многоэтажные сосудистые реконструкции нередко сопряжены с высоким риском периоперационных осложнений, а эндоваскулярная коррекция особенно при протяженных окклюзиях не всегда возможна и отдаленные результаты не оптимальны.

Современной альтернативой с точки зрения снижения количества осложнений является гибридный подход. Методика расширяет арсенал и возможности хирургического лечения: увеличивается выживаемость пациентов прежде всего за счет снижения времени операции, риска хирургического вмешательства и меньшей кровопотери. Помимо этого, уменьшается срок пребывания в стационаре, что положительно влияет на психический статус пациента [10].

**Результаты крупных рандомизированных исследований BEST-CLI и BASIL-2 в контексте оптимального лечения хронической ишемии нижних конечностей.** В 2023 г. и годом ранее были представлены результаты двух больших рандомизированных исследований, посвященных проблеме оптимального лечения ХИУПК – BASIL-2 (Великобритания) и BEST-CLI (США). Наблюдается противопоставление традиционной хирургии сосудов эндоваскулярным методам лечения хронической ишемии нижних конечностей. В исследование включались пациенты, которым технически могло быть выполнено оба вида вмешательств – открытое и эндоваскулярное. При этом больших исследований, посвященных гибридной хирургии, при анализе литературы не выявлено.

На научной сессии АНА 2022 доложены результаты открытого рандомизированного исследования BEST-CLI, в котором сравнивались основные подходы к реваскуляризации при КИНК у пациентов с поражением ниже паховой складки. Сравнение выполнено в двух когортах: 1) у пациента есть возможность использовать в качестве шунта большую подкожную вену (БПВ), 2) подкожная вена не может быть использована [11]. Показано, что прогноз у пациентов с критической ишемией нижних конечностей достаточно неблагоприятный, частота серьезных исходов превышает 40 % за 1,5 года,

однако операция шунтирования при доступности большой подкожной вены снижает частоту неблагоприятных событий в сравнении с эндоваскулярной реваскуляризацией [12].

Результаты BASIL-2 представлены на симпозиуме Charing Cross в 2023 г. и одновременно опубликованы в журнале The Lancet: сердечно-сосудистые и респираторные осложнения были наиболее распространенными причинами смерти в обеих группах. Большая ампутация или смерть произошли у 63 % пациентов в группе аутовенозного шунтирования по сравнению с 53 % с группой, которой проведено эндоваскулярное лечение.

Меньшее количество смертей в группе эндоваскулярного лечения было основной причиной разницы в AFS (amputation-free survival – выживаемость без ампутации) [13]. В 30-дневный срок по осложнениям и смертельному исходу группы не отличались. Наиболее оптимальной по результатам исследования следует считать полную реваскуляризацию артерий нижних конечностей. Однако выполнение многоуровневых сосудистых реконструкций не всегда допустимо по причине выраженной коморбидности пациентов, а результаты исключительно эндоваскулярного лечения не всегда однозначны [8]. В таких случаях методом выбора оказывается использование гибридных методов лечения [10, 14].

**Современные подходы к хирургическому лечению хронической ишемии и модель оценки анатомии артерий нижних конечностей.** Подходы к хирургическому лечению пациентов с поражением проксимального и дистального русла, включая больных с сахарным диабетом, разработаны и подробно описаны в рекомендациях TASC (TransAtlantic Inter-Society Consensus) и TASC II [15]. Применение интервенционной хирургии на аорто-подвздошном сегменте характеризуется хорошими результатами и отличным уровнем безопасности – 5-летняя проходимость как после открытой, так и после эндоваскулярной коррекции магистральных артерий составляет не менее 80 % [15]. При этажном поражении эндоваскулярным путем возможна реваскуляризация проксимального сосудистого русла (артерий притока), в то время как открытым путем проводят коррекцию проходимости дистального русла [8, 16].

Для повышения эффективности хирургического лечения ниже паховой связки создана модель GLASS (Global Limb Anatomic Staging System). В этой системе акцент сделан на поражениях инфраингвинальных артерий. Общая (ОБА) и глубокая (ГБА) бедренные артерии рассматриваются как русло притока, а инфраингвинальный сегмент начинается с поверхностной артерии бедра (ПБА). Это оправданно, так как для лечения поражений ОБА и ГБА долгосрочные результаты аналогичны

результатам при вмешательствах в аорто-подвздошном сегменте [17].

Оптимальным открытым этапом при поражении аорто-подвздошно-бедренного сегмента является эндартерэктомия из ОБА (включая коррекцию пристеночных изменений ПБА и ГБА): 5-летняя первичная проходимость 91–96 % [10, 18]. На аорто-подвздошном сегменте реконструкцией с наибольшей эффективностью признано стентирование, в то время как баллонная ангиопластика чаще требует повторных вмешательств [19]. В дальнейшем, вероятно, операцией выбора в данной области станет установка стент-графта, так как текущие исследования показывают одинаковую со стентированием 5-летнюю первичную проходимость при более высоком профиле безопасности устройств [17], также имеются данные об успешном применении тактики установки стент-графта в подвздошный сегмент при поражении типа C и D (TASC II).

Эндоваскулярная коррекция аорто-подвздошного сегмента может сочетаться с различными вариантами коррекции дистального русла: перекрестным бедренно-бедренным шунтированием; бедренно-подколенным шунтированием; эндартерэктомией из общей бедренной артерии изолированно, или в сочетании с бедренно-подколенным шунтированием (выше или ниже уровня щели коленного сустава); феморопрофундопластикой; коррекция берцового сегмента, как русла оттока, эндоваскулярными методами [10, 20].

В нашей хирургической практике при гибридном подходе мы оцениваем ОБА и, при необходимости, открытое восстановление места отхождения ГБА дополняем эндоваскулярной хирургией в проксимальном и дистальном направлении. На дистальном русле, когда происходит техническая неудача или эффективность эндоваскулярной коррекции заведомо ниже эффективности шунтирования, выбор тактики предполагает конверсию в открытое вмешательство, при допустимых операционных рисках.

**Взгляд на гибридную реваскуляризацию через призму международных и отечественных клинических рекомендаций.** По мере возрастания сложности процедуры увеличивается периоперационная заболеваемость и смертность. Эндоваскулярное вмешательство обычно успешно проводится у большинства пациентов с поражениями артерий аорто-подвздошного сегмента.

Открытое вмешательство выполняется при протяженных окклюзионных поражениях или после неудачной эндоваскулярной процедуры. Открытое хирургическое вмешательство следует рассматривать только с учетом риска для пациента, анатомической модели заболевания и других клинических факторов [17].

Эндартерэктомия остается оптимальным подходом к лечению гемодинамически значимого

поражения ОБА, которое часто сопровождается наличием кальцинированных бляшек. В некоторых случаях предпочтение отдается стентированию бедренной артерии. Главная задача любой из этих процедур – обеспечение максимального притока крови к ГБА. Эндартерэктомия ОБА можно комбинировать с вмешательством на проксимальном отделе для лечения комбинированного поражения [17].

Стратегия реваскуляризации при поражении инфраингвинального сегмента основывается на оценке стадии поражения конечности (WIFI) и анатомической модели заболевания (GLASS). Шунтирование и эндоваскулярное вмешательство дополняют друг друга. Пациенты, у которых отсутствует возможность использования аутовены (БПВ), относятся к отдельной группе, так как это критический фактор для определения успеха и стабильности результата шунтирования.

Влияние поражений артерий инфрамаллеолярного сегмента на успех проксимальной реваскуляризации (эндоваскулярное вмешательство или шунтирование) также пока достаточно не изучено. Хотя сообщается о техническом успехе эндоваскулярных вмешательств на своде стопы, нет данных о долговечности, также о гемодинамической и клинической эффективности результатов подобного варианта лечения. Наличие непораженной артериальной дуги стопы, несомненно, играет огромную роль, но клинического успеха можно достичь даже при значительном поражении данного сегмента [21].

Отечественные описательные исследования указывают на эффективность и безопасность гибридной тактики как в ближайшем, так и в отдаленном периодах: первичная проходимость, %: через 6 месяцев – 94, через 12–94, через 24–85, через 36–79 в исследуемых группах, разделенных по типу поражения сегментов.

Технический успех составляет 93,7 % при реваскуляризации всех типов поражений артерий нижних конечностей с использованием гибридных сосудистых реконструкций. Сохранение конечности, %: в течение 36 месяцев у всех пациентов – 91,6, при хронической артериальной недостаточности (ХАН) IIб ст. по А. В. Покровскому – 93,3; при КИНК – 88,8. Общая выживаемость достигает 95,8 % [18].

Возможные осложнения и методы их коррекции. Наряду с очевидными преимуществами гибридного метода лечения, следует помнить о типичных и специфических осложнениях, которые следуют за компонентами открытого и эндоваскулярного этапа лечения. К возможным осложнениям гибридного метода относятся:

- перфорация и диссекция сосудистой стенки;
- рестеноз, гиперплазия неоинтимы, неоатеросклероз;

- тромбоз или эмболия;
- инфекция;
- кровотечение;
- анатомические ограничения;
- неудачи эндоваскулярных устройств.

При своевременном выявлении осложнения каждое из них поддается коррекции.

Гибридная хирургия обеспечивает успех лечения в условиях, когда использование только одного из способов реваскуляризации артериального русла не достигает должного эффекта, а также в существенной степени расширяет возможности хирургического лечения [10, 20, 22].

Преимущество гибридных реконструкций заключается в меньшем объеме кровопотери, числа осложнений, срока пребывания в стационаре и хорошей первичной проходимости оперированного сегмента, однако часть преимуществ нивелируется наличием открытого доступа [23].

Не стоит забывать о комплексности подхода к пациенту. Консервативный компонент лечения вносит огромный вклад как у пациентов с поражением сосудов, но компенсацией кровообращения, так и уже оперированных пациентов с восстановленным кровотоком. Методы первичной и вторичной профилактики факторов риска системного атеросклероза, их компенсация в послеоперационном периоде, циклическое исследование области реконструкции на контрольных временных точках позволяет надолго закрепить эффект от хирургического лечения. Гибридные технологии позволяют расширить область реконструкции, не увеличивая травматичность процедуры для пациента.

#### **Перспективы новых технологий.**

*Применение новых технологий и комбинаций методов консервативного и хирургического лечения.* К ним можно отнести расширение показаний к применению стент-графтов, баллонных катетеров и стентов с лекарственным покрытием, устройства атерэктомии.

С целью профилактики развития рестеноза на рубце в 6 месяцев и более, после имплантации стентов, были разработаны устройства с длительной кинетикой дозированного высвобождения цитостатиков в стенку артерии с максимальным пиком на 27 день. Именно в течение этого времени наблюдается активная фаза воспаления и регенерации сосудистой стенки [24].

*Использование биоразлагаемых и неметаллических стентов.* Описано применение биодеградируемых стентов на коронарных артериях. В результатах исследования STEALTH I спустя 2 года клиническая безопасность применения голометаллического стента и голометаллического каркаса, покрытого полимолочной кислотой в комплексе с биолимузом А9 с замедленным высвобождением, была одинакова [25, 26].

Перспективными представляются технологии интраоперационного контроля эффекта лечения –

внутрисосудистое ультразвуковое исследование (ВСУЗИ) и оптическая когерентная томография (ОКТ). Оба метода позволяют оценить морфологию атеросклеротического поражения [27].

**Заключение.** Гибридный метод позволяет использовать преимущества открытой и малоинвазивной техник лечения, но также требует высокой квалификации хирурга, который должен обладать компетенцией в обеих сферах и иметь сертификат по направлениям «сердечно-сосудистая хирургия» и «рентгенэндоваскулярные методы диагностики и лечения», либо организована мультидисциплинарная сосудистая команда, которая последовательно, но в рамках одного вмешательства, может выполнить открытый и эндоваскулярный этап. В случае разделенного по времени вмешательства мы говорим об этапах лечения. На сегодняшний день возможно как этапное лечение, так и гибридный подход без значительного повышения уровня осложнений и летальности. Эффективность гибридной реваскуляризации сравнима с традиционными результатами открытых одноуровневых реконструкций.

Еще одним открытым вопросом остается хирургическая тактика, применимая к анатомии поражения сосудов пациента. Опираясь на данные исследований эффективности отдельных операций и их комбинаций, возможна организация программного обеспечения (ПО) на основе Artificial Intelligence (AI), и наряду с рутинным оцениванием предоперационных ангиограмм позволяющего с наибольшей точностью, ориентируясь, в том числе, и на состояние пациента, подобрать объем вмешательства.

Согласно данным о непосредственных и отдаленных результатах определенных вмешательств предполагается послеоперационное ведение пациентов, уточнение сроков скрининговых исследований, комплаентность курсам консервативной и базовой терапии, профилактические осмотры.

#### Конфликт интересов

Авторы заявили об отсутствии конфликта интересов.

#### Conflict of interest

The authors declare no conflict of interest.

#### Соответствие нормам этики

Авторы подтверждают, что соблюдены права людей, принимавших участие в исследовании, включая получение информированного согласия в тех случаях, когда оно необходимо, и правила обращения с животными в случаях их использования в работе. Подробная информация содержится в Правилах для авторов.

#### Compliance with ethical principles

The authors confirm that they respect the rights of the people participated in the study, including obtaining informed consent when it is necessary, and the rules of treatment of animals when they are used in the study. Author Guidelines contains the detailed information.

#### ЛИТЕРАТУРА

1. Курдюмов Г. В., Хандрос Л. Г. О термоупругом равновесии при мартенситных превращениях. Доклады Академии наук СССР. 1949. Т. 66, № 2. С. 211–214.
2. Глянец С. П. Профессор Иосиф Хаймович Рабкин и его приоритеты в рентгеноэндоваскулярной хирургии. Ангиология и сосудистая хирургия. 2014. Т. 20, № 2. С. 21–23.
3. Троян В. И. Памяти профессора Н. Л. Володоса. URL: <https://health-ua.com/article/4846-pamyati-professora-nikolaya-leontevichavolodosya> (дата обращения: 20.01.2025).
4. Карпенко А. А., Стародубцев В. Б., Чернявский М. А., Игнатенко П. В. Гибридные оперативные вмешательства у пациентов с хронической ишемией нижних конечностей. Патология кровообращения и кардиохирургия. 2012. Т. 1. С. 43–46.
5. Diehm N., Shang A., Silvestro A. et al. Association of cardiovascular risk factors with pattern of lower limb atherosclerosis in 2659 patients undergoing angioplasty. *Eur J Vasc Endovasc Surg*. 2006. Vol. 31, № 1. P. 59–63. <https://doi.org/10.1016/j.ejvs.2005.09.006>.
6. Тихонов А. В. Лп(а) липопротеид и атеросклероз. Атеросклероз. 2007. Т. 3, № 1. С. 3–23.
7. Тмоян Н. А., Афанасьева О. И., Ежов М. В. и др. Липопротеид(а), полиморфизм апобелка(а) и аутоантитела против липопротеида(а) при стенозирующем атеросклерозе сонных артерий. *Кардиология*. 2019. Т. 59, № 12. С. 20–27. <https://doi.org/10.18087/cardio.2019.12.n727>.
8. Темрезов М. Б., Коваленко В. И., Темрезов Т. Х. и др. Гибридная хирургия в лечении пациентов с облитерирующим атеросклерозом артерий нижних конечностей (обзор литературы). *Трансляционная медицина*. 2020. Т. 7, № 1. С. 33–38. <https://doi.org/10.18705/2311-4495-2020-7-1-33-38>.
9. Бокерия Л. А., Темрезов М. Б., Коваленко В. И. и др. Хирургическое лечение больных с первичной критической ишемией нижних конечностей. *Анналы хирургии*. 2010. Т. 1. С. 16–19.
10. Чернявский М. А., Артюшин Б. С., Чернов А. В. и др. Клинический случай гибридного лечения пациента с многоуровневым атеросклеротическим поражением артерий нижних конечностей. *Патология кровообращения и кардиохирургия*. 2018. Т. 22, № 4. С. 103–110. <https://doi.org/10.21688/1681-3472-2018-4-103-110>.
11. Агарков М. В., Лазакович Д. Н., Козлов К. Л. и др. Современное состояние проблемы хирургического лечения пациентов с атеросклеротическим поражением артерий нижних конечностей. Обзор литературы. *Международный журнал интервенционной кардиоангиологии*. 2023. № 75. С. 76–93. <https://doi.org/10.24835/1727-818X-75-76>.
12. Best Endovascular vs. Best Surgical Therapy in Patients With Critical Limb Ischemia (BEST-CLI). URL: <https://clinicaltrials.gov/study/NCT02060630> (accessed: 28.01.26).
13. Bradbury A. W., Moakes C. A., Popplewell M. et al. A vein bypass first versus a best endovascular treatment first revascularisation strategy for patients with chronic limb threatening ischaemia who required an infra-popliteal, with or without an additional more proximal infra-inguinal revascularisation procedure to restore limb perfusion (BASIL-2): an open-label, randomised, multicentre, phase 3 trial. *Lancet*. 2023. Vol. 401, № 10390. P. 1798–1809. [https://doi.org/10.1016/s0140-6736\(23\)00462-2](https://doi.org/10.1016/s0140-6736(23)00462-2).
14. Казаков Ю. И., Лукин И. Б., Казаков А. Ю. и др. Выбор метода реконструкции сосудов при критической ишемии нижних конечностей. *Ангиология и сосудистая хирургия*. 2015. Т. 21, № 2. С. 152–158.
15. Norgren L., Hiatt W. R., Dormandy J. A. et al. InterSociety consensus for the management of peripheral arteria disease (TASC II). *Eur J Vasc Endovasc Surg*. 2007. Vol. 33. P. S1–S70.
16. Nishibe T., Kondo Y., Dardik A. et al. Hybrid surgical and endovascular therapy in multifocal peripheral TASC D lesions: up to three-year follow-up. *J Cardiovasc Surg (Torino)*. 2009. Vol. 50, № 4. P. 493–9.
17. Conte M. S., Bradbury A. W., Kolh P. et al. Global vascular guidelines on the management of chronic limb-threatening ischemia. *Journal of vascular surgery*. 2019. Vol. 69, № 6S. P. 3S–125S.e40. <https://doi.org/10.1016/j.jvs.2019.02.016>.
18. Conte, Michael S. Aboyns, Victor et al. *Journal of Vascular Surgery*. 2019. Vol. 69, № 6. P. 3. <https://doi.org/10.1016/j.jvs.2018.09.020>.
19. Ballotta E., Gruppo M., Mazzalai F., Da Giau G. Common femoral artery endarterectomy for occlusive disease: an 8-year single-center prospective study. *Surgery*. 2010. Vol. 147, № 2. P. 268–74. <https://doi.org/10.1016/j.surg.2009.08.004>.

20. Джуракулов Ш. Р. Эндоваскулярное лечение больных с распространенным атеросклеротическим поражением аорты и артерий нижних конечностей: дисс. д-ра мед. наук: 14.01.26 / ФГБУ Национальный медико-хирургический центр им. Н. И. Пирогова Министерства здравоохранения Российской Федерации, 2017. 112–114 с.
21. Гавриленко А. В., Кравченко А. А., Котов А. Э., Шаталова Д. В. Лечение больных с критической ишемией нижних конечностей: эндоваскулярные или реконструктивные операции. *Ангиология и сосудистая хирургия*. 2017. Т. 23, № 3. С. 145–150.
22. Clinical Practice Guideline Document. 2019. Vol. 69, Issue 6, Supplement, 3S-125S.E40. URL: [https://www.jvascsurg.org/article/S0741-5214\(19\)30321-0/fulltext](https://www.jvascsurg.org/article/S0741-5214(19)30321-0/fulltext) (accessed: 20.01.26).
23. Вачев А. Н., Сухоруков В. В., Дмитриев О. В., Кругомов А. В. Последовательность выполнения этапов гибридных операций у больных с синдромом Лериша при критической ишемии конечности. *Ангиология и сосудистая хирургия*. 2016. Т. 22, № 1. С. 159–163.
24. Глушков Н. И., Иванов М. А., Апресян А. Ю. и др. Оправдано ли применение гибридных технологий при реваскуляризации орто-подвздошно-бедренного сегмента. *Хирургия. Журнал им. Н. И. Пирогова*. 2020. Т. 8. С. 49–54. <https://doi.org/10.17116/hirurgia202008149>.
25. Hou D., Huijbregtse B., Eppihimer M. et al. Fluorocopolymer-coated nitinol self-expanding paclitaxel-eluting stent: pharmacokinetics and vascular biology responses in a porcine iliofemoral model. *EuroIntervention*. 2016. Vol. 12, № 6. P. 790–797.
26. Grube E. STEALTH I: safety and performance evaluation of biosensors Biolimus A9TM international drugeluting stent (Bio-MatrixTM): a 4-year safety follow-up [Electronic resource]. TCT 2008: Transcatheter Cardiovascular Therapeutics 20th Annual Scientific Symposium (12-17 Oct, 2008). URL: <https://www.medscape.com/viewcollection/17472> (accessed: 15.01.2026).
27. Кузнецов К. А., Харькова М. В., Карпенко А. А., Лактионов П. П. Стенты сосудов: подходы, используемые для повышения их клинической эффективности. *Ангиология и сосудистая хирургия*. 2018. Т. 24, № 2. С. 69–79.
28. Кочергин Н. А., Кочергина А. М. Возможности оптической когерентной томографии и внутрисосудистого ультразвука в выявлении нестабильных бляшек в коронарных артериях. *Кардиоваскулярная терапия и профилактика*. 2022. Т. 21, № 1. С. 2909.
10. Chernyavskiy M., Artyushin B., Chernov A. et al. A clinical case of hybrid treatment of a patient with multilevel atherosclerotic lesion of the arteries of the lower extremities. *Pathology of blood circulation and cardiac surgery*. 2018;22(4):103–110. (In Russ.). <https://doi.org/10.21688/1681-3472-2018-4-103-110>.
11. Agarkov M. V., Lazakovich D. N., Kozlov K. L. et al. The current state of the problem of surgical treatment of patients with atherosclerotic lesions of the arteries of the lower extremities. Literature review. *International Journal of Interventional Cardioangiology*. 2023;(75):76–93. (In Russ.). <https://doi.org/10.24835/1727-818X-75-76>.
12. Best Endovascular vs. Best Surgical Therapy in Patients With Critical Limb Ischemia (BEST-CLI). URL: <https://clinicaltrials.gov/study/NCT02060630> (accessed: 28.01.26).
13. Bradbury A. W., Moakes C. A., Popplewell M. et al. A vein bypass first versus a best endovascular treatment first revascularisation strategy for patients with chronic limb threatening ischaemia who required an infra-popliteal, with or without an additional more proximal infra-inguinal revascularisation procedure to restore limb perfusion (BASIL-2): an open-label, randomised, multicentre, phase 3 trial. *Lancet*. 2023;401(10390):1798–1809. [https://doi.org/10.1016/s0140-6736\(23\)00462-2](https://doi.org/10.1016/s0140-6736(23)00462-2).
14. Kazakov Yu. I., Lukin I. B., Kazakov A. Yu. et al. The choice of the method of vascular reconstruction in critical ischemia of the lower extremities. *Angiology and vascular surgery*. 2015;21(2):152–158. (In Russ.).
15. Norgren L., Hiatt W. R., Dormandy J. A. et al. InterSociety consensus for the management of peripheral arteria disease (TASC II). *Eur J Vasc Endovasc Surg*. 2007;33:S1–S70.
16. Nishibe T., Kondo Y., Dardik A. et al. Hybrid surgical and endovascular therapy in multifocal peripheral TASC D lesions: up to three-year follow-up. *J Cardiovasc Surg (Torino)*. 2009;50(4):493–9.
17. Conte M. S., Bradbury A. W., Kolh P. et al. Global vascular guidelines on the management of chronic limb-threatening ischemia. *Journal of vascular surgery*. 2019;69(6S):3S–125S.e40. <https://doi.org/10.1016/j.jvs.2019.02.016>.
18. Conte, Michael S. Aboyns, Victor et al. *Journal of Vascular Surgery*. 2019. Vol. 69, № 6. P. 3. <https://doi.org/10.1016/j.jvs.2018.09.020>.
19. Ballotta E., Gruppo M., Mazzalai F., Da Giau G. Common femoral artery endarterectomy for occlusive disease: an 8-year single-center prospective study. *Surgery*. 2010. Vol. 147, № 2. P. 268–74. <https://doi.org/10.1016/j.surg.2009.08.004>.
20. Dzhurakulov Sh. R. Endovascular treatment of patients with advanced atherosclerotic lesions of the aorta and arteries of the lower extremities: dissertation of Doctor of Medical Sciences: 14.01.26 / Pirogov National Medical and Surgical Center of the Ministry of Health of the Russian Federation, 2017. 112–114 p. (In Russ.).
21. Gavrilenko A. V., Kravchenko A. A., Kotov A., Shatalova D. V. Treatment of patients with critical lower limb ischaemia: endovascular methods or reconstructive operations. *Angiol Sosud Khir*. 2017;23(3):145–150. (In Russ.).
22. Clinical Practice Guideline Document. 2019. Vol. 69, Issue 6, Supplement , 3S-125S.E40. URL: [https://www.jvascsurg.org/article/S0741-5214\(19\)30321-0/fulltext](https://www.jvascsurg.org/article/S0741-5214(19)30321-0/fulltext) (accessed: 20.01.26).
23. Vachev A. N., Sukhorukov V. V., Dmitriev O. V., Krugomov A. V. Sequence of stages of hybrid operations in patients with Leriche syndrome and critical limb ischaemia. *Angiol Sosud Khir*. 2016;22(1):159–64. (In Russ.).
24. Glushkov N. I., Ivanov M. A., Апресян А. Ю. et al. Are hybrid technologies appropriate for revascularization of aortoiliac-femoral segment? *Pirogov Russian Journal of Surgery = Khirurgiya. Zurnal im. N. I. Pirogova*. 2020;8:49–54. (In Russ.). <https://doi.org/10.17116/hirurgia202008149>.
25. Hou D., Huijbregtse B., Eppihimer M. et al. Fluorocopolymer-coated nitinol self-expanding paclitaxel-eluting stent: pharmacokinetics and vascular biology responses in a porcine iliofemoral model. *EuroIntervention*. 2016;12(6):790–797.
26. Grube E. STEALTH I: safety and performance evaluation of biosensors Biolimus A9TM international drugeluting stent (Bio-MatrixTM): a 4-year safety follow-up [Electronic resource]. TCT 2008: Transcatheter Cardiovascular Therapeutics 20th Annual Scientific Symposium (12-17 Oct, 2008). URL: <https://www.medscape.com/viewcollection/17472> (accessed: 15.01.2026).
27. Kuznetsov K. A., Kharkova M. V., Karpenko A. A., Laktionov P. P. Vascular stents: approaches used to improve their clinical effectiveness. *Angiology and vascular surgery*. 2018;24(2):69–79. (In Russ.).
28. Kochergin N. A., Kochergina A. M. Potential of optical coherence tomography and intravascular ultrasound in the detection of vulnerable plaques in coronary arteries. *Cardiovascular Therapy and Prevention*. 2022;21(1):2909. (In Russ.).

## REFERENCES

1. Kurdyumov G. V., Khandros L. G. On thermoelastic equilibrium in martensitic transformations. *Dokl. AN SSSR*. 1949;66(2):211–214. (In Russ.).
2. Glyantsev S. P. Professor Joseph Khaimovich Rabkin and his priorities in X-ray endovascular surgery. *Angiology and Vascular Surgery*. 2014;20(2):21–23. (In Russ.).
3. Troyan V. I. In memory of Professor N. L. Volodos. (In Russ.). URL: <https://health-ua.com/article/4846-pamyati-professora-nikolaya-leontevicha-volodosya> (accessed: 20.01.2025).
4. Karpenko A. A., Starodubtsev V. B., Chernyavskiy M. A., Ignatenko P. V. Hybrid surgical interventions in patients with chronic lower limb ischemia. *Pathology of blood circulation and cardiac surgery*. 2012;1:43–46. (In Russ.).
5. Diehm N., Shang A., Silvestro A. et al. Association of cardiovascular risk factors with pattern of lower limb atherosclerosis in 2659 patients undergoing angioplasty. *Eur J Vasc Endovasc Surg*. 2006;31(1):59–63. <https://doi.org/10.1016/j.ejvs.2005.09.006>.
6. Tikhonov A. V. Lipoprotein(a) and atherosclerosis. *Atherosclerosis*. 2007; 3(1):3–23. (In Russ.).
7. Tmoyan N. A., Afanasieva O. I., Ezhov M. V. et al. Lipoprotein(a) Level, Apolipoprotein(a) Polymorphism and Autoantibodies Against Lipoprotein(a) in Patients with Stenotic Carotid Atherosclerosis. *Kardiologiya*. 2019;59(12):20–27. (In Russ.). <https://doi.org/10.18087/cardio.2019.12.n727>.
8. Temrezov M. B., Kovalenko V. I., Temerezov T. Kh. et al. Hybrid surgery in the treatment of patients with obliterating atherosclerosis of the arteries of the lower extremities (literature review). *Translational medicine*. 2020;7(1):33–38. (In Russ.). <https://doi.org/10.18705/2311-4495-2020-7-1-33-38>.
9. Bokeriya L. A., Temrezov M. B., Kovalenko V. I. et al. Surgical treatment of patients with primary critical ischemia of the lower extremities. *Annali hirurgii=Annals of Surgery*. 2010;1:16–19. (In Russ.).

### Информация об авторах:

**Сухоручкин Владислав Александрович**, врач сердечно-сосудистый хирург, Северо-Западный окружной научно-клинический центр им. Л. Г. Соколова ФМБА России (Санкт-Петербург, Россия), ORCID: 0000-0003-0862-7476; **Светликов Алексей Владимирович**, доктор медицинских наук, профессор кафедры госпитальной хирургии, Санкт-Петербургский государственный университет (Санкт-Петербург, Россия), врач сердечно-сосудистый хирург, зав. отделением сосудистой хирургии, Северо-Западный окружной научно-клинический центр им. Л. Г. Соколова ФМБА России (Санкт-Петербург, Россия), ORCID: 0000-0001-8652-8778; **Ратников Вячеслав Альбертович**, доктор медицинских наук, профессор, зам. генерального директора-медицинский директор, Северо-Западный окружной научно-клинический центр им. Л. Г. Соколова ФМБА России (Санкт-Петербург, Россия), ORCID: 0000-0002-9645-8408; **Яблонский Павел Петрович**, доцент кафедры госпитальной хирургии, Санкт-Петербургский государственный университет (Санкт-Петербург, Россия), ORCID: 0000-0002-0192-1931.

### Information about the authors:

**Sukhoruchkin Vladislav A.**, Cardiovascular Surgeon, North-Western district scientific and clinical center named after L. G. Sokolov (Saint Petersburg, Russia), ORCID: 0000-0003-0862-7476; **Svetlikov Aleksey V.**, Dr. of Sci. (Med.), Professor of the Department of Hospital Surgery, St. Petersburg State University (Saint Petersburg, Russia), Cardiovascular Surgeon, Head of the Department of Vascular Surgery, North-Western district scientific and clinical center named after L. G. Sokolov (Saint Petersburg, Russia), ORCID: 0000-0001-8652-8778; **Ratnikov Vyacheslav A.**, Dr. of Sci. (Med.), Professor, Deputy Director General-Medical Director, North-Western district scientific and clinical center named after L. G. Sokolov (Saint Petersburg, Russia), ORCID: 0000-0002-9645-8408; **Yablonskiy Pavel P.**, Associate Professor of the Department of Hospital Surgery, St. Petersburg State University (Saint Petersburg-Petersburg, Russia), ORCID: 0000-0002-0192-1931.

© CC BY Коллектив авторов, 2026  
УДК 616.37-002-036.11-08-035.019.941  
<https://doi.org/10.24884/0042-4625-2026-185-1-114-119>

## НАЦИОНАЛЬНЫЕ КЛИНИЧЕСКИЕ РЕКОМЕНДАЦИИ «ОСТРЫЙ ПАНКРЕАТИТ». ЭТАПЫ СОЗДАНИЯ

С. Ф. Багненко, А. Ю. Корольков, Д. Н. Попов\*, В. Р. Гольцов

Первый Санкт-Петербургский государственный медицинский университет имени академика И. П. Павлова  
197022, Россия, Санкт-Петербург, ул. Льва Толстого, д. 6-8

Поступила в редакцию 01.07.2025 г.; принята к печати 21.01.2026 г.

В статье представлен ретроспективный взгляд на путь создания национальных клинических рекомендаций «Острый панкреатит». Поэтапно освещены все детали вопроса, начиная с исторических аспектов первых попыток систематизации знаний об остром панкреатите до современных структурированных лечебно-диагностических алгоритмов. Описаны подходы хирургических сообществ в разные эпохи развития медицины к решению вопросов о классификации, диагностике и лечения острого панкреатита. Отдельное внимание уделено роли института НИИ СП им. И. И. Джanelидзе в создании первых протоколов диагностики и лечения острого панкреатита, которые в дальнейшем стали «фундаментом» для создания современных национальных клинических рекомендаций.

**Ключевые слова:** острый панкреатит, лечебно-диагностические алгоритмы, национальные клинические рекомендации, история, протоколы

**Для цитирования:** Багненко С. Ф., Корольков А. Ю., Попов Д. Н., Гольцов В. Р. Национальные клинические рекомендации «Острый панкреатит». Этапы создания. *Вестник хирургии имени И. И. Грекова*. 2026;185(1):114–119. <https://doi.org/10.24884/0042-4625-2026-185-1-114-119>.

\* **Автор для связи:** Дмитрий Николаевич Попов, ФГБОУ ВО ПСПбГМУ им. акад. И. П. Павлова Минздрава России, 197022, Россия, Санкт-Петербург, ул. Льва Толстого, д. 6-8. E-mail: dimtryp@gmail.com.

## NATIONAL CLINICAL GUIDELINES «ACUTE PANCREATITIS». THE HISTORY OF CREATION

Sergey F. Bagnenko, Andrej Yu. Korolkov, Dmitry N. Popov\*, Valerij R. Golczov

Pavlov University  
6-8, L'va Tolstogo str., Saint Petersburg, Russia, 197022

Received 01.07.2025; accepted 21.01.2026

The article presents a retrospective view of creating the national clinical guidelines «Acute Pancreatitis». All details of the issue are covered step by step, starting with the historical aspects of the first attempts to systematize knowledge about acute pancreatitis to modern structured treatment and diagnostic algorithms. The approaches of surgical communities in different eras of medical development to solving issues of classification, diagnosis and treatment of acute pancreatitis are described. Special attention is given to the role of the Saint Petersburg Research Institute of Emergency Medicine named after I. I. Dzhanelidze in creating of the first protocols for the diagnosis and treatment of acute pancreatitis, which later became the “foundation” for the creation of modern national guidelines.

**Keywords:** acute pancreatitis, treatment and diagnostic algorithms, national clinical guidelines, history, protocols

**For citation:** Bagnenko S. F., Korolkov A. Yu., Popov D. N., Golczov V. R. National clinical guidelines «Acute pancreatitis». The history of creation. *Grekov's Bulletin of Surgery*. 2026;185(1):114–119. (In Russ.). <https://doi.org/10.24884/0042-4625-2026-185-1-114-119>.

\* **Corresponding author:** Popov Dmitry N., Pavlov University, 6-8, L'va Tolstogo str., Saint Petersburg, 197022, Russia. E-mail: dimtryp@gmail.com.

В 1578 г. немецкий анатом S. Alberti первым в истории описал секционное наблюдение острого воспаления поджелудочной железы [1]. В те годы и вплоть до IX столетия причину острого панкре-

атита считали неизвестной, клиническую картину не характерной, а прогноз – безнадежным. С развитием медицинской науки в конце XIX в. появились первые попытки систематизировать знания

об остром панкреатите. Так, в 1870 г. американский патологоанатом Т. Klebs разработал первую классификацию острого панкреатита, а в 1889 г. F. Reginald предложил новую систематизацию воспаления поджелудочной железы, включающую пять ее морфологических форм [2, 3].

В российской практической медицине с 1983 г. основной являлась классификация В. С. Савельева [4]. Он предлагал выделять следующие формы острого панкреатита.

I. Отечный (интерстициальный) панкреатит.

II. Стерильный панкреонекроз:

– по характеру поражения: жировой, геморрагический, смешанный;

– по масштабу поражения: мелкоочаговый, крупноочаговый, субтотальный, тотальный.

В 1992 г. на Международном симпозиуме в Атланта (США) была принята классификация, основанная как на патоморфологических критериях по данным компьютерной томографии, так и на клинических проявлениях.

Классификация острого панкреатита (Атланта, 1992):

1. Острый панкреатит: а) легкий; б) тяжелый.

2. Панкреонекроз: а) стерильный; б) инфицированный.

3. Острое скопление жидкости (в ткани поджелудочной железы и в околопанкреатической клетчатке).

4. Панкреатическая ложная киста.

5. Панкреатический абсцесс.

Новым явилось введение таких понятий, как тяжесть острого панкреатит, органная недостаточность, сформулированы определения местных осложнений. Таким образом, путем создания данной классификации впервые была предпринята попытка ввести определенное единообразие в оценке клинической тяжести и различных осложнений острого панкреатита [5]. Однако В. С. Савельев и соавторы в качестве недостатка атлантской классификации отмечали, что в ней «неоправданно отсутствуют такие грозные осложнения панкреонекроза, как «септическая» флегмона забрюшинного пространства различной локализации (парапанкреатической, параколической, паранефральной, клетчатки малого таза) и бактериальный (фибринозно-гнойный) перитонит». В 2000 г. на IX Всероссийском съезде хирургов в г. Волгограде в рамках алгоритма диагностики и лечения ОП была принята новая классификация, учитывающая и некоторые положения Атланты [6]. Тем временем, с накоплением данных выявились и ее недостатки, появились предложения по пересмотру и дополнению атлантской классификации [14–16].

На волне развития идей систематизации тяжести острого панкреатита и разработки алгоритмов и стандартов его лечения в 1981 г. на базе отделения панкреатологии Санкт-Петербургского госу-

дарственного научно-исследовательского института скорой помощи имени И. И. Джанелидзе был организован научно-практический панкреоцентр, который в период с 1981 по 1993 гг. возглавлял профессор В. И. Филин, а с 1993 по 2004 гг. – профессор А. Д. Толстой. Основной целью клинической и научной работы центра было снижение летальности при остром панкреатите, особенно в случаях развития его деструктивных форм и сепсиса.

Так, под руководством А. Д. Толстого на основании опыта лечения более 10 000 пациентов с верифицированным диагнозом острого панкреатита были сформулированы первые единые «*Протоколы диагностики и лечения острого панкреатита*». В них было дано определение заболевания, впервые обозначены его клинические формы (тяжелый и нетяжелый), а также выделены фазы течения (ферментативная, реактивная и фаза расплавления и секвестрации) и определены их сроки начала.

В зависимости от фазы течения острого панкреатита разработаны протоколы диагностики и лечения. Основной акцент в диагностике острого панкреатита был сделан на оценке клинической симптоматики, а также лабораторных и инструментальных признаков. Так, согласно протоколу диагностики в ферментативной фазе следовало оценивать типичный болевой синдром, амилаземию, УЗ-признаки острого панкреатита (увеличение размеров, снижение эхогенности, нечеткость контуров, наличие свободной жидкости в брюшной полости), определять признаки острого панкреатита при лапароскопии и оценивать активность амилазы ферментативного экссудата. Результатом обобщения и систематизации этих клинико-лабораторных признаков стало создание «Шкалы экспресс-оценки тяжести острого панкреатита СПб НИИ СП им. И. И. Джанелидзе – 2006», которая используется в клинической практике и по сей день. В конце второй недели заболевания рекомендовалось выполнение компьютерной томографии брюшной полости для оценки возможных исходов реактивной фазы.

Центральным моментом разработанных протоколов являлся отказ от ранних хирургических вмешательств у подавляющего большинства пациентов с острым панкреатитом, альтернатива которым состоит в ранней «обрывающей» интенсивной терапии. При лечении нетяжелого панкреатита рекомендовалось проведение антисекреторной, спазмолитической, антиферментной терапии, местной гипотермии, зондирование и аспирация желудочного содержимого. При отсутствии эффекта от проводимой терапии в течение 6 месяцев и наличии хотя бы одного из признаков тяжелого панкреатита следует констатировать тяжелый панкреатит и переводить больного в отделение реанимации. Так, ранее проводимая терапия дополняется экстракорпоральными методами детоксикации, антибактериальной терапией широкого спектра действия. При этом при

билиарном панкреатите показано выполнение эндоскопической папиллосфинктеротомия. При развитии гнойных осложнений основным методом санации гнойно-некротических очагов являлась некрсеквестрэктомия, которая могла быть выполнена одномоментно или многоэтапно, традиционными открытыми доступами или с использованием миниинвазивных методов.

12 марта 2004 г. разработанные протоколы были утверждены Ассоциацией хирургов Санкт-Петербурга и представлены медицинской обществу 17 марта 2004 г. на заседании «Круглого стола» в СПб НИИ скорой помощи им. И. И. Джанелидзе. Пятилетняя апробация тактики, изложенной в протоколах, с 1999 по 2003 гг. позволила снизить летальность от деструктивного панкреатита с 25 % до 13,6 %, частоту гнойных осложнений с 30 % до 14 % и частоту развития сепсиса с 9,5 % до 4,8 % [8]

В течение последующих 10 лет хирургическое сообщество города Санкт-Петербурга активно применяло вышеописанные протоколы на практике и сочло их крайне информативными и полезными в работе.

Дальнейшее развитие систематизации накопленных знаний и опыта в лечении острого панкреатита продиктовало необходимость коллегиального обсуждения перспективы создания национальных клинических рекомендаций. И такое обсуждение состоялось 30 октября 2014 г. в ходе круглого стола и совместного заседания Российского общества хирургов и ассоциации гепатопанкреатобилиарных хирургов стран СНГ. Во время обсуждения выступали ведущие специалисты России в области абдоминальной и гепатопанкреатобилиарной хирургии, а также анестезиологии и реанимации: главный хирург МЗ РФ, директор Института хирургии им. А. В. Вишневского, академик РАН В. А. Кубышкин, президент Российского общества хирургов академик РАН И. И. Затевахин, главный хирург МЗ РФ по СЗФО, ректор ПСПбГМУ им. И. П. Павлова академик РАН С. Ф. Багненко, Президент Ассоциации гепатопанкреатобилиарных хирургов стран СНГ профессор В. А. Вишневский, профессор М. В. Данилов, почетный президент Ассоциации гепатопанкреатобилиарных хирургов стран СНГ профессор Э. И. Гальперин, президент ассоциации анестезиологов-реаниматологов академик РАН Ю. С. Полушин. В обсуждении также принимали участие академик РАН Н. А. Майстренко, главный хирург Уральского ФО профессор М. И. Прудков, главный хирург Санкт-Петербурга профессор П. К. Яблонский, главный хирург Москвы профессор А. В. Шабунин, председатель Санкт-Петербургского отделения РОХ профессор М. П. Королев, профессор М. И. Филимонов, профессор П. Н. Зубарев, профессор Т. Г. Дюжева и профессор В. Г. Ившин. Вектор идей и основных положений будущих на-

циональных клинических рекомендаций «Острый панкреатит», заложенный в ходе этих обсуждений, был продолжен и развит на Пленуме правления ассоциации гепатопанкреатобилиарных хирургов стран СНГ, который проходил в городе Самара с 21 по 22 мая 2015 г., а также на XII международном конгрессе ассоциации гепатопанкреатобилиарных хирургов стран СНГ с 7 по 9 сентября 2015 г. в городе Ташкент (Узбекистан).

Окончательный вариант *национальных клинических рекомендаций «Острый панкреатит»* был сформирован и утвержден в ходе XII съезда хирургов России в городе Ростов-на-Дону 8 октября 2015 г.

По итогу, в основе этих клинических рекомендаций была сохранена структура и основные идеи «Протоколов диагностики и лечения острого панкреатита», написанных в 2004 г. в НИИ СП им. И. И. Джанелидзе. Однако при этом были внесены и существенные дополнения. Так, в терминологию были добавлены такие понятия, как «некротический панкреатит (панкреонекроз)», «перипанкреатический инфильтрат», «псевдокиста поджелудочной железы», «стерильный панкреонекроз» и «инфицированный панкреонекроз». Параллельное развитие и систематизация знаний об интенсивной терапии острого панкреатита в обществе анестезиологов и реаниматологов также продиктовало необходимость введения в терминологию таких определений, как «органный недостаточность», «транзиторная органный недостаточность», «персистирующая органный недостаточность», «полиорганный недостаточность».

Одним из основных моментов созданных клинических рекомендаций стало введение классификации острого панкреатита по степени тяжести (легкий, средний, тяжелый) и ее критериев. В патогенезе течения заболевания было решено выделить две фазы (раннюю и позднюю) и I фазу разделить на IA и IB в зависимости от, соответственно, 1 или 2 недели течения патологического процесса.

Протоколы диагностики и лечения не претерпели существенных изменений по сравнению с 2004 г.: уточнены сроки выполнения компьютерной томографии брюшной полости для диагностики панкреонекроза (4–14 сутки), а при билиарном панкреатите к ЭПСТ, выполненной в течение первых 12–24 часов, рекомендовано дополнение стентирования главного панкреатического протока.

В течение последующих 5 лет созданные национальные клинические рекомендации «Острый панкреатит» активно внедрялись в повседневную практику хирургических стационаров Российской Федерации. Согласно регламенту пересмотра национальных клинических рекомендаций 21 июня 2019 г. в городе Санкт-Петербург состоялось рабочее совещание по внесению изменений в НКР по острому панкреатиту, принятых в 2015 г. Совещан-

ние проводилось в Первом Санкт-Петербургском государственном медицинском университете им. акад. И. П. Павлова под руководством президента Российского общества хирургов академика РАН И. И. Затевахина, академика РАН С. Ф. Бagnenko, главного хирурга Минздрава РФ академика РАН А. Ш. Ревивили, при участии ведущих хирургов-панкреатологов, реаниматологов, лучевых диагностов страны. Всего 40 экспертов и 6 ассоциаций приняли участие в обсуждении обновленного проекта: Российское общество хирургов, ассоциация гепатопанкреатобилиарных хирургов стран СНГ, Ассоциация анестезиологов-реаниматологов, Северо-Западная ассоциация парентерального и энтерального питания, Российское общество рентгенологов и радиологов, Санкт-Петербургское радиологическое общество. В результате был выработан консенсус по внесению изменений в действующий вариант клинических рекомендаций. После интерактивного обсуждения проекта в течение двух месяцев обновленный вариант был направлен в Министерство здравоохранения РФ, согласно порядку, изложенному в Приказе от 28 февраля 2019 г. № 103н «Об утверждении порядка и сроков разработки клинических рекомендаций, их пересмотра, типовой формы клинических рекомендаций и требований к их структуре, составу и научной обоснованности включаемой в клинические рекомендации информации» [9].

В варианте национальных клинических рекомендаций «Острый панкреатит» 2020 г., помимо того, что были актуализированы эпидемиологические данные, изменения в первую очередь претерпела терминология. Было упразднено понятие «Гнойные осложнения» и введены определения «Острое перипанкреатическое жидкостное скопление», «Острое некротическое скопление», «Отграниченный некроз». Также были изменены определения «органный недостаточность» и «полиорганный недостаточность», что, в свою очередь, было продиктовано развитием учения о сепсисе [10]. Помимо этого, было расширено и дополнено само определение «острый панкреатит» – к понятию асептического воспаления было уточнено, что оно имеет демаркационный тип, а в основе его лежит некроз ацинарных клеток поджелудочной железы и ферментная агрессия с последующим расширяющимся некрозом и дистрофией поджелудочной железы, с присоединением вторичной инфекции. Соответственно введенным новым изменениям в терминологии уточнены определения «острый панкреатит средней степени» и «острый панкреатит тяжелой степени».

В разделе «Диагностика заболевания» по сравнению с 2015 г. выполнение компьютерной томографии было смещено в более ранние сроки (72–96 часов) и рекомендовалось при неясности диагноза и дифференциальной диагностике с другими за-

болеваниями, при необходимости подтверждения тяжести по выявленным клиническим прогностическим признакам тяжелого острого панкреатита, или при отсутствии эффекта от консервативного лечения. Основываясь на фундаментальных работах Т. Г. Дюжевой и др. (2009), хирургическим сообществом было также рекомендовано при оценке компьютерной томографии учитывать конфигурацию панкреонекроза и распространенность парапанкреатита [11]. Помимо этого, были уточнены сроки выполнения повторной компьютерной томографии (7–10 день).

В разделе «Лечение» принципиальными моментами стали отказ от ранней антибактериальной терапии и от включения в обязательную программу лечения гемофильтрации и плазмофильтрации.

Помимо вышеуказанных изменений в национальные клинические рекомендации «Острый панкреатит» 2020 г. согласно приказу от 28 февраля 2019 г. № 103н были добавлены следующие разделы: «Медицинская реабилитация, медицинские показания и противопоказания к применению методов реабилитации», «Профилактика и диспансерное наблюдение, медицинские показания и противопоказания к применению методов профилактики», «Организация оказания медицинской помощи», «Критерии оценки качества медицинской помощи», «Алгоритмы действий врача», «Информация для пациента», «Шкалы оценки, вопросники и другие оценочные инструменты состояния пациента, приведенные в клинических рекомендациях».

Следуя установленному регламенту, в 2024 г. состоялась очередная пересмотр текущих национальных клинических рекомендаций. Согласно имеющимся нормативным документам о порядках и сроках разработки клинических рекомендаций в очередном пересмотре была добавлена информация по особенностям диагностики и лечения острого панкреатита у детей. Помимо этого, актуализированы данные по эпидемиологии, в разделе «Инструментальные исследования» уточнено, что для прогнозирования некроза и его конфигурации в 1–2-й день болезни, где имеется возможность, допустимо выполнение перфузионной компьютерной томографии, а ранние сроки выполнения МРТ или КТ смещены до 24–96 часов. В разделе «Хирургическое лечение» было добавлено определение ферментативного целлюлита и описаны особенности его диагностики и нюансы техники при хирургическом вмешательстве. При этом стоит обратить внимание, что лапароскопическая декомпрессия забрюшинной клетчатки рекомендовалась еще в «Протоколах диагностики и лечения острого панкреатита» от 2004 г., тогда как в последующих вариантах НКР данный способ оперативного лечения отражен не был. Также были увеличены максимальные сроки выполнения эндоскопической папиллосфинктеротомии с 6–12 до 6–24 часов, что

связано с уточнением потоков маршрутизации данной категории больных. Так, в случае невозможности выполнения эндоскопической папиллосфинктеротомии рекомендуется предпринять меры для эвакуации на следующий уровень оказания медицинской помощи, а для снижения уровня внутрипротоковой гипертензии допустимо выполнить декомпрессию желчевыводящих путей. Помимо этого, основываясь на работах академика РАН А. В. Шабунина, было рекомендовано использовать технологию типирования гнойно-деструктивных осложнений панкреонекроза, позволяющую установить поражение забрюшинных клетчаточных пространств и выбрать оптимальный хирургический доступ [12].

**Заключение.** На всех исторических этапах развития хирургии острый панкреатит оставался одним из самых сложных, тяжелых и непредсказуемых по течению заболеваний. В попытках снижения показателей летальности, наряду с развитием медикаментозной терапии и созданием новых оперативных технологий, хирургическое сообщество непрерывно совершенствовало подходы к систематизации этого патологического процесса, унифицируя классификации и стандартизируя лечебно-диагностические алгоритмы.

Современные национальные клинические рекомендации представляют собой квинтэссенцию последних достижений в диагностике и лечении острого панкреатита. Они прошли путь от протоколов, созданных в 2004 г. в НИИ СП им И. И. Джанелидзе, до текущего варианта 2024 г., претерпев несколько пересмотров. При этом труды, написанные в Институте скорой помощи под руководством А. Д. Толстого, стали «фундаментом», заложившим основные идеи систематизации патологического процесса, диагностики и лечения, и современный вариант НКР являет собой «надстройку» на этот «фундамент» из усовершенствованных со временем методов диагностики и хирургических технологий.

#### Конфликт интересов

Авторы заявили об отсутствии конфликта интересов.

#### Conflict of interest

The authors declare no conflict of interest.

#### Соответствие нормам этики

Авторы подтверждают, что соблюдены права людей, принимавших участие в исследовании, включая получение информированного согласия в тех случаях, когда оно необходимо, и правила обращения с животными в случаях их использования в работе. Подробная информация содержится в Правилах для авторов.

#### Compliance with ethical principles

The authors confirm that they respect the rights of the people participated in the study, including obtaining informed consent when it is necessary, and the rules of treatment of animals when they are used in the study. Author Guidelines contains the detailed information.

#### ЛИТЕРАТУРА

1. Сергеев Д. И., Калягин Н. И. Исторические аспекты лечения панкреонекроза. Актуальные вопросы хирургии: от теории к практике: материалы III всероссийской научно-практической конференции молодых ученых и студентов, посвященной памяти профессора А. М. Волковой, 27 ноября 2015 г. Екатеринбург, ООО «Типография для Вас», 2015. С. 115–121.
2. Pannala R., Kidd M., Modlin I. Acute Pancreatitis A Historical Perspective. *Pancreas*. 2009. Vol. 38, № 4. P. 355–66. <https://doi.org/10.1097/MPA.0b013e318199161c>.
3. Leach S. D., Gorelick F. S., Modlin I. M. Acute pancreatitis at its centenary. The contribution of Reginald Fitz. *Ann Surg*. 1990. Vol. 212, № 1. P. 109–113. <https://doi.org/10.1097/0000658-199007000-00014>.
4. Савельев В. С., Буянов В. М., Огнев Ю. В. Острый панкреатит. М.: Медицина, 1983. 239 с.
5. Bollen T. L., Santvoort H. C., Besselink M. G. et al. The Atlanta Classification of acute pancreatitis revisited. *British J. of Surgery*. 2008. Vol. 95. P. 6–21. <https://doi.org/10.1002/bjs.6010>.
6. Савельев В. С., Филимонов В. И., Гельфанд Б. Р. Деструктивный панкреатит: алгоритм диагностики и лечения. *Collisium medicum*. 2001. № 2. С. 273–279.
7. Banks P. A., Freeman M. L. Practice Guidelines in Acute Pancreatitis. *Am. J. Gastroenterol*. 2006. Vol. 101. № 10. P. 2379–2400. <https://doi.org/10.1111/j.15720241.2006.00856.x>.
8. Багненко С. Ф., Толстой А. Д., Краснорогов В. Б. и др. Острый панкреатит (Протоколы диагностики и лечения). СПб НИИ СП имени И. И. Джанелидзе, 2004. 12с.
9. Приказ от 28 февраля 2019 г. № 103н «Об утверждении порядка и сроков разработки клинических рекомендаций, их пересмотра, типовой формы клинических рекомендаций и требований к их структуре, составу и научной обоснованности включаемой в клинические рекомендации информации». URL: [https://www.consultant.ru/document/cons\\_doc\\_LAW\\_324276/](https://www.consultant.ru/document/cons_doc_LAW_324276/) (дата обращения: 20.01.26).
10. Singer M., Deuschman C. S., Seymour C. W. et al. The Third International Consensus definitions for Sepsis and Septic Shock (Sepsis-3). *JAMA*. 2016. Vol. 315, № 8. P. 801–810. <https://doi.org/10.1001/jama.2016.0287>.
11. Дожева Т. Г., Джус Е. В., Рамишвили В. Ш. и др. Ранние КТ-признаки прогнозирования различных форм парапанкреонекроза. *Анналы хирургической гепатологии*. 2009. Т. 14, № 4. С. 54–63.
12. Шабунин А. В., Бедин В. В., Лукин А. Ю. и др. Результаты внедрения современной хирургической тактики лечения острого панкреатита тяжелой степени. *Московский хирургический журнал*. 2018. № 3. С. 23–24.

#### REFERENCES

1. Sergeev D. I., Kalyagin N. I. Historical aspects of pancreatic necrosis treatment. Current issues in surgery: from theory to practice: Proceedings of the III All-Russian scientific and practical conference of young scientists and students dedicated to the memory of Professor A. M. Volkova, November 27, 2015. Yekaterinburg, ООО "Tipografiya dlya Vas", 2015, P. 115–121. (In Russ.).
2. Pannala R., Kidd M., Modlin I. Acute Pancreatitis A Historical Perspective. *Pancreas*. 2009;38(4):355–66. <https://doi.org/10.1097/MPA.0b013e318199161c>.
3. Leach S. D., Gorelick F. S., Modlin I. M. Acute pancreatitis at its centenary. The contribution of Reginald Fitz. *Ann Surg*. 1990;212(1):109–113. <https://doi.org/10.1097/0000658-199007000-00014>.
4. Savelyev V. S., Buyanov V. M., Ognev Yu. V. Acute pancreatitis. Moscow: Meditsina, 1983. 239 p. (In Russ.).
5. Bollen T. L., Santvoort H. C., Besselink M. G. et al. The Atlanta Classification of acute pancreatitis revisited. *British J. of Surgery*. 2008; 95:6–21. <https://doi.org/10.1002/bjs.6010>.
6. Savelyev V. S., Filimonov V. I., Gelfand B. R. Destructive pancreatitis: diagnostic and treatment algorithm. *Collisium medicum*. 2001;(2):273–279. (In Russ.).
7. Banks P. A., Freeman M. L. Practice Guidelines in Acute Pancreatitis. *Am. J. Gastroenterol*. 2006;101(10):2379–2400. <https://doi.org/10.1111/j.15720241.2006.00856.x>.
8. Bagnenko S. F., Tolstoy A. D., Krasnorogov V. B. et al. Acute pancreatitis (diagnosis protocols). St. Petersburg Research Institute of Emergency Medicine named after I. I. Dzhanelidze, 2004. 12 p. (In Russ.).
9. Order of February 28, 2019 No. 103n "On approval of the procedure and terms for the development of clinical guidelines, their revision, the standard form of clinical guidelines and requirements for their structure,

- composition and scientific validity of the information included in clinical guidelines". URL: [https://www.consultant.ru/document/cons\\_doc\\_LAW\\_324276](https://www.consultant.ru/document/cons_doc_LAW_324276) (accessed: 20.01.26). (In Russ.).
10. Singer M., Deuschman C. S., Seymour C. W. et al. The Third International Consensus definitions for Sepsis and Septic Shock (Sepsis-3). *JAMA*. 2016;315(8):801–810. <https://doi.org/10.1001/jama.2016.0287>.
11. Dyuzheva T. G., Dzhus E. V., Ramishvili V. Sh. et al. Early CT signs of predicting various forms of parapancreatic necrosis. *Annals of surgical hepatology*. 2009;14(4):54–63. (In Russ.).
12. Shabunin A.V., Bedin V.V., Lukin A.Yu., et al. Results of the implementation of modern surgical tactics for the treatment of severe acute pancreatitis. *Moscow surgical journal*. 2018;(3):23–24. (In Russ.).

---

**Информация об авторах:**

**Бажненко Сергей Федорович**, доктор медицинских наук, профессор, академик РАН, ректор, Первый Санкт-Петербургский государственный медицинский университет им. акад. И. П. Павлова (Санкт-Петербург, Россия), ORCID: 0000-0002-6380-137X; **Корольков Андрей Юрьевич**, доктор медицинских наук, профессор, руководитель отдела общей и неотложной хирургии НИИ хирургии и неотложной медицины, Первый Санкт-Петербургский государственный медицинский университет им. акад. И. П. Павлова (Санкт-Петербург, Россия), ORCID: 0000-0001-7449-6908; **Попов Дмитрий Николаевич**, зав. отделением, врач-хирург хирургического отделения № 4 (неотложной хирургии), Первый Санкт-Петербургский государственный медицинский университет им. акад. И. П. Павлова (Санкт-Петербург, Россия), ORCID: 0000-0001-6995-4601; **Гольцов Валерий Ремирович**, доктор медицинских наук, доцент, профессор кафедры хирургии факультетской с курсом лапароскопической хирургии и сердечно-сосудистой хирургии с клиникой Первый Санкт-Петербургский государственный медицинский университет им. акад. И. П. Павлова (Санкт-Петербург, Россия), ORCID: 0000-0002-1321-3510.

**Information about authors:**

**Bagnenko Sergey F.**, Dr. of Sci. (Med.), Professor, Academician of the RAS, Rector, Pavlov University (Saint Petersburg, Russia), ORCID: 0000-0002-6380-137X; **Korolkov Andrej Yu.**, Dr. of Sci. (Med.), Professor, Head of the Department of General and Emergency Surgery of the Research Institute of Surgery and Emergency Medicine, Pavlov University (Saint Petersburg, Russia), ORCID: 0000-0001-7449-6908; **Popov Dmitry N.**, Head of the Department, Surgeon of the Surgical Department № 4 (Emergency Surgery), Pavlov University (Saint Petersburg, Russia), ORCID: 0000-0001-6995-4601; **Golczov Valerij R.**, Dr. of Sci. (Med.), Associate Professor, Professor of the Department of Faculty Surgery with courses in Laparoscopic and Cardiovascular Surgery with the Clinic, Pavlov University (Saint Petersburg, Russia), ORCID: 0000-0002-1321-3510.

## ПРОТОКОЛЫ ЗАСЕДАНИЙ ХИРУРГИЧЕСКОГО ОБЩЕСТВА ПИРОГОВА

Председатель правления – А. А. Завражнов, ответственный секретарь – О. Ю. Боско,  
референт – А. Н. Галилеева

### 2601-е заседание 22 января 2025 г.

Председатель – А. А. Завражнов

1. М. Д. Ханевич, М. С. Диникин, И. О. Руткин, Р. В. Орлова, А. К. Иванова, Р. В. Фадеев (ФГБОУ ВО «Санкт-Петербургский государственный педиатрический медицинский университет» МЗ РФ; ГБУЗ «Городской клинический онкологический диспансер», г. Санкт-Петербург; ФГБУ «Российский научный центр радиологии и хирургических технологий имени академика А. М. Гранова» МЗ РФ). **Случай длительного успешного лечения метастатической стадии нейроэндокринной опухоли тонкой кишки.**

**Цель демонстрации** – показать современные возможности комплексного подхода при длительном лечении нейроэндокринной опухоли тонкой кишки в метастатической стадии.

Нейроэндокринные опухоли (НЭО) являются относительно редкой нозологией (заболеваемость от 2 до 5 на 100 тыс. населения), однако за последние 40 лет заболеваемость увеличилась в 6,4 раза. Гастроэнтеропанкреатические (ГЭП) НЭО встречаются наиболее часто. В более чем 50 % случаев опухоль диагностируется на метастатической стадии. У 30–90 % пациентов метастазы диагностируются в печени, что является основным неблагоприятным фактором прогноза и основной причиной смерти. Циторедуктивные операции по удалению метастазов из печени достоверно увеличивают продолжительность жизни пациентов.

Больная, 60 лет, впервые обратилась в ГКОД в 2011 г., когда по данным КТ ОБП была выявлена опухоль тонкой кишки с билобарными метастазами в печень. Выполнена циторедуктивная операция 29.06.2011 г.: лапаротомия, резекция тонкой кишки с лимфодиссекцией регионарных л/узлов. ГИ: злокачественный карциноид, рТ3N1. ИГХ: NET G1 Ki 67 1 %. Учитывая билобарное метастатическое поражение, с целью достижения объективного ответа по очагам в печени с ноября 2011 г. проведено 6 циклов химиоэмболизации печеночных артерий. Достигнут частичный регресс.

Операция 27.05.2014 г.: лапаротомия, атипичная резекция печени S2,5,6,8, МВА мтс S4, S4a-8(№ 2). ГИ: метастазы нейроэндокринной опухоли в печени.

Через 4 месяца после операции у пациентки диагностирована биллома в зоне резекции левой доли печени. 19.09.2014 г. выполнено чрескожное дренирование биломы. Спустя 9 месяцев после резекции печени в связи с нарастающей билиарной гипертензией левой доли печени 16.02.2015 г. выполнено наружное чрескожное чреспеченочное дренирование протоков левой доли печени. Попытки малоинвазивно восстановить проходимость левого долевого желчного протока в зоне стриктуры оказались безуспешными. Пациентка обратилась в РНЦРХТ им. акад. А. М. Гранова, где выполнена операция 03.06.2015 г.: лапаротомия, левосторонняя кавальная лобэктомия, МВА мтс S4. ГИ: ткань печени с тотально некротизированным узлом.

С 07.2015 г. в ГКОД начата терапия соматостатином 40 мг. В 07.2019 г. диагностировано прогрессирование опухолевого процесса в виде появления 2 метастазов в печени, забрюшинных л/у. Получила 2 цикла ХЭПА. Прогрессирование в 10.2020 г., рост мтс узлов печени, проявления карциноидного синдрома (диарея, приливы). С 11.2020 г. смена терапии на ланреотид 120 мг 1 р/28 дней + эверолимус 10 мг/сутки, которую пациентка получает по настоящее время.

В 2017 г. у пациентки диагностирован рак левой молочной железы рТ4bN2M0, получила комплексное лечение. В 2021 г. выявлен рак правой молочной железы рТ1cN0M0, комплексное лечение. Получает экземестан по настоящее время.

При последнем контрольном обследовании в 11.2024 г. (МРТ, ПЭТ/КТ) – данных за прогрессирование не получено. Показатели хромогранина А, серотонина и 5-ГИУК в моче в пределах референсных значений.

Срок наблюдения за пациенткой с момента установления диагноза составил 13 лет.

*Ответы на вопросы.*

Профессор Н. М. Коханенко: Уважаемый председатель! Уважаемые коллеги! Считается, что нейроэндокринный рак относительно доброкачественный. Но это не совсем так. Я оперировал больную по поводу нейроэндокринной опухоли. Грейт 1, Т67. Через 7 лет она ко мне пришла с результатами КТ. При нативном исследовании ничего не видно, на болюсном – тотальное поражение обеих долей печени. На самом деле у нейроэндокринных опухолей иная, пока еще не изученная биология. Нам продемонстрировали больную, удалили первичную опухоль, удалили метастазы – живет. Конечно, настрой пациента имеет значение, такие пациенты, мы это знаем, есть. Они бойцы и они хотят жить. Она, наверное, такая, дай Бог ей здоровья. При нейроэндокринных опухолях следует выполнять циторедуктивные операции, удалить опухоль и метастазы. И эта демонстрация показывает, что такой подход дает хорошие результаты. При протоковой аденокарциноме такого нет, а при нейроэндокринной опухоли есть. Демонстрация интересна очень. Давно таких не было. Поздравляю авторов. Спасибо.

*Прения*

Профессор А. А. Завражнов: Мы исчерпали лимит времени по первой демонстрации, позвольте на правах председателя подвести итог. Я по специальности не онколог, тем не менее, сейчас занимаюсь организацией оказания онкологической помощи в замкнутом цикле на базе многопрофильного стационара. Этот случай для меня еще один пример того, как комплексно командно нужно подходить к лечению таких пациентов. Еще два десятка лет назад назначение химиотерапии и для врача-хирурга и для семьи являлось определенным приговором. И, в общем-то, все понимали бесперспективность дальнейшего лечения. Сегодня мы видим, как циторедуктив-

ные операции наряду с поддерживающей базисной химиотерапией и симптоматическим лечением позволяют такой пациентке прожить более 14 лет. Вы вдумайтесь в это. Ценен пример преемственности оказания медицинской помощи в 3-х лечебных учреждениях. Еще раз хочу подчеркнуть, что сегодня лабораторная диагностика, определение активности опухоли позволяют правильно выстроить стратегию лечения начиная от химиотерапии, таргетной, гормональной и вспомогательной лекарственной терапии. Своевременно выполненная циторедуктивная операция позволяет уменьшить опухолевую массу и контролировать процесс, а командная работа с привлечением всех специалистов, в том числе рентгенэндоваскулярных хирургов позволяет продлевать жизнь и социальную адаптацию. Позвольте поздравить авторов с таким успешным наблюдением, и перейти к следующему пункту повестки.

2. И. В. Карнатский, 3. С. Матвеева, А. Л. Акинчев, Д. В. Махароблишвили (ФГБОУ ВО «Санкт-Петербургский государственный педиатрический медицинский университет» МЗ РФ). **Успешное лечение паратиреоидной карциномы, осложненной тяжелым гиперкальциемическим кризом.**

**Цель** демонстрации – показать возможность лечения паратиреоидной карциномы с агрессивным клиническим течением, осложнением в виде гиперкальциемического криза. Основным этапом является хирургическое вмешательство, успех которого в правильной предоперационной подготовке и послеоперационном ведении больных.

Паратиреоидный рак – редкая эндокринная опухоль, сопровождающаяся гиперпаратиреозом и тяжелым электролитным расстройством. Заболеваемость им составляет около 5,73 на 10 млн человек. Диагностическими критериями являются: быстрое прогрессирование клинической симптоматики, размер новообразования более 4 см, признаки инвазии и метастазирования по данным УЗИ и МСКТ. Тяжелая гиперкальциемия у больных паратиреоидным раком повышает риск развития гиперкальциемического криза, летальность при котором 60–80 %.

Пациентка Б., 54 года, поступила в СПб ГБУЗ «Городская больница № 26» – клиническую базу кафедры госпитальной хирургии СПбГПМУ, по экстренным показаниям 31.01.2022 г. в тяжелом состоянии с жалобами на резкую слабость, головокружение, судороги, боли в суставах и костях, животе, тошноту, периодически рвоту. В ходе обследования выявлена тяжелая гиперкальциемия: общий кальций в сыворотке крови составлял 5,4–5,8 ммоль/л (норма 2,2–2,55 ммоль/л), гипокалиемия до 2,4 ммоль/л (норма 3,5–5,5 ммоль/л). Паратгормон крови составил 2530 пг/мл (норма 15–65 пг/мл). При УЗИ шеи визуализирована крупная паратиреоидная опухоль слева. После обследования и интенсивной предоперационной подготовки в условиях реанимационного отделения, направленной на регидратацию и компенсацию электролитных расстройств, выполнено срочное хирургическое вмешательство, в ходе которого выявлена спаянная с долей щитовидной железы паратиреоидная опухоль размерами 6,5×5,0×4,0 см и паратиреоаденома правой нижней околощитовидной железы. Выполнено удаление единым блоком паратиреоидной опухоли слева вместе с левой долей щитовидной железы, удаление паратиреоаденомы справа. Гистологическая картина соответствовала карциноме околощитовидной железы слева с очагами солидно-трабекулярного, папиллярного строения. Справа удалена светлоклеточная паратиреоаденома. В послеоперационном периоде потребовалась длительная интенсивная терапия, направленная на компенсацию водно-электролитных расстройств, белково-энергетической недостаточности, нарушения функции почек. В отдаленном послеоперационном периоде сохраняется гипокальциемия, низкие уровни паратгормона, требующие под-

держивающей терапии. Признаков рецидива заболевания не выявлено. В настоящее время пациентка наблюдается в нефроцентре в связи с хронической болезнью почек.

3. М. Д. Ханевич (ФГБОУ ВО «Санкт-Петербургский государственный педиатрический медицинский университет» МЗ РФ, СПб ГБУЗ «Городская Мариинская больница»). **Дренажное тонкой кишки при перитоните и кишечной непроходимости. Эволюция метода.**

**Цель** доклада – показать эволюцию хирургических приемов, направленных на восстановление моторики тонкой кишки. За последние годы постепенно сменились взгляды на применение длительной назогастроэнтеральной интубации. В настоящее время она применяется только при лечении стойкого пареза тонкой кишки с наличием 3 степени энтеральной недостаточности. В остальных случаях используется одномоментная интубация с опорожнением тонкой кишки и интраоперационным удалением зонда. Сузились также показания для назогастральной интубации.

Начало широкого применения дренирования тонкой кишки в нашей стране связано с выходом в свет в 1943 г. рекомендаций С. С. Юдина «Как снизить послеоперационную летальность у раненых», где было представлено детальное описание техники формирования подвешной энтеростомии. В послевоенный период метод С. С. Юдина получил распространение и в гражданских лечебных учреждениях. Однако методика имела ряд недостатков, что приводило к возникновению гнойно-воспалительных осложнений. С середины 1960-х гг. на смену метода С. С. Юдина пришел метод длительной подвешной ретроградной интубации по И. Д. Житнюку. Также были разработаны методики дренирования тонкой кишки через гастростому и цекостому. Этим недостатком лишен метод назогастроэнтерального дренирования, который с середины 1980-х гг. начал широко внедряться в клиническую практику. Были проведены клинико-экспериментальные исследования (М. Д. Ханевич, Н. В. Рухляда), во время которых была отработана не только техника декомпрессии тонкой кишки, но и определены показания к длительному дренированию, разработана схема внутрикишечной детоксикационной терапии. Был период доминирования закрытых методов декомпрессии, основанных на использовании гастроинтестинальной интубации. Третий, последний период – период значительного уменьшения показаний к дренированию тонкой кишки или даже полный отказ от дренирования тонкой кишки при перитоните или кишечной непроходимости.

Подвешная энтеростомия по Юдину. Я представил картинку, титульный лист рекомендаций, как снизить послеоперационную смертность у раненых в войне в 1943 г. Подвешная энтеростомия по Юдину, по данным Бочарова и Банайтиса, была применена у 12 % раненых, оперированных по поводу огнестрельных ранений за период с 1943 по 1945 гг. По данным Николая Николаевича Каншина, с ее помощью удалось на 20 % улучшить результаты лечения огнестрельного перитонита. На тот период времени это был огромный шаг вперед. Тем не менее, несмотря на простоту выполнения манипуляций, имелся целый ряд моментов, которые заставляли сдержанно относиться к этой методике. В чем проблема? Во-первых, это инфицирование операционного поля содержимым тонкого кишечника. Затем отсутствовало надежное соприкосновение висцерального и париетального листков брюшины за счет ненадежности методов, где присутствуют не только пришивание кишки, но и манжеты. Затем введение короткой энтеростомической трубки не всегда давало возможность осуществить полноценную декомпрессию кишки. Что самое важное, это возникающие после удаления энтеростомы высокие тонкокишечные свищи, которые приводили к истощению

больных и требовали хирургического вмешательства для их закрытия. Поэтому эта методика постепенно начала подвергаться критике, начались ее модификации, и наиболее удачной модификацией стала ретроградная интубация тонкой кишки с формированием подвешной энтеростомии, предложенная Иваном Дементьевичем Житнюком в 1965 г. Она опубликована в 12 номере «Вестника хирургии», где также была представлена схема формирования энтеростомы в 30–40 см от илеоцекального угла, схема подшивания дренажной трубки к передней брюшной стенке и расположения зондов в просвете тонкой кишки с ретроградной интубацией на всем протяжении тонкой кишки. В отличие от энтеростомии по Юдину, кишечные свищи здесь были менее агрессивны, и в 85 % случаев в течение 3–7 дней самостоятельно закрывались. Значительно сократилось число нагноений, лапаротомных ран и особенно флегмон передней брюшной стенки, о чем писал в своей работе Николай Николаевич Каншин, на 12–15 % снизилась послеоперационная летальность у больных перитонитом, и на 10–18 % у больных кишечной непроходимостью. Следует сказать, что данная методика существовала в течение 20 лет, являлась основным методом хирургического лечения стойкого пареза тонкой кишки. Были предложены и другие методы, конкурирующие с этим (более 30 вариантов), для дренирования тонкой кишки. Но при выборе открытого метода дренирования большинство опытных хирургов склонялись к выполнению дренирования все-таки ретроградным способом по Ивану Демьяновичу Житнюку.

В конце 1980-х гг. были созданы предпосылки для того, чтобы изменить полностью тактику для дренирования тонкой кишки, используя назоинтестинальную интубацию. Широкому внедрению этого метода способствовал созданный кишечный зонд из прочного эластичного материала, достаточно жесткой конструкции, который, тем не менее, обладал термоллабильностью и устойчивостью к воздействию желудочно-кишечного сока.

Такие зонды без особых усилий продвигаются по просвету тонкой кишки, а термоллабильность давала возможность не создавать пролежней при длительном нахождении зонда в просвете тонкой кишки. Дополнительно был сконструирован двухпросветный назогастроинтестинальный зонд для раздельного дренирования просвета желудка и кишки (эти зонды в настоящий момент выпускаются), но это усовершенствование значительно повысило его стоимость, что ограничило его применение в широкой клинической практике.

Преимущества, которые давал зонд, привели к революции в декомпрессии желудочно-кишечного тракта. Его постановка не требовала больших усилий, на ее выполнение обычно требовалось от 10 до 20 мин. В 1990-е гг. назогастроинтестинальная интубация полностью вытеснила открытые методы дренирования. По данным Игоря Александровича Ерюхина, удельный вес трансназального дренирования кишки при перитоните и кишечной непроходимости к 1999 г. достиг почти 90 %. Несмотря на доминирование назоинтестинальной интубации при лечении больных перитонитом, конечно, были и недостатки, которые, в общем-то, значительно влияли на спокойное отношение к этому методу. Доля неудачных попыток проведения зонда в тонкую кишку составляла от 10 до 15 %. При длительном нахождении зонда происходило инфицирование желудка, пищевода кишечной микрофлорой. Появлялся риск возникновения эрозивно-язвенного эзофагита и гастродуоденита, не всегда достигалась полноценная декомпрессия тонкой кишки. Также интестинальная интубация и длительное нахождение зонда в верхних отделах желудочно-кишечного тракта способствуют возникновению таких грозных осложнений, как послеоперационная пневмония, декомпенсация функ-

ций сердечно-сосудистых и дыхательных систем, особенно у больных с избыточным весом. Вначале был обоснован отказ от выполнения назоинтестинальной интубации при декомпенсации заболеваний сердечно-сосудистых и дыхательных систем, дивертикулах пищевода, больных с варикозным расширением вен пищевода, наличии острых и хронических язв желудка и двенадцатиперстной кишки. Затем длительность назоинтестинальной интубации начала уменьшаться, и количество таких пациентов тоже.

Накопленный опыт позволил к середине 1990-х гг. сформулировать основные принципы применения методики. Они представлены в ряде монографий, руководств и клинических рекомендаций. Хочу назвать фамилии Игоря Александровича Ерюхина, Валентина Павловича Петрова, Николая Васильевича Рухляды, Анатолия Алексеевича Курыгина, и Эдуарда Александровича Нечаева, которые приняли определенное участие в разработке метода и создании рекомендаций.

Оправдано ли дренирование тонкой кишки, нужно ли оно или нет, нужно ли проведение внутрикисечной интестинальной терапии или нет? Этим задавался и я, в частности, в докторской диссертации. Какие изменения происходят в тонкой кишке при паралитической кишечной непроходимости? Дренирование тонкой кишки безопасно или небезопасно? Ухудшает ли состояние слизистой оболочки тонкой кишки или нет? Да. Поэтому были разработаны положения по безопасности дренирования тонкой кишки при перитоните и кишечной непроходимости. Основные три положения изложены в монографии «Дренирование тонкой кишки при перитоните и кишечной непроходимости» и в руководстве по кишечной непроходимости, которое вышло в 1999 г.

Для выполнения интубации хирург должен владеть техникой, выбирать наиболее оптимальный и эффективный способ дренирования, осуществлять дренирование при устойчивых показателях гемодинамики с предварительным введением в корень брыжейки до 150–200 мл 0,25 % растворенного новокаина, осуществлять продвижение зонда за счет давления по оси с минимальным использованием ручного протаскивания, избегать до окончания интубации опорожнения кишки от содержимого, а после завершения дренирования и эвакуации содержимого следует уложить в виде 5–7 горизонтальных колец, петель, дренажи брюшной полости не должны тесно соприкоснуться с дренированием тонкой кишки, а после санации брюшной полости на интубированные петли укладывается большой сальник. В середине 1990-х гг. показания к дренированию тонкой кишки значительно расширились. Эта непростая и по технике исполнения труднопереносимая больными манипуляция производилась без должных оснований молодыми малоопытными хирургами.

В силу этих и других причин появились сомнения в неизбежности применения метода, а вместе с этим и сдержанное к нему отношение. С внедрением в клиническую практику эндовидеохирургической техники при операциях по поводу хирургических заболеваний живота снизилось число людей со спаечным процессом брюшной полости, а вместе с тем и со спаечной кишечной непроходимостью.

В настоящее время кишечную проходимость в 50–80 % случаев удается разрешить эндовидеохирургическим способом, а в 30–50 % случаев удается устранить источник и выполнить санацию брюшной полости при распространенном перитоните. Разработана тактика программных вмешательств при тяжелых формах перитонита.

Динамический контроль УЗИ и КТ позволяет выявлять скопление патологической жидкости в брюшной полости и эвакуировать ее малоинвазивно, не прибегая к повторным лапаротомиям. Улучшилось качество медикаментозного лечения.

Широкое распространение получила интра- и послеоперационная эпидуральная анальгезия.

Применение УЗИ-, КТ- и МРТ-диагностики сократило число запущенных форм послеоперационной кишечной непроходимости и перитонита, требующих длительного дренирования тонкой кишки. Удельный вес длительной интубации тонкой кишки уменьшился при кишечной непроходимости, это по данным НИИ скорой помощи им. Н. В. Склифосовского, с 52 до 18 %.

В последние 20 лет возникла парадоксальная ситуация, которая заключается в том, что в России и странах СНГ дренирование тонкой кишки при перитоните и кишечной непроходимости оставалось широко распространено, а в других странах ее использование стало строго ограниченным.

Так все-таки дренировать или не дренировать? Несмотря на то, что дренирование тонкой кишки несет в себе потенциал опасных для жизни осложнений, полный отказ от ее использования может навредить больным. Поэтому решение об интубации целесообразно формулировать до хирургического вмешательства на основании клинических данных и лучевых методов диагностики.

Вот таблица 1991–1992 гг. Это данные моей докторской диссертации. Всего было выполнено 242 дренирования.

А вот данные Мариинской больницы за 2 года, 2023–2024 гг., 154 дренирования. Причем основной крен идет в сторону одномоментной декомпрессии тонкой кишки. Если в 1991 г. и 1992 г. это было всего лишь 17 случаев, то в 2023–2024 гг. 101 случай, 65 % всех дренирований относятся к этой методике.

Основной вывод: при перерастяжении просвета кишки содержимым следует стремиться опорожнить кишку путем одномоментной назоинтестинальной интубации.

Длительное дренирование более суток показано при стойком парезе тонкой кишки, обширном спаечном процессе при операциях по поводу ранней спаечной или паралитической тонкой кишечной непроходимости. Преимущество следует отдать интестинальной интубации, достаточно дренировать 50–70 см за связкой Трейца. Необходимо дренировать желудок двухпросветным или дополнительным зондом.

Открытые способы дренирования по Житнюку, Дедеру, через цекостому могут быть использованы в случае, если невозможно выполнить назоинтестинальную интубацию, а также в тех случаях, когда пребывание зонда в носоглотке и пищеводе может ухудшить состояние больного.

Учитывая универсальность дренирования тонкой кишки как важного способа при лечении перитонита и кишечной непроходимости, считаю целесообразным создание клинических рекомендаций по применению данной методики в системе лечения стойкого пареза кишечника. Спасибо за внимание.

#### *Ответы на вопросы.*

Профессор Н. А. Бубнова: Михаил Дмитриевич, во-первых, огромное спасибо вам за доклад. Мне казалось, как-то находясь уже столько лет на заседаниях хирургического общества, когда мы кого-то поздравляем, мы стараемся не задавать вопросы, нам это все очень интересно, но только хочется поздравить. Поэтому вот я-то от всей души хочу вам сказать огромное спасибо за то, что вы есть в нашем городе. И я знаю, к кому, когда сложно и трудно, надо обратиться.

– Спасибо вам большое.

Профессор В. А. Кащенко: Глубокоуважаемый Михаил Дмитриевич! Хочу прежде всего сказать огромное спасибо за доклад и скажите, пожалуйста, не могли бы вы прокомментировать ваше отношение к эндоскопической технике установки зонда, если эта проблема будет стабильно решена. Изменит ли это каким-то образом баланс представленных показаний и противопоказаний?

– Самый оптимальный способ, который может быть. Только назоинтестинальное дренирование с помощью фиброгастроуденоскопической техники. Это оптимальный метод, но другое дело, что он имеет трудности. Эти зонды достаточно большие. Чтобы выполнять эндоскопически, необходимы специальные зонды. Второй момент, это то, что надо, чтобы эндоскописты постоянно этим занимались, потому что если нет навыков, то выполнить эту манипуляцию очень трудно. При эндовидеохирургическом лечении кишечной непроходимости все больше и больше внедряется в клиническую практику методика закрытого дренирования тонкой кишки с помощью фиброгастроуденоскопии. Эта методика основная. Установлено уже, не вызывая сомнений, что дренирование тонкой кишки с проведением зонда за 50–70 см за связку Трейца дает эффект и, кстати, этот эффект в основном приравнивается к тотальному дренированию тонкой кишки.

#### *Прения*

Профессор П. К. Яблонский: Дорогой Михаил Дмитриевич, дорогие коллеги. Сегодня у нас праздник заседания, хотя поломаны все регламенты, мы задавали вопросы, никому не отказывали. Но мне кажется, все получили еще больше удовольствия от ответов на эти вопросы и от тех демонстраций, от доклада, который представил Михаил Дмитриевич. Знаете, мы в этой аудитории в последнее время все больше говорим о неинвазивной хирургии. А вот сегодня шла речь о той хирургии, которой не грозит никакой искусственный интеллект. И здесь только опыт, только хирургический адреналин, только теплое сердце думающего врача позволит добиться хороших результатов. И, наверное, вся жизнь Михаила Дмитриевича была именно такой. Он всю жизнь искал, он всю жизнь изобретал, он всю жизнь что-то создавал. Он окончил школу с медалью, академию с красным дипломом. Еще я помню центр для колостомированных больных 20-й больницы, где работал Михаил Дмитриевич. Оттуда вышла плеяда талантливейших хирургов, которые возглавили потом хирургические службы в нашем городе в разных стационарах и крупные стационары тоже, и хочу сказать, что Михаил Дмитриевич является еще и большим эрудитом медицины. Монографии на эту тему делают его выдающимся теоретиком хирургии, не только великим практиком, в чем мы сегодня могли убедиться.

При этом мы видим его в замечательной физической форме, видим его как действительно человека отзывчивого, которого можно найти 24/7, к которому обращаются больные, и то, что в прошлом году назвали мальчика в вашу честь, я думаю, он не единственный, кого называли за всю вашу героическую карьеру, что, конечно, добавляет тех позитивных эмоций, которые нам не так часто дарит наша работа. Поэтому, Михаил Дмитриевич, хочу вас сердечно поздравить с юбилеем, сказать громадное спасибо за тот вклад в развитие хирургии, который вы с вашими учениками, с вашими единомышленниками, правильно так сказать, внесли и вносите. И пожелать вам, конечно же, крепкого здоровья. Так держать, мы с Вами, а вы с нами.

Профессор А. А. Завражнов (председатель): дорогие друзья, Михаил Дмитриевич, сделаю небольшое заключение с переходом к поздравлению. На самом деле, мы живем в то время, когда возможность проведения мультицентровых рандомизированных исследований рушит хирургические мифы. Я еще лет пять назад очень сдержанно относился к подходу фасттрек и не понимал, как можно кормить сразу после операции. Я с ужасом захожу и смотрю в операционную, когда мои молодые подчиненные не бреют операционное поле и делают разрез по волосатому животу, приводя мне гайдлайны и рандомизированные исследования, что так делать можно. Я с недоверием отношусь к тому, когда говорят, что месячные

не являются противопоказанием к плановой операции, и много-многое другое. Наверное, и эволюция методов декомпрессии тонкой кишки идет по такому же пути. Во всем должен быть здравый смысл, целесообразность и рациональность. Мы знаем, что если применять декомпрессию кишки по показаниям, то нет трудностей с проведением зонда. Я относился к тем же молодым хирургам, которые силой нанизывали неизменную тонкую кишку. Со временем мы пришли к тому, что если есть парез, паралич кишки, ее дилатация, то зонд идет как по маслу. Изменились материалы. Если раньше были виниловые зонды, которые через два дня стояния становились дубовыми, повреждали кишку и усиливали транслокацию и эндотоксикоз, то сейчас появились и силиконовые, и полиуретановые зонды, которые могут стоять долго, не меняя своих свойств. Появился совершенно другой подход, раньше мы знали только о методах внутренней декомпрессии, но появилось лечение путем программированных релaparотомий и создания лапаростомы, этот метод может исключать использование длительной внутрипросветной декомпрессии с помощью кишечного зонда. На чем остановиться? Мы не отказываемся от декомпрессии тонкой кишки, но говорим о том, что она должна быть одномоментной с удалением зонда, а в некоторых случаях достаточно желудочного дренирования. Существуют методы неоперативного лечения спаячной кишечной непроходимости, использования лапароскопии и многое другое. Я считаю, этот доклад у нас не закрывает тему, мы дали толчок развитию дискуссии, которая изменит парадигму отношения к застоявшимся подходам и даст новый импульс применению в современных условиях. Я также хочу присоединиться к словам Петра Казимировича и от имени Пироговского общества поздравить Михаила Дмитриевича с юбилеем. Я с гордостью говорю, что Михаил Дмитриевич является моим преподавателем и преподавателем моих однокурсников, которые достигли определенных высот в профессии и продолжают внедрять в практику те методы неотложной хирургии, которым нас учил Михаил Дмитриевич. Огромное Вам спасибо. Вы действительно не просто ученый, не просто хирург, а великолепный человек.

Поэтому с удовольствием вручаем Вам памятный знак нашего общества с поздравительным адресом, где попытались выразить теплые чувства к Вам. Долгих Вам лет жизни!

*Поступил в редакцию 24.11.2025 г.*

## 2602-е заседание 12 февраля 2025 г.

*Председатель – А. О. Аветисян*

### ДЕМОНСТРАЦИИ

1. *О. А. Макарова, Е. М. Мадар, Д. А. Алексеева, Г. М. Колчанов (ММЦ ВТ «Белоостров»).* **Комплексное лечение пациента с раком левой верхнечелюстной пазухи РТТН0М0 III ст.**

**Цель** демонстрации – показать возможность комплексного лечения пациента с ЗНО в короткие сроки, с уменьшением риска интраоперационных и послеоперационных осложнений, с сохранением целостности лицевого скелета и качества жизни в послеоперационном периоде на высоком уровне.

Пациент Г., 39 лет, 15.08.2024 г. госпитализирован в клинику ММЦ ВТ «Белоостров» по поводу гнойного левостороннего полинуса с жалобами на затруднение носового дыхания преимущественно левой половины носа, головную боль. При КТ ОНП 15.08.2024 г. выявлено тотальное затемнение левой верхнечелюстной пазухи, клеток решетчатого лабиринта, лобной и основной пазух. Выполнена пункция левой верхнечелюстной пазухи, получено большое количество густоватых, фрагментов ткани. Промывные воды отданы на цитологическое исследование.

При риноскопии выявлено – отек слизистой левой половины носа, новообразование в проекции естественного соустья верхнечелюстной пазухи. Цитологическое исследование от 20.08.2024 г.: низкодифференцированная плоскоклеточная карцинома с признаками распада. С 21.08.2024 г. появились эпизоды носового кровотечения из левого общего носового хода. Пациент дообследован.

При КТ ОГК, ОБП, ОМТ данных за метастатическое поражение не выявлено. Проведен онкологический консилиум, по решению которого пациенту показано хирургическое лечение с последующими морфологическим исследованием удаленной опухоли и химиолучевой терапией.

27.08.2024 г. повторная госпитализация в ММЦ ВТ «Белоостров», 29.09.2024 г. выполнена эмболизация микроэмболами ветвей левой НСА для уменьшения риска развития кровотечения во время и после хирургического лечения.

30.09.2024 г. выполнено хирургическое лечение в объеме удаления опухоли левой верхнечелюстной пазухи и клеток решетчатого лабиринта комбинированным доступом: по переходной складке со стороны полости рта доступом midfacedeglowing и эндоскопическим эндоназальным.

Послеоперационный период без особенностей, без осложнений. Пациент выписан из стационара в удовлетворительном состоянии в стандартные сроки.

Далее с 07.11.2024 г. по 18.12.2024 г. – адьювантный курс химиолучевой терапии СОД до 66,3Гр.

*Ответы на вопросы.*

Профессор Б. В. Сигуа: Вопрос к коллеге Ольге Алексеевне.

1. Если бы при КТ не было в качестве диагноза подозрения на онкопроцесс при пункции, всем пациентам делаете цитологическое исследование?

– Нет, у данного пациента гнойный процесс вызывал сомнения, так как гной при пункции верхней челюстной пазухи мы не получили, а получили фрагменты тканей.

2. Но мне казалось, что на компьютерной томографии четко написано, что есть подозрение на неопроцесс.

– Может быть, это полипозный процесс, но, учитывая сроки давности заболевания и полученные при пункции фрагменты ткани, я решила отправить это на цитологическое исследование.

3. А вообще это не является стандартом?

– Нет, это не является стандартом.

А. О. Аветисян (председатель): Ольга Алексеевна, у меня два вопроса. 1. Край резекции Вы исследовали на онкопатологию или нет?

– Не исследовали, потому что опухоль удаляли фрагментарно, но вообще сложно определить край резекции.

2. На самом деле это один из сложных элементов хирургии этой опухоли, я не эксперт, просто посмотрел литературу. И второй вопрос, вы ничего не говорили об адьювантной терапии, но больной говорил о лучевой терапии?

– Он получил 2 введения цисплатина 100 мг/м<sup>2</sup> и 66,3 Гр суммарная доза облучения. Этого достаточно. Сейчас будут контрольные исследования, он пока наблюдается.

Профессор Н. А. Бубнова: Глубокоуважаемая Ольга Алексеевна, спасибо вам большое за сообщение, но у меня такой странный вопрос. Я читаю комплексное лечение пациента с раком левой верхней челюстной пазухи. Объясните мне, пожалуйста, что такое пазуха и что такое верхняя челюсть. Я поняла бы, что рак в верхней челюсти, костное образование. Пазуха – это что-то объемное, это пазуха. Вот я что-то не понимаю анатомически, тогда объясните мне, пожалуйста.

– Пазуха – воздушное объемное образование верхней челюсти. В верхней челюстной пазухе, в этом пустом образовании внутри находится слизистая оболочка. При хронических

воспалительных процессах в слизистой оболочке начинают возникать раковые процессы.

Профессор Д. И. Василевский: Просветили, сейчас не дискуссия. С Вами полностью согласен, что по русскому языку в общем не бывает рака полости. Скажите, пожалуйста, отдаленные результаты вот такого лечения. Мы ведь хирурги, какова безрецидивная выживаемость при фрагментарном удалении опухоли?

#### Прения

А. О. Аветисян (председатель): В процессе лечения этого больного участвовали разные специалисты, в том числе и ангиоэндоваскулярные хирурги, Ольга Алексеевна говорила об этом, и профилактика всех предоперационных осложнений и профилактика рецидива заболевания учтены. Здесь участвовали и онкологи, и химиотерапевты, и лучевые специалисты. Хочу поздравить за высокий профессионализм, за хорошую работу и за прекрасную демонстрацию.

2. *Е. М. Мадар, О. А. Макарова* (ММЦ ВТ «Белоостров»). **Опыт оказания помощи пациенту с гнойновоспалительным заболеванием челюстно-лицевой области, вызванной *K. pneumoniae* с тяжелой коморбидной патологией.**

**Цель** демонстрации – продемонстрировать возможности оказания помощи пациенту с гнойно-воспалительным заболеванием мягких тканей челюстно-лицевой области и шеи, вызванной *K. pneumoniae*, и страдающим коморбидной патологией.

Пациент С., 57 лет, с длительным анамнезом гипертонической болезни, неконтролируемым течением артериальной гипертензии и сахарного диабета 2 типа, 29.07.2024 г. госпитализирован бригадой СМП в ММЦ ВТ «Белоостров» с диагнозом «Острый правосторонний околоушный сиалоаденит», при поступлении АД 200/110 мм рт. ст., пульс 120 уд/мин.

При поступлении в СтОСМП осмотрен врачом скорой помощи, челюстно-лицевым хирургом, оториноларингологом, терапевтом. При обследовании выявлено: уровень лейкоцитов  $10,55 \times 10^9/\text{л}$ , лимфоцитов 15,2%, глюкоза крови 16,69 ммоль/л, СРБ 93 мг/л, белок мочи 2 г/л, глюкоза мочи 56 ммоль/л. Выполнено МСКТ – КТ-картина воспалительных изменений околоушной железы справа, инфильтративные изменения, увеличение объема мягких тканей парафарингеального и сонного пространств шеи за счет отека.

Выставлен предварительный диагноз основной – «Острый гнойный правосторонний околоушный сиалоаденит. Флегмона правого окологлоточного пространства», сопутствующий «Гипертоническая болезнь III ст., неконтролируемая артериальная гипертензия, риск сердечно-сосудистых осложнений 4. Дислипидемия. Ожирение I степени. Гипертрофия левого желудочка. Нефропатия смешанного генеза (диабетическая, гипертензивная). ХБП С3А (СКФ=58 мл/мин/1,73 м<sup>2</sup> СКД EPI). Неосложненный гипертонический криз от 29.07.2024 г. Гипопротениемия», фоновое заболевание: сахарный диабет 2 типа, целевой уровень гликированного гемоглобина <7,0%.

В СтОСМП гипертонический криз купирован, начата антибактериальная терапия Амоксиклав 1,2 г 4 р/сутки, в/в микроструйное введение инсулина короткого действия через инфузomat. Выполнено «Вскрытие и дренирование очага гнойной инфекции мягких тканей шеи» и пациент переведен в ОРИТ.

На вторые сутки после оперативного лечения выявлено острое преренальное повреждение почек на фоне ХБП от 30.07.2024 г. (СКФ=28 мл/мин/1,73 м<sup>2</sup> СКД EPI). При МСКТ ОГК выявлена двусторонняя полисегментарная пневмония. Гиповентиляция нижней доли правого легкого. Уровень глюкозы крови – от 9,54 до 17,11 ммоль/л, повышение СРБ до 354 мг/л, прокальцитонин 0,45 нг/мл.

На четвертые сутки на фоне вновь появившейся лихорадки, сохраняющегося высокого уровня маркеров воспаления выставлен диагноз «Внутрибольничная двусторонняя полисегментарная пневмония. ДН 0 ст.». Выполнена видеобронхоскопия, бронхоальвеолярный лаваж. При микроскопии выявлены грамтрицательные палочковидные бактерии и грамположительные кокки. Получены данные БАК-анализа отделяемого раны – выявлена *Klebsiella pneumoniae*, обильный рост, более  $10^5$ , с устойчивостью к ампициллину. Принято решение о смене антибактериальной терапии на Цефепим 1 г 2 р/сутки и Ванкомицин 1 г 2 р/сутки.

После проведения санирующей бронхоскопии пациент отметил ухудшение общего состояния и тахикардию, выполнены ЭКГ и ЭХОКГ – на фоне асинхронного сокращения стенок левого желудочка за счет ПБЛНПГ нельзя исключить гипокинегию МЖП, легкое снижение глобальной сократимости левого желудочка, дилатацию левого предсердия, склеродегенеративные изменения аортального клапана, АН 0-1 ст. Тропонин 54 пг/мл (референс до 34). Пациент переведен под наблюдение в ОАРИТ.

На шестые сутки от оперативного лечения выполнено МСКТ мягких тканей шеи и органов грудной клетки. В сравнении с 31.07.24 г. – уменьшение инфильтрации клетчатки в парафарингеальном и сонном пространстве шеи справа. Восстановление пневматизации, двусторонняя полисегментарная пневмония в стадии обратного разрешения. Дисковидные ателектазы в нижних отделах обоих легких. Получены данные БАК – анализа отделяемого раны – выявлена *Klebsiella pneumoniae*, обильный рост, более  $10^5$ , с устойчивостью к ампициллину, с высокой чувствительностью к Цефепиму (МИК 0,5 мкг/мл).

На фоне лечения выявлена выраженная гипокалиемия и гипонатриемия, а также нарастание уровня тропонина в динамике (с 95,89 до 249 пг/мл), на ЭКГ пароксизм тахикардии с широкими комплексами (не исключается фибрилляция – трепетание предсердий) на фоне полной блокады ЛНПГ. Для исключения ишемического генеза нарушения ритма сердца выполнена коронарография. Выявлено многососудистое поражение коронарного русла с пограничными стенозами, ПБЛНПГ на ЭКГ.

На 12-е сутки лечения достигнута нормотермия, купирована гипергликемия, проведено наложение вторичных швов на рану, на 15-е сутки лечения достигнуты целевые значения АД (130/80 мм рт. ст.). Продолжительность стационарного лечения составила 17 дней.

#### Ответы на вопросы.

Профессор Н. А. Бубнова: Глубокоуважаемый Евгений Мирославович, спасибо за доклад. Учитывая, что я курирую два гнойно-септических отделения больницы Святого Георгия, естественно, меня интересует такой вопрос. Значит, гнойно-воспалительное заболевание челюстно-лицевой области, вызванное клебсиелопневмонией, вы начали прекрасно до класса с эскайпа. Это международная аббревиатура. Я каждую лекцию по гнойной хирургии начинаю с эскайпа. Так вот, из этого эскайпа, вы начали с клебсиелопневмонии, что наблюдалось дальше за период этого лечения, какие были изменения флоры и чувствительности и так далее. Как-то я не очень поняла из вашего доклада это. Вы простите, пожалуйста, в следующий раз, когда выступаете, все-таки смотрите на народ и акцентируйте внимание на основных моментах.

– Да. У пациента была клебсиелопневмония, и больше посева мы не брали из раны. Из легких мы получили такую бактерию, и из раны, гнойное отделяемое, с резистентностью к амоксиклаву, и пенициллинам, и чувствительны к кацефепину и ванкомицину, больше мы не проводили повторные посева.

При смене антибактериальной терапии с эмпирической на специализированную мы получили хороший ответ по температуре, по ЦРБ, по лейкоцитам, ушла лимфопения, и поэтому клинически больше не нужно было брать повторно бакпосев.

А. О. Аветисян (председатель): 1. Евгений Мирославович, у меня два вопроса. Выполняли ли компьютерную томографию органов грудной клетки при поступлении больного в стационар? И второй вопрос – в самом тексте вы ничего не говорили про сепсис. По идее, по всем данным, это септическое состояние, но вы ничего не говорили.

– Диагноз такой не выставлялся потому, что брались посевы крови, как положено на момент лихорадки. Данных за сепсис не было и по уровню прокальцитонина тоже он подходил. А КТ, к сожалению, при поступлении не было сделано. Была сделана только рентгенография легких, которая не выявила отклонений.

2. Какой генез этой патологии, все-таки, как вы считаете, была пневмония изначально?

– Это понимание изначально было, хотя клинически при осмотре терапевта по рентгену легких пневмонии не было. Но, с другой стороны, есть такой штамм, подштамм клебсиелы, называется гипервирулентный штамм, который может в зависимости от клебсиелы пневмонии давать мягкие ткани, гнойное воспаление шеи, других органов, то есть, получается, что клинически и лабораторно мы пневмонию не подтвердили до оперативного лечения.

Мы получили данные КТ через два дня после операции, через четыре – клиническое ухудшение, и здесь был выставлен диагноз «внутрибольничная пневмония».

Профессор М. Д. Ханевич: 1. Скажите, пожалуйста, у вас дренажи были установлены в одной зоне или же в разных зонах? Вот на снимочке не совсем понятно. И почему вы установили три дренажа, а не два или четыре?

– Четыре дренажа установили в клетчатку окологлоточного пространства, откуда получено максимальное количество гнойного отделяемого.

2. А вы всегда придерживаетесь такого количества дренажей?

– Нет, не всегда. Бывает, ставится и меньше дренажей. Бывает, некоторые меняются на перчаточные дренажи. Но у пациента анатомически короткая шея, он довольно тучный. И мне хотелось получить на перевязках широкий раневой канал, чтобы он не был слипшимся через день, через два. Поэтому я могу поставить столько дренажей и через день по одному убирать их.

3. Понятно. А скажите, прокальцитониновый тест все-таки выполнялся или нет для оценки септического состояния?

– Да, он выполнялся каждый день, но, к сожалению, у меня данные только по одному дню представлены. Да, и по второму.

Профессор Б. В. Сигуа: 1. У вас есть очаг на шее, понятно, что диагноз CL1 имеет право на существование, но эзофагоскопию делали при поступлении пациенту?

– Эзофагоскопию нет, пациент был осмотрен ЛОР-врачом, гортань была осмотрена.

2. Когда имеется воспалительный процесс на шее, особенно это первая или вторая анатомическая зона, нас интересует, конечно, шейный отдел пищевода.

– Да, если бы мы говорили, что у пациента была неизвестна давность появления гнойного очага, или приема пищи, или травмирования, пациент был бы осмотрен хирургом с эзофагоскопией. У нас клиническое начало начинается с околоушной железы. По КТ очаг типично расположен.

3. Вот вы знаете, тут предыдущий автор взял, отправил жидкость на цитологию и совершенно случайно поставил диагноз. Может быть, и в вашем случае там окажется микро-

перфорация шейного отдела пищевода, которая на фоне консервативной терапии дала положительный эффект, кто же узнает. Понимаете, клинический опыт есть, когда мы видим пациента с гнойным заболеванием пазух носа, и он не укладывается в типичную картину гнойного заболевания пазухи носа, мы применяем дополнительные методы исследования, стоматологические, МРТ с контрастированием можем использовать. То есть мы понимаем, что мы ищем, или можем найти. В данном случае у пациента типичная картина. Единственное, что очень быстро развивающиеся, нагнаивающиеся железы.

И он захватывает именно только первый этаж для начала. То есть до подъязычной кости. Дальше по КТ. КТ было даже до легких. А на второй день КТ была вся шея снята. То есть дальше не было ничего. Клинически пациент шел на поправку. Сейчас уже конец зимы. Лечили мы его летом. Если бы были проблемы по микроперфорации пищевода, я думаю, они бы уже проявились. И на вскрытии ложа глубокой доли железы мы получили обильное гнойное отделяемое, больше, чем из окологлоточного пространства. Для меня как для челюстно-лицевого хирурга здесь клиническая картина типичная. Он не является неясным больным.

4. Последую примеру Наталии Алексеевны. В протоколе у вас написано – ревизия или дренирование сонного пространства в аннотации. А что это за пространство анатомическое такое?

– Это по описанию КТ.

5. У вас в протоколе это написано, в аннотации.

– Да, вы знаете, сейчас я вернусь к этому. Сонное пространство на данный момент рассматривалось раньше, как заднее или второе, или постшиловидное пространство. 6. Насколько я знаю, в топографической анатомии такого пространства нет.

– Да, это по заключению КТ. То есть сонное пространство раньше называлось либо задним окологлоточным пространством, либо постшиловидное в англоязычной литературе называется.

7. То, что вам пишут специалисты лучевой диагностики вслепую, не очень имеет смысл и некорректно и тем более, когда вы пишете это в аннотации к демонстрации на Пироговском обществе. Спасибо.

А. О. Аветисян (председатель): Скажите, пожалуйста, у меня еще один вопрос, Евгений Мирославович. Все-таки по генезу чаще всего по данным литературы это лимфогематогенный путь инфицирования. В вашем случае какой генез все-таки? Это, может быть, неточный будет ответ, но ваше мнение?

– Инфекция мягких тканей шеи или легких. У этого больного на фоне декомпенсированного общего состояния так называемая условно-патогенная бактерия сыграла максимальную неприятную роль. Она вызвала гнойный процесс в железе, который осложнился флегмоной или поражением окологлоточного пространства. То есть это бактерия, которая присутствует, но у здорового пациента с нормальным, скажем, иммунитетом, другие бактерии являются источниками гнойного воспаления.

А. О. Аветисян (председатель): Мы не эксперты в этой области. Хочу поздравить. Очень сложный случай. Больной, по сути дела, находился в крайне тяжелом состоянии. Очень жаль, что мы не оценили эту ситуацию как септическое состояние. Очевидно, что это сепсис. Может быть, чаще надо было брать кровь на прокальцитонин. И очень жаль, что не было компьютерной томографии при поступлении, потому что чаще всего это лимфогематогенное поражение из зоны воспалительного процесса верхних дыхательных путей и легких в том числе. То есть у больного все-таки вначале была температура, он жаловался на температуру, а потом появилась локальная местная клиника. Возможно, что это внутрибольничная пневмония, если бы была компьютерная томография, и патогенез, и в

плане выявления возбудителя, было бы быстрее, но в целом, поздравляю, на самом деле тяжелый случай и коморбидный большой, несмотря на относительно молодой возраст. В общем, с честью справились, и я поздравляю.

3. Г. М. Колчанов, Д. А. Алексеева, В. Г. Пицик, Ю. В. Пелипась, В. В. Мартиросян (ГБУЗ «Городской клинический онкологический диспансер»). **Современные подходы к реконструктивно-пластическому этапу хирургического лечения местнораспространенного орофарингеального рака.**

**Цель** доклада – освещение непосредственных и отдаленных результатов аутологических микрохирургических реконструкций комбинированных орофарингеальных дефектов, позволяющих оценить вклад современной реконструктивной хирургии в эффективность комплексной противоопухолевой стратегии лечения местнораспространенных форм рака головы и шеи.

Актуальность: рак полости рта является распространенной формой злокачественных новообразований и в настоящее время отмечается рост заболеваемости во всем мире. Согласно данным статистики в Российской Федерации за 2023 г. распространенность злокачественных заболеваний полости рта составила 31,9 на 100000 населения, при этом количество впервые выявленных больных раком полости рта составило 9498 случаев. Структура заболеваемости занимает 16-е место. Распределение по стадиям заболевания составляет: I, II стадии – 34,4 %; III стадия 25,6 %; IV стадия – 39,5 %. Летальность в течение года с момента установления диагноза 27,0 %.

В настоящее время в арсенале врачей для лечения плоскоклеточного рака полости рта применяются различные методы. К ним относятся хирургическое лечение, лучевая терапия, лекарственное лечение, однако при местнораспространенных формах рака полости рта эти методы не всегда эффективны.

Стоит отметить, что местнораспространенный рак полости рта с наличием множества неблагоприятных прогностических факторов, агрессивной гистопатологической картины, зачастую вовлекает в опухолевый процесс несколько анатомических зон и возможность выполнения радикального лечения при применении только хирургического или только химиолучевого лечения не всегда представляется возможной. В то же время хирургический этап лечения местнораспространенных форм плоскоклеточного рака полости рта сопряжен с формированием тяжелых анатомо-функциональных нарушений и снижением качества жизни, что, в свою очередь, требует одномоментной реконструкции утраченного комплекса тканей.

*Ответы на вопросы.*

А. О. Аветисян (председатель): Фантастический материал. Каждого больного можно было демонстрировать как клинический случай. Спасибо за доклад.

Профессор М. Д. Ханевич: Добровольно ушел из диспансера в 2020 г., проработал там 15 лет. Инициация была еще в то время таких операций, но, конечно, вот такого масштаба операций еще не выполняли. С какого времени произошел прорыв и с чем это было связано?

– С 2021 г. Я в диспансере работаю с 2021 г. И с тех пор, как мы в команде с восьмым отделением опухоли головы и шеи начали активно выполнять телереконструкции, понятие микрохирургия...

Профессор М. Д. Ханевич: С вами связано?

– Ну, наверное, все-таки с командой восьмого отделения, скажем так. Микрохирургия – она же как пропасть. Чем вы ее больше делаете, тем ее больше получается, тем больше показаний к ней видите, чем дальше, тем ее больше становится.

А. Е. Неймарк (НМИЦ им. В. А. Алмазова): Скажите, пожалуйста, как долго занимает подготовка этого трансплантата? Где вы используете костные фрагменты, потому что это долгая подготовительная работа и так далее, поэтому интересен сам

этап по времени, сколько он занимает. Скажите, есть ли у вас опыт какого-то 3D-моделирования, потому что сейчас есть костные 3D-принтеры, возможно, вы это тоже используете, просто не осветили в своей работе. Спасибо.

– Значит, первая часть вопроса по срокам. На сегодняшний день мы лимитируем наших партнеров, которые нам это все изготавливают, в течение двух недель мы должны получить уже готовый продукт. Надо понимать, что на момент начала цифрового планирования пациент должен быть полностью обследован, у него должно быть уже готово КТ с контрастом нижней конечности и КТ нижней челюсти. Мы понимаем, что это тоже как минимум неделя, то есть от захода пациента к нам до операции проходит в среднем около трех недель. Мы стараемся сократить эти сроки, но пока в таких сроках мы лимитированы. Что касается опыта 3D-планирования, мы понимаем, что за этим будущее. Наверняка когда-то мы будем думать так же, как и думаем сейчас о прошлых клиниках хирургов, что вот это, конечно, было очень агрессивно, что мы калечили одну зону, чтобы восстановить другую, можно же было все напечатать, но пока что это все только на бумаге и нет никаких практических примеров.

Профессор Р. Г. Аванесян: Спасибо большое за великолепный доклад, я, конечно, поражен всем тем, что я увидел, но у меня возникло два вопроса. Вы рассказывали про одномоментные операции, то есть вы планируете одномоментно выполнять пластику и рассказывали про так называемые двухмоментные отсроченные пластики. В каких случаях вы выполняете одномоментно, зависит ли это от объема поражений или от гистологической структуры этой опухоли, а в каких случаях вы выполняете двухмоментно, отсроченно? Это первый вопрос и второй вопрос. Конечно, все красиво выглядит и реабилитация достаточная. Я представляю, если будет синдром отторжения трансплантата. Что вы делаете в таких ситуациях? И были ли такие случаи, когда трансплантат просто не прижился? В таких ситуациях это же катастрофа, наверное. Спасибо.

– Вопрос очень актуальный. Прежде всего, мы всегда за одномоментную реконструкцию. Мы вынуждены все-таки оперировать из показаний онкологических, конечно, мы не пойдем на микрохирургическую реконструкцию, мы выберем какой-то более простой региональный лоскут, это пекторальный лоскут, это торакодорзальный лоскут, и этот ответ перетекает и во второй. Конечно же, ни один микрохирург не скажет, это есть у каждого реконструктивного хирурга – потеря трансплантатов. И, конечно же, это катастрофа с точки зрения того, что мы получаем в итоге. Обычно это происходит следующим образом.

Мы делаем микроэктомии и замещаем, благо, все-таки есть у нас тот же торакодорзальный или пекторальный лоскут, и замещаем это такого рода трансплантатами. Мы всегда за одномоментную реконструкцию. А отсроченная реконструкция – мы в основном получаем либо при неудачной первичной реконструкции, такое тоже, к сожалению, бывает, либо это другие учреждения, где все-таки не выполняется реконструкция, технически невозможная, допустим. В первые годы, когда мы начинали, было существенно больше, то есть в год было примерно 5 потерь. Сейчас вышла такая плата, что один трансплантат в год.

Профессор Б. В. Сигуа: Спасибо огромное, впечатляющий доклад, у меня тоже несколько вопросов. 1. Импланты часто теряете, импланты не приживаются часто? Из искусственных материалов, вы же используете наверняка титановые, еще что-то. Просто, когда говорят трансплантат, это то, что берется у того же самого человека и пришивается, а имплант – это медицинское изделие, которое вживается в тело пациента.

– Да, я понял Ваш вопрос. Смотрите, для нас имплант – это лишь вспомогательное средство. Мы не можем такие комплексы ткани замещать аваскулярными тканями.

2. То есть имплант – это каркас?

– Да. Исключительно.

3. И с ним проблем, как правило, не бывает?

– Если наша ткань васкуляризирована, то нет.

4. Меня как человека, у которого есть определенный опыт в хирургии пищевода, интересует как раз резекция шейного отдела пищевода. Сколько таких наблюдений у вашей команды есть?

– Пять кейсов.

5. Пять. Ни одной несостоятельности, я надеюсь.

– Нет.

– Замечательно. И микрососудистый этап выполняет общий хирург, абдоминальный хирург, или вы приглашаете сосудистых хирургов для этого?

– ЛОР-онколог выполняет.

6. Сами делаете?

– Да.

А. О. Аветисян (председатель): Это фантастический доклад. Георгий Михайлович, скажите, пожалуйста, вот все-таки край резекции. Я посмотрел литературу, я не эксперт в этой области, но это единственная область, где в клинических рекомендациях говорится про R1 после исследования, оперативное лечение, если это возможно. Вот есть такая фраза, во всех других областях этого нет. Все-таки учитывая, что онкологические процессы были во всех случаях, сколько процентов это было все-таки R1 и что вы делали в таких случаях?

– Доклад касался именно местнораспространенных форм. Многие из этих пациентов на грани резектабельности. И скажу сразу, если мы не рассчитываем пациента прооперировать R0, то мы его не берем на операцию. Это принципиальная позиция. Безусловно, то, что мы рассчитываем и то, что получается, не всегда совпадает, иногда мы получаем позитивный край. Но в большинстве случаев, честно скажу, недавно такой случай был, у нас получается 0,5 мм, край резекции коагулирован. Но нам сложно понять, где именно, тем более туда уже трансплантат пересажен. Поэтому мы локализуем эту зону для радиотерапевтов, и они добирают эту зону дополнительной лечебной терапией. В любом случае, все эти пациенты прошли через комплексную терапию, то есть адьювантным курсом лучевой терапии, химиолучевой терапией. Это зависит от количества факторов неблагоприятного онкологического прогноза, который мы получили по патоморфологическому исследованию. И из этого количества мы выставляем показания к адьювантному лечению. Мы с такими пациентами сталкиваемся, но только на этапе рецидива заболевания, это очень тяжелая категория пациентов, которая получила радикальный курс. Сейчас в лечении нет предоперационного курса как такого, как этапа лечения. Он самостоятельный этап лечения, радикальное лечение без хирургии, то есть нехирургическая стратегия. Но я показывал достоверный факт о том, что она снижает выживаемость. Поэтому если пациента можно оперировать, его нужно оперировать.

Профессор Н. А. Бубнова: Уважаемый Георгий Михайлович, спасибо за очень интересный доклад, очень сложный, психологически трудный. И я понимаю, что, когда мы смотрим на этих людей, которых вы оперируете, делаете такие пластические вмешательства, это очень здорово. У меня один вопрос. Скажите, пожалуйста, а элементы ВАК-терапии во всех ваших вмешательствах имели ли место и в каком объеме? Спасибо.

– Вопрос на самом деле очень актуальный, потому что ВАК-система, Юрий Васильевич не даст соврать, очень актуальна в нашем диспансере, и благодаря ему мы ее часто

используем. Буквально вчера была такая ситуация, где Юрий Васильевич поставил ВАК-систему пациенту, где имеется несостоятельность, инфекция в послеоперационной области, в области абдоминопластики, и мы установили ВАК-систему. Спасибо вам большое за это. Это позволяет нам бороться с осложнениями, с которыми мы сталкиваемся в нашей работе.

А. Е. Неймарк (НМИЦ им. В. А. Алмазова): В продолжение темы, а подскажите, пожалуйста, какое количество пациентов отказываются от таких операций? Потому что, на самом деле, смотришь, действительно это впечатляет. Вы нарисовали классный треугольник, где радикальность, функциональность, эстетика. Эстетика для многих очень важный компонент. И все-таки наверняка кому-то вы предлагаете отказываться. Есть какой-то у вас процент, чтобы понимать примерно, кто?

– Мы так достоверно не считали, сколько пациентов отказывается. Но, конечно, мы с пациентом честны, у нас решает пациент. Мы объясняем и рассказываем о том, что есть путь нехирургический, есть хирургический. У хирургического шанс лучше, но и качество жизни может пострадать, может быть несостоятельность трансплантата, может быть несостоятельность анастомозов, и, конечно, пациент уже сам для себя решает. Я могу на сегодняшний день сказать только, что есть пациенты, которые отказываются и уходят на химиолучевое лечение по своему собственному желанию. Сколько их, мне сложно сказать. Нет, не много, конечно же. Но относительно, скажем, два из десяти, вот как-то так.

С. Г. Баландов (ПСПбГМУ им. И. П. Павлова): Спасибо за доклад. Еще раз убедился в том, что посещение заседаний Пироговского общества очень полезно. Кроме бариатрической хирургии сейчас я занимаюсь лечением пациентов в центре сочетанной травмы. Огромное количество у нас сейчас таких пациентов с огнестрельным ранением нижней челюсти, с большими дефектами. Поэтому вопрос следующий. У наших парней часто нет нижних конечностей. 1. Какие есть еще варианты? Крыло подвздошной кости, ребро? 2. Вы такие операции делаете, это котируется, это ВТМЛ или ОМС, или какие источники финансирования, это понятно, что у нас линия Министерства обороны, но тем не менее. Спасибо.

– Какие варианты на сегодняшний день актуальны для реконструкции дистальных отделов конечностей? Если мы говорим о нижней конечности, то на сегодняшний день два варианта – это либо малоберцовый трансплантат, либо гребень подвздошной кости. Довольно часто используется, особенно когда необходимо делать реконструкцию пятки, пяточной кости. Насколько мне известно, и тот, и другой вариант довольно хорошо применимы, но вот гребень подвздошной кости, на мой взгляд, наиболее актуален, хотя у малоберцового трансплантата сосудистая ножка больше позволяет ее наложить выше выполняемого анастомоза, потому что, насколько мне известно, там протяженное поражение сосудистого русла. На мой взгляд, малоберцовый трансплантат более часто можно применять для этой реконструкции, тем более он обладает довольно массивной кожной порцией для укрытия всей этой конструкции. Что касается финансирования, мы выполняем все эти оперативные вмешательства в рамках федеральной квоты.

### Прения

Профессор Д. И. Василевский: Уважаемые коллеги, добрый день. Здесь нет специалистов, которые могли бы оценить. Но все похвалили доклад с места. Я вышел сказать, что это блестящий доклад и вообще хорошая идея, когда представители смежных хирургических профессий выступают, рассказывают, поскольку это настолько обогащает кругозор. Спасибо большое. Доклад впечатляющий, уровень хирургической техники впечатляющий. Только поклоны, аплодисменты. Спасибо.

Профессор М. Д. Ханевич: Глубокоуважаемый председатель, глубокоуважаемые коллеги, я проработал 15 лет в онкологическом диспансере и сотрудничал с отделением ЛОР этого учреждения. Могу сказать, что то, что сегодня было представлено, это массив, огромный массив. В конце десятых годов, 2017–2018, эти формы были, изредка такие операции выполнялись. И неудач было, кстати, много, но вот Диане Анатольевне Алексеевой, она здесь присутствует, заведующая ЛОР-отделением, удалось мобилизовать коллектив, собрать новых ребят, которые действительно творят чудеса и хочется поздравить их с таким успешным докладом. Это в первую очередь. Во-вторых, наверное, неплохо было бы, если бы они еще раз выступили и поделились материалом, может быть, уже со статистическими данными. Сейчас мы в основном видели иллюстрации к той работе, которая была сделана. В общем-то, развивается онкологический диспансер и развивается здоровый коллектив в том направлении, в котором развивается в настоящий момент вообще хирургия головы и шеи, микрохирургия вышла на первое место.

Профессор Ю. В. Пелипась: Большое спасибо за возможность выступить. Вообще я в очередной раз впечатлен работой своих коллег. Безусловно, особенно из зала на это все смотришь и действительно это впечатляет. Что касается тощечной пластики, то, знаете, я и тогда и сейчас понимаю, что наша работа в этой команде – это такая капля в море, взять участок тощей кишки с сосудами и отдать его вам. Но я хочу сказать, вот для тех, здесь в основном все-таки присутствуют абдоминальные хирурги, общие хирурги. Диаметр этих сосудов 2–3 мм, и я был лично свидетелем, когда реваскуляризация происходила после удачно сформированного анастомоза, из-за того, что просто перекрутилась венозная ветвь. Я ухожу, через час прихожу и смотрю – абсолютно синий трансплантат. И стоическими усилиями нужно обладать, чтобы опять в условиях увеличения под микроскопом повторно сшить сосуды диаметром 3 мм. Ну о чем там мы говорим, когда я сшиваю анастомоз диаметром 4 см, один из которых аппаратный. Поэтому мои восхищения, конечно, это работа колоссальная, это операции, которые длятся до 9–10 часов вечера, и, безусловно, это хирургия, которая основана на энтузиастах, то есть чтобы поставить

ее на поток, нужен очень-очень большой такой материал, да, и концентрация в нескольких центрах всего, так что здесь мое восхищение. Спасибо.

А. О. Аветисян (председатель): Я не эксперт этой области, дорогие коллеги, но тоже восхищен. Я хочу сказать, обратите внимание на состав авторов этого доклада. Двух содокладчиков знаю лично, Вадима Григорьевича и Юрия Васильевича. Это эксперты своей области. И я хочу сказать, что это командная работа в первую очередь, и сосудистая хирургия, и так далее. И, скорее всего, требуется другое мышление и другая философия. Это не обычная хирургия, в том числе и полостная. Это другой философский уровень во всех отношениях. И культура труда в том числе здесь важна. Я не зря спрашивал по поводу края резекции. Край до 5 мм считается достаточным для отрицательного края резекции. И самое главное, как маркировать этот препарат, чтобы не было ложных положительных ответов. Вы согласитесь, что мы и в торакальной хирургии, и в абдоминальной редко занимаемся маркировкой препарата, это редко бывает. Но и то грубыми швами и приблизительно, а здесь очень точно надо локализовать край и от патологоанатомов тоже требуется тщательная работа. В целом это фантастический труд и от больных, от родственников самих больных требуется тоже много сил, энергии, много, наверное, психологической перестройки. В целом, поздравляю еще раз от себя лично, и очень жаль, что мало сотрудников, потому что хотя бы понять философию другого вида мышления, другой хирургии, это важно было для любого. Первые две демонстрации, я уже говорил, что из одного учреждения, относительно нового учреждения, где врачи работают меньше года, это клиника «Белоостров», к сожалению или к счастью, судьба медицинского учреждения в нашей стране очень часто зависит от одного человека. И в данном случае повезло, главным врачом данного учреждения является Анатолий Анатольевич Завражнов. И сегодня его нет не по той причине, что у него день рождения, а было серьезное совещание в клинике, и он задержался на этом совещании. Позвольте поздравить сегодня профессора А. А. Завражнова с днем рождения, пожелать здоровья и успехов во всех делах.

*Поступил в редакцию 04.12.2025 г.*

# ПРАВИЛА ДЛЯ АВТОРОВ

«Правила для авторов» разработаны в соответствии с едиными требованиями Международного комитета редакторов медицинских журналов (ICMJE) и Комитета по публикационной этике (COPE).

## Рукописи, оформленные не по правилам, не рассматриваются!

При подаче рукописи в редакцию журнала необходимо дополнительно загрузить файлы, содержащие сканированные изображения заполненных и заверенных сопроводительных документов (в формате \*.pdf). К сопроводительным документам относится **сопроводительное письмо** с места работы автора с печатью и подписью руководителя организации, а также подписями всех соавторов (для каждой указанной в рукописи организации необходимо предоставить отдельное сопроводительное письмо). Сопроводительное письмо должно содержать сведения, что данный материал не был опубликован в других изданиях и не принят к печати другим издательством/издающей организацией, конфликт интересов отсутствует. В статье отсутствуют сведения, подлежащие опубликованию.

Оригиналы сопроводительных документов направлять по адресу: 197022, Россия, Санкт-Петербург, ул. Льва Толстого, д. 6-8. Редакция журнала «Вестник хирургии им. И. И. Грекова».

1. Статья должна быть загружена в электронном варианте через online-форму на сайте журнала: <http://www.vestnik-greko.ru/>. Подлинной и единственно верной считается последняя версия, загруженная через Личный кабинет на сайт журнала.

2. В начале первой страницы в следующем порядке должны быть указаны:

- заглавие статьи. Заглавие статьи должно быть информативным, лаконичным, соответствовать научному стилю текста, содержать основные ключевые слова, характеризующие тему (предмет) исследования и содержание работы;
- инициалы и фамилии авторов. Для англоязычных метаданных важно соблюдать вариант написания в следующей последовательности: полное имя, инициал отчества, фамилия (Ivan I. Ivanov);
- аффилиация (название учреждения(-ий), в котором выполнена работа; город, где находится учреждение(-ия). Все указанные выше данные и в таком же порядке необходимо представить на английском языке. Если работа подана от нескольких учреждений, то их следует пронумеровать надстрочно. Авторы статьи должны быть пронумерованы надстрочно в соответствии с нумерацией этих учреждений. На русском языке указывается полный вариант аффилиации, наименование города, наименование страны; на английском – краткий (название организации, города и страны). Если в названии организации есть название города, то в адресных данных так же необходимо указывать город. В англоязычной аффилиации не рекомендуется писать приставки, определяющие статус организации, например: «Федеральное государственное бюджетное научное учреждение» («Federal State Budgetary Institution of Science»), «Федеральное государственное бюджетное образовательное учреждение высшего профессионального образования», или аббревиатуру этой части названия («FGBNU», «FGBOU VPO»);
- аннотация. Должна быть информативной, для исследовательской статьи структурированной по разделам («Цель», «Методы и материалы», «Результаты», «Заключение»), объемом от 250 до 5000 знаков. В аннотацию не допускается включать ссылки на источники из списка литературы, а также аббревиатуры, которые раскрываются только в основном тексте статьи. Англоязычная аннотация должна быть оригинальной (не быть калькой русскоязычной аннотации с дословным переводом);
- ключевые слова. В качестве ключевых слов могут использоваться как одиночные слова, так и словосочетания, в единственном числе и Именительном падеже. Рекомендуемое число ключевых слов — 5–7 на русском и английском языках, число слов внутри ключевой фразы – не более 3;
- автор для связи: ФИО полностью, название организации, ее индекс, адрес, e-mail автора. Все авторы должны дать согласие на внесение в список авторов и должны одобрить

направленную на публикацию и отредактированную версию работы. Ответственный автор выступает контактным лицом между издателем и другими авторами. Он должен информировать соавторов и привлекать их к принятию решений по вопросам публикации (например, в случае ответа на комментарии рецензентов). Любые изменения в списке авторов должны быть одобрены всеми авторами, включая тех, кто исключен из списка, и согласованы контактным лицом. В конце статьи подписывают все авторы с указанием полностью имени, отчества. Отдельным предложением должно быть прописано отсутствие конфликта интересов.

3. На отдельном листе должны быть представлены сведения об авторах: фамилия, имя, отчество (полностью), основное место работы, должность, ученая степень и ученое звание. Для автора, с которым следует вести переписку, указать номер телефона.

4. Представленные в статье материалы должны быть оригинальными, не опубликованными и не отправленными в печать в другие периодические издания. Авторы несут ответственность за достоверность результатов научных исследований, представленных в рукописи.

5. Исследовательская статья должна иметь разделы: «Введение», «Методы и материалы», «Результаты», «Обсуждение», «Выводы», «Литература/References».

6. Объем оригинальной статьи не должен превышать 18 000 печатных знаков, включая таблицы, рисунки, библиографический список (не более 30 источников); наблюдения из практики – не более 10 000 знаков, обзоры – не более 25 000 знаков (включая библиографический список не более 50 источников). В статье и библиографическом списке должны быть использованы работы за последние 5–6 лет, не допускаются ссылки на учебники, диссертации, неопубликованные работы.

7. К статье необходимо обязательно приложить сканы авторских свидетельств, патентов, удостоверений на рационализаторские предложения. На новые методы лечения, лечебные препараты и аппаратуру (диагностическую и лечебную) должны быть представлены сканы разрешений на их использование в клинической практике Минздрава или Этического комитета учреждения.

8. В разделе «Введение» должны быть указаны актуальность исследования и его цель.

9. Сокращение слов и терминов (кроме общепринятых) не допускается. Аббревиатуры в названии статьи и ключевых словах не допускаются, а в тексте должны быть расшифрованы при первом упоминании.

10. Фамилии отечественных авторов в тексте необходимо писать с инициалами, а иностранных — только в оригинальной транскрипции (без перевода на русский язык) с инициалами.

11. Таблицы должны быть пронумерованы, иметь названия. Для всех показателей в таблице необходимо указать единицы измерений по СИ, ГОСТ 8.417. Таблицы не должны дублиро-

вать данные, имеющиеся в тексте статьи. Ссылки на таблицы в тексте обязательны. Названия таблиц необходимо перевести на английский язык.

12. Иллюстративные материалы в электронном виде – отдельными файлами в формате TIF с разрешением 300 dpi, размером по ширине не менее 82,5 мм и не более 170 мм. Диаграммы, графики и схемы, созданные в Word, Excel, Graph, Statistica, должны позволять дальнейшее редактирование (необходимо приложить исходные файлы). Рисунки, чертежи, диаграммы, фотографии, рентгенограммы должны быть четкими. Буквы, цифры и символы указываются только при монтаже рисунков в файле статьи (на распечатке), в исходных файлах на рисунках не должно быть дополнительных обозначений (букв, стрелок и т. д.). Рентгенограммы, эхограммы следует присылать с пояснительной схемой. Подписи к иллюстрациям должны быть набраны на отдельном листе, с двойным интервалом, с указанием номера рисунка (фотографии) и всех обозначений на них (цифрами, русскими буквами). В подписях к микрофотографиям необходимо указывать увеличение, метод окраски препарата.

13. Число таблиц и рисунков в совокупности должно быть не более 8. Больше количество по согласованию с рецензентом/научным редактором. Если рисунки были заимствованы из других источников, то необходимо указать источник. Подрисовочные подписи необходимо переводить на английский.

14. Библиографический список должен быть представлен в виде 2 списков под названием ЛИТЕРАТУРА, REFERENCES, напечатан через 2 интервала и оформлен с учетом ГОСТ 7.0.5-2008 следующим образом:

- источники располагаются в порядке цитирования в статье с указанием всех авторов. В тексте статьи библиографические ссылки даются цифрами в квадратных скобках: [1, 2, 3, 4, 5];
- для периодических изданий (журналов и др.) необходимо указать всех авторов, полное название статьи, после двух косых линеек (//) — название источника в стандартном сокращении, место издания (для сборников работ, тезисов), год, том, номер, страницы (первой и последней) с разделением этих данных точкой;
- для монографий указывать всех авторов, полное название, редактора, место издания, издательство, год, страницы

(общее число или первой и последней), для иностранных с какого языка сделан перевод;

- все библиографические сведения должны быть тщательно выверены по оригиналу, за допущенные ошибки несет ответственность автор статьи;
- в списке REFERENCES ссылки на русскоязычные источники должны иметь перевод всех библиографических данных. Если журнал включен в базу MedLine, то его сокращенное название в англоязычной версии следует приводить в соответствии с каталогом названий этой базы (см.: <http://www.ncbi.nlm.gov/nlmcatalog/journals/>).

#### Пример:

Василевский Д. И., Бечвая Г. Т., Ахматов А. М. Хирургическое лечение рецидивных грыж пищеводного отверстия диафрагмы // Вестн. хир. им. И. И. Грекова. 2019. Т. 178, № 5. С. 69–73. Doi: 10.24884/0042-4625-2019-178-5-69-73.

Vasilevsky D. I., Bechvaya G. T., Ahmatov A. M. Surgical treatment of recurrent hiatal hernias. Grekov's Bulletin of Surgery. 2019;178(5):69–73. (In Russ.). Doi: 10.24884/0042-4625-2019-178-5-69-73.

15. Рецензенты статей имеют право на конфиденциальность.

16. Статьи, посвященные юбилейным событиям, следует присылать в редакцию не позже, чем за 6 месяцев до их даты предполагаемой публикации. Фотографии к этим статьям должны быть загружены отдельными файлами в формате \*.jpg.

**Соответствие нормам этики.** Для публикации результатов оригинальной работы необходимо указать, что все пациенты и добровольцы, участвовавшие в научном и клиническом исследовании, дали на это письменное добровольное информированное согласие, которое должны хранить автор(-ы) статьи, а исследование выполнено в соответствии с требованиями Хельсинкской декларации Всемирной медицинской ассоциации (в ред. 2013 г.).

В случае проведения исследований с участием животных – соответствовал ли протокол исследования этическим принципам и нормам проведения биомедицинских исследований с участием животных. В обоих случаях необходимо указать, был ли протокол исследования одобрен этическим комитетом (с приведением названия соответствующей организации, ее расположения, номера протокола и даты заседания комитета).

## Заполнение электронной формы для отправки статьи в журнал

Для успешной индексации статей в отечественных и международных базах данных при подаче рукописи в редакцию через электронную форму необходимо отдельно подробно ввести все ее метаданные. Некоторые метаданные должны быть введены отдельно на русском и английском языках: название учреждения, в котором работают авторы статьи, подробная информация о месте работы и занимаемой должности, название статьи, аннотация, ключевые слова, название спонсирующей организации. Переключение между русской и английской формой осуществляется при помощи переключателя верхней части.

1. **Авторы. ВНИМАНИЕ! ФИО АВТОРОВ** заполняется на русском и английском языке. Необходимо полностью заполнить анкетные данные всех авторов. Адрес электронной почты автора, указанного как контактное лицо для переписки, будет опубликован для связи с коллективом авторов в тексте статьи и будет в свободном виде доступен пользователям сети Интернет и подписчикам печатной версии журнала.

2. **Название статьи.** Должно быть полностью продублировано на английском языке.

3. **Аннотация статьи.** Должна полностью совпадать с текстом в файле рукописи, как на английском, так и на русском языке.

4. **Индексация статьи.**

5. **Ключевые слова.** Необходимо указать ключевые слова – от 5 до 7, способствующие индексированию статьи в поисковых системах. Ключевые слова должны быть попарно переведены на английский язык. Для выбора ключевых слов на английском следует использовать тезаурус Национальной медицинской библиотеки США – Medical Subject Headings (MeSH).

6. **Язык.** Необходимо указать язык, на котором написан полный текст рукописи. В случае, когда автор публикует статью на двух языках, необходимо указать двойную индексацию по языку (например, [ru; en]).

7. **Список литературы.**

8. **Дополнительные данные** в виде отдельных файлов нужно отправить в редакцию вместе со статьей сразу после загрузки основного файла рукописи. К дополнительным файлам относятся *сопроводительные документы, файлы изображений, исходные данные* (если авторы желают представить их редакции для ознакомления или по просьбе рецензентов), *видео- и аудиоматериалы, которые целесообразно опубликовать вместе со статьей в электронной версии номера журнала*. Перед отправкой следует внести описание каждого отправляемого файла. Если информация из дополнительного файла должна быть опубликована в тексте статьи, необходимо дать файлу соответствующее название (так, описание файла изображения должно

содержать нумерованную подрисуючную подпись, например: Рис. 3. Макропрепарат удаленной кисты).

**9. Завершение отправки статьи.** После загрузки всех дополнительных материалов необходимо проверить список отправляемых файлов и завершить процесс отправки статьи. После завершения процедуры отправки (в течение 7 суток) на указанный авторами при подаче рукописи адрес электронной почты придет оповещение о получении статьи редакцией (отсутствие письма является подтверждением того, что рукопись редакцией **не получена**). Автор может в любой момент связаться с редакцией, а также отследить этап обработки своей рукописи через Личный кабинет на данном сайте.

Для представления статьи авторы должны подтвердить нижеследующие пункты. Рукопись может быть возвращена авторам, если она им не соответствует.

- статья ранее не была опубликована, а также не представлена для рассмотрения и публикации в другом журнале (или дано объяснение этого в Комментариях для редактора);
- файл отправляемой статьи представлен в формате документа OpenOffice, Microsoft Word, RTF или WordPerfect;
- приведены полные Интернет-адреса (URL) для ссылок там, где это возможно;
- текст набран с одинарным межстрочным интервалом; используется кегль шрифта в 12 пунктов; для выделения используется курсив, а не подчеркивание; все иллюстрации, графики и таблицы расположены в соответствующих местах в тексте, а не в конце документа;
- текст соответствует стилистическим и библиографическим требованиям, описанным в Руководстве для авторов, расположенном на странице «О журнале».

При отправке статьи в рецензируемый раздел журнала должны быть выполнены требования документа «Обеспечение слепого рецензирования».

#### **Авторские права**

Авторы, публикующие статьи в данном журнале, соглашаются со следующим:

1) авторы сохраняют за собой авторские права на работу и предоставляют журналу право первой публикации работы на условиях лицензии Creative Commons Attribution License, которая позволяет другим распространять данную работу с обязательным сохранением ссылок на авторов оригинальной работы и оригинальную публикацию в этом журнале;

2) авторы сохраняют право заключать отдельные контрактные договоренности, касающиеся не-эксклюзивного распространения версии работы в опубликованном здесь виде (например, размещение ее в институтском хранилище, публикация в книге), со ссылкой на ее оригинальную публикацию в этом журнале;

3) авторы имеют право размещать свою работу в сети Интернет (например, в институтском хранилище или персональном сайте) до и во время процесса рассмотрения ее данным журналом, так как это может привести к продуктивному обсуждению и большему количеству ссылок на данную работу (см.: The Effect of Open Access).

#### **Приватность**

Имена и адреса электронной почты, введенные на сайте журнала, будут использованы исключительно для целей, обозначенных этим журналом, и не будут использованы для каких-либо других целей или предоставлены другим лицам и организациям.

## **ОБРАЗЕЦ СОПРОВОДИТЕЛЬНОГО ПИСЬМА К СТАТЬЕ**

### **Реквизиты направляющего учреждения**

Главному редактору журнала  
«Вестник хирургии  
имени И. И. Грекова»  
академику РАН, проф. С. Ф. Багненко

Направляем научную статью (Ф. И. О. всех авторов, название статьи) для опубликования в журнале «Вестник хирургии имени И. И. Грекова».

Настоящим письмом гарантируем, что помещение научной статьи в Вашем журнале не нарушает ничьих авторских прав. Авторы гарантируют, что статья содержит все предусмотренные законодательством об авторском праве ссылки на публикации цитируемых авторов и издания, используемые в статье результаты, полученные другими авторами или организациями. Авторы несут ответственность за научное содержание статьи и гарантируют оригинальность и новизну представляемых результатов и выводов. Статья не содержит материалы, не подлежащие опубликованию в открытой печати. Текст статьи согласован со всеми авторами, и конфликта интересов нет.

Авторы согласны на передачу журналу авторских прав в объеме и на условиях, изложенных в «Правилах для авторов».

Авторы передают исключительные права журналу «Вестник хирургии имени И. И. Грекова» на использование научной статьи путём её воспроизведения и размещения на сайтах распространителей журнала в электронном виде.

Авторы в соответствии со ст. 6 Федерального закона РФ «О персональных данных» от 27.07.2006 г. № 152-ФЗ согласны на обработку своих персональных данных и контактной информации, указанных в статье, для опубликования направляемой статьи в Вашем журнале.

Авторы подтверждают, что направляемая статья нигде ранее не была опубликована, не направлялась и не будет направлена для опубликования в другие научные издания без уведомления об этом редакции журнала «Вестник хирургии имени И. И. Грекова».

Авторы направляемой статьи согласны с требованиями «Правил для авторов» журнала.

Переписку вести с (Ф. И. О.), почтовый адрес, телефон, e-mail.

Авторы статьи  
(личные подписи всех авторов).

Руководитель учреждения (подпись)  
Круглая печать учреждения

# AUTHOR GUIDELINES

Author Guidelines are developed in accordance with the uniform requirements of the International Committee of Medical Journal Editors (ICMJE) and the Committee on Publication Ethics (COPE).

## Manuscripts that are not prepared according to the guidelines will not be considered!

When submitting a manuscript to the Journal Editorial Board, it is necessary to additionally upload files containing scanned images of filled and certified supporting documents (\*.pdf). Supporting documents include a **cover letter** from the author's place of work authenticated by seal and signed by the head of the organization, as well as signed by all co-authors (we require a separate letter for each of the affiliations declared in the manuscript). The cover letter should contain information that this material has not been published in other publications and is not under consideration for publication in another publisher/publishing organization, and there is no conflict of interest. The article does not contain information that cannot be published.

---

Originals of supporting documents should be sent to the address:

6-8 L'va Tolstogo street, Saint Petersburg, 197022. Editorial Board of the journal «Grekov's Bulletin of Surgery».

---

1. The manuscript should be uploaded via the online form on the website of the journal: <http://www.vestnik-grekova.ru/>. The only true and authentic version is the latest version uploaded via the website of the journal through your Personal account.

2. The following order should be at the beginning of the first page:

- article title. The article title should be informative, concise, correspond to the scientific style of the text, and contain the main keywords that characterize the theme (subject) of the study and the content of the work;

- initials and surnames of the authors. It is important for meta-data in English to follow the writing in this order: full name, initial of patronymic, surname (Ivan I. Ivanov);

- affiliation (name of the institution (s) in which the work was performed; city where the institution (s) is located. All the above data and in the same order should be written in English. If the work is submitted from several institutions, they should be numbered superscript. The authors of the article should be numbered superscript in accordance with the numbering of these institutions. You should write the full version of the affiliation in Russian what includes the postal address of the organization, city name, postal code, country name; in English

- short version (name of the organization, city and country). If the name of the organization includes the city name, the address data should also contain the city name. The affiliation in English should not contain prefixes that determine the status of the organization, for example: «Federal State Budgetary Institution of Science», «Federal State Budgetary Educational Institution of Higher Professional Education», or the abbreviation of this part of the name («FGBNU», «FGBOU VPO»);

- abstract. For research article should be informative, structured by sections («Objective», «Methods and Materials», «Results», «Conclusion»), ranging from 250 to 5000 characters. The abstract should not include references to sources from the list of references, as well as abbreviations that are deciphered only in the main text of the article. The abstract in English should be original (not to be literal translation of the Russian-language abstract);

- keywords. As keywords can be used single words and phrases in the singular and Nominative case. Recommended number of keywords – 5–7 in Russian and English, the number of words inside the key phrase – no more than 3;

- author for communication: full name, name of the organization, its index, address, e-mail of the author. All authors should give their consent to be included in the list of authors and should approve submitted for publication and edited version of the work. The responsible author is a contact person between the publisher and other authors. This author should inform co-authors and involve them in decision-making on publication issues (for example, in case of response to reviewers' comments). Any changes in the list of authors should be approved by all authors, including those who are excluded from the list, and agreed with the contact person. All authors should sign the last page of the article specifying full name

and patronymic. The absence of conflict of interest should be written in separate proposal.

3. The information about authors should be submitted on a separate sheet: surname, name, patronymic (full), main place of work, position, academic degree and academic title. The author for communication should write the phone number.

4. The materials presented in the article should be original, unpublished and not sent to print in other periodicals. The authors are responsible for the accuracy of the results of scientific research presented in the manuscript.

5. The research article should contain sections: «Introduction», «Methods and Materials», «Results», «Discussion», «Conclusions», «Literature/References».

6. The volume of the original article should not exceed 18,000 characters, including tables, figures, bibliography (no more than 30 sources); observations from practice – no more than 10,000 characters, reviews – no more than 25,000 characters (including bibliography of no more than 50 sources). Works for the last 5–6 should be used in the article and bibliography; references to textbooks, dissertations, unpublished works are not allowed to use.

7. It is necessary to attach to the article scans of author's certificates, patents and certificates for innovation proposals. Scans of permits for using new methods of treatment, medicaments and equipment (diagnostic and medical) in the clinical practice of the Ministry of Healthcare or the Ethical Committee of the Institution should be submitted.

8. The section «Introduction» should indicate the relevance of the study and its purpose.

9. Shortening of words and terms (except generally accepted) is not allowed. Abbreviations in the article title and keywords are not allowed, and in the text should be deciphered at first using.

10. Surnames of Russian authors in the text should be written with initials, and foreign – only in the original transcription (without translation into Russian) with initials.

11. Tables should be numbered and have names. For all indicators in the table it is necessary to specify units of measurement according to SI, GOST 8.417. Tables should not duplicate the data contained in the text of the article. References to tables in the text are obligatory. The names of the tables should be translated into English.

12. Illustrative materials in the electronic version – separate files in TIFF format with a resolution 300 dpi, the width of at least 82.5 mm and not more than 170 mm. Diagrams, graphs and schemes created in Word, Excel, Graph, Statistica should allow the further editing (you should attach the source files). Figures, drawings, diagrams, photos, X-rays should be clear. Letters, numbers and symbols are used only when installing figures in the article file (on the printout), figures in source files should not contain additional symbols (letters, arrows, etc.). X-rays, echograms should be sent with an explanatory scheme. Illustration captions should be typed on a separate sheet, with a double interval, indicating the number of the figure (photo) and all the symbols on them (numbers, Russian letters). Microphotographs captions should indicate magnification and staining method.

13. The number of tables and figures in total should not exceed 8. More in agreement with the reviewer/scientific editor. If the figures were taken from other sources, it is necessary to indicate the source. Figure captions should be translated into English.

14. Bibliographic list should be presented as a 2 list called LITERATURE, REFERENCES, typed with double interval and performed in accordance with GOST 7.0.5-2008 as follows:

- sources are arranged in the order of citation in the article with the indication of all authors. Bibliographic references in the text of the article are numbered in square brackets: [1, 2, 3, 4, 5];
- it is necessary for periodicals (journals, etc.) to specify all authors, the full article title, after double slash (/) – the name of the source in the standard abbreviation, place of publication (for collections of works, theses), year, volume, number, pages (first and last) separating these data by dot;
- it is necessary for monographs to specify all authors, full name, editor, place of publication, publisher, year, pages (total number or first and last), for foreign – the original language;
- all bibliographic information should be carefully verified according to the original, the author of the article is responsible for the mistakes;
- list REFERENCES should consist of the translation all bibliographic data.

### Filling in the electronic form for sending the article to the journal

For successful indexing of articles in domestic and international databases, it is necessary to enter all its metadata in detail when submitting a manuscript to the Editorial Board via electronic form. Some metadata should be entered separately in Russian and English: the name of the institution where authors work, detailed information about the place of work and position, article title, abstract, keywords, the name of the sponsoring organization. Changeover between the Russian and English versions is carried out by means of the switch of the top part.

1. **Authors. ATTENTION! The full name of authors should be filled in Russian and English.** It is necessary to fill in the personal data of all authors. The e-mail address of the author as a contact person will be published for communication with co-authors in the text of the article and will be freely available to Internet users and subscribers of the printed version of the journal.

2. **Article title.** It should be fully duplicated in English.

3. **Abstract of the article.** It should fully coincide with the text in the manuscript file, both in English and in Russian.

4. **Indexing of the article.**

5. **Keywords.** You should specify keywords – from 5 to 7, which helps indexing of articles in search engines. Keywords should be translated into English in pairs. When selecting keywords in English, you should use the thesaurus of the U.S. National Library of Medicine – Medical Subject Headings (MeSH).

6. **Language.** You should indicate the language in which the full text of the manuscript is written. If the author publishes the article in two languages, it is necessary to specify a double indexing by language (for example, [ru; en]).

7. **References.**

8. **Additional data** in separate files should be sent to the Editorial Board with the article immediately after uploading the main file of the manuscript. Additional files include *supporting documents, image files, source data* (if authors wish to submit them to the Editorial Board for review or on the request of reviewers), *video and audio materials, which should be published together with the article in the electronic version of the journal.* Before sending, you should describe each file that you are going to send. If the information from the additional file should be published in the text of the article, it is necessary to give the file an appropriate name (thus, the description of the image file should contain a numbered caption, for example: Fig. 3. Macropreparation of the removed cyst).

9. **Final stage of sending the article.** After uploading all additional materials, you need to check the list of sent files and complete the process of sending the article. After the completion

If the journal is included in the MedLine database, its abbreviated name in the English version should be given in accordance with the catalog of the names of this database (see: <http://www.ncbi.nlm.gov/nlmcatalog/journals/>).

15. Reviewers of articles have the right to confidentiality.

16. Articles devoted to anniversary events should be sent to the Editorial Board no later than 6 months before their expected publication date. Photos of these articles should be uploaded as separate files in \*.jpg format.

**Ethics statement.** In order to publish the results of the original work, it is necessary to indicate that all patients and volunteers who participated in the scientific and clinical study gave written voluntary informed consent to this, which should be kept by the author (s) of the article, and the study was carried out in accordance with the requirements of the World Medical Association Declaration of Helsinki (updated in 2013).

In the case of studies involving animals, it is necessary to indicate whether the protocol of the research corresponded the ethical principles and standards of biomedical research involving animals. In both cases, it is necessary to indicate whether the protocol of the research was approved by the ethics committee (with the name of the organization, its location, protocol number and date of the meeting of the committee).

of the sending procedure, (within 7 days) the notification of receipt of the article by the Editorial Board will be sent to the e-mail address specified by the authors when submitting the manuscript (the absence of a letter is a confirmation that the Editorial Board has not received the manuscript). The author can contact the Editorial Board at any time, as well as monitor the processing stage of his manuscript through his Personal account on this site.

Authors should confirm the following points to submit an article. The manuscript can be returned to authors if it does not correspond to them.

- the article has not been previously published or submitted for consideration and publication in another journal (or it is explained in Comments for the editor);

- full Internet addresses (URLS) are given for links where possible;
- the text is typed with single interval; 12-point font size is used; Italics is used for highlighting, not underlining; all illustrations, graphs and tables are located in the appropriate places in the text, not at the end of the document;

- the text follows the stylistic and bibliography requirements described in the Guidelines located on the page «About the journal».

When submitting an article to the reviewed section of the journal, you should follow the requirements of the document «Ensuring a Blind Peer Review».

#### Copyright

Authors who publish with this journal agree to the following terms:

1) the authors retain their copyrights of the work and grant the journal the right to publish the work in the first place under the terms of the Creative Commons Attribution License, which allows others to distribute this work with the mandatory preservation of references to authors of the original work and the original publication in this journal;

2) the authors retain their rights to conclude separate contractual arrangements for the non-exclusive distribution of the published version of the work (for example, placement in an institutional data warehouse, publication in a book), with reference to its original publication in this journal;

3) the authors have the right to post their work on the Internet (for example, in institutional data warehouse or personal website) before and during the process of reviewing it by this journal, as this can lead to productive discussion and more references to this work (See The Effect of Open Access).

#### Privacy statement

Names and e-mail addresses entered the journal website will be used exclusively for the purposes indicated by this journal and will not be used for any other purposes or provided to other persons and organizations.