ВЕСТНИК ХИРУРГИИ

имени И. И. Грекова

САНКТ-ПЕТЕРБУРГ

GREKOV'S BULLETIN OF SURGERY

Vestnik Khirurgii imeni I. I. Grekova

A scientific practical journal
Founded in 1885

Vol 179 • № 6 • 2020

Saint Petersburg

MEDICINA ARS NOBILISSIMA
1897

2020

ВЕСТНИК ХИРУРГИИ

имени И. И. Грекова

Научно-практический журнал
Основан в 1885 году

Том 179 • № 6 • 2020

Санкт-Петербург

2020

РЕДАКЦИОННАЯ КОЛЛЕГИЯ

Главный редактор — С. Ф. БАГНЕНКО, д-р мед. наук, проф., академик РАН (Санкт-Петербург)

Н. А. МАЙСТРЕНКО (зам. гл. редактора) — д-р мед. наук, проф., академик РАН (Санкт-Петербург)
Ал. А. КУРЫГИН (научный редактор) — д-р мед. наук, проф. (Санкт-Петербург)
С. М. ЛАЗАРЕВ (научный редактор) — д-р мед. наук, проф. (Санкт-Петербург)
М. Б. ХРУСТАЛЕВ (ответственный секретарь) — канд. мед. наук (Санкт-Петербург)
А. Л. АКОПОВ — д-р мед. наук, проф. (Санкт-Петербург)
С. Х. АЛЬ-ШУКРИ — д-р мед. наук, проф. (Санкт-Петербург)
А. М. БЕЛЯЕВ — д-р мед. наук, проф. (Санкт-Петербург)
Д. А. ГРАНОВ — д-р мед. наук, проф., академик РАН (Санкт-Петербург)
И. Г. ДУТКЕВИЧ — д-р мед. наук, проф. (Санкт-Петербург)
В. П. ЗЕМЛЯНОЙ — д-р мед. наук, проф. (Санкт-Петербург)
Е. Г. КАМКИН — канд. мед. наук (Москва)
М. П. КОРОЛЁВ — д-р мед. наук, проф. (Санкт-Петербург)
Б. Н. КОТИВ — д-р мед. наук, проф. (Санкт-Петербург)
Г. М. МАНИХАС — д-р мед. наук, проф. (Санкт-Петербург)
В. А. НЕВЕРОВ — д-р мед. наук, проф. (Санкт-Петербург)
Т. К. НЕМИЛОВА — д-р мед. наук, проф. (Санкт-Петербург)
Ю. С. ПОЛУШИН — д-р мед. наук, проф., академик РАН (Санкт-Петербург)
Д. Ю. СЕМЁНОВ — д-р мед. наук, проф. (Москва)
В. А. ХИЛЬКО — д-р мед. наук, проф., академик РАН (Санкт-Петербург)
Г. Г. ХУБУЛАВА — д-р мед. наук, проф., академик РАН (Санкт-Петербург)
Ю. Л. ШЕВЧЕНКО — д-р мед. наук, проф., академик РАН (Москва)
Ю. А. ЩЕРБУК — д-р мед. наук, проф., академик РАН (Санкт-Петербург)
П. К. ЯБЛОНСКИЙ — д-р мед. наук, проф. (Санкт-Петербург)
Н. А. ЯИЦКИЙ — д-р мед. наук, проф., академик РАН (Санкт-Петербург)

РЕДАКЦИОННЫЙ СОВЕТ

Председатель — Н. А. Яицкий, д-р мед. наук, проф., академик РАН (Санкт-Петербург)

Р. С. Акчурин — д-р мед. наук, проф., академик РАН (Москва)
А. В. Важенин — д-р мед. наук, проф., академик РАН (г. Челябинск)
Е. Г. Григорьев — д-р мед. наук, проф., член-корр. РАН (г. Иркутск)
И. П. Дуданов — д-р мед. наук, проф., член-корр. РАН (г. Петрозаводск)
С. И. Емельянов — д-р мед. наук, проф. (Москва)
П. Н. Зубарев — д-р мед. наук, проф. (Санкт-Петербург)
Д. М. Красильников — д-р мед. наук, проф. (Казань)
В. А. Кубышкин — д-р мед. наук, проф., академик РАН (Москва)
Б. И. Мирошников — д-р мед. наук, проф. (Санкт-Петербург)
С. В. Орлов — д-р мед. наук, проф. (Санкт-Петербург)
В. А. Порханов — д-р мед. наук, проф., академик РАН (г. Краснодар)
М. И. Прудков — д-р мед. наук, проф. (г. Екатеринбург)
В. В. Сорока — д-р мед. наук, проф. (Санкт-Петербург)
Ю. М. Стойко — д-р мед. наук, проф. (Москва)
Д. Б. Томпсон — проф. (г. Рочестер, США)
Е. Д. Фёдоров — д-р мед. наук, проф. (Москва)
М. Ф. Черкасов — д-р мед. наук, проф. (г. Ростов-на-Дону)
Ю. Г. Шапкин — д-р мед. наук, проф. (г. Саратов)
Ю. А. Шелыгин — д-р мед. наук, проф., член-корр. РАН (Москва)
И. В. Шлык — д-р мед. наук, проф. (Санкт-Петербург)

EDITORIAL BOARD

Editor-in-Chief — S. F. BAGNENKO, M. D., professor, academician RAS (Saint Petersburg)

N. A. MAISTRENKO (Vice-Editor) — M. D., professor, academician RAS (Saint Petersburg)
Al. A. KURYGIN (Scientific Editor) — M. D., professor (Saint Petersburg)
S. M. LAZAREV (Scientific Editor) — M. D., professor (Saint Petersburg)
M. B. KHRUSTALEV (Executive Secretary) — Cand. Sci. (Med.) (Saint Petersburg)
A. L. AKOPOV — M. D., professor (Saint Petersburg)
S. Kh. Al-SHUKRI — M. D., professor (Saint Petersburg)
A. M. BELYAEV — M. D., professor (Saint Petersburg)
D. A. GRANOV — M. D., professor, academician RAS (Saint Petersburg)
I. G. DUTKEVICH — M. D., professor (Saint Petersburg)
V. P. ZEMLYANOI — M. D., professor (Saint Petersburg)
E. G. KAMKIN — Cand. Sci. (Med.) (Moscow)
M. P. KOROLEV — M. D., professor (Saint Petersburg)
B. N. KOTIV — M. D., professor (Saint Petersburg)
G. M. MANIKHAS — M. D., professor (Saint Petersburg)
V. A. NEVEROV — M. D., professor (Saint Petersburg)
T. K. NEMILOVA — M. D., professor (Saint Petersburg)
Yu. S. POLUSHIN — M. D., professor, academician RAS (Saint Petersburg)
D. Yu. SEMYONOV — M. D., professor (Moscow)
V. A. KHILKO — M. D., professor, academician RAS (Saint Petersburg)
G. G. KHUBULAVA — M. D., professor, academician RAS (Saint Petersburg)
Yu. L. SHEVCHENKO — M. D., professor, academician RAS (Moscow)
Yu. A. SHCHERBUK — M. D., professor, academician RAS (Saint Petersburg)
P. K. YABLONSKIY — M. D., professor (Saint Petersburg)
N. A. YAITSKY — M. D., professor, academician RAS (Saint Petersburg)

EDITORIAL COUNCIL

Chairman — N. A. Yaitsky, M. D., professor, academician RAS (Saint Petersburg)

R. S. Akchurin — M. D., professor, academician RAS (Moscow)
A. V. Vazhenin — M. D., professor, academician RAS (Chelyabinsk)
E. G. Grigorev — M. D., professor, corresponding member of RAS (Irkutsk)
I. P. Dudanov — M. D., professor, corresponding member of RAS (Petrozavodsk)
S. I. Emelyanov — M. D., professor (Moscow)
P. N. Zubarev — M. D., professor (Saint Petersburg)
D. M. Krasilnikov — M. D., professor (Kazan)
V. A. Kubyshkin — M. D., professor, academician RAS (Moscow)
B. I. Miroshnikov — M. D., professor (Saint Petersburg)
S. V. Orlov — M. D., professor (Saint Petersburg)
V. A. Porkhanov — M. D., professor, academician RAS (Krasnodar)
M. I. Prudkov — M. D., professor (Yekaterinburg)
V. V. Soroka — M. D., professor (Saint Petersburg)
Yu. M. Stoyko — M. D., professor (Moscow)
D. B. Tompson — professor (Rochester, the USA)
E. D. Fedorov — M. D., professor (Moscow)
M. F. Cherkasov — M. D., professor (Rostov-on-Don)
Yu. G. Shapkin — M. D., professor (Saratov)
Yu. A. Shelygin — M. D., professor, corresponding member of RAS (Moscow)
I. V. Shlyk — M. D., professor (Saint Petersburg)

Решением ВАК Минобразования и науки РФ журнал «Вестник хирургии им. И. И. Грекова» включен в «Перечень ведущих рецензируемых научных журналов и изданий, в которых должны быть опубликованы основные научные результаты диссертации на соискание ученой степени доктора и кандидата наук».
Журнал «Вестник хирургии им. И. И. Грекова» включен в Российский индекс научного цитирования (РИНЦ) на базе научной электронной библиотеки eLibrary.ru, индексируется в Scopus.

By the decision of the Higher Attestation Commission (HAC) of the Ministry of Science and Higher Education of the Russian Federation, the journal «Grekov's Bulletin of Surgery» is included in the «List of leading peer-reviewed scientific journals and publications, in which the main scientific results of the thesis for the degree of Candidate of Science, Doctor of Science should be published».
The journal «Grekov's Bulletin of Surgery» is included into the «Russian Science Citation Index» (RSCI) on the database of the scientific electronic library eLibrary.ru, indexed in Scopus.

Научный редактор Ал. А. Курыгин
Корректор В. А. Черникова
Верстка А. А. Чиркова
Секретарь редакции Д. А. Точилина

Scientific Editor Alexandr A. Kurygin
Corrector Victoria A. Chernikova
Layout designer Alla A. Chirkova
Editorial Secretary Daria A. Tochilina

Журнал зарегистрирован Федеральной службой по надзору в сфере связи, информационных технологий и массовых коммуникаций 25.03.2019 г. Номер свидетельства ПИ № ФС 77-75321.

The journal is registered by the Federal Service for Supervision of Communications, Information Technology and Mass Media. Registration certificate PI № FS 77-75321 of 25.03.2019.

Сдан в набор 30.12.2020. Подписан в печать 16.03.2021. Формат бумаги 60×84 1/8. Печать офсетная.
Усл. печ. л. 14,75. Заказ № 29/21.
197022, Санкт-Петербург, ул. Льва Толстого, д. 6-8. Редакция журнала «Вестник хирургии им. И. И. Грекова»;
e-mail: nauka@spb-gmu.ru; http://www.vestnik-grekova.ru

Sent to the printer 30.12.2020. Passed for printing 16.03.2021. Paper format 60×84 1/8. Offset printing.
Conventional printed sheets 14,75. Order № 29/21
6-8 Lev Tolstoy street, Saint Petersburg, 197022. Editorial Board of the journal «Grekov's Bulletin of Surgery»;
e-mail: nauka@spb-gmu.ru; http://www.vestnik-grekova.ru

Учредители: Министерство здравоохранения Российской Федерации; Федеральное государственное бюджетное образовательное учреждение высшего образования «Первый Санкт-Петербургский государственный медицинский университет имени академика И. П. Павлова» Министерства здравоохранения Российской Федерации.

Founders: Ministry of Healthcare of the Russian Federation; Federal State Budgetary Educational Institution of Higher Education «Pavlov First Saint Petersburg State Medical University» of the Ministry of Healthcare of the Russian Federation.

Издатель: Федеральное государственное бюджетное образовательное учреждение высшего образования «Первый Санкт-Петербургский государственный медицинский университет имени академика И. П. Павлова» Министерства здравоохранения Российской Федерации, 197022, Санкт-Петербург, ул. Льва Толстого, д. 6-8.

Publisher: Federal State Budgetary Educational Institution of Higher Education «Pavlov First Saint-Petersburg State Medical University» of Ministry of Healthcare of the Russion Federation, 6-8 Lev Tolstoy street, Saint Petersburg, 197022.

Отпечатано с готового оригинал-макета в «Типографии ИП Шевченко В. И.», п. Янино-1, ул. Новая, д. 2Б.

Printed from the original layout in the «Printing press of private entrepreneur I. P. Shevchenko», 2B New street, Yanino-1 village.

Редакция журнала не несет ответственности за содержание рекламных объявлений.

The Editorial Board is not responsible for the content of advertisements.

© «Вестник хирургии имени И. И. Грекова», 2020

СОДЕРЖАНИЕ

CONTENTS

Галерея отечественных хирургов 7
Курыгин Ал. А., Тарбаев И. С., Семенов В. В.
Профессор Фёдор Родионович Богданов (1900–1973) (к 120-летию со дня рождения)

Вопросы общей и частной хирургии
Ромащенко П. Н., Майстренко Н. А., Кузнецов А. И., Прядко А. С., Алиев А. К. 11
Обоснование способа разрешения механической желтухи у операбельных больных злокачественными опухолями гепатопанкреатобилиарной зоны

Полехин А. С., Таразов П. Г., Тилеубергенов И. И., Руткин И. О., Гранов Д. А. 18/18 [ENG]
Химиоэмболизация печеночной артерии при гепатоцеллюлярном раке на фоне цирроза у больных, ожидающих трансплантацию печени

Скороход А. А., Петров А. С., Козак А. Р., Атюков М. А., Нефедов А. О., Яблонский П. К. 24
Эффективность и безопасность видеоассистированной медиастинальной лимфаденэктомии в лечении немелкоклеточного рака легкого

Ракул С. А., Ромащенко П. Н., Поздняков К. В., Майстренко Н. А., Елоев Р. А. 34
Малоинвазивные технологии хирургического лечения рака почки

Богданов С. Б., Марченко Д. Н., Павлюк К. С., Госпирович О. В., Артемова Е. А., Муханов М. Л. 44
Цитологическое обоснование применения вакуумной терапии в комбустиологии

Опыт работы
Гавщук М. В., Гостимский А. В., Лисовский О. В., Завьялова А. Н., Карпатский И. В., Лисица И. А., Никольская Т. А. 50
Симуляционная учебная методика выполнения чрескожной эндоскопической гастростомии

Наблюдения из практики
Кривопалов А. А., Лейко Д. В., Щербук А. Ю., Щербук Ю. А., Шамкина П. А., Чуфистова А. В. 55
Внутримозговой и межполушарный абсцессы как осложнение острого гнойного полисинусита

Дуданов И. П., Зеленин В. В., Кудрявцев О. И., Абуазаб Б. С., Врыганов Ф. А., Дунаева В. И. 61
Гибридное вмешательство у пациента с тандемным проксимально-дистальным поражением внутренней сонной артерии при остром ишемическом инсульте

Рязанов А. Н., Сорока В. В., Нохрин С. П., Кандыба Д. В., Платонов С. А., Жигало В. Н., Осипов А. В., Курилов А. Б., Рязанова Е. П., Малкова П. М. 66
Эндоваскулярное лечение разрыва аневризмы грудной аорты, проявившегося неврологической «маской»

The Gallery of National Surgeons
Kurygin A. A., Tarbaev I. S., Semenov V. V.
Professor Fedor Rodionovich Bogdanov (1900–1973) (on the 120th anniversary of the birthday)

Problems of General and Special Surgery
Romashchenko P. N., Maistrenko N. A., Kuznetsov A. I., Pryadko A. S., Aliev A. K.
Substantiation of the method for resolving obstructive jaundice in operable patients with malignant hepatopancreatobiliary tumors

Polekhin A. S., Tarazov P. G., Tileubergenov I. I., Rutkin I. O., Granov D. A.
Transcatheter arterial chemoembolization of hepatocellular carcinoma on liver cirrhosis in patients awaiting liver transplantation

Skorokhod A. A., Petrov A. S., Kozak A. R., Atyukov M. A., Nefedov A. O., Yablonskiy P. K.
Efficiency and safety of video-assisted mediastinal lymphadenectomy in the treatment of non-small cell lung cancer

Rakul S. A., Romashchenko P. N., Pozdnyakov K. V., Maistrenko N. A., Eloev R. A.
Minimally invasive technologies for surgical treatment of kidney cancer

Bogdanov S. B., Marchenko D. N., Pavlyk K. C., Gospirovish O. V., Artemova E. A., Myhanov M. L.
Cytological substantiation of application of vacuum therapy in combustiology

Experience of Work
Gavshchuk M. V., Gostimskii A. V., Lisovskii O. V., Zavyalova A. N., Karpatsky I. V., Lisitsa I. A., Nikolskaya T. A.
Simulation training technique for performing percutaneous endoscopic gastrostomy

Observation from Practice
Krivopalov A. A., Leyko D. V., Shcherbuk A. Yu., Shcherbuk Yu. A., Shamkina P. A., Chufistova A. V.
Intracerebral and interhemispheric abscesses as a complication of acute purulent polysinusitis

Dudanov I. P., Zelenin V. V., Kudryavtsev O. I., Abuazab B. S., Vryganov F. A., Dunaeva V. I.
Hybrid intervention in a patient with tandem proximal-distal lesion of the internal carotid artery in acute ischemic stroke

Ryazanov A. N., Soroka V. V., Nokhrin S. P., Kandyba D. V., Platonov S. A., Zhigalo V. N., Osipov A. V., Kurilov A. B., Ryazanova E. P., Malkova P. M.
Endovascular treatment of the rupture of thoracic aortic aneurysm, manifested by a neurological «mask»

Сигуа Б. В., Земляной В. П., Курков А. А., Берест Д. Г., Винничук С. А., Любимов Н. Г.
Полная инвагинация червеобразного отростка слепой кишки – редкое наблюдение в хирургической практике — 72
Sigua B. V., Zemlyanoy V. P., Kurkov A. A., Berest D. G., Vinnichuk S. A., Lyubimov N. G.
Complete invagination of the vermiform appendix of the cecum – a rare case in surgical practice

Цицкарава А. З., Демин А. Н., Корольков А. Ю., Лазарев С. М.
Случай экстрамаммарной формы рака Педжета — 77
Tsitskarava A. Z., Demin A. N., Korolkov A. Yu., Lazarev S. M.
Case of patient with extramammary Paget's disease

Обзоры

Акопов А. Л., Артюх Д. Ю., Молнар Т. Ф.
История механического скобочного хирургического шва (обзор литературы) — 81
Akopov A. L., Artioukh D. Yu., Molnar T. F.
History of mechanical staple surgical suture (review of literature)

Муслимов Р. Ш., Даниелян Ш. Н., Попова И. Е., Черная Н. Р.
Аортопищеводный свищ: этиопатогенез и диагностика (обзор литературы) — 89
Muslimov R. Sh., Danielyan Sh. N., Popova I. E., Chernay N. R.
Aotric esophageal fistula: etiopathogenesis and diagnostics (review of literature)

Федоров В. Э., Захарова Н. Б., Логвина О. Е.
Синдром системного воспалительного ответа (SIRS) при осложнениях желчнокаменной болезни в сочетании с механической желтухой (обзор литературы) — 94
Fedorov V. E., Zakharova N. B., Logvina O. E.
Systemic inflammatory response syndrome (SIRS) in complications of gallstone disease accompanied by mechanical jaundice (review of literature)

Алиев С. А., Алиев Э. С.
Синдром энтеральной недостаточности: современные положения о терминологии, патогенезе и лечении (обзор литературы) — 101
Aliyev S. A., Aliev E. S.
Enteral insufficiency syndrome: current provisions about the terminology, pathogenesis and treatment (review of literature)

История хирургии

Семенов В. В., Курыгин Ал. А., Тарбаев С. Д., Мамошин А. А.
Операция Rives – Stoppa – фундамент современной концепции лечения больных вентральными грыжами (55 лет в хирургии) — 107
Semenov V. V., Kurygin Al. A., Tarbaev S. D., Mamoshin A. A.
Rives – Stoppa surgery – the foundation of the modern concept of treatment of patients with ventral hernias (55 years in surgery)

History of Surgery

Рецензенты в 2020 г. — 111 — **Reviewers in 2020**

Правила для авторов — 113 — **Author guidelines**

© CC Ал. А. Курыгин, И. С. Тарбаев, В. В. Семенов, 2020
УДК 616-001 (092) Богданов
DOI: 10.24884/0042-4625-2020-179-6-7-10

ПРОФЕССОР ФЁДОР РОДИОНОВИЧ БОГДАНОВ (1900–1973) (к 120-летию со дня рождения)

Ал. А. Курыгин[1], И. С. Тарбаев[2], В. В. Семенов[1]*

[1] Федеральное государственное бюджетное военное образовательное учреждение высшего образования «Военно-медицинская академия имени С. М. Кирова» Министерства обороны Российской Федерации, Санкт-Петербург, Россия
[2] Федеральное государственное бюджетное образовательное учреждение высшего образования «Первый Санкт-Петербургский государственный медицинский университет имени академика И. П. Павлова» Министерства здравоохранения Российской Федерации, Санкт-Петербург, Россия

Поступила в редакцию 20.06.20 г.; принята к печати 30.12.20 г.

Профессор Фёдор Родионович Богданов родился 2 (15 по новому стилю) октября 1900 г. В 1919 г. Фёдор успешно закончил классическую мужскую гимназию и затем поступил на медицинский факультет Ростовского университета. В 1930 г. Ф. Р. Богданов вместе с женой переехал в Свердловск, где стал руководителем научно-учебного сектора института и одновременно заведующим клиническим отделением. Там он активно изучал актуальную и не решенную в то время проблему лечения внутрисуставных переломов. В 1937 г. Фёдор Родионович защитил докторскую диссертацию на тему «Репаративные процессы при внутрисуставных переломах и принципы лечения этих переломов (экспериментальные и клинические исследования)». В 1958 г. Ф. Р. Богданов переехал в Киев, где был избран заведующим кафедрой травматологии и ортопедии Института усовершенствования врачей и одновременно назначен заместителем директора Киевского НИИ травматологии и ортопедии по научной работе. За все время своей практической и научной деятельности Ф. Р. Богданов являлся руководителем у 31 доктора и 86 кандидатов медицинских наук, автором и соавтором более 200 научных работ и 7 монографий. Скончался профессор Фёдор Родионович Богданов 27 марта 1973 г. и был похоронен на Байковом кладбище в Киеве.

Ключевые слова: *история медицины, травматология и ортопедия, Фёдор Родионович Богданов*

Для цитирования: Курыгин Ал. А., Тарбаев И. С., Семенов В. В. Профессор Фёдор Родионович Богданов (1900–1973) (к 120-летию со дня рождения). *Вестник хирургии имени И. И. Грекова*. 2020;179(6):7–10. DOI: 10. 24884/0042-4625-2020-179-6-7-10.

* **Автор для связи:** Валерий Владимирович Семенов, Военно-медицинская академия имени С. М. Кирова, 194044, Россия, Санкт-Петербург, ул. Академика Лебедева, д. 6. E-mail: semvel-85@mail.ru.

PROFESSOR FEDOR RODIONOVICH BOGDANOV (1900–1973) (on the 120th anniversary of the birthday)

Aleksandr A. Kurygin[1], Ivan S. Tarbaev[2], Valery V. Semenov[1]*

[1] Military Medical Academy, Saint Petersburg, Russia
[2] Pavlov University, Saint Petersburg, Russia

Received 20.06.20; accepted 30.12.20

Professor Fedor Rodionovich Bogdanov was born on October 2 (15 in the Gregorian calendar), 1900. In 1919, Fedor successfully graduated from the classical men's gymnasium and then entered the medical faculty of Rostov University. In 1930, F.R. Bogdanov and his wife moved to Sverdlovsk, where he became the head of the scientific and educational sector of the Institute and at the same time the head of the clinical department. There he actively studied the current and unresolved problem of treating intra-articular fractures at that time. In 1937, Fedor Rodionovich defended his doctoral thesis on the topic: «Reparative processes in intra-articular fractures and the principles of treatment of these fractures (experimental and clinical studies)». In 1958, F. R. Bogdanov moved to Kiev, where he was elected the head of the Department of Traumatology and Orthopedics of the Institute for Advanced Medical Studies and at the same time was appointed deputy director of the Kiev Research Institute of Traumatology and Orthopedics for scientific work. For all the time of his practical and scientific activity, F.R. Bogdanov was the academic advisor of 31 doctors and 86 candidates of medical sciences, the author and co-author of more than 200 scientific papers and 7 monographs. Professor Fedor Rodionovich Bogdanov died on March 27, 1973 and was buried at the Baikove Cemetery in Kiev.

Keywords: *history of medicine, traumatology and orthopedics, Fedor Rodionovich Bogdanov*

For citation: Kurygin A. A., Tarbaev I. S., Semenov V. V. Professor Fedor Rodionovich Bogdanov (1900–1973) (on the 120th anniversary of the birthday). *Grekov's Bulletin of Surgery*. 2020;179(6):7–10. (In Russ.). DOI: 10.24884/0042-4625-2020-179-6-7-10.

* **Corresponding author:** Valery V. Semenov, Military Medical Academy, 6, Academika Lebedeva str., Saint Petersburg, 194044, Russia. E-mail: semvel-85@mail.ru.

Фёдор Родионович Богданов
Fedor Rodionovich Bogdanov
URL: http://esu.com.ua/images/article_images/B/Bogdanov %20Fedir %20Rodionovich.jpg

Выдающийся советский травматолог-ортопед, ученый и педагог, один из основоположников травматологии и ортопедии в нашей стране и создатель большой отечественной школы травматологов, заслуженный деятель науки РСФСР, член-корреспондент АМН СССР профессор Фёдор Родионович Богданов родился 2 (15 по новому стилю) октября 1900 г. в с. Елионка Стародубского района Брянской области (в настоящее время) в семье коробейника. Отец Фёдора Родионовича, человек с жестким характером, не получил образования сам и поэтому не собирался давать его своим детям. Фёдор самостоятельно рано научился читать и, благодаря приходскому священнику, который обещал оплатить дальнейшее обучение мальчика, поехал в г. Богучар Брянской губернии. Материальная поддержка священника и природные способности Фёдора помогли ему поступить в классическую мужскую гимназию, которую он успешно закончил в 1919 г. После окончания гимназии Ф. Р. Богданов поступил на медицинский факультет Ростовского университета, но в связи с Гражданской войной в 1920 г. он был призван в Красную армию и зачислен красноармейцем в Третью Кавказскую стрелковую дивизию. После демобилизации в 1922 г. Фёдор Родионович по его просьбе был зачислен для продолжения обучения на медицинский факультет Московского государственного университета, который окончил в 1925 г. (медицинский факультет Ростовского университета в то время был расформирован) [1–3].

По распределению молодой врач был направлен в Центральный исполнительный комитет Российской Федерации, где работал уполномоченным по делам народов Севера. Одновременно и бесплатно Ф. Р. Богданов трудился в Московском НИИ скорой помощи им. Н. В. Склифосовского и в Государственном институте физиотерапии и ортопедии, в который в 1927 г. был зачислен в аспирантуру. По поручению своего руководителя и учителя профессора Т. С. Зацепина Фёдор Родионович создал документальный фильм «Поднимание ползающих» о результатах ортопедического и физиотерапевтического лечения пациентов с патологией суставов. Это был один из первых в стране учебных фильмов по специальности «Травматология и ортопедия», он постоянно демонстрировался на лекциях и быстро получил широкое распространение в преподавании ортопедии во многих медицинских вузах [1, 3].

В 1930 г. по приглашению профессора В. Д. Чаклина, который возглавлял Свердловский областной институт травматологии и ортопедии, Ф. Р. Богданов вместе с женой Вандой Яновной Тарковской переехал в Свердловск, где стал руководителем научно-учебного сектора института и одновременно заведующим клиническим отделением. В этот период Фёдор Родионович активно изучал очень актуальную и не решенную в то время проблему лечения внутрисуставных переломов и внес большой вклад в теорию и практическое развитие этого раздела травматологии. В частности, в эксперименте было доказано, что внутрисуставные переломы срастаются гораздо хуже, чем диафизарные, и причиной этого является наличие синовиальной жидкости. Автор также установил, что поврежденный суставной хрящ не восстанавливается, а замещается соединительной тканью. Полученные результаты исследований позволили сформулировать важный практический постулат о необходимости точной репозиции костных отломков и прочной их фиксации при внутрисуставных переломах с целью раннего восстановления функции сустава. Эти положения остаются актуальными и по сей день. Научные исследования по проблеме лечения внутрисуставных переломов легли в основу классической монографии Ф. Р. Богданова «Внутрисуставные переломы», которая в течение нескольких десятилетий была настольным учебным пособием для травматологов [1, 3, 4].

В 1937 г. Фёдор Родионович защитил докторскую диссертацию на тему «Репаративные процессы при внутрисуставных переломах и принципы лечения этих переломов (экспериментальные и клинические исследования)». В 1938 г. он был избран заведующим кафедрой травматологии и ортопедии Свердловского медицинского института, в 1939 г. получил ученое звание профессора и с 1944 по 1958 г. был директором Института восстановительной хирургии, травматологии и ортопедии в Свердловске.

С самого начала Великой Отечественной войны Ф. Р. Богданов неоднократно обращался в военкомат с требованием отправить его на фронт, однако вскоре решением главного хирурга РККА Н. Н. Бурденко он был назначен главным хирургом Уральского военного округа. В госпиталях Фёдор Родионович лично выполнил несколько сотен операций. Он занимался лечением огнестрельных ранений крупных суставов и кисти, огнестрельных остеомиелитов, тяжелых обморожений, одним из первых применил «глухой» шов после ампутации конечности при обморожении IV степени.

В 1942 г. Ф. Р. Богданов предложил свою модификацию операции обходного внеочагового костнопластического синостоза при лечении огнестрельного остеомиелита большеберцовой кости, в том числе в сочетании с псевдоартрозом ее диафиза. Данная операция обеспечивает перенос нагрузки с пораженной большеберцовой кости на интактную малоберцовую. Даже при наличии остеомиелита происходило сращение берцовых костей, в дальнейшем пациенты могли нагружать конечность, и у многих из них были ликвидированы свищи. Предложенная методика операции была успешно использована более чем у 80 раненых [1–3, 5].

Многолетний опыт лечения огнестрельного остеомиелита и результаты экспериментальных исследований позволили Ф. Р. Богданову убедительно доказать целесообразность заполнения остаточных костных полостей мышцей на сосудистой ножке, стеблем Филатова, костным аллотрансплантатом. Также были обоснованы и сформулированы рекомендации по наложению отсроченных и вторичных швов при огнестрельных ранениях конечностей. Ф. Р. Богданов сконструировал приспособление для вытяжения нижней конечности

в полусогнутом положении при лечении переломов (аппарат, синоним «шина Богданова»), в 1943 г. разработал методику внутрикостного остеосинтеза длинных трубчатых костей с использованием металлического стержня своей конструкции из стали ИХ18Н9Т, который отличался от стержня Г. Кюнчера меньшей толщиной, плоскоовальным сечением и гибкостью, а на верхнем конце имел отверстие (ушко) для введения крючка при удалении гвоздя (гвоздь, синоним – «стержень Богданова»). Эта методика нашла широкое применение в лечении переломов и ложных суставов, а позже – в лечении различных ортопедических заболеваний и последствий травм, при коррекционных остеотомиях бедренной и большеберцовой костей. До сих пор «стержень Богданова» остается в арсенале металлоконструкций, а вклад Фёдора Родионовича в развитие и совершенствование интрамедуллярного остеосинтеза никогда не будет забыт.

Впервые в мире Ф. Р. Богданов выполнил уникальную операцию по замещению головки и шейки бедренной кости пяточной костью второй, парализованной, нижней конечности пациента. Позже при отсутствии головки и шейки бедренной кости Фёдор Родионович предложил и осуществил операцию поворота большого вертела на 180° с фиксацией металлическим стержнем. Образованный таким образом костный выступ выполнял роль головки бедренной кости. Учениками Ф. Р. Богданова была разработана операция замещения дефекта головки плечевой кости проксимальным концом малоберцовой кости с частью сухожилия двуглавой мышцы бедра. За время работы в Свердловске Фёдор Родионович подготовил 16 докторов и 39 кандидатов наук [1, 3, 6].

Заслуживает внимания история сотрудничества Ф. Р. Богданова с Гавриилом Абрамовичем Илизаровым. В Свердловском областном музее истории медицины представлено около 35 000 экспонатов, среди которых находится одна из первых моделей аппарата Г. А. Илизарова. Остается малоизвестным факт, что быстрому развитию гениального изобретения сельского врача и начинающего травматолога-ортопеда способствовал директор Свердловского института восстановительной хирургии, травматологии и ортопедии профессор Ф. Р. Богданов. Именно он увидел в самодельном замысловатом аппарате, который изначально был изготовлен из обычных вязальных спиц, перспективу прорыва в мировой ортопедии и пригласил Г. А. Илизарова на стажировку в институт. После первых удачных клинических апробаций аппарата стажеру выделили место в экспериментальной мастерской для изготовления травматологических металлических изделий и инструментов. Большой трудностью в работе явилось отсутствие прочного и биологически инертного материала для серийного выпуска аппаратов, так как высоколегированные нержавеющие стали имелись только на оборонных предприятиях. Благодаря авторитету и ходатайству Ф. Р. Богданова необходимый материал был получен, и началось производство чрескостных компрессионно-дистракционных аппаратов Г. А. Илизарова, применяемых в настоящее время во всем мире [7].

В 1958 г. Ф. Р. Богданов переехал в Киев, где был избран заведующим кафедрой травматологии и ортопедии Института усовершенствования врачей и одновременно назначен заместителем директора Киевского НИИ травматологии и ортопедии по научной работе. С 1964 г. исполнял обязанности проректора Киевского ГИДУВа по научной работе. Фёдор Родионович продолжил активную новаторскую научную и практическую деятельность и внес очередной вклад в развитие травматологии и ортопедии. Он разработал и внедрил в практику операцию внесуставного артродеза голеностопного сустава, при которой выполняют остеотомию малоберцовой кости над латеральной лодыжкой, удаление суставного хряща большеберцовой и таранной костей, выпиливание на передней поверхности дистального эпифиза большеберцовой кости костного трансплантата с перемещением его вниз и внедрением в шейку таранной кости и фиксацию латеральной лодыжки к большеберцовой и таранной костям («артродез Богданова»). Еще одним вмешательством, которое предложил Фёдор Родионович, явилось иссечение фрагментов из локтевой и лучевой костей с последующим восстановлением их непрерывности с целью укорочения предплечья и исправления деформации кисти и пальцев при спастических контрактурах мышц предплечья («резекция Богданова»). Фёдор Родионович разработал свою методику операции заднего спондилодеза при спондилолистезе. Он предложил оригинальный способ лечения врожденного вывиха бедра, обосновал показания к операции и характер предоперационной подготовки, разработал свой доступ («по Богданову»), новые инструменты и методику обработки вертлужной впадины. Фёдор Родионович в течение многих лет изучал влияние физиотерапии на репаративные процессы в костях и суставах после травм и оперативных вмешательств, обобщив результаты исследований в монографии «Физические методы лечения в травматологии и ортопедии» [1, 3, 8, 9].

Ф. Р. Богданов по праву считается одним из создателей украинской школы травматологов и ортопедов. За 15 лет работы в Киеве под руководством Фёдора Родионовича было защищено 15 докторских диссертаций (И. А. Крамаров, З. И. Шнейдеров, М. В. Новиков, А. Х. Озеров, Г. Л. Емец, Е. П. Меженина, Е. Т. Скляренко, И. Г. Кныш, Г. Т. Лихвар, В. О. Яралов-Яралянц, О. О. Путилова, Е. П. Пидрушняк, И. Г. Талько, В. М. Левенец, В. С. Шаргородский) и 47 кандидатских диссертаций. За все время своей практической и научной деятельности Ф. Р. Богданов являлся руководителем у 31 доктора и 86 кандидатов медицинских наук, автором и соавтором более 200 научных работ и 7 монографий. Многократно представлял Советский Союз на международных конгрессах травматологов и ортопедов, выступая с программными докладами в Лондоне, Париже, Праге, Софии, Берлине, Лейпциге [1, 3].

Ф. Р. Богданов был членом президиума Всесоюзного общества травматологов-ортопедов, почетным членом обществ травматологов-ортопедов Болгарии, ГДР, Чехословакии, членом Международного общества травматологов-ортопедов (SICOT). Принимал участие в редактировании раздела «Хирургия» во 2-м и 3-м изданиях «Большой медицинской энциклопедии».

В 1952 г. Фёдор Родионович был избран членом-корреспондентом АМН СССР, в 1957 г. он был удостоен почетного звания заслуженного деятеля науки РСФСР, а позднее получил звания лауреата Государственной премии Украины в области науки и техники и заслуженного деятеля науки Украины. За выдающиеся заслуги в деле развития отечественной травматологии и ортопедии, организацию и оказание высококвалифицированной хирургической помощи в мирное время и годы Великой Отечественной войны Ф. Р. Богданов был награжден высшими наградами Родины: орденом Ленина, орденом Красной Звезды, орденом Трудового Красного Знамени и многими медалями [1–3].

Профессор Фёдор Родионович Богданов скончался 27 марта 1973 г. и был похоронен на Байковом кладбище в Киеве.

Конфликт интересов

Авторы заявили об отсутствии конфликта интересов.

Conflict of interest

The authors declare no conflict of interest.

Соответствие нормам этики

Авторы подтверждают, что соблюдены права людей, принимавших участие в исследовании, включая получение информированного согласия в тех случаях, когда оно необходимо, и правила обращения с животными в случаях их использования в работе. Подробная информация содержится в Правилах для авторов.

Compliance with ethical principles

The authors confirm that they respect the rights of the people participated in the study, including obtaining informed consent when it is necessary, and the rules of treatment of animals when they are used in the study. Author Guidelines contains the detailed information.

ЛИТЕРАТУРА

1. Меженина Е. П., Умовист М. Н., Шумада И. В. Федор Родионович Богданов (70 лет со дня рождения) // Ортопедия и травматология. 1970. № 10. С. 81–83.
2. Большая медицинская энциклопедия / под ред. акад. Б. В. Петровского. 3-е изд. М. : Совет. энцикл., 1974–1989. Т. 3. С. 269.
3. Левенец В. М. Богданов Федор Родионович (1900–1973) // Вестн. ортопедии, травматологии и протезирования. 2012. № 2. С. 82–84.(Левенець В. М. Богданов Федір Родіонович (1900–1973) // Вісник ортопедії, травматології та протезування. 2012. № 2. С. 82–84).
4. Богданов Ф. Р. Внутрисуставные переломы. Свердловск, 1949. 200 с.
5. Богданов Ф. Р., Антонюк И. Г. О хирургическом лечении больных с осложненными ложными суставами и дефектами большеберцовой кости // Ортопедия, травматология и протезирование. 1965. № 3. С. 9–13.
6. Богданов Ф. Р. Артропластика тазобедренного сустава // Вопросы восстановительной хирургии, травматологии и ортопедии. Свердловск, 1959. Т. 7. С. 103–108.
7. Баспакова А. К. 120 лет со дня рождения Ф. Р. Богданова // Материалы студ. конф. с международ. участием «История хирургии в 2020 году: события и лица». Оренбург, 2020. С. 35–37.
8. Богданов Ф. Р., Тимофеева Н. А. Врожденный вывих бедра. М. : Медгиз, 1959. 180 с.
9. Богданов Ф. Р. Физические методы лечения в травматологии и орто педии. Киев : Здоровье, 1970. 195 с.

REFERENCES

1. Mezhenina E. P., Umovist M. N., Shumada I. V. Fedor Rodionovich Bogdanov (70 years since birth). Orthopaedics and traumatology. 1970(10):81–83. (In Russ.).
2. Great Medical Encyclopedia. Ed. Acad. B. V. Petrovsky. 3rd edition. Moscow, Soviet Encyclopedia, 1974–1989;3:269. (In Russ.).
3. Levenets V. M. Bogdanov Fedor Rodionovich (1900–1973). Bulletin of Orthopedics, Traumatology and Prosthetics. 2012;(2):82–84. (In Ukr.).
4. Bogdanov F. R. Intra-articular fractures. Sverdlovsk, 1949:200. (In Russ.).
5. Bogdanov F. R., Antonyuk I. G. On the surgical treatment of patients with complicated false joints and tibial defects. Orthopaedics, traumatology and prosthetics. 1965;(3):9–13.(In Russ.).
6. Bogdanov F. R. Arthroplasty of the hip joint. In: Issues of restorative surgery, traumatology and orthopedics. Sverdlovsk, 1959;(7):103–108. (In Russ.).
7. Baspakova A. K. 120 years since the birth of F. R. Bogdanov. Materials of the student conference with international participation “History of surgery in 2020: events and faces.” Orenburg, 2020:35–37. (In Russ.).
8. Bogdanov F. R., Timofeeva N. A. Innate dislocation of the hips. Moscow, Medgiz, 1959:180. (In Russ.).
9. Bogdanov F. R. Physical methods of treatment in traumatology and orthopedics. Kiev, Health, 1970:195. (In Russ.).

Информация об авторах:

Курыгин Александр Анатольевич, доктор медицинских наук, профессор, доцент кафедры факультетской хирургии им. С. П. Фёдорова, Военно-медицинская академия им. С. М. Кирова (Санкт-Петербург, Россия), ORCID: 0000-003-2617-1388; **Тарбаев Иван Сергеевич**, аспирант кафедры факультетской хирургии, Первый Санкт-Петербургский государственный медицинский университет им. акад. И. П. Павлова (Санкт-Петербург, Россия), ORCID: 0000-0003-3101-2293; **Семенов Валерий Владимирович**, майор медицинской службы, преподаватель кафедры факультетской хирургии им. С. П. Фёдорова, Военно-медицинская академия им. С. М. Кирова (Санкт-Петербург, Россия), ORCID: 0000-0003-1025-332X.

Information about authors:

Kurygin Aleksandr A., Dr. of Sci. (Med.), Professor, associate Professor of the Department of Faculty Surgery named after S. P. Fedorov, Military Medical Academy (Saint Petersburg, Russia), ORCID: 0000-003-2617-1388; **Tarbaev Ivan S.,** post-graduate student of the Department of Faculty Surgery, Pavlov University (Saint Petersburg, Russia), ORCID: 0000-0003-3101-2293; **Semenov Valery V.,** major of medical service, Teacher of the Department of Faculty Surgery named after S. P. Fedorov, Military Medical Academy (Saint Petersburg, Russia), ORCID: 0000-0003-1025-332X.

© CC Коллектив авторов, 2020
УДК 616.361-006.6-089-06 : 616.36-008.5
DOI: 10.24884/0042-4625-2020-179-6-11-17

ОБОСНОВАНИЕ СПОСОБА РАЗРЕШЕНИЯ МЕХАНИЧЕСКОЙ ЖЕЛТУХИ У ОПЕРАБЕЛЬНЫХ БОЛЬНЫХ ЗЛОКАЧЕСТВЕННЫМИ ОПУХОЛЯМИ ГЕПАТОПАНКРЕАТОБИЛИАРНОЙ ЗОНЫ

П. Н. Ромащенко[1], Н. А. Майстренко[1], А. И. Кузнецов[2], А. С. Прядко[1, 2], А. К. Алиев[1]*

[1] Федеральное государственное бюджетное военное образовательное учреждение высшего образования «Военно-медицинская академия имени С. М. Кирова» Министерства обороны Российской Федерации, Санкт-Петербург, Россия
[2] Государственное бюджетное учреждение здравоохранения «Ленинградская областная клиническая больница», Санкт-Петербург, Россия

Поступила в редакцию 31.08.2020 г.; принята к печати 30.12.2020 г.

ЦЕЛЬ. Определить оптимальный вариант декомпрессии желчевыводящих путей у больных операбельными злокачественными новообразованиями гепатопанкреатобилиарной зоны для разрешения механической желтухи перед выполнением радикального оперативного вмешательства.

МЕТОДЫ И МАТЕРИАЛЫ. Изучение результатов обследования и хирургического лечения 325 больных механической желтухой, вызванной злокачественными опухолями гепатопанкреатобилиарной зоны, позволило выделить 93 (28,6 %) пациента, которым в начале были выполнены дренирующие операции на желчевыводящих протоках, а затем – радикальные оперативные вмешательства.

РЕЗУЛЬТАТЫ. I стадия онкологического процесса по системе TNM (8-й пересмотр) была определена у 16 (17,2 %) пациентов, II стадия – у 71 (76,3 %) и III стадия – у 6 (6,5 %). По шкале ECOG у всех пациентов до радикальной операции был определен I или II уровень общего состояния онкологического больного. Опухоли головки поджелудочной железы, холедоха и большого сосочка двенадцатиперстной кишки привели к I уровню блока желчевыводящих путей у 81,7 % больных. Опухоли холедоха и головки поджелудочной железы (с вовлечением пузырного протока), опухоли желчного пузыря и Клацкина (Bismuth – Corlette I) обусловили II уровень блока желчевыводящих путей у 12,9 % обследованных. Опухоль Клацкина (Bismuth – Corlette II, IIIa, IIIb) вызывала блок желчевыводящих протоков III уровня (5,4 % больных). Панкреатодуоденальная резекция была выполнена 85 пациентам, эндоскопическая папиллэктомия – 3, резекция желчных протоков – 2 и резекция желчных протоков в сочетании с резекцией печени – 3. Выбор рационального варианта декомпрессии желчевыводящих путей, учитывающий уровень их блока и тяжесть общесоматического состояния больных, обеспечивает возможность выполнения радикального оперативного вмешательства.

ЗАКЛЮЧЕНИЕ. Перед выполнением радикального оперативного вмешательства механическая желтуха у операбельных больных злокачественными новообразованиями гепатопанкреатобилиарной зоны при I уровне блока может быть разрешена путем холецистостомии, при II уровне блока – эндоскопическим стентированием, а при блоке на III уровне – чрескожно-чреспеченочным холангиодренированием.

Ключевые слова: *механическая желтуха, операбельные злокачественные опухоли гепатопанкреатобилиарной зоны, декомпрессия желчных протоков, хирургическое лечение, дренирование желчных протоков*

Для цитирования: Ромащенко П. Н., Майстренко Н. А., Кузнецов А. И., Прядко А. С., Алиев А. К. Обоснование способа разрешения механической желтухи у операбельных больных злокачественными опухолями гепатопанкреатобилиарной зоны. *Вестник хирургии имени И. И. Грекова*. 2020;179(6):11–17. DOI: 10.24884/0042-4625-2020-179-6-11-17.

* **Автор для связи:** Алиев Арсен Камильевич, Военно-медицинская академия имени С. М. Кирова, 194044, Россия, Санкт-Петербург, ул. Академика Лебедева, д. 6. E-mail: arsik-0587@mail.ru.

SUBSTANTIATION OF THE METHOD FOR RESOLVING OBSTRUCTIVE JAUNDICE IN OPERABLE PATIENTS WITH MALIGNANT HEPATOPANCREATOBILIARY TUMORS

Pavel N. Romashchenko[1], Nikolai A. Maistrenko[1], Andrei I. Kuznetsov[2], Andrei S. Pryadko[2], Arsen K. Aliev[1]*

[1] Military Medical Academy, Saint Petersburg, Russia
[2] Leningrad Regional Clinical Hospital, Saint Petersburg, Russia

Received 31.08.20; accepted 30.12.20

The OBJECTIVE was to determine the best option for decompression of the biliary tract in patients with malignant neoplasms of the hepatopancreatobiliary zone to resolve obstructive jaundice before performing radical surgery.

METHODS AND MATERIALS. The study of the results of examination and surgical treatment of 325 patients with mechanical jaundice caused by malignant tumors of the hepatopancreatobiliary zone allowed us to identify 93 (28.6 %) patients who initially underwent drainage operations on the bile ducts, and then radical surgical interventions.

RESULTS. Stage I of the oncological process according to the TNM system (8 reconsideration) was determined in 16 (17.2 %) patients, stage II – in 71 (76.3 %) and stage III – in 6 (6.5 %). According to the ECOG scale, I or II scores were determined in all patients before radical surgery. Tumors of the head of the pancreas, common bile duct and large papilla of the duodenum led to the I level of biliary tract blockage in 81.7 % of patients. Tumors of the common bile duct and head of the pancreas (involving the cystic duct), tumors of the gallbladder and Klatskin (Bismuth–Corlette I) caused the II level of biliary tract blockage in 12.9 % of the examined patients. Klatskin tumor (Bismuth–Corlette II, IIIa, IIIb,) caused bile duct blockage of III level (5.4 % of patients). Pancreatoduodenal resection was performed in 85 patients, endoscopic papillectomy – 3, bile duct resection – 2 and bile duct resection in combination with liver resection – 3. The choice of a rational option for decompression of the biliary tract, taking into account the level of their blockage and the severity of the general somatic condition of patients, provides the possibility of performing radical surgery.

CONCLUSION. Before performing radical surgery, obstructive jaundice in operable patients with malignant tumors of the hepatopancreatobiliary zone at the blockage of I level can be effectively and safely resolved by cholecystostomy, at the blockage of II level – endoscopic stenting, while the blockage of III level – percutaneous-transhepatic cholangiodrainage.

Keywords: *obstructive jaundice, operable hepatopancreatobiliary tumors, bile duct decompression, surgical treatment, bile duct drainage*

For citation: Romashchenko P. N., Maistrenko N. A., Kuznetsov A. I., Pryadko A. S., Aliev A. K. Substantiation of the method for resolving obstructive jaundice in operable patients with malignant hepatopancreatobiliary tumors. *Grekov's Bulletin of Surgery*. 2020;179(6):11–17. (In Russ.). DOI: 10.24884/0042-4625-2020-179-6-11-17.

* **Corresponding author:** Arsen K. Aliev, Military Medical Academy, 6, Academika Lebedeva str., Saint Petersburg, 194044, Russia. E-mail: arsik-0587@mail.ru.

Введение. Заболеваемость опухолями гепатопанкреатобилиарной зоны (ГПБЗ) ежегодно растет (до 3,4 % случаев в год) [1]. Наиболее частой (до 65 %) опухолью ГПБЗ является рак головки поджелудочной железы (ПЖ), который вместе с раком большого сосочка двенадцатиперстной кишки (БСДК) и терминального отдела холедоха (ТОХ) обуславливает до 75 % всех случаев данной онкопатологии [2, 3]. Механическая желтуха (МЖ) является наиболее частым и нередко первым специфическим симптомом данных образований. При этом на момент выявления МЖ опухоль является неоперабельной у более $^{2}/_{3}$ пациентов [4]. Это связано с тем, что даже при размере образования до 2 см могут быть поражены такие магистральные сосуды, как чревный ствол, общая печеночная артерия, воротная вена и верхняя брыжеечная артерия. Наличие такой особенности переводит данные образования в группу T4 по системе TNM. Большинство специалистов склоняются к неоперабельности этой группы пациентов и необходимости проведения у них неоадъювантной полихимиотерапии, которая возможна только после проведения адекватной декомпрессии желчевыводящих протоков [5, 6]. Также необходимо отметить, что возникновение таких образований чаще отмечается у лиц пожилого и старческого возраста, у которых сопутствующая патология в стадии суб- и декомпенсации может не позволить выполнить радикальное оперативное вмешательство.

На сегодняшний день отсутствует единый подход к необходимости разрешения механической желтухи опухолевого генеза (МЖОГ) перед радикальной операцией, также дискутабельным остается вопрос о выборе варианта разгрузки МЖ. В Национальных клинических рекомендациях и консенсусе по МЖ отсутствует конкретизация лечения МЖОГ у операбельных пациентов [7, 8].

Наряду с этим, сохраняется проблема маршрутизации пациентов с МЖ. Сначала они госпитализируются в экстренный хирургический стационар, где им выполняется декомпрессия ЖВП, поскольку МЖ является жизнеугрожающим состоянием. В свою очередь, радикальные оперативные вмешательства на органах ГПБЗ выполняются в крупных онкологических центрах, где преобладает плановая госпитализация. Такое двухэтапное лечение пациентов в разных стационарах с разными возможностями диагностики и лечения, а также отсутствие его стандартов не позволяют улучшить состояние данной проблемы.

Цель исследования – определить оптимальный вариант декомпрессии желчевыводящих путей у больных операбельными злокачественными новообразованиями гепатопанкреатобилиарной зоны для разрешения механической желтухи перед выполнением радикального оперативного вмешательства.

Методы и материалы. Изучены результаты обследования и лечения 325 пациентов с МЖОГ в период с 2011 по 2018 г. Всем пациентам были выполнены малоинвазивные дренирующие операции на ЖВП. Основу данного исследования составили 93 (28,6 %) пациента из 325 больных, которым была выполнена малоинвазивная дренирующая операция, а после разрешения МЖ проведено радикальное хирургическое вмешательство на органах ГПБЗ.

В исследование были включены больные МЖ (с гипербилирубинемией более 100 мкмоль/л), вызванной опухолями желчевыводящих путей, желчного пузыря, БСДК, головки ПЖ, которые после дренирующей операции и разрешения МЖ были радикально оперированы по поводу злокачественных новообразований (ЗНО) органов ГПБЗ. Среди операбельных пациентов мужчин было 45,2 %, женщин – 54,8 %.

Все пациенты до проведения малоинвазивных оперативных вмешательств прошли комплексное лабораторно-инструментальное обследование, выполненное согласно Национальным клиническим рекомендациям «Механическая желтуха» [7]. Приоритетом инструментальных методов было выявление причины МЖОГ и определение уровня блока ЖВП. Ультразвуковое исследование (УЗИ) брюшной полости выполнено у 100 % больных, компьютерная томография (КТ) с внутривенным контрастированием – у 100 %, магнитно-резонансная томография (МРТ) – у 59,1 %, фиброгастродуоденоскопия

(ФГДС) с осмотром БСДК – у 100 % больных. КТ брюшной полости с внутривенным многофазным контрастированием считали основным исследованием для обнаружения опухоли, ее оценки, отношения к магистральным сосудам, определения наличия отдаленных метастазов и, соответственно, стадирования онкологического процесса по системе TNM [9, 10]. Для определения уровня блока ЖВП применяли оригинальную градацию: блок ЖВП I уровня составляли опухоли головки ПЖ, холедоха и БСДК (блок на уровне холедоха с функционирующим пузырным протоком при наличии желчного пузыря); к блоку ЖВП II уровня приводили опухоли холедоха и головки ПЖ (с вовлечением пузырного протока), опухоли желчного пузыря и Клацкина (Bismuth – Corlette I); блок ЖВП III уровня вызывала опухоль Клацкина (Bismuth – Corlette II, IIIa, IIIb) [11].

Стадирование онкологического процесса проводили по системе TNM 8-го пересмотра (2018). Для определения степени тяжести МЖ применяли классификацию Э. И. Гальперина [12], учитывающую генез МЖ, уровень общего билирубина и наличие осложнений МЖ. Тяжесть общего состояния пациентов определяли по шкалам ASA и ECOG [13, 14]. Основными критериями оценки результативности оперативных вмешательств были эффективность разрешения МЖ и число осложнений после декомпрессии ЖВП. Тяжесть осложнений оценивали по классификации Clavien – Dindo [15]. При оценке операбельности пациентов опирались на два основных критерия: оценка общего состояния пациента по шкалам ECOG, ASA и резектабельность опухоли, которую оценивали по распространенности опухолевого процесса по системе TNM. Данные оценивали до дренирующей операции на ЖВП. Критериями операбельности считали общее состояние больного по шкалам ECOG и ASA не более 2 и III соответственно, а по системе TNM – исключали пациентов с IV стадией онкологического процесса. Всех пациентов перед выполнением радикальной операции обсуждали индивидуально на мультидисциплинарной онкологической комиссии [6].

Статистическую обработку результатов исследования выполняли с помощью компьютерной программы IBM SPSS «Statistica 23.0». Различие средних величин, оцененное по параметрическому критерию Стьюдента, считали статистически значимым при $p<0,05$.

Результаты. Установлено, что от момента появления признаков МЖ до поступления пациента в хирургический стационар в среднем проходило около (16,8±7,9) суток. Уровень общего билирубина на момент поступления пациента напрямую зависел от сроков поступления и составлял в среднем (254,4±112,7) мкмоль/л. Для оценки степени печеночной недостаточности, цитолитического синдрома и рисков кровотечения определяли уровень АСТ, АЛТ и протромбиновый индекс (ПТИ). Уровень АСТ составил в среднем (109,3±48,1) Е/л, АЛТ – (105,4±41,9) Е/л, ПТИ – (72,8±23,6) %. Степень тяжести МЖ распределилась следующим образом: класс А был установлен у 48,4 % больных, класс В – у 44,0 % и класс С – у 7,6 %. По шкале ECOG у всех пациентов до операции были определены I или II балла общего состояния онкологического пациента, а по шкале ASA – I–III класс тяжести состояния больного. В ходе стадирования онкологического процесса I стадия выявлена у 10 (10,7 %) пациентов, II – у 62 (66,7 %) и III – у 21 (22,6 %).

Дооперационное обследование 93 пациентов включало в себя КТ брюшной полости с внутривенным многофазным контрастированием, УЗИ брюшной полости и ФГДС, с осмотром БСДК (данные исследования выполнены 100 % больным), МРТ брюшной полости с программой магнитно-резонансной холангиопанкреатографии (МРХПГ) – 59,1 %. Эти исследования, выполненные до дренирующей операции, позволили исключить нерезектабельность опухоли и выбрать оптимальный вариант декомпрессии ЖВП перед радикальным вмешательством.

При определении уровня блока ЖВП I уровень установлен у 81,7 % (n=76) больных, II уровень – у 12,9 % (n=12) и III – у 5,4 % (n=5). Среди причин МЖОГ у пациентов с операбельными опухолями были рак головки ПЖ у 70,9 % больных (n=66), рак БСДК – у 11,9 % (n=11), рак холедоха – у 8,6 % (n=8), опухоль Клацкина – у 6,5 % (n=6) и рак желчного пузыря – у 2,1 % (n=2). Следует отметить, что при дооперационном обследовании отмечалась сложность дифференцировки злокачественных новообразований терминального отдела холедоха и головки ПЖ. Точные диагнозы в 100 % случаев были подтверждены послеоперационным гистологическим исследованием после радикального хирургического вмешательства.

Всем больным (n=93) перед радикальным оперативным вмешательством выполнены малоинвазивные операции, направленные на дренирование ЖВП и разрешение МЖ: лапароскопическая холецистостомия (ЛХС) (n=45), эндоскопическое стентирование (ЭС) желчных протоков (n=45) и чрескожно-чреспеченочное наружное или наружно-внутреннее дренирование ЖВП под ультразвуковым и рентгеновским контролем (n=10) (*таблица*).

Необходимость применения двух различных методик декомпрессии ЖВП возникла у 7 (7,5 %) больных вследствие неэффективности первого варианта дренирования. С учетом модифицированного подхода к лечению больных МЖОГ, оценивали результаты дренирующих операций в зависимости от уровня блока ЖВП, а не от характера основного заболевания.

Эндоскопическое стентирование и холецистостомия выполнены у 76 (81,7 %) больных с I уровнем блока ЖВП. Эффективность холецистостомии (n=41) составила 95,1 %, осложнения развились у 5,1 % пациентов. ЭС проведено 35 больным и позволило разрешить желтуху у 33 пациентов. Эффективность составила 94,3 %, осложнения развились у 11,1 %. На основании статистического анализа данных различий между эффективностью методик не выявлено. При этом число осложнений у пациентов, которым была осуществлена холецистостомия, было достоверно ниже ($p<0,05$).

Больным МЖОГ со II уровнем блока ЖВП (n=12) выполняли все виды малоинвазивных дренирующих операций. Холецистостома была сформирована у 2 пациентов и не обеспечила эффективную декомпрессию ЖВП при отсутствии осложнений. У этих больных изначально неверно был определен

Результаты лечения МЖОГ у операбельных пациентов (n=93)

Results of the treatment of malignant obstructive jaundice in operable patients (n=93)

Уровень блока ЖВП	Критерии оценки	Варианты декомпрессии ЖВП, %		
		ЭС (n=45)	ЧЧХД (n=10)	ХС (n=45)
III (n=5)	Эффективность	Не выполнялась	100	Не выполнялась
	Осложнения	–	33,3	–
II (n=12)	Эффективность	85,7	75	0
	Осложнения	14,3*	25	0
I (n=76)	Эффективность	94,3	Не выполнялась	95,1
	Осложнения	11,1	Не выполнялась	5,1*

* – p<0,05 достоверное снижение частоты осложнений.

уровень опухолевого блока ЖВП, и вторым этапом выполнено эффективное эндоскопическое стентирование. ЭС выполнено 7 больным и обеспечило эффективность в 85,7 % случаев. Осложнения послеоперационного периода возникли у 14,3 % больных. Чрескожно-чреспеченочное холангиодренирование в наружном варианте было эффективно у 75 % больных при развитии осложнений у 25 %, что оказалось достоверно больше, чем у пациентов с ЭС (p<0,05).

Пациенты с III уровнем блока (n=5) явились наиболее сложными в определении дооперационной операбельности, поскольку сосудистая инвазия не всегда могла быть определена по данным КТ и МРТ. У этой группы пациентов контрастирование желчных протоков при ЧЧХ-дренировании и прямая ангиография ветвей собственной печеночной артерии стали методиками, дополняющими неинвазивную диагностику. Данной группе пациентов выполняли только антеградное чрескожно-чреспеченочное холангиодренирование (ЧЧХД). Эффективность дренирования у них составила 100 %. Неоднократные попытки пункции желчных протоков у этих больных обусловили высокий процент осложнений (33,3 %).

Радикальные оперативные вмешательства, выполненные всем пациентам, были стандартными и общепринятыми при данной онкопатологии [16, 17]. Объем оперативных вмешательств: ПДР (в сочетании с резекцией желудка и в пилоросохраняющем варианте) выполнена 85 (91,4 %) пациентам, радикальная эндоскопическая папиллэктомия – 3 (3,2 %) (Tis БСДК), резекция желчных протоков с реконструктивной гепатикоеюностомией – 2 (2,2 %) и резекция желчных протоков в сочетании с резекцией печени – 3 (3,2 %). Срок между дренирующими и радикальными операциями определяли по темпу нормализации уровня билирубина и разрешения признаков печеночной недостаточности. Он составил 5–41 (14,9±7,8) суток.

Таким образом, установлено, что для выбора варианта дренирующего оперативного вмешательства определяющее значение имел уровень блока ЖВП [11]. По результатам исследования, пациенты с I уровнем блока составили большинство больных (81,7 %) с операбельными образованиями ГПБЗ и МЖОГ. У данной группы пациентов при схожем уровне эффективности среди всех методик значимо меньшее число осложнений отмечалось после холецистостомия (p<0,05), а у пациентов со II уровнем блока – только после ЧЧХД и ЭС. При сравнении этих двух методик отсутствует значимое различие между эффективностью, однако меньшее число осложнений было у пациентов после ЭС (p<0,05). Пациентам с III уровнем блока ЖВП выполняли только ЧЧХД в связи с доказанной безальтернативностью методики [11, 18, 19]. Рациональный подход к выбору дренирующей операции у операбельных больных МЖОГ позволил выполнить радикальные оперативные вмешательства на органах ГПБЗ во всех случаях.

Обсуждение. Реализация программы обследования больных МЖОГ позволила выделить 93 (28,6 %) операбельных пациента из 325 обследованных и обосновать выбор минимально инвазивного варианта декомпрессии ЖВП перед выполнением радикального оперативного вмешательства. Остальным были осуществлены только различные минимально инвазивные методы декомпрессии ЖВП, а в радикальной операции отказано либо в связи с распространенностью опухолевого процесса, либо в связи с выраженной тяжестью состояния. Полученные нами данные согласуются с литературными сведениями [2, 20] о том, что более половины пациентов на момент появления опухолевой МЖ уже были неоперабельными.

Особенностью нашего исследования явилась целесообразность определения потенциально операбельных пациентов с МЖОГ до выбора и проведения дренирующей малоинвазивной операции. Установлено, что соблюдение стандартного диагностического минимума, рекомендованного Национальными клиническими рекомендациями, как правило, достаточно как для определения уровня блока ЖВП, так и для оценки операбельности пациентов [7]. Так, сочетанное выполнение у 57 (61,3 %) больных КТ брюшной полости с внутривенным контрастированием и МРТ в режиме МРХПГ позволило определить уровень блока ЖВП, подтвердить наличие образования и местное распространение опухоли ГПБЗ, а также исключить наличие отдаленных метастазов. Остальным пациентам достаточно выполнение УЗИ брюшной полости в сочетании

с КТ и другими методами диагностики, такими как ФГДС с осмотром БСДК или эндоскопическое УЗИ, а в редких случаях – прямой ангиографии ветвей собственной печеночной артерии [11].

Литературные данные свидетельствуют, что не существует единого алгоритма лечения МЖОГ у операбельных пациентов. Некоторые авторы ставят под сомнение саму необходимость устранения желтухи до радикального оперативного лечения. По данным исследователей, при наличии МЖОГ и операбельной опухоли необходимо перед операцией ориентироваться на уровень общего билирубина и признаки печеночной недостаточности. Однако единого мнения у авторов о критериях выраженности холестатического синдрома и печеночной недостаточности, при которых безопасно оперировать больного, нет. Некоторые хирурги [5, 21, 22] считают, что выполнять радикальные оперативные вмешательства возможно при любом уровне общего билирубина.

При выборе варианта дренирования мы опирались на два основных показателя – эффективность метода декомпрессии и число послеоперационных осложнений. Такие особенности, как качество жизни пациента после дренирования и продолжительность возможного функционирования дренажа, нами учитывались в меньшей степени в связи с выполнением пациенту радикального оперативного вмешательства в максимально короткие сроки, что вполне согласуется с данными литературы [23]. Важным критерием для выполнения радикального оперативного вмешательства считали снижение уровня общего билирубина, АСТ и АЛТ не выше двукратного максимума нормальных показателей. Средняя продолжительность между дренирующей и радикальной операциями составила (14,9±7,8) суток.

Предложенная нами оригинальная классификация уровней блока ЖВП при МЖОГ не противоречит Национальным клиническим рекомендациям (2018), а дополняет их, позволяя при каждом уровне блока выбрать метод дренирования ЖВП с наибольшей эффективностью и минимальным числом осложнений. Так, при I уровне блока ЖВП (наиболее частом) у операбельных пациентов целесообразно использовать ХС, а в случаях ее невозможности – ЭС. Следует отметить, что большинство авторов исключили ХС из собственных рекомендаций [7, 10]. Однако такой простой и доступный при минимальном техническом оснащении способ, по нашему мнению, не может игнорироваться, особенно при отсутствии более высоких технических возможностей в лечебном учреждении. У пациентов со II уровнем блока ЖВП целесообразно выполнение ЭС с наименьшим числом осложнений при схожей с ЧЧХД эффективностью. Также следует отметить, что II уровень блока многие авторы относят к проксимальному и рекомендуют у таких больных выполнять ЧЧХД. Собственные исследования и опыт других специалистов указывают, что выполнение ЧЧХД только при III уровне блока является единственно верным методом декомпрессии ЖВП у пациентов данной группы [11, 18, 22]. Маршрутизация операбельных пациентов с МЖОГ также зависит от предоперационного обследования. Так, пациенту с I уровнем блока ЖВП ХС может быть выполнена в условиях центральной районной больницы или того медицинского учреждения, куда он был госпитализирован, а затем больной должен быть переведен в онкологический стационар для радикальной операции. Больные МЖОГ со II и III уровнями блока ЖВП должны проходить лечение в стационарах, где имеются технические возможности для проведения всех видов малоинвазивных дренирующих операций.

Полученные нами данные указывают, что в объеме выполненных радикальных оперативных вмешательств преобладает ПДР (91,4 %). Этот вариант оперативного вмешательства является стандартом при операбельных ЗНО головки ПЖ, холедоха и БСДК [6, 16]. Эндоскопическая папиллэктомия (3,2 %) применяется только в случае Tis злокачественных новообразований БСДК, что соответствует данным литературы [24]. Нами, как и другими исследователями, отмечено, что резекции желчных протоков в сочетании с резекцией печени или без нее являются редкими оперативными вмешательствами в связи с редкостью самой патологии и частой неоперабельностью на момент появления МЖ [11, 25].

Изучение результатов собственного исследования и современных литературных данных показывает, что МЖОГ, особенно у операбельных пациентов, является актуальной проблемой, обусловленной ростом заболеваемости опухолями ГПБЗ, поздней диагностикой и отсутствием единого алгоритма действий [16, 26].

Обследование, лечение и маршрутизация операбельных пациентов с МЖОГ должны быть стандартизированы и прописаны в Национальных клинических рекомендациях по МЖ. Сам факт операбельности пациента с МЖОГ должен быть установлен до дренирующей операции в кратчайшие сроки. Дальнейшая лечебная программа операбельных и неоперабельных пациентов значительно отличается. Так, если у операбельного пациента основными критериями выбора являются максимальная эффективность при минимальном числе осложнений, то у неоперабельных больных МЖОГ также должны учитываться качество жизни после дренирования и срок службы стента или дренажа, с помощью которых дренировали ЖВП. В своей работе мы придерживались стандартного алгоритма обследования пациента с МЖОГ из Национальных клинических рекомендаций и на основании собственных данных аргументировали показания к различным видам малоинвазивных дренирующих операций в зависимости от уровня блока ЖВП, тяжести состояния пациента и резектабельности опухоли,

вызывающей МЖ. Применение данных показаний позволило разрешить МЖ у всех 100 % пациентов с операбельными опухолями ГПБЗ и подготовить их к радикальному оперативному лечению.

Выводы. 1. Холецистостомия является наиболее эффективной и безопасной методикой разрешения МЖОГ у операбельных пациентов с I (81,7 % случаев) уровнем блока ЖВП.

2. Эндоскопическое стентирование обеспечивает максимальную эффективность декомпрессии ЖВП при наименьшем числе осложнений операции у пациентов со II (12,9 %) уровнем блока ЖВП.

3. ЧЧХД является безальтернативным эффективным методом дренирования ЖВП у пациентов с III (5,4 %) уровнем блока.

Конфликт интересов

Авторы заявили об отсутствии конфликта интересов.

Conflict of interest

The authors declare no conflict of interest.

Соответствие нормам этики

Авторы подтверждают, что соблюдены права людей, принимавших участие в исследовании, включая получение информированного согласия в тех случаях, когда оно необходимо, и правила обращения с животными в случаях их использования в работе. Подробная информация содержится в Правилах для авторов.

Compliance with ethical principles

The authors confirm that they respect the rights of the people participated in the study, including obtaining informed consent when it is necessary, and the rules of treatment of animals when they are used in the study. Author Guidelines contains the detailed information.

ЛИТЕРАТУРА

1. Siegel R., Naishadham D., Jemal A. Cancer Statistics // Ca Cancer J. Clin. 2013. Vol. 63. P. 11–30. Doi: 10.3322/caac.21166.
2. Покатаев И. А., Алиева С. Б, Гладков О. А. и др. Практические рекомендации по лекарственному лечению рака поджелудочной железы // Интернет-портал Rusoncoweb.ru. 2019. Doi: 10.18027/2224–5057–2018–8–3s2–401–413.
3. Tsuyuguchi T., Takada T., Miyazaki M. et al. Stenting and interventional radiology for obstructive jaundice in patients with unresectable biliary tract carcinomas // J. Hepatobiliary Pancreat. Surg. 2008. Vol. 15. P. 69–73. Doi: 10.1007/s00534-007-1282-x.
4. Uchida H., Shibata K., Iwaki K. Ampullary cancer and preoperative jaundice : possible indication of the minimal surgery // Hepatogastroenterology. 2009. Vol. 56, № 93. P. 1194–1198.
5. Glazer E. S., Hornbrook M. C., Krouse R. S. A meta-analysis of randomized trials : immediate stent placement vs. surgical bypass in the palliative management of malignant biliary obstruction // J. Pain Symptom Manage. 2014. Vol. 47, № 2. P. 307–314. Doi: 10.1016/j.jpainsymman.2013.03.013.
6. Tempero M., Malafa M., Al-Hawary M. et al. Pancreatic Adenocarcinoma. NCCN Guidelines version 3. 2017 // J. Natl. Compr. Canc. Netw. 2017. Vol. 15, № 8. P. 1028–1061. Doi: 10.6004/jnccn.2017.0131.
7. Вишневский В. А., Дарвин В. В., Олевская Е. Р. и др. Механическая желтуха. Клинические рекомендации. 2018 // Интернет-портал Российского общества хирургов. URL: http://общество-хирургов.рф/stranica-pravlenija/klinicheskie-rekomendaci/urgentnaja-abdominalnaja-hirurgija/okonchatelnyi-variant-utverzhdenyh-29-sentjabrja-na-sezde-hirurgov-v-nizhnem-novgorode-nkr-mehanicheskaja-zheltuha.html (дата обращения: 30.08.2020).
8. Хатьков И. Е., Аванесян Р. Г., Ахаладзе Г. Г. и др. Российский консенсус по актуальным вопросам диагностики и лечения синдрома механической желтухи // Хирургия : Журн. им. Н. И. Пирогова. 2020. Т. 6. С. 5–17. Doi: 10.17116/hirurgia20200615.
9. Fathy O., Abdel-Wahab M., Elghwalby N. et al. Surgical management of periampullary tumors: a retrospective study // Hepatogastroenterology. 2008. Vol. 55, № 85. P. 1463–1469.
10. Sabiston Textbook of Surgery : The Biological Basis of Modern Surgical Practice. 20 Edition / C. M. Townsend Jr., R. D. Beauchamp, B. M. Evers, K. L. Mattox. 2017. P. 1001–1095.
11. Ромащенко П. Н., Майстренко Н. А., Кузнецов А. И. и др. Механическая желтуха опухолевого генеза : обоснование выбора метода декомпрессии желчевыводящих протоков // Анналы хирург. гепатологии. 2020. Т. 25, № 2. С. 124–136.
12. Гальперин Э. И., Момунова О. Н. Классификация тяжести механической желтухи // Хирургия : Журн. им. Н. И. Пирогова. 2014. Т. 1. С. 5–9.
13. Zubrod C., Shneiderman M. Appraisal of methods for the study of chemotherapy of cancer in man : Comparative therapeutic trial of nitrogen mustard and triethylenethiophosphoramide // J. Chronic. Dis. 1960. Vol. 11, № 1. P. 7–33.
14. William D., Owens M. D. American Society of anesthesiologists physical status classification system is not a risk classification system // Anesthesiology. 2001. Vol. 94, № 2. P. 376–378.
15. Dindo D., Demartines N., Clavien P. A. Classification of surgical complications : a new proposal with evaluation in a cohort of 6336 patients and results of a survey // Ann. Surg. 2004. Vol. 240, № 2. P. 205–213. Doi: 10.1097/01.sla.0000133083.54934.ae.
16. Hartwig W., Werner J., Jäger D. et al. Improvement of surgical results for pancreatic cancer // Lancet Oncol. 2013. Vol. 14. P. 476–485. Doi: 10.1016/S1470-2045(13)70172-4.
17. Moole H., Bechtold M., Puli R. Efficacy of preoperative biliary drainage in malignant obstructive jaundice : a meta-analysis and systematic review // World J. Surg. Oncol. 2016. Vol. 14, № 1. P. 182–193. Doi: 10.1186/s12957-016-0933-2.
18. Билобарное стентирование при опухолевом поражении печеночных протоков / М. П. Королев, Л. Е. Федотов, Р. Г. Аванесян, Г. М. Лепехин // Злокачественные опухоли. 2015. Т. 2. С. 46–52.
19. Алиев Р. К., Алиев А. К., Ромащенко П. Н. Аргументированный подход к выбору варианта дренирования желчевыводящих путей у больных механической желтухой опухолевого генеза // Изв. Рос. Воен.-мед. акад. 2019. Т. 3, № S1. С. 138–141.
20. Matsumoto K., Takeda Y., Onoyama T. et al. Endoscopic treatment for distal malignant biliary obstruction // Ann. Transl. Med. 2017. Vol. 5, № 8. P. 190–194. Doi: 10.21037/atm.2017.02.22.
21. Ветшев П. С., Мусаев Г. Х., Бруслик С. В. Миниинвазивные чрескожные технологии : история, традиции, негативные тенденции и перспективы // Анналы хирург. гепатологии. 2014. Т. 1. С. 12–16.
22. Fang Y., Gurusamy K., Wang Q. et al. Preoperative biliary drainage for obstructive jaundice. // Cochrane Database Syst. Rev. 2012. Vol. 9, № 9. P. 1–12. Doi: 10.1002/14651858.CD005444.pub2.
23. Preoperative biliary drainage for distal obstruction : the case against revisited / G. Garcea, W. Chee, S. Ong, G. Maddern // Pancreas. 2010. Vol. 39, № 2. P. 119–126. Doi: 1097/MPA.0b013e3181bd65de.
24. Valente R., Urban O., Del Chiaro M. et al. ERCP-directed radiofrequency ablation of ampullary adenomas : a knife-sparing alternative in patients unfit for surgery // Endoscopy. 2015. Vol. 47, № S 01. P. 515–516. Doi: 10.1055/s-0034-1392866.
25. Preoperative biliary drainage is associated with increased complications after liver resection for proximal cholangiocarcinoma / R. Ramanathan, J. Borrebach, S. Tohme, A. Tsung // J. Gastrointest. Surg. 2018. Vol. 22, № 11. P. 1950–1957. Doi: 10.1007/s11605-018-3861-3.
26. Цвиркун В. В., Буриев И. М., Глабай В. П. и др. Резолюция Пленума Правления Ассоциации гепатопанкреатобилиарных хирургов стран СНГ «Минимально инвазивные технологии в лечении механической желтухи». 29–30 апреля 2019 г. Ереван, 2019.

REFERENCES

1. Siegel R., Naishadham D., Jemal A. Cancer statistics, 2013. CA Cancer J Clin. 2013 Jan;63(1):11–30. Doi: 10.3322/caac.21166.
2. Pokataev I. A., Alieva S. B., Gladkov O. A., Zagajnov V. E., Kudashkin N. E., Patyutko Y. I., Tryakin A. A. Prakticheskie rekomendacii po lekarstvennomu lecheniyu raka podzheludochnoj zhelezy. Internetportal Rusoncoweb.ru. 2019. Doi: 10.18027/2224–5057–2018–8–3s2–401–413. (In Russ.).
3. Tsuyuguchi T., Takada T., Miyazaki M., Miyakawa S., Tsukada K., Nagino M., Kondo S., Furuse J., Saito H., Suyama M., Kimura F., Yoshitomi H., Nozawa S., Yoshida M., Wada K., Amano H., Miura F. Japanese

Association of Biliary Surgery. Japanese Society of Hepato-Biliary-Pancreatic Surgery. Japan Society of Clinical Oncology. J Hepatobiliary Pancreat Surg. 2008;15(1):69–73. Doi: 10.1007/s00534-007-1282-x.

4. Uchida H., Shibata K., Iwaki K., Kai S., Ohta M., Kitano S. Ampullary cancer and preoperative jaundice: possible indication of the minimal surgery. Hepatogastroenterology. 2009 Jul-Aug;56(93):1194–1198.
5. Glazer E. S., Hornbrook M. C., Krouse R. S. A meta-analysis of randomized trials: immediate stent placement vs. surgical bypass in the palliative management of malignant biliary obstruction. J. Pain Symptom Manage. 2014 Feb;47(2):307–314. Doi: 10.1016/j.jpainsymman.2013.03.013.
6. Tempero M., Malafa M., Al-Hawary M., Asbun H., Bain A., Behrman S., Benson 3rd A., Binder E., Cardin D., Cha C., Chiorean E., Chung V., Czito B., Dillhoff M., Dotan E., Ferrone C., Hardacre J., Hawkins W., Herman J., Ko A., Komanduri S., Koong A., LoConte N., Lowy A., Moravek C., Nakakura E., O'Reilly E., Obando J., Reddy S., Scaife C., Thayer S., Weekes C., Wolff R., Wolpin B., Burns J., Darlow S. Pancreatic Adenocarcinoma. NCCN Guidelines version 3. 2017. J Natl Compr Canc Netw. 2017 Aug;15(8):1028–1061. Doi: 10.6004/jnccn.2017.0131.
7. Vishnevskij V. A., Darwin V. V., Olevskaya E. R., Karmazanovsky G. G., Krivtsov G. A., Krieger A. G., Pribytkova O. V., Sovtsov S. A., Shapovalyants S. G. Mekhanicheskaya zheltuha. Klinicheskie rekomendacii. 2018. Internet-portal Rossiiskogo obshchestva khirurgov. Available at: http://общество-хирургов.рф/stranica-pravlenija/klinicheskie-rekomendaci/urgentnaja-abdominalnaja-hirurgija/okonchatelnyi-variant-utverzhdenyh-29-sentjabrja-na-sezde-hirurgov-v-nizhnem-novgorode-nkr-mehanicheskaja-zheltuha.html (accessed: 30.08.2020). (In Russ.).
8. Hat'kov I. E., Avanesyan R. G., Ahaladze G. G., Beburishvili A. G., Bulanov A. Y., Bykov M. I., Virshke E. G., Gabriel' S. A., Granov D. A., Darvin V. V., Dolgushin B. I., Dyuzheva T. G., Efanov M. G., Korobko V. L., Korolev M. P., Kulabuhov V. V., Majstrenko N. A., Melekhina O. V., Nedoluzhko I. Y., Ohotnikov O. I., Pogrebnyakov V. Y., Polikarpov A. A., Prudkov M. I., Ratnikov V. A., Solodinina E. N., Stepanova Yu. A., Subbotin V. V., Fedorov E. D., Shabunin A. V., Shapoval'yanc S. G., Shulutko A. M., Shishin K. V., Cvirkun V. N., Chzhao A. V., Kulezneva Yu. V. Rossijskij konsensus po aktual'nym voprosam diagnostiki i lecheniya sindroma mekhanicheskoj zheltuhi. Khirurgiya. Zhurnal im. N. I. Pirogova. 2020;(6):5–17. (In Russ.). Doi: 10.17116/hirurgia20200615.
9. Fathy O., Abdel-Wahab M., Elghwalby N., Sultan A., El-Ebidy G., Abu-Zeid M., Abd-Allah T., El-Shobary M., Fouad A., Kandeel T., Abo-Elenien A., Gad El-Hah N., Abdel-Raouf A., Sultan A., Ezzat F. Surgical management of periampullary tumors: a retrospective study. Hepatogastroenterology. 2008;55(85):1463–1469.
10. Townsend C. M. Jr., Beauchamp R. D., Evers B. M., Mattox K. L. Sabiston Textbook of Surgery: The Biological Basis of Modern Surgical Practice. 20 Edition. 2017:1001–1095.
11. Romashchenko P. N., Maistrenko N. A., Kuznetsov A. I., Pryadko A. S., Filin A. A., Aliev A. K., Zherebtsov E. S. Malignant obstructive jaundice: justification of the method of biliary decompression. Annaly khirurgicheskoy gepatologii. 2020;25(2):124–136. (In Russ.).
12. Gal'perin E. I, Momunova O. N. Klassifikaciya tyazhesti mekhanicheskoj zheltuhi. Khirurgiya. 2014;(1):5–9. (In Russ.).
13. Zubrod C., Shneiderman M. Appraisal of methods for the study of chemotherapy of cancer in man: Comparative therapeutic trial of nitrogen mustard and triethylenethiophosphoramide. J. Chronic Dis. 1960;11(1):7–33.
14. William D., Owens M. D. American Society of anesthesiologists physical status classification system is not a risk classification system. Anesthesiology. 2001;94(2):378.
15. Dindo D., Demartines N., Clavien P. A. Classification of surgical complications: a new proposal with evaluation in a cohort of 6336 patients and results of a survey. Ann. Surg. 2004;240(2):205–213. Doi: 10.1097/01.sla.0000133083.54934. ae.
16. Hartwig W., Werner J., Jäger D., Debus J., Büchler M. W. Improvement of surgical results for pancreatic cancer. Lancet Oncol. 2013;(14):e476–485. Doi: 10.1016/S1470-2045(13)70172-4.
17. Moole H., Bechtold M., Puli R. Efficacy of preoperative biliary drainage in malignant obstructive jaundice: a meta-analysis and systematic review. World Journal of Surgical Oncology. 2016;(14):182. Doi: 10.1186/s12957-016-0933-2.
18. Korolev M. P., Fedotov L. E., Avanesyan R. G., Lepekhin G. M. Bilobarnoe stentirovanie pri opuholevom porazhenii pechenochnyh protokov. Zlokachestvennye opuholi. 2015;(2):46–52. (In Russ.).
19. Aliev R. K., Aliev A. K., Romashchenko P. N. Argumentirovannyj podhod k vyboru varianta drenirovaniya zhelchevyvodyashchih putej u bol'nyh mekhanicheskoj zheltuhoj opuholevogo geneza. Izvestiya Rossijskoj Voenno-medicinskoj akademii. 2019;3(S1):138–141. (In Russ.).
20. Matsumoto K., Takeda Y., Onoyama T., Kawata S., Kurumi H., Koda H., Yamashita T., Isomoto H. Endoscopic treatment for distal malignant biliary obstruction. Ann Transl Med. 2017 Apr;5(8):190. Doi: 10.21037/atm.2017.02.22.
21. Vetshev P. S., Musaev G. H., Bruslik S. V. Miniinvazivnye chreskozhnye tekhnologii: istoriya, tradicii, negativnye tendencii i perspektivy. Annaly khirurgicheskoj gepatologii. 2014;(1):12–16. (In Russ.).
22. Fang Y., Gurusamy K. S., Wang Q., Davidson B. R., Lin H., Xie X., Wang C. Preoperative biliary drainage for obstructive jaundice. Cochrane Database Syst Rev. 2012 Sep 12;9(9):1–12. Doi: 10.1002/14651858.CD005444.pub2.
23. Garcea G., Chee W., Ong S., Maddern G. Preoperative biliary drainage for distal obstruction: the case against revisited. Pancreas. 2010;39(2):119–126. Doi: .1097/MPA.0b013e3181bd65de.
24. Valente R., Urban O., Del Chiaro M., Capurso G., Blomberg J., Löhr J., Arnelo U. ERCP-directed radiofrequency ablation of ampullary adenomas: a knife-sparing alternative in patients unfit for surgery. Endoscopy. 2015;47(Suppl 1):515–516. Doi: 10.1055/s-0034-1392866.
25. Ramanathan R., Borrebach J., Tohme S., Tsung A. Preoperative Biliary Drainage Is Associated with Increased Complications After Liver Resection for Proximal Cholangiocarcinoma. J Gastrointest Surg. 2018 Nov;22(11). Doi: 10.1007/s11605-018-3861-3.
26. Cvirkun V. V., Buriev I. M., Glabaj V. P., Vetshev P. S., Andreev A. V. Rezolyuciya Plenuma Pravleniya Associacii gepatopankreatobiliarnyh khirurgov stran SNG «Minimal'no invazivnye tekhnologii v lechenii mekhanicheskoj zheltuhi». 29–30 apr. 2019 goda, Erevan, Armeniya. (In Russ.).

Информация об авторах:

Ромащенко Павел Николаевич, доктор медицинских наук, профессор, член-корреспондент РАН, начальник кафедры факультетской хирургии им. С. П. Фёдорова, Военно-медицинская академия им. С. М. Кирова (Санкт-Петербург, Россия), ORCID: 0000-0001-8918-1730; **Майстренко Николай Анатольевич**, доктор медицинских наук, профессор кафедры факультетской хирургии им. С. П. Фёдорова, академик РАН, Военно-медицинская академия им. С. М. Кирова (Санкт-Петербург, Россия), ORCID: 0000-0002-1405-7660; **Кузнецов Андрей Игоревич**, врач-хирург, онколог 1-го хирургического и 3-го онкологического отделений, Ленинградская областная клиническая больница (Санкт-Петербург, Россия), ORCID: 0000-0002-6646-783X; **Прядко Андрей Станиславович**, кандидат медицинских наук, главный хирург Ленинградской области, зав. 1-м хирургическим отделением, Ленинградская областная клиническая больница (Санкт-Петербург, Россия), преподаватель кафедры факультетской хирургии им. С. П. Фёдорова, Военно-медицинская академия им. С. М. Кирова (Санкт-Петербург, Россия), ORCID: 0000-0002-7848-6704; **Алиев Арсен Камильевич**, кандидат медицинских наук, преподаватель кафедры факультетской хирургии им. С. П. Фёдорова, Военно-медицинская академия им. С. М. Кирова (Санкт-Петербург, Россия), ORCID: 0000-0001-5923-8804.

Information about authors:

Romashchenko Pavel N., Dr. of Sci. (Med.), Professor, Corresponding Member of the Russian Academy of Sciences, Head of the Department of Faculty Surgery named after S. P. Fedorov, Military Medical Academy (Saint Petersburg, Russia), ORCID: 0000-0001-8918-1730; **Maistrenko Nikolai A.,** Dr. of Sci. (Med.), Professor of the Department of Faculty Surgery named after S. P. Fedorov, Academician of the Russian Academy of Sciences, Military Medical Academy (Saint Petersburg, Russia), ORCID: 0000-0002-1405-7660; **Kuznetsov Andrei I.,** Surgeon, Oncologist of the 1st Surgical and 3rd Oncological Departments, Leningrad Regional Clinical Hospital (Saint Petersburg, Russia), ORCID: 0000-0002-6646-783X; **Pryadko Andrei S.,** Cand. of Sci. (Med.), Chief Surgeon of the Leningrad Region, Head of the 1st Surgical Department, Leningrad Regional Clinical Hospital (Saint Petersburg, Russia), Lecturer of the Department of Faculty Surgery named after S. P. Fedorov, Military Medical Academy (Saint Petersburg, Russia), ORCID: 0000-0002-7848-6704; **Aliev Arsen K.**, Cand. of Sci. (Med.), Lecturer of the Department of Faculty Surgery named after S. P. Fedorov, Military Medical Academy (Saint Petersburg, Russia), ORCID: 0000-0001-5923-8804.

© CC Коллектив авторов, 2020
УДК 616.36-006.6-004]-089.843 : 615.28
DOI: 10.24884/0042-4625-2020-179-6-18-23

ХИМИОЭМБОЛИЗАЦИЯ ПЕЧЕНОЧНОЙ АРТЕРИИ ПРИ ГЕПАТОЦЕЛЛЮЛЯРНОМ РАКЕ НА ФОНЕ ЦИРРОЗА У БОЛЬНЫХ, ОЖИДАЮЩИХ ТРАНСПЛАНТАЦИЮ ПЕЧЕНИ

А. С. Полехин*, П. Г. Таразов, И. И. Тилеубергенов, И. О. Руткин, Д. А. Гранов

Федеральное государственное бюджетное учреждение «Российский научный центр радиологии и хирургических технологий имени академика А. М. Гранова» Министерства здравоохранения Российской Федерации, Санкт-Петербург, Россия

Поступила в редакцию 18.05.2020 г.; принята к печати 30.12.2020 г.

ЦЕЛЬ. Оценить роль химиоэмболизации печеночной артерии как метода неоадъювантной противоопухолевой терапии гепатоцеллюлярного рака (ГЦР) перед трансплантацией печени.

МЕТОДЫ И МАТЕРИАЛЫ. С января 1998 по апрель 2020 г. у 229 больных выполнены 245 ортотопических трансплантаций печени (ОТП), из них у 25 (10,2 %) – по поводу ГЦР на фоне цирроза печени. Проанализированы результаты лечения 16 больных, которые в качестве неоадъювантной терапии получили 49 циклов химиоэмболизации печеночных артерий (ХЭПА). Под Миланские критерии попадали 10 (62,5 %) пациентов, 6 (37,5 %) – вне их. По классификации цирроза печени Child – Pugh 2 (12,5 %) больных соответствовали стадии А, 12 (75 %) – В, 2 (12,5 %) – стадии С. По классификации BCLC (Barcelona Clinic Liver Cancer) стадии A_1–A_4 соответствовали 10, стадии В – 6 больных. Всего выполнили 49 циклов ХЭПА, как классических, с липиодолом и гемостатической губкой, так и с лекарственно насыщаемыми сферами от 1 до 7 (в среднем 3) раз. Во всех случаях использовали Доксорубицин.

РЕЗУЛЬТАТЫ. Технический успех составил 100 %. Осложнений не было. У 3 больных в качестве дополнения выполнили радиочастотную абляцию (РЧА), у 2 – лапароскопическую РЧА-ассистированную атипичную резекцию печени, у 1 – последовательно резекцию и РЧА. По критериям m-Recist полный ответ наблюдали у 6 (37,5 %), частичный – у 7 (43,75 %), стабилизацию – у 3 (18,75 %) пациентов. У 4 больных удалось достичь ответа опухоли на лечение и «вернуть» их в рамки Миланских критериев. Трансплантация печени (ТП) выполнена у всех 16 больных, из них у 14 (87,5 %) – в Миланских критериях. Сроки ожидания ТП от начала ХЭПА составили от 2 до 30 (в среднем 12,5) месяцев. По данным гистологических исследований в удаленных органах, у 13 (81 %) больных выявлен тотальный и субтотальный некроз ГЦР.

ЗАКЛЮЧЕНИЕ. Результаты проведенного исследования свидетельствуют о том, что неоадъювантная ХЭПА замедляет рост образований ГЦР и продлевает (вплоть до 30 месяцев) безопасный период ожидания донорской печени.

Ключевые слова: *гепатоцеллюлярный рак, цирроз печени, химиоэмболизация печеночных артерий, неоадъювантная терапия, трансплантация печени*

Для цитирования: Полехин А. С., Таразов П. Г., Тилеубергенов И. И., Руткин И. О., Гранов Д. А. Химиоэмболизация печеночной артерии при гепатоцеллюлярном раке на фоне цирроза у больных, ожидающих трансплантацию печени. *Вестник хирургии имени И. И. Грекова*. 2020;179(6):18–23. DOI: 10.24884/0042-4625-2020-179-6-18-23.

* **Автор для связи:** Алексей Сергеевич Полехин, ФГБУ «Российский научный центр радиологии и хирургических технологий им. акад. А. М. Гранова» Минздрава России, 197758, Россия, Санкт-Петербург, пос. Песочный, ул. Ленинградская, д. 70. E-mail: polehin_aleksey@mail.ru.

Введение. Гепатоцеллюлярный рак (ГЦР) в структуре мировых показателей заболеваемости и смертности по-прежнему остается на 6-м и 2-м местах, с тенденцией к приросту [1–3]. В Российской Федерации за 10 лет (с 2007 по 2017 г.) отмечено увеличение заболеваемости на 40 %; ГЦР занимает 19-е место среди всех впервые выявленных онкологических заболеваний, а смертность от него – на 9-м месте [4]. ГЦР является самой распространенной вирус-ассоциированной опухолью: более $^3/_4$ случаев диагностируется на фоне хронических вирусных гепатитов [5]. Это значимо осложняет лечение, так как и рак, и цирроз печени (ЦП) являются конкурирующими жизнеугрожающими заболеваниями. Ранняя диагностика затруднена тем, что на фоне узловой трансформации ткани печени крайне тяжело выявить злокачественную опухоль.

На фоне ЦП резко ограничены возможности хирургического удаления ГЦР: по мировым данным [6–8], резектабельность не превышает 10 %. Нарушение плотностных показателей паренхимы и, как следствие, гемодинамики внутри печени приводит к малой эффективности лучевой терапии. Ни одна из схем системной химиотерапии также не доказала своей эффективности. Являясь основными методами в лечении большинства онкологических заболеваний, на фоне ЦП облучение и химиотерапия неизбежно приводят к усилению проявлений печеночной недостаточности. Единственными препаратами, доказавшими свою относительную эффективность и включенными в клинические рекомендации, остаются ингибиторы протеинкиназных комплексов [10, 11]. Изложенные выше факты стали стимулом к развитию малоинвазивного лечения

Характеристика исследуемой группы

Возраст, лет	ХВГ (+/–)	Child – Pugh	BCLC	МК перед ХЭПА (+/–)	Число ХЭПА	МК после ХЭПА (+/–)	Время ожидания, месяцы
1. К., 28	–	A	B	–	4	–	7
2. Б., 58	+	B	B	–	2	+	15
3. Р., 45	+	B	A	+	1	+	2
4. З., 54	+	B	A	+	3	+	6
5. Е., 49	+	C	B	–	3	+	6
6. К., 52	+	C	A	+	7	+	26
7. К. А., 53	+	B	B	–	4	+	10
8. К. Б., 43	+	B	A	+	1	+	12
9. К., 53	+	B	A	+	2	+	7
10. С., 61	+	B	A	+	2	–	5
11. Т., 45	+	A	A	+	2	+	16
12. У., 48	–	B	B	–	2	+	12
13. Н., 55	+	B	B	–	6	+	23
14. П., 52	+	B	A	+	6	+	15
15. С., 47	+	B	A	+	2	+	12
16. Ш., 64	–	B	A	+	2	+	30

Примечание: ХВГ – хронические вирусные гепатиты; Child – Pugh – классификация ЦП [15]; BCLC – Barcelona Clinic Liver Cancer classification [10]; ХЭПА – химиоэмболизация печеночной артерии; МК – Миланские критерии [16].

ГЦР методами интервенционной радиологии, основным из которых является химиоэмболизация печеночных артерий (ХЭПА). По нашим данным, ХЭПА является безопасной и эффективной методикой паллиативного лечения этих больных [9].

Трансплантация печени (ТП) является единственным радикальным методом лечения, позволяющим решить проблему обоих заболеваний. Однако, учитывая жесткие критерии, на момент первичного выявления ГЦР она выполнима не более чем у 10–15 % больных. Необходимо учитывать, что отдаленные результаты ТП обратно пропорциональны объему опухолевой ткани. Среднее время ожидания донорской печени с установленным диагнозом варьирует от 9 до 15 месяцев, а двукратное увеличение объема ГЦР происходит в течение 2–4 месяцев. В течение года от 20 до 50 % пациентов выбывают из листа ожидания вследствие прогрессирования онкологического процесса [12–14]. Сохранение пациента в рамках трансплантационных критериев представляется важной задачей.

Цель исследования – оценить роль ХЭПА как метода неоадъювантной противоопухолевой терапии ГЦР перед ТП.

Методы и материалы. С января 1998 по апрель 2020 г. у 229 больных выполнены 245 ортотопических трансплантаций печени (ОТП), из них у 25 (10,2 %) – по поводу ГЦР на фоне ЦП. У 9 пациентов диагноз ГЦР был установлен ретроспективно при детальном гистологическом исследовании удаленных органов, все они соответствовали Миланским критериям: не более 3 очагов, максимальный диаметр выявленных узлов не превышал 2 см [16]. ХЭПА у этих больных не выполняли.

Группу для изучения составили 16 больных, которые в качестве неоадъювантной терапии получили 49 циклов ХЭПА в различных модификациях (*таблица*). Для 10 (62,5 %) пациентов, соответствующих Миланским критериям, показанием к ХЭПА было предотвращение прогрессирования опухоли с целью сохранения их в листе ожидания (*рис. 1*). Для 6 (37,5 %) больных задачей ХЭПА являлось снижение биологической активности опухоли и (или) уменьшение ее объема для достижения Миланских критериев (*рис. 2*). У 13 больных цирроз сформировался на фоне хронических вирусных гепатитов (B, C и D), у 2 – вследствие аутоиммунного гепатита; у 1 пациентки был первичный билиарный цирроз. По классификации ЦП Child – Pugh [15] 2 (12,5 %) больных соответствовали стадии A, 12 (75 %) – B, 2 (12,5 %) – стадии C. На момент начала неоадъювантного лечения по классификации BCLC (Barcelona Clinic Liver Cancer) стадии A_1–A_4 соответствовали 10, а стадии B – 6 больных [10].

ХЭПА выполняли по стандартной методике, подробно описанной в предыдущих работах [9]. Учитывая значимые проявления печеночной недостаточности, выполняли максимально возможную селективную катетеризацию питающих опухолевые очаги артерий, при необходимости с использованием микрокатетеров 2,4–2,9 F (Progreat, *Terumo*; Neuro Renegate, *Boston*). В качестве эмболизирующих агентов использовали химиомасляную суспензию Доксорубицина (10–50 мг) в сверхжидком липиодоле, мелко нарезанную гемостатическую коллагеновую губку и лекарственно-насыщаемые сферы (Hepasphere, *Biosphere Medical*; DC-Beads, Life Pearls, *Terumo*).

Результаты лечения оценивали через 3–5 недель с помощью мультиспиральной компьютерной томографии (МСКТ), магнитно-резонансной томографии (МРТ), по критериям m-Recist [17], также оценивали динамику уровня альфафетопротеина (АФП). ХЭПА выполняли от 1 до 7 раз (в среднем 3), повторяли при восстановлении кровоснабжения узлов (накопление контрастного вещества по данным МСКТ или МРТ) и (или) увеличении концентрации АФП через 1–8 (в среднем 3,7) месяцев.

После ХЭПА, при достижении частичного ответа и уменьшении размеров одиночной опухоли, у 3 больных в качестве дополнения выполнили радиочастотную абляцию (РЧА, наблюдения 7, 8, 9), у 2 – лапароскопическую (ЛС) РЧА-ассистированную атипичную резекцию печени (наблюдения 14, 16), у 1 больного при билобарном поражении последовательно выполнили резекцию и РЧА (наблюдение 2).

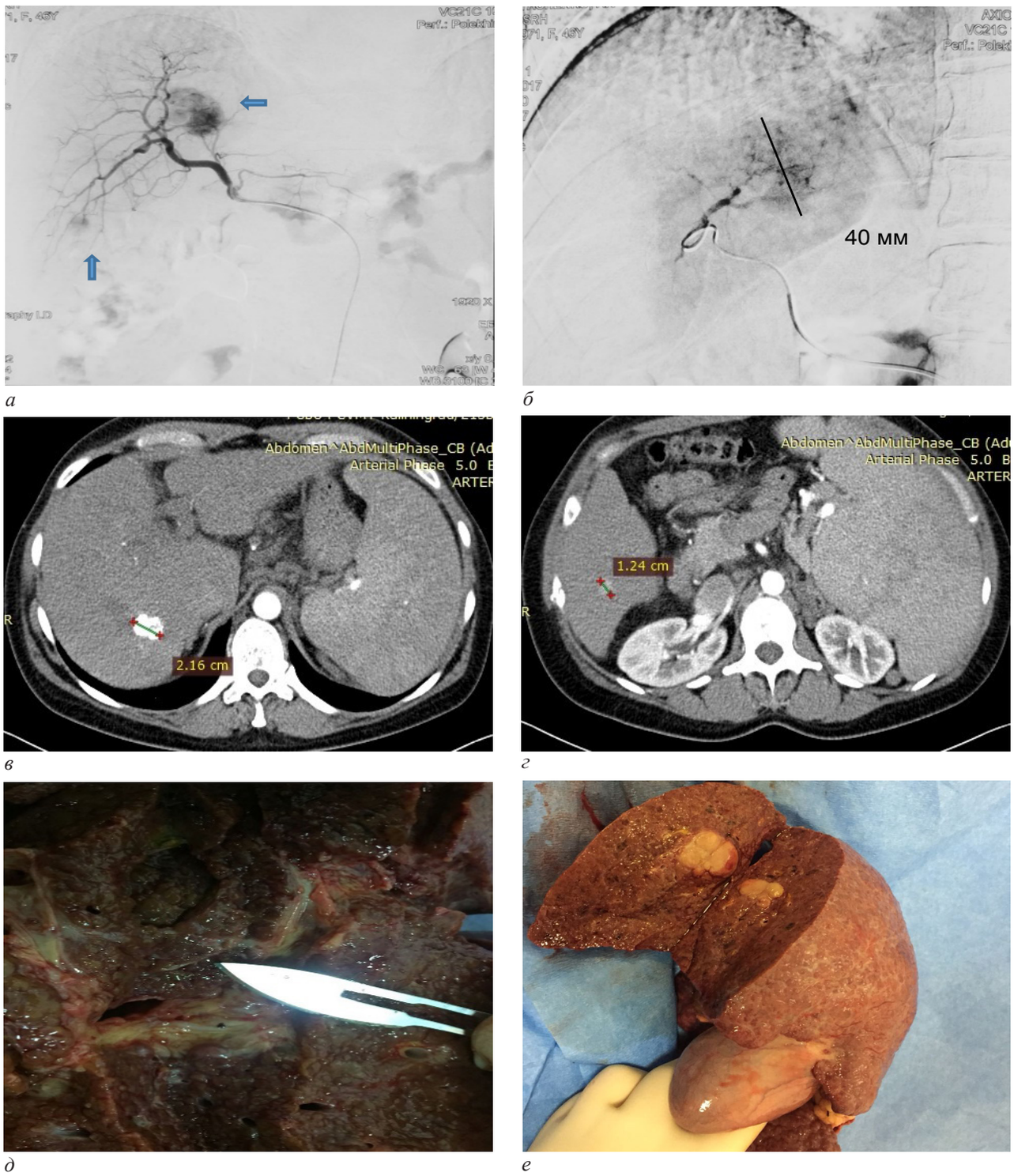

Рис. 1. Неоадъювантная ХЭПА у пациента с ГЦР в рамках Миланских критериев: суперселективная масляная ХЭ (наблюдение 15): а – катетеризация и ангиография правой печеночной артерии: определяются два гиперваскулярных очага в правой доле печени (стрелки); б – суперселективная катетеризация и химиомасляная эмболизация наибольшего очага в S5; в, г – компьютерная томография через 4 месяца после двух ХЭПА: очаг в S5 тотально заполнен химиоэмболизатом, контрастное вещество не накапливает, срез ниже предыдущего – опухолевый узел в S6 до 12 мм, без динамики. Частичный ответ (m-Recist); д, е – удаленный препарат, макроскопически: тотальный некроз эмболизированного очага с зоной центрального распада, жизнеспособный узел ГЦР в S6

Результаты. Технический успех составил 100 %. Осложнений не было. По критериям m-Recist [17] полный ответ наблюдали у 6 (37,5 %), частичный – у 7 (43,75 %), стабилизацию – у 3 (18,75 %). К моменту ТП стадиям по BCLC A_1–A_4 соответствовали 14, стадии B – 2 больных. У 4 больных (наблюдения 2, 5, 12, 13) удалось достичь объективного ответа опухоли на лечение, что позволило «вернуть» их в рамки Миланских критериев. Ортотопическая ТП выполнена у всех 16 больных, из них у 14 (87,5 %) согласно Миланским критериям. Сроки ожидания ТП от на-

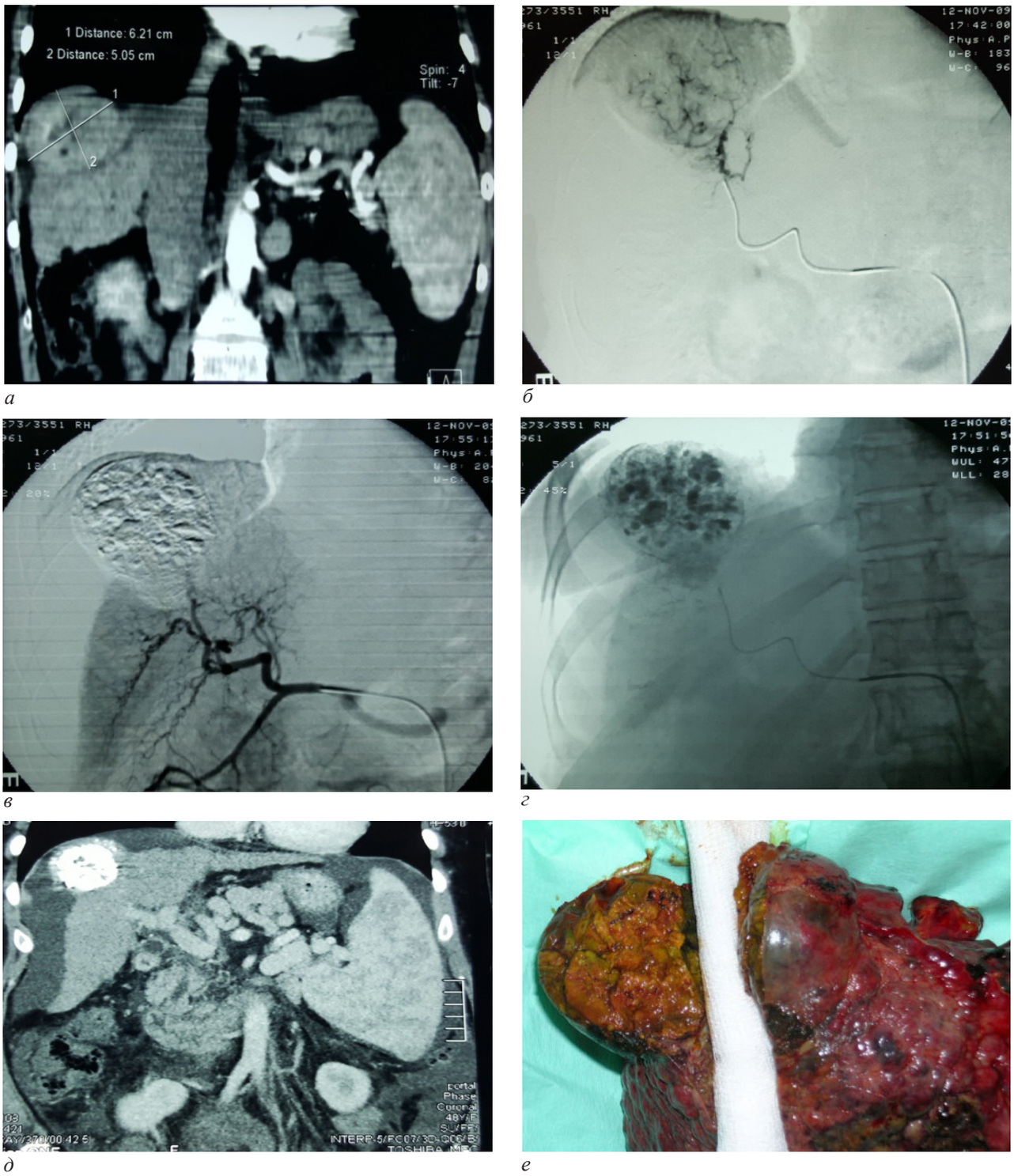

Рис. 2. Неоадъювантная ХЭПА у пациента с ГЦР вне Миланских критериев: суперселективная масляная ХЭ; полный ответ (m-Recist); снижение стадии до МК (наблюдение 5): а – компьютерная томограмма до ХЭПА: очаг ГЦР в правой доле печени 62×50 мм; б – ангиограмма: суперселективная ХЭПА источника кровоснабжения очага ГЦР; в, г – артериогепатикография и обзорная рентгенограмма: окклюзия опухолевых сосудов после ХЭПА, очаг ГЦР тотально заполнен химиоэмболизатом; д – компьютерная томография через 5 месяцев после трех ХЭПА: опухолевый узел полностью заполнен химиоэмболизатом, не кровоснабжается (полный ответ по m-Recist); е – удаленный препарат, макроскопически: тотальный некроз узла ГЦР

чала ХЭПА составили от 2 до 30 (в среднем 12,5) месяцев.

В настоящее время живы 9 пациентов в сроки от 4 до 156 (в среднем 60,2) месяцев. Из них прогрессирование опухоли возникло у 2 больных через 5 и 19 месяцев (наблюдения 4, 14). Они получают терапию ингибиторами протеинкиназ, у одной из них последовательно выполнены торакоскопические резекции правого и левого легкого и чрескожная РЧА очага в легком (наблюдение 4). Показатели 1–3–5-летней актуариальной выживаемости составили 93–50–32 %, 2 пациента прожили более 10 лет (наблюдения 9, 12).

Умерли 7 больных в сроки от 9 до 54 месяцев: 5 – из-за прогрессирования ГЦР (рецидив в трансплантате, метастатическое поражение легких, диссеминация), 2 – от интеркурентной патологии: острое нарушение мозгового кровообращения, холангиогенный сепсис (наблюдения 6, 7). Средняя продолжительность жизни умерших составила (28,0±3,0) месяца.

Обсуждение. ТП – единственный радикальный метод лечения и ГЦР, и ЦП, однако его нельзя назвать рутинным. При принятии решения о необходимости выполнения ТП перед специалистами всегда стоит вопрос о риске прогрессирования ГЦР, особенно с учетом иммуносупрессивной терапии. Ведь в листе ожидания достаточно больных без сопутствующего онкологического процесса и, как следствие, потенциально с гораздо лучшими отдаленными результатами. Эта проблема тем актульнее, чем выше дефицит донорских органов. В 1996 г. были сформулированы первые критерии отбора пациентов с ГЦР на фоне ЦП, они получили название «Миланские критерии» [16]. Согласно им, ТП показана при наличии 1 патологического узла не более 5 см или не более 3 очагов до 3 см каждый. Показатели 4-летней выживаемости составили 85 % [16]. Эти критерии актуальны по сей день. Однако из-за строгости показаний и с учетом трудностей ранней диагностики ГЦР к настоящему моменту сформулировано более 20 трансплантационных критериев, расширенных относительно Миланских [18]. Помимо объема опухолевой ткани, все больше внимания уделяется биологическим маркёрам, отражающим агрессивность течения заболевания. Связано это с тем, что, являясь вирусассоциированным заболеванием, ГЦР чаще встречается в эндемичных странах, где потребность в ТП выше. Целью расширения показаний является увеличение числа больных, которым будет возможно выполнение радикальной операции. В разных странах, по этическим и геополитическим причинам, различаются программы трансплантации донорских органов и состояние листа ожидания. В связи с этим существует множество противоречивых публикаций о целесообразности проведения неоадъювантного лечения перед ТП [19–21].

К настоящему времени в мире параллельно существует более 10 классификационных систем и шкал, носящих рекомендательный характер по выбору тактики лечения больных [22]. Помимо объема опухолевого поражения и ЦП, в некоторых из них учитываются и показатели биологической активности ГЦР. Наиболее широко применяемой, отражающей предполагаемые результаты лечения, является BCLC [10]. С момента первой публикации (2012) положения классификации стали причиной бурной дискуссии во всем мире, и в 2018 г. был сформулирован ряд изменений, коснувшихся и ТП. По объему опухолевой ткани классификация BCLC повторяет Миланские критерии, но по новой формулировке основным показанием к ТП является ЦП.

В нашей клинике ХЭПА в лечении ГЦР используется более широко, чем рекомендовано BCLC. Этот факт имеет исторический аспект, так как отдел интервенционной радиологии существует дольше, чем сама программа ТП в России. Таким образом, все пациенты, не имеющие абсолютных противопоказаний к эндоваскулярному лечению [9], получают ХЭПА (не менее 2 циклов). Затем, в зависимости от стадии ЦП, объема поражения и ответа по m-Recist, принимается коллегиальное решение о возможностях хирургического лечения, в том числе и ТП. Исходя из этого, основной критерий для постановки в лист ожидания ТП – это ответ на ХЭПА. Далее, при сохранении признаков жизнеспособной опухолевой ткани, пациенты продолжают получать эндоваскулярное лечение, по необходимости с дополнением в виде РЧА и лапароскопической резекции печени. Оценивая наш подход, мы пришли к выводу, что наиболее близкими классификационными рекомендациями являются JSH Consensus – Based Clinical Practice Guidelines [23]. Согласно им, ХЭПА широко применяется во всех случаях, за исключением декомпенсированного ЦП и внепеченочного распространения ГЦР. В них отражены и сочетания методов локорегионарного лечения, и снижение стадии при ответе на лечение. А критерии отбора пациентов для ТП наиболее соответствуют UNOS-DS (United Network for Organ Sharing-down staging) [24].

Согласно нашему исследованию, на момент постановки в лист ожидания в Миланских критериях находились 10 из 16 больных, у всех удалось не допустить прогрессирование ГЦР и выполнить ТП в этих рамках. У 4, изначально попадавших под расширенные критерии, на момент ТП удалось достичь снижения стадии ГЦР до Миланских критериев. У 2 (12,5 %) больных ТП выполнена при выраженном ответе на лечение, но превышении Миланских критериев, у обоих через 2 и 7 месяцев возник рецидив в трансплантате и далее – диссеминация ГЦР. Этот опыт привел к более жесткому отбору реципиентов в дальнейшем. Сроки безопасного ожидания ТП в среднем составили 12,5 месяца (от 2 до 30 месяцев). Наибольший период ожидания достигнут при сочетании методик ХЭПА, РЧА и ЛС-резекции. Благодаря тактике рассматривать в качестве реципиента только ответивших на неоадъювантное лечение, из листа ожидания из-за прогрессирования ГЦР не выбыло ни одного пациента. Трое больных сняты с листа ожидания по причине полного ответа ГЦР на лечение и улучшения показателей функции печени после противовирусной терапии.

ХЭПА выполняли максимально селективно (в сосуды, питающие опухоль, или сегментарные

артерии), не затрагивая «условно здоровой» паренхимы. В связи с этим явного отрицательного влияния на функцию печени мы не отметили. Осложнений также не было. По данным гистологических исследований удаленных органов, у больных с частичным и полным ответом на лечение выявлен субтотальный и тотальный некроз ГЦР (у 81 %).

З а к л ю ч е н и е. Результаты проведенного исследования свидетельствуют о том, что неоадъювантная ХЭПА замедляет рост образований ГЦР и продлевает (вплоть до 30 месяцев) период ожидания донорской печени. Безопасное время ожидания ТП от момента постановки диагноза, по данным разных источников, составляет от 3 до 6 месяцев. Соблюдение этих сроков возможно в учреждениях, где выполняется большое число ТП. В нашей клинике мы не можем гарантировать соблюдение безопасного срока ожидания и в этих условиях полагаем, что неоадъювантная ХЭПА перед ТП оправданна.

Конфликт интересов

Авторы заявили об отсутствии конфликта интересов.

Соответствие нормам этики

Авторы подтверждают, что соблюдены права людей, принимавших участие в исследовании, включая получение информированного согласия в тех случаях, когда оно необходимо, и правила обращения с животными в случаях их использования в работе. Подробная информация содержится в Правилах для авторов.

ЛИТЕРАТУРА

1. Кит И. О., Шапошников А. В. Гепатоцеллюлярный рак : классификация методов хирургического лечения // Анналы хирург. гепатологии. 2012. Т. 17, № 3. С. 104–109.
2. Cancer statistics, 2014 / R. Siegel, M. Jiemin, Z. Zhaohui, J. Ahmedin // CA Cancer J. Clin. 2014. Vol. 64, № 1. P. 9–29.
3. Bray F., Ferlay J., Soerjomataram I. et al. Global cancer statistics 2018 : GLOBOCAN estimates of incidence and mortality worldwide for 36 cancers in 185 countries // CA Cancer J. Clin. 2018. Vol. 68, № 6. P. 394–424.
4. Каприн А. Д., Старинский В. В., Петрова Г. В. Злокачественные образования в России в 2017 году (заболеваемость и смертность). М. : РИИС ФИАН, 2018. 250 с.
5. Балахнин П. В., Шачинов Е. Г., Шмелев А. С. Роль хирургических технологий в лечении вирус-ассоциированных опухолей на примере гепатоцеллюлярного рака // Практ. онкология. 2018. Т. 19, № 4. С. 348–377.
6. Патютко Ю. И., Котельников А. Г., Сагайдак И. В. и др. Хирургическое лечение гепатоцеллюлярного рака на фоне цирроза печени // Рос. онкол. журн. 2014. Т. 19, № 4. С. 39–40.
7. Llovet J. M., Shwartz M., Mazzaferro V. Resection and liver transplantation for hepatocellular carcinoma // Semin. Liver Dis. 2005. Vol. 25, № 2. P. 181–200.
8. Ribero D., Curley S. A., Imamura H. et al. Selection for resection of hepatocellular carcinoma and surgical strategy : indications for resection, evaluation of liver function, portal vein embolization and resection // Ann. Surg. Oncol. 2008. Vol. 15, № 9. P. 86–92.
9. Химиоэмболизация печеночной артерии в лечении больных гепатоцеллюлярным раком на фоне выраженного цирроза печени / А. С. Полехин, П. Г. Таразов, А. А. Поликарпов, Д. А. Гранов // Вестн. хир. им. И. И. Грекова. 2019. Т. 178, № 6. С. 29–35.
10. European Association for the Study of the Liver. EASL Clinical Practice Guidelines : Management of hepatocellular carcinoma // J. Hepatol. 2018. Vol. 69, № 1. P. 182–236.
11. Forner A., Reig M., Bruix J. Hepatocellular carcinoma // Lancet. 2018. Vol. 391, № 10127. P. 1301–1314.
12. Bazerbachi F., Aby E., Lake J. R. Selecting patients with hepatocellular carcinoma for liver transplantation : who should receive priority? // Liver Transpl. 2013. № 19. P. 1289–1291.
13. Mehta N., Dodge J. L., Goel A. et al. Identification of liver transplant candidates with hepatocellular carcinoma and a very low dropout risk : implications for the current organ allocation policy // Liver Transpl. 2013. № 19. P. 1343–1353.
14. Yao F. Y., Bass N. M., Nikolai B. et al. A follow-up analysis of the pattern and predictors of dropout from the waiting list for liver transplantation in patients with hepatocellular carcinoma : implications for the current organ allocation policy // Liver Transpl. 2003. № 9. P. 684–692.
15. Child C. G., Turcotte J. G. Surgery and portal hypertension // The liver and portal hypertension. Philadelphia : W. B. Saunders Co., 1964. P. 50.
16. Mazzaferro V., Regalia E., Doci R. et al. Liver transplantation for the treatment of small hepatocellular carcinomas in patients with cirrhosis // N. Engl. J. Med. 1996. Vol. 334. P. 693–699.
17. Lencioni R., Llovet J. M. Modified RECIST (mRECIST) assessment for hepatocellular carcinoma // Semin. Liver. Dis. 2010. № 30. P. 52–60.
18. Мальцева А. П., Сюткин В. Е., Колышев Д. Ю. и др. Трансплантация в онкологии – будущее мультидисциплинарного подхода // Трансплантология. 2019. Т. 11, № 3. С. 218–233.
19. Tan C. H. N., Yu Y., Tan Y. R. N. et al. Bridging therapies to liver transplantation for hepatocellular carcinoma : A bridge to nowhere? // Ann. Hepatobiliary Pancreat. Surg. 2018. Vol. 22, № 1. P. 27–35.
20. She W. H., Cheung T. T. Bridging and downstaging therapy in patients suffering from hepatocellular carcinoma waiting on the list of liver transplantation // Transl. Gastroenterol. Hepatol. 2016. Vol. 1. P. 34.
21. Hotowko W., Wroblewski T., Wojtaszek M. et al. Transarterial Chemoembolization Prior to Liver Transplantation in Patients with Hepatocellular Carcinoma // Ann. Transplant. 2015. № 20. P. 764–768.
22. Ротин Д. Л., Мороз Е. А. Проблема современных классификаций гепатоцеллюлярного рака. Аналитический обзор // Злокачеств. опухоли. 2017. Т. 7, № 2. С. 68–75.
23. Kudo M., Matsui O., Izumi N. et al. JSH Consensus-Based Clinical Practice Guidelines for the Management of Hepatocellular Carcinoma: 2014 Update by the Liver Cancer Study Group of Japan // Liver Cancer. 2014. № 3. P. 458–468.
24. National Experience on Down-Staging of Hepatocellular Carcinoma Before Liver Transplant : Influence of Tumor Burden, Alpha-Fetoprotein, and Wait Time / N. Mehta, J. L. Dodge, J. D. Grab, F. Y. Yao // Hepatology. 2020. Vol. 71, № 3. P. 943–954.

Информация об авторах:

Полехин Алексей Сергеевич, врач по рентгеноэндоваскулярным диагностике и лечению отделения ангиографии, Российский научный центр радиологии и хирургических технологий им. акад. А. М. Гранова (Санкт-Петербург, Россия), ORCID: 0000-0003-2996-3372; **Таразов Павел Гадельгараевич**, доктор медицинских наук, профессор, зав. отделением ангиографии, Российский научный центр радиологии и хирургических технологий им. акад. А. М. Гранова (Санкт-Петербург, Россия), ORCID: 0000-0001-9190-116X; **Тилеубергенов Инхат Ибрагимович**, кандидат медицинских наук, руководитель группы трансплантационной хирургии, Российский научный центр радиологии и хирургических технологий им. акад. А. М. Гранова (Санкт-Петербург, Россия), ORCID: 0000-0002-8757-1361; **Руткин Игорь Олегович**, кандидат медицинских наук, врач-хирург, Российский научный центр радиологии и хирургических технологий им. акад. А. М. Гранова (Санкт-Петербург, Россия), ORCID: 0000-0002-9018-0433; **Гранов Дмитрий Анатольевич**, доктор медицинских наук, профессор, академик РАН, научный руководитель, Российский научный центр радиологии и хирургических технологий им. акад. А. М. Гранова (Санкт-Петербург, Россия), ORCID: 0000-0002-8746-8452.

© CC Composite authors, 2020
UDC 616.36-006.6-004]-089.843 : 615.28
DOI: 10.24884/0042-4625-2020-179-6-18-23

TRANSCATHETER ARTERIAL CHEMOEMBOLIZATION OF HEPATOCELLULAR CARCINOMA ON LIVER CIRRHOSIS IN PATIENTS AWAITING LIVER TRANSPLANTATION

Alexei S. Polekhin*, Pavel G. Tarazov, Inkhat I. Tileubergenov, Igor O. Rutkin, Dmitry A. Granov

Russian Scientific Center of Radiology and Surgical Technologies named after Academician A. M. Granov, Saint Petersburg, Russia

Received 18.05.20; accepted 30.12.20

OBJECTIVE. To evaluate the role of TACE as a method of neoadjuvant antitumor therapy of HCC before LT.

METHODS AND MATERIALS. From January 1998 to April 2020, we performed 245 OLTs in 229 patients, among them in 25 (10.2 %) for HCC associated with LC. We analyzed treatment results of 16 patients who received 49 TACE sessions as neoadjuvant therapy. 10 (62.5 %) patients fell under Milan criteria, 6 (37.5 %) – beyond them. According to the Child – Pugh score of LC, two (12.5 %) patients matched A stage, 12 (75 %) – B stage, two (12.5 %) – C stage. According to the BCLC (Barcelona Clinic Liver Cancer) staging system, 10 patients matched A_1–A_4 stage and 6 – B stage. Totally, we performed 49 TACE sessions, both classical with lipiodol and hemostatic sponge, and with drug-eluting beads from 1 to 7 (on average 3) times. In all cases Doxorubicin was used.

RESULTS. Technical success was 100 %. There were no complications. We performed RFA in three patients as an adjunct, in two patients – laparoscopic RFA-assisted atypical liver resection and in one patient – sequential resection and RFA. According to the m-Recist criteria, a complete response was observed in 6 (37.5 %), partial – in 7 (43.75 %), and stabilization – in 3 (18.75 %) patients. It was possible to achieve a tumor response to the treatment in 4 patients and return them to the Milan criteria. LT was performed in all 16 patients, among them – 14 (87.5 %) within the Milan criteria. The waiting periods for LT from the beginning of TACE were from 2 to 30 (on average 12.5) months. According to the histological studies, in 13 (81 %) patients, total and subtotal necrosis of HCC was revealed in excised organs.

CONCLUSION. The results of the performed study indicate that neoadjuvant TACE delays the growth of HCC masses and prolongs (up to 30 months) a safe waiting period for the donor liver.

Keywords: *hepatocellular carcinoma, liver cirrhosis, transcatheter arterial chemoembolization, neoadjuvant therapy, liver transplantation*

For citation: Polekhin A. S., Tarazov P. G., Tileubergenov I. I., Rutkin I. O., Granov D. A. Transcatheter arterial chemoembolization of hepatocellular carcinoma on liver cirrhosis in patients awaiting liver transplantation. *Grekov's Bulletin of Surgery*. 2020;179(6):18–23. (In Russ.). DOI: 10.24884/0042-4625-2020-179-6-18-23.

* **Corresponding author:** Alexei S. Polekhin, Russian Scientific Center of Radiology and Surgical Technologies, 70, Leningradskaia str., Pesochny settlement, Saint Petersburg, 197758, Russia. E-mail: polehin_aleksey@mail.ru.

Introduction. Hepatocellular carcinoma (HCC) in the structure of world disease and death rates is still in the sixth and second places with a tendency to increase [1–3]. In the Russian Federation, 40 % increase in the disease incidence has been noted over 10 years (from 2007 to 2017); HCC takes the nineteenth place among all newly diagnosed oncological diseases, and mortality from it is in the ninth place [4]. HCC is the most common virus – associated tumor: more than $^3/_4$ cases are diagnosed on the background of chronic viral hepatitis [5]. This significantly complicates the treatment, since both cancer and liver cirrhosis (LC) are competing life-threatening diseases. Early disease detection is complicated by the fact that on the background of nodular transformation of liver tissue, it is extremely difficult to identify a malignant tumor.

Possibilities of surgical removal of HCC are greatly limited on the background of LC: according to the world data, resectability does not exceed 10 % [6–8]. Damage of the density indices of the parenchyma and, as a consequence, hemodynamics inside the liver lead to low effectiveness of radiation therapy. None of the systemic chemotherapy regimens has been proven effective as well. Being the main methods in the treatment of most oncological diseases, radiation and chemotherapy inevitably lead to increased manifestations of liver failure on the background of LC. Inhibitors of protein kinase complexes remain the only drugs that have proven their

Description of the study group

Age	CVH (+/–)	Child – Pugh	BCLC	MC before TACE (+/–)	TACE number	MC after TACE (+/–)	Waiting periods, months
1. K., 28	–	A	B	–	4	–	7
2. B., 58	+	B	B	–	2	+	15
3. R., 45	+	B	A	+	1	+	2
4. Z., 54	+	B	A	+	3	+	6
5. E., 49	+	C	B	–	3	+	6
6. K., 52	+	C	A	+	7	+	26
7. K., 53	+	B	B	–	4	+	10
8. K., 43	+	B	A	+	1	+	12
9. K., 53	+	B	A	+	2	+	7
10. S., 61	+	B	A	+	2	–	5
11. T., 45	+	A	A	+	2	+	16
12. U., 48	–	B	B	–	2	+	12
13. Kh., 55	+	B	B	–	6	+	23
14. P., 52	+	B	A	+	6	+	15
15. S., 47	+	B	A	+	2	+	12
16. Sh., 64	–	B	A	+	2	+	30

Notes: CVH – chronic viral hepatitis; Child – Pugh – score of LC [15]; BCLC – Barcelona Clinic Liver Cancer classification [10]; TACE – transcatheter arterial chemoembolization; MC – Milan criteria [16].

relative effectiveness and are included in clinical guidelines [10, 11]. The above facts encouraged to develop minimally invasive treatment of HCC using interventional radiology methods, the main of which is transcatheter arterial chemoembolization (TACE). According to our data, TACE is a safe and effective palliative treatment technique in these patients [9].

Liver transplantation (LT) is the only curative treatment method that makes it possible to solve the problem of both diseases. However, taking into account the strict criteria, at the time of the initial detection of HCC, it is feasible in no more than 10–15 % of patients. It should be kept in mind that long-term results of LT are inversely proportional to the volume of tumor tissue. The average waiting time for a donor liver with a proven diagnosis varies from 9 to 15 months, and a two-time increase of the volume of HCC occurs within 2–4 months. Within a year, from 20 to 50 % of patients drop out of the waiting list due to the progression of the oncological disease [12–14]. Keeping the patient within the transplantation criteria is an important task.

The objective of this study – to evaluate the role of TACE as a method of neoadjuvant antitumor therapy of HCC before LT.

Methods and materials. From January 1998 to April 2020, we performed 245 OLTs in 229 patients, among them in 25 (10.2 %) for HCC associated with LC. 9 patients were diagnosed with HCC retrospectively during a detailed histologic study of the excised organs; all of them met the Milan criteria: no more than three foci, the maximum diameter of the detected nodes did not exceed 2 cm [16]. TACE was not performed in these patients.

The study group consisted of 16 patients who received 49 TACE sessions in various modifications as neoadjuvant therapy (*table*). For 10 (62.5 %) patients who fell under Milan criteria, the indication for TACE was to prevent tumor progression in order to save them on the waiting list (*fig. 1*). For 6 (37.5 %) patients, the TACE purpose was to reduce the biological activity of the tumor and/or decrease its volume in order to achieve the Milan criteria (*fig. 2*). In 13 patients, cirrhosis was formed on the background of chronic viral hepatitis (B, C and D), in two patients – due to autoimmune hepatitis; one patient had primary biliary cirrhosis. According to the Child–Pugh score of LC [15], two (12.5 %) patients matched A stage, 12 (75 %) – B stage, two (12.5 %) – C stage. At the beginning of neoadjuvant treatment according to the BCLC (Barcelona Clinic Liver Cancer) staging system, 10 patients matched A_1–A_4 stage and 6 patients – B stage [10].

TACE was performed according to the standard method described in detail in the previous works [9]. Taking into consideration significant manifestations of liver failure, we performed the maximum possible selective catheterization of the arteries supplying the foci, using 2.4–2.9 F microcatheters, when necessary (Progreat, «Terumo»; Neuro Renegate, «Boston»). As an embolizing agent, we used a doxorubicin chemo-oil suspension (10–50 mg) in super-liquid lipiodol, a finely fragmented hemostatic collagen sponge and drug-eluting beads (Hepasphere, «Biosphere Medical»; DC-Beads, Life Pearl – «Terumo»).

We evaluated the treatment results in 3–5 weeks by means of multispiral computed tomography (MSCT), magnetic resonance imaging (MRI) using m-Recist criteria [17] and the dynamics of the alpha-fetoprotein level (AFP). We performed TACE from 1 to 7 times (on average 3), repeated when the blood supply to the nodes was restored (contrast uptake according to MSCT or MRI) and/or in case of an increase in AFP concentration, in 1–8 (on average 3.7) months.

After TACE, upon reaching a partial response and reducing the size of a single tumor, we performed radio frequency ablation in three patients as an adjunct (RFA, observations 7, 8, 9), in two patients – laparoscopic (LS) RFA-assisted atypical liver resection (observations 14, 16), and in one patient with bilobar lesion – sequential resection and RFA (observation 2).

Results. Technical success was 100 %. There were no complications. According to the m-Recist criteria, a complete response was observed in 6 (37.5 %),

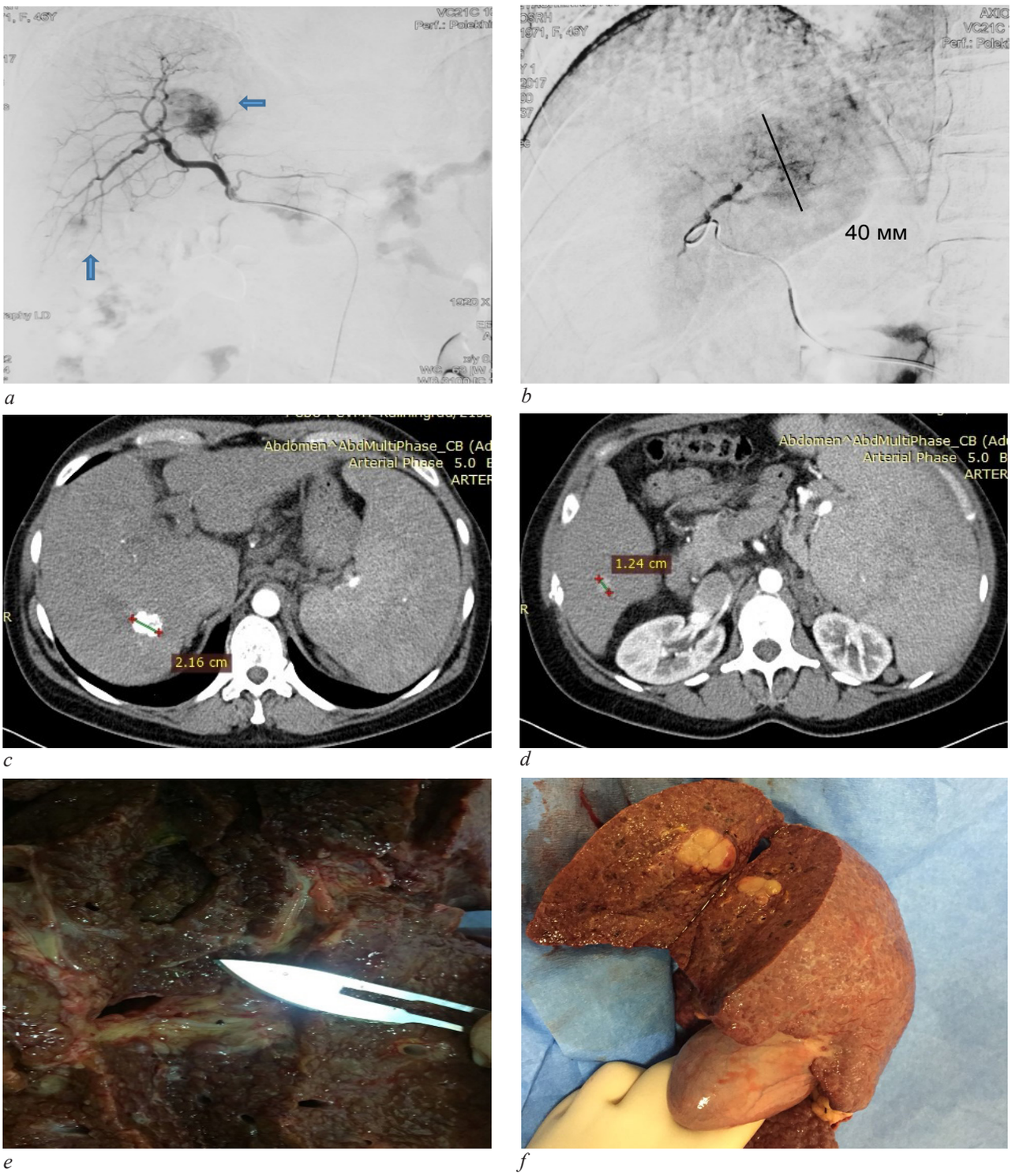

Fig. 1. Neoadjuvant TACE of a patient with HCC within Milan criteria: superselective oil chemoembolization (observation 15): a – catheterization and angiography of the right hepatic artery: two hypervascular foci in the right lobe of the liver are visible (arrows); b – superselective catheterization and oil chemoembolization of the largest focus in S5; c, d – computed tomography 4 months after two TACEs: a focus in S5 is totally filled with chemoembolizate, does not accumulate the contrast agent, a section below the previous one – the tumor node in S6 up to 12 mm, without dynamics. Partial response (m-Recist); e, f – macroscopically retrieved specimen: total necrosis of the embolized focus with a central lysis zone, a vital HCC node in SVI

partial – in 7 (43.75 %), and stabilization – in 3 (18.75 %) patients. By the time of LT, 14 patients matched BCLC A_1–A_4 stage, two patients – stage B. It was possible to achieve an objective tumor response to the treatment in 4 patients (observations 2, 5, 12, 13) and return them to the Milan criteria. Orthotopic LT was performed in all 16 patients, among them – 14 (87.5 %) within the Milan criteria. The waiting periods for LT from the beginning of TACE were from 2 to 30 (on average 12.5) months.

Currently, 9 patients are alive in the period from 4 to 156 (on average 60.2) months. Among them, tu-

Fig. 2. Neoadjuvant TACE of a patient with HCC beyond Milan criteria: superselective oil chemoembolization; complete response (m-Recist); downstaging to MC (observation 5): a – computed tomography before TACE: HCC focus in the right lobe of the liver 62×50 mm; b – angiogram: super-selective TACE of the source feeding the HCC focus; c, d – arteriohepaticography and plain radiography: occlusion of tumor vessels after TACE, the HCC focus is totally filled with chemoembolizate; e – computed tomography 5 months after three TACEs: a tumor node is totally filled with chemoembolizate, without blood supply (complete response by m-Recist); f – macroscopically retrieved specimen: total necrosis of the HCC node

mor progression occurred in two patients after 5 and 19 months (observations 4, 14). They both receive therapy with protein kinase inhibitors, in one of them, thoracoscopic resections of the right and left lungs and percutaneous RFA of the focus in the lung were successively performed (observation 4). The 1–3–5-year actuarial survival rates were 93–50–32 %, two patients lived for more than 10 years (observations 9, 12).

7 patients died in the period from 9 to 54 months: 5 - due to the HCC progression (transplant recurrence, metastatic lung lesions, dissemination), two – from concomitant disease: acute cerebrovascular accident,

cholangiogenic sepsis (observations 6, 7). The average life expectancy of the deceased was (28.0±3.0) months.

Discussion. LT is the only radical treatment for both HCC and LC; however, one cannot call it routine. When making a decision on the necessity for LT, specialists are always faced with the question of the risk of progression of HCC, especially taking into account immunosuppressive therapy. Indeed, there are enough patients without the concomitant oncological disease in the waiting list and, as a result, potentially with much better long-term results. This problem is the more acute, the higher the shortage of donor organs. The first selection criteria of patients with HCC on LC were defined in 1996, they were called Milan criteria [16]. According to them, LT is indicated when there is one pathological node no more than 5 cm, or no more than three foci up to 3 cm each. 4-year survival rates were 85 % [16].

These criteria are relevant to this day. However, due to the strict indications, and taking into account complications of early diagnosis of HCC, today, more than 20 transplantation criteria have been defined, expanded with respect to Milan [18]. In addition to the volume of tumor tissue, lately more and more attention has been paid to biologic markers that reflect the aggressiveness of the disease course. This is due to the fact that, being a virus-associated disease, HCC is more common in endemic countries, where the necessity for LT is higher. The purpose of the expanding of indications is to increase the number of patients who will be able to undergo radical surgery. In different countries, for ethical and geopolitical reasons, donor organ transplantation programs and the status of the waiting list differ. In this regard, there are many conflicting publications on the reasonability of neoadjuvant treatment before LT [19–21].

By now, at the same time, there are more than 10 classification systems and scores in the world that serve as guidelines on the choice of patient therapeutic approaches [22]. Apart from the volume of the tumor damage and LC, some of them take into account indices of biological activity of HCC. BCLC is the most widely used classification, reflecting the expected treatment results [10]. Since the first publication (2012), the classification provisions have caused hot discussion around the world, and in 2018, a number of changes was represented, which also affected LT. By volume of the tumor tissue, the BCLC classification dublicates the Milan criteria, but according to the new definition, the main indication for LT is LC.

In our clinic, TACE is used more widely in the treatment of HCC than recommended by BCLC. This fact has a historical aspect, because the interventional radiology department exists longer than the LT program in Russia itself. Thus, all patients who do not have absolute contraindications to endovascular treatment [9] receive TACE (at least two sessions). Then, depending on the stage of the LC, the damage volume and response to treatment (m-Recist), a joint decision is made of the possibilities of surgical treatment, including LT. Based on this, the main criterion for putting on the waiting list for LT is the response to the TACE. Further, in case of maintaining the signs of vital tumor tissue, patients continue to receive endovascular treatment, when necessary accompanied by RFA and laparoscopic liver resection. Evaluating our approach, we came to the conclusion that the closest classification system is the JSH Consensus-Based Clinical Practice Guidelines [23]. According to them, TACE is widely used in all cases, except for decompensated LC and extrahepatic extension of HCC. They reflect both combinations of methods of loco-regional treatment and down staging upon response to treatment. And the criteria for selecting patients for LT are best matched to UNOS-DS (United Network for Organ Sharing-down staging) [24].

According to our study, at the time of putting on the waiting list, 10 of 16 patients were within the Milan criteria; we managed to prevent the HCC progression in all of them and performed LT in these frames. By the time of LT, it was possible to achieve HCC down staging up to the Milan criteria in 4 patients who initially fell under the expanded criteria. LT was performed in two patients (12.5 %) with a pronounced response to treatment and beyond the Milan criteria, both had a relapse in the transplant in 2 and 7 months and then HCC dissemination. This experience caused more stringent selection of recipients in the future. Safe waiting periods for LT on average were 12.5 months (from 2 to 30 months). The longest waiting period was achieved with a combination of TACE, RFA, and LS-resection techniques. When following an approach to consider only those who responded to neoadjuvant treatment as a recipient, no one patient was dropped out of the waiting list due to HCC progression. Three patients were removed from the waiting list due to the complete response of HCC to treatment and improved liver function after antiviral therapy.

TACE was performed as much selectively as possible (into vessels supplying the tumor or segmental arteries) without affecting the «conditionally healthy» parenchyma. In this regard, we did not notice an obvious negative effect on liver function. There were no complications either. According to the histological studies of the excised organs, subtotal and total necrosis of HCC (in 81 %) was revealed in patients with a partial and complete response to the treatment.

Conclusion. The results of the study indicate that the neoadjuvant TACE delays the growth of HCC masses and prolongs (up to 30 months) a safe waiting period for the donor liver.

The safe waiting period for LT from the moment of diagnosis, according to various sources, is from 3 to 6 months. Compliance with these deadlines is possible in institutions where a great number of LT is performed. In our clinic, we cannot guarantee compliance with a

safe waiting period, and in these conditions, we believe that the neoadjuvant TACE before LT is justified.

Conflict of interest

The authors declare no conflict of interest.

Compliance with ethical principles

The authors confirm that they respect the rights of the people participated in the study, including obtaining informed consent when it is necessary, and the rules of treatment of animals when they are used in the study. Author Guidelines contains the detailed information.

REFERENCES

1. Kit I. O., Shaposhnikov A. V. Hepatocellular carcinoma. Surgical management classification. Annals of HPB Syrgery. 2012; 17(3):104–109. (In Russ.).
2. Siegel R., Jiemin M., Zhaohui Z., Ahmedin J. Cancer statistics, 2014. CA Cancer J. Clin. 2014;64(1):9–29.
3. Bray F., Ferlay J., Soerjomataram I. et al. Global cancer statistics 2018: GLOBOCAN estimates of incidence and mortality worldwide for 36 cancers in 185 countries. CA Cancer J Clin. 2018;68(6):394–424.
4. Kaprin A. D., Starinskij V. V., Petrova G. V. Malignant tumors in Russia in 2017 (morbidity and mortality). Moscow, RIIS FIAN, 2018:250. (In Russ.).
5. Balahnin P. V., Shachinov E. G., Shmelev A. S. The role of surgical technologies in the treatment of virus-associated tumors on the example hepatocellular carcinoma. Practical oncology. 2018;19(4):348–377. (In Russ.).
6. Patyutko Yu. I., Kotelnikov A. G., Sagaidak I. V. et al. Surgical treatment of hepatocellular carcinoma on liver cirrhosis. Russian oncology journal. 2014;19(4):39–40. (In Russ.).
7. Llovet J. M., Shwartz M., Mazzaferro V. Resection and liver transplantation for hepatocellular carcinoma. Semin. Liver Dis. 2005;25(2):181–200. (In Russ.).
8. Ribero D., Curley S. A., Imamura H. et al. Selection for resection of hepatocellular carcinoma and surgical strategy: indications for resection, evaluation of liver function, portal vein embolization and resection. Ann. Surg. Oncol. 2008;15(9):86–92.
9. Polehin A. S., Tarazov P. G., Polikarpov A. A., Granov D. A. Transcatheter arterial chemoembolization in patients with hepatocellular carcinoma on liver cirrhosis. Grekov's Bulletin of Surgery. 2019;178(6):29–35. (In Russ.).
10. European Association for the Study of the Liver. EASL Clinical Practice Guidelines: Management of hepatocellular carcinoma. J Hepatol. 2018;69(1):182–236.
11. Forner A., Reig M., Bruix J. Hepatocellular carcinoma. Lancet. 2018;391(10127):1301–1314.
12. Bazerbachi F., Aby E., Lake J. R. Selecting patients with hepatocellular carcinoma for liver transplantation: who should receive priority?. Liver Transpl. 2013;(19):1289–1291.
13. Mehta N., Dodge J. L., Goel A. et al. Identification of liver transplant candidates with hepatocellular carcinoma and a very low dropout risk: implications for the current organ allocation policy. Liver Transpl. 2013;(19):1343–1353.
14. Yao F. Y., Bass N. M., Nikolai B. et al. A follow-up analysis of the pattern and predictors of dropout from the waiting list for liver transplantation in patients with hepatocellular carcinoma: implications for the current organ allocation policy. Liver Transpl. 2003;(9):684–692.
15. Child C. G., Turcotte J. G. Surgery and portal hypertension. In: The liver and portal hypertension. Philadelphia, W. B. Saunders Co., 1964:50.
16. Mazzaferro V., Regalia E., Doci R. et al. Liver transplantation for the treatment of small hepatocellular carcinomas in patients with cirrhosis. N Engl J Med. 1996;(334):693–699.
17. Lencioni R., Llovet J. M. Modified RECIST (mRECIST) assessment for hepatocellular carcinoma. Semin. Liver. Dis. 2010; (30):52–60.
18. Mal'ceva A. P., Sjutkin V. E., Kolyshev D. Ju. et al. Transplantation in oncology: the future of multidisciplinary approach. The Russian Journal of Transplantation. 2019;11(3):218–233. (In Russ.).
19. Tan C. H. N., Yu Y., Tan Y. R. N. et al. Bridging therapies to liver transplantation for hepatocellular carcinoma: A bridge to nowhere? Ann Hepatobiliary Pancreat Surg. 2018;22(1):27–35.
20. She W. H., Cheung T. T. Bridging and downstaging therapy in patients suffering from hepatocellular carcinoma waiting on the list of liver transplantation. Transl Gastroenterol Hepatol. 2016;(1):34.
21. Hotowko W., Wroblewski T., Wojtaszek M. et al. Transarterial Chemoembolization Prior to Liver Transplantation in Patients with Hepatocellular Carcinoma. Ann Transplant. 2015;(20): 764–768.
22. Rotin D. L., Moroz E. A. The problem of modern classifications of hepatocellular carcinoma. Analytical review. Malignant tumors. 2017;7(2):68–75. (In Russ.).
23. Kudo M., Matsui O., Izumi N. et al. JSH Consensus-Based Clinical Practice Guidelines for the Management of Hepatocellular Carcinoma: 2014 Update by the Liver Cancer Study Group of Japan. Liver Cancer. 2014;(3):458–468.
24. Mehta N., Dodge J. L., Grab J. D., Yao F. Y. National Experience on Down-Staging of Hepatocellular Carcinoma Before Liver Transplant: Influence of Tumor Burden, Alpha-Fetoprotein, and Wait Time. Hepatology. 2020;71(3):943–954.

Information about authors:

Polekhin Alexei S., Radiologist, Department of Angiography, Russian Scientific Center of Radiology and Surgical Technologies named after Academician A. M. Granov (Saint Petersburg, Russia), ORCID: 0000-0003-2996-3372; **Tarazov Pavel G.**, Cand. of Sci. (Med.), Professor, Head, Department of Angiography, Russian Scientific Center of Radiology and Surgical Technologies named after Academician A. M. Granov (Saint Petersburg, Russia), ORCID: 0000-0001-9190-116X; **Tileubergenov Inkhat I.**, Cand. of Sci. (Med.), Head, Department of Transplant Surgery, Russian Scientific Center of Radiology and Surgical Technologies named after Academician A. M. Granov (Saint Petersburg, Russia); **Rutkin Igor O.**, Cand. of Sci. (Med.), Surgeon, Russian Scientific Center of Radiology and Surgical Technologies named after Academician A. M. Granov (Saint Petersburg, Russia); **Granov Dmitry A.**, Dr. of Sci. (Med.), Professor, Academician of the Russian Academy of Sciences, Chief, Russian Scientific Center of Radiology and Surgical Technologies named after Academician A. M. Granov (Saint Petersburg, Russia), ORCID: 0000-0002-8746-8452.

© CC Коллектив авторов, 2020
УДК 616.24-006.6 : 616.428-089.87-072.1
DOI: 10.24884/0042-4625-2020-179-6-24-33

ЭФФЕКТИВНОСТЬ И БЕЗОПАСНОСТЬ ВИДЕОАССИСТИРОВАННОЙ МЕДИАСТИНАЛЬНОЙ ЛИМФАДЕНЭКТОМИИ В ЛЕЧЕНИИ НЕМЕЛКОКЛЕТОЧНОГО РАКА ЛЕГКОГО

А. А. Скороход[1, 2*], А. С. Петров[2, 3], А. Р. Козак[1], М. А. Атюков[2], А. О. Нефедов[1], П. К. Яблонский[1, 3]

[1] Федеральное государственное бюджетное учреждение «Санкт-Петербургский научно-исследовательский институт фтизиопульмонологии» Министерства здравоохранения Российской Федерации, Санкт-Петербург, Россия
[2] Санкт-Петербургское государственное бюджетное учреждение здравоохранения «Городская многопрофильная больница № 2», Санкт-Петербург, Россия
[3] Федеральное государственное бюджетное образовательное учреждение высшего образования «Санкт-Петербургский государственный университет», Санкт-Петербург, Россия

Поступила в редакцию 25.08.2020 г.; принята к печати 30.12.2020 г.

ВВЕДЕНИЕ. Ряд исследований демонстрируют преимущество билатеральной медиастинальной лимфаденэктомии в хирургии немелкоклеточного рака легкого (НМРЛ). На разных этапах развития технологий для хирургического доступа к противоположному отделу средостения предлагались стернотомия, видеоторакоскопия и чресшейные варианты видеоассистированных вмешательств. В нашу клиническую практику внедрена видеоассистированная медиастинальная лимфаденэктомия (ВАМЛА).

ЦЕЛЬ. Изучить эффективность и безопасность ВАМЛА в хирургии НМРЛ.

МЕТОДЫ И МАТЕРИАЛЫ. В работу включены материалы обследования и лечения 102 пациентов с НМРЛ. Больные разделены на две группы. В 1-й группе (54 пациента) выполнена ВАМЛА и резекция легкого. Во 2-й группе (48 пациентов) выполнена анатомическая резекция легкого и систематическая ипсилатеральная лимфаденэктомия (СЛД).

РЕЗУЛЬТАТЫ. Среднее число удаленных станций лимфоузлов в 1-й группе составило (7,8±1,7); во 2-й – (4,5±1,2) ($p<0,05$). Среднее число удаленных лимфатических узлов составило (26,0±8,6) против (14,3±6,0) в двух группах соответственно ($p<0,05$). «Скрытое» pN2–N3-метастазирование выявлено у 20 % (7/34) в 1-й группе и у 6,5 % (2/31) пациентов 2-й группы, $p<0,05$. Послеоперационные осложнения отмечены в 33,4 и 29,2 % соответственно ($p>0,05$). Продолжительность послеоперационного койко-дня ((12,7±4,9) против (13,7±6,5)) и длительность плеврального дренирования ((5,5±4,2) против (5,8±4,4)) в обеих группах не отличались ($p>0,05$).

ЗАКЛЮЧЕНИЕ. ВАМЛА является эффективным методом оценки pN-стадии НМРЛ. Расширение объема медиастинальной лимфаденэктомии за счет ВАМЛА безопасно. Выполнение ВАМЛА при левостороннем НМРЛ позволяет увеличить объем лимфаденэктомии в сравнении с СЛД, доступной при ВАТС и торакотомии, что повышает точность послеоперационного N-стадирования. Применение метода ВАМЛА в мини-инвазивной хирургии правостороннего НМРЛ может быть перспективно в случаях высокого риска «скрытого» pN3-поражения, но требует дальнейшего изучения роли контрлатеральной лимфодиссекции.

Ключевые слова: *видеоассистированная медиастинальная лимфаденэктомия, билатеральная лимфодиссекция, немелкоклеточный рак легкого, резекция легкого, хирургическое лечение*

Для цитирования: Скороход А. А., Петров А. С., Козак А. Р., Атюков М. А., Нефедов А. О., Яблонский П. К. Эффективность и безопасность видеоассистированной медиастинальной лимфаденэктомии в лечении немелкоклеточного рака легкого. *Вестник хирургии имени И. И. Грекова*. 2020;179(6):24–33. DOI: 10.24884/0042-4625-2020-179-6-24-33.

* **Автор для связи:** Андрей Андреевич Скороход, ФГБУ «Санкт-Петербургский научно-исследовательский институт фтизиопульмонологии» Минздрава РФ, 197036, Россия, Санкт-Петербург, Лиговский пр., д. 2/4. E-mail: dr.skorokhod@mail.ru.

EFFICIENCY AND SAFETY OF VIDEO-ASSISTED MEDIASTINAL LYMPHADENECTOMY IN THE TREATMENT OF NON-SMALL CELL LUNG CANCER

Andrey A. Skorokhod[1, 2*], Andrey S. Petrov[2, 3], Andrey R. Kozak[1], Mihail A. Atyukov[2], Andrey O. Nefedov[1], Piotr K. Yablonskiy[1, 3]

[1] Saint Petersburg Research Institute of Phthisiopulmonology, Saint Petersburg, Russia
[2] City multidisciplinary hospital № 2, Saint Petersburg, Russia
[3] Saint Petersburg State University, Saint Petersburg, Russia

Received 25.08.20; accepted 30.12.20

INTRODUCTION. A number of studies demonstrate the advantage of bilateral mediastinal lymphadenectomy in surgery of non-small cell lung cancer (NSCLC). For surgical approach to the opposite mediastinum for many years there were

proposed sternotomy, video-thoracoscopy, and transcervical video-assisted interventions. In our practice, we use video-assisted mediastinal lymphadenectomy (VAMLA).

The OBJECTIVE was to learn the efficiency and safety of VAMLA in surgery of NSCLC.

METHODS AND MATERIALS. The study included the materials of examination and treatment of 102 patients with NSCLC. 102 patients were divided into 2 groups. In the 1st group (54 patients), VAMLA and lung resection were performed. In the 2nd group (48 patients): anatomical lung resection and systematic ipsilateral lymphadenectomy (SLD) were performed.

RESULTS. The average number of remote lymph node stations in group 1 was (7.8±1.7); in group 2 – (4.5±1.2) ($p<0.05$). The average number of lymph nodes was 26±8.6 compared to (14.3±6) in both groups, respectively ($p<0.05$). «Occult» pN2-N3 metastasis was detected in 20 % (7/34) of patients of the group 1 and 6.5 % (2/31) of patients of the group 2 ($p<0.05$). The level of postoperative complications in both groups was 33.4 vs. 29.2 %, respectively ($p>0.05$). The duration of the postoperative day ((12.7±4.9) vs. (13.7±6.5)) and the duration of pleural drainage ((5.5±4.2) vs. (5.8±4.4)) did not differ in both groups ($p>0.05$).

CONCLUSION. VAMLA is an effective and safe method for evaluating the pN stage of NSCLC. Performing VAMLA in left-sided NSCLC allows removing significantly more lymph nodes and stations in comparison with SLD available in VATS and thoracotomy, which increases the accuracy of postoperative N-staging. The use of the VAMLA in minimally invasive surgery of right-sided NSCLC may be promising in cases of high risk of «occult» pN3 lesion, but requires further study of the role of contralateral lymphatic dissection.

Keywords: *video-assisted mediastinal lymphadenectomy, VAMLA, bilateral lymphatic dissection, non-small cell lung cancer, lung resection, surgical treatment*

For citation: Skorokhod A. A., Petrov A. S., Kozak A. R., Atyukov M. A., Nefedov A. O., Yablonskiy P. K. Efficiency and safety of video-assisted mediastinal lymphadenectomy in the treatment of non-small cell lung cancer. *Grekov's Bulletin of Surgery*. 2020;179(6):24–33. (In Russ.). DOI: 10.24884/0042-4625-2020-179-6-24-33.

* **Corresponding author:** Andrey A. Skorokhod, Saint Petersburg Research Institute of Phthisiopulmonology, 2/4, Ligovsky str., Saint Petersburg, 197036, Russia. E-mail: dr.skorokhod@mail.ru.

Введение. Лимфаденэктомия является неотъемлемой частью хирургического лечения немелкоклеточного рака легкого (НМРЛ) [1, 2]. Несмотря на продолжающуюся дискуссию об объеме лимфодиссекции у больных раком легкого, доказано, что систематическая лимфаденэктомия (СЛД) способствует достижению радикальности резекции легкого и наиболее точному установлению pN-стадии заболевания, чем любой меньший объем лимфодиссекции [3–5]. В свою очередь, расширение объема медиастинальной лимфаденэктомии, вплоть до билатеральной, приводило к улучшению выживаемости даже при I стадии заболевания [6, 7].

Важно отметить и особенности лимфаденэктомии у больных с левосторонним раком легкого. Хирурги знакомы с техническими сложностями выполнения адекватной СЛД при левосторонних раках [8, 9]. Так, в руководстве ESTS для адекватной лимфаденэктомии паратрахеальных станций (син. групп) слева предлагается разделение артериальной связки и ротация дуги аорты. Эти процедуры нечасто выполняются в рутинной клинической практике [10]. Но самыми «радикальными» в своем подходе были японские авторы [11], предлагавшие стернотомный доступ при левостороннем НМРЛ, что позволило им улучшить выживаемость в группе больных с N2-стадией рака легкого, в том числе за счет контрлатеральной лимфаденэктомии.

Развитие видеоэндоскопических технологий, в свою очередь, дало возможность снизить травматичность хирургического доступа. Это послужило поводом для ряда исследователей шире использовать видеоторакоскопический или видеоассистированный трансцервикальный трансмедиастинальный доступ для билатеральной лимфаденэктомии в лечении НМРЛ и позволило продемонстрировать ее преимущества по сравнению со стандартной ипсилатеральной СЛД [12, 13].

Вариантом выполнения билатеральной лимфаденэктомии является расширенная чресшейная медиастинальная лимфаденэктомия (TEMLA – transcervical extended mediastinoscopic lymphadenectomy), которая была разработана командой доктора M. Zieliński в г. Закопане (Польша). Однако, по свидетельству самих авторов [14], TEMLA является преимущественно «открытым» вмешательством. Другим вариантом мини-инвазивного доступа в средостение является видеоассистированная медиастинальная лимфаденэктомия (ВАМЛА), предложенная в 2002 г. M. Hürtgen et al. [15]. Первый опыт использования обоих методов в клинике показал их преимущество для обеспечения билатеральной лимфодиссекции и более точного установления N-стадии. А применение ВАМЛА способствовало улучшению прогноза жизни пациентов [16]. Однако до сих пор оба метода используются лишь в единичных мировых центрах, что не позволяет экспертам ESTS включить их в алгоритмы лечения НМРЛ и рекомендовать к общему использованию вне клинических исследований [17]. В своей практике мы используем ВАМЛА с 2017 г. Представляло интерес изучить эффективность и безопасность ВАМЛА у больных операбельным НМРЛ путем оценки непосредственных результатов хирургического лечения.

Методы и материалы. Нерандомизированное сплошное исследование проведено на базе Центра торакальной хирургии Санкт-Петербургского НИИ фтизиопульмонологии Минздрава России и Центра торакальной хирургии и интенсивной пульмонологии Городской многопрофильной больницы № 2 Санкт-Петербурга. Первично отобраны 123 функционально операбельных пациента с установленным диагнозом «НМРЛ», находившихся на стационарном лечении с января 2017 г. по январь 2020 г.

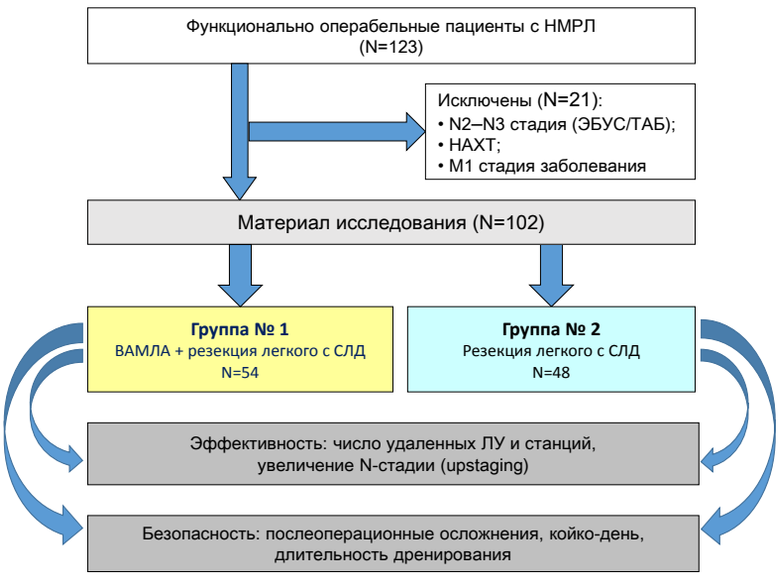

Рис. 1. Дизайн исследования: НАХТ – неоадъювантная химиотерапия; ЛУ – лимфоузлы

Fig. 1. Study design: NACHT-neoadjuvant chemotherapy; LD-lymph nodes

Всем пациентам выполнены стандартный клинический и лабораторный объем обследования, мультиспиральная компьютерная томография груди и живота и видеобронхоскопия. Исследование функционального статуса пациентов проводили с помощью спирометрии, бодиплетизмографии, оценки диффузионной способности легких. При наличии показаний выполняли кардиореспираторное нагрузочное тестирование. Морфологическую верификацию опухоли выполняли с помощью бронхоскопической (78,4 %) или трансторакальной трепан-биопсии (8,8 %), а также срочной интраоперационной биопсии (12,8 %).

Клиническую стадию оценивали в соответствии с VIII изданием Международной анатомической классификации TNM [18] на основании данных мультиспиральной компьютерной томографии груди и живота с внутривенным контрастированием, видеобронхоскопии, позитронно-эмиссионной томографии (выполнена в 34 % случаев), магнитно-резонансной томографии головного мозга, остеосцинтиграфии. Эндобронхиальная ультрасонография с тонкоигольной аспирационной биопсией (ЭБУС/ТАБ) лимфоузлов средостения выполнена в 86 % наблюдений (106/123). Применяли ультразвуковой бронхоскоп EB 1970 UK; *HOYA Pentax*, Tokyo, Japan; и сканер EUB 5500; Hitachi Medical Systems; *Hitachi, Ltd*, Japan). Для классификации медиастинальных лимфоузлов использовали номенклатуру IASLC (2009) [19].

Критерии включения больных: немелкоклеточный рак легкого, соблюдение протокола предоперационного N-стадирования с применением ЭБУС/ТАБ лимфоузлов средостения, выполненная анатомическая резекция легкого с систематической лимфаденэктомией. Из исследования были исключены случаи N2–N3 поражения медиастинальных лимфоузлов, подтвержденные при эндосонографической пункции; больные после неоадъювантной терапии или с IV стадией заболевания. Таким образом, в работу были включены материалы обследования и лечения 102 пациентов (*рис. 1*).

Как показано на *рис. 1*, больные были разделены на две группы. В 1-ю группу включены 54 пациента, которым в одном наркозе выполнены видеоассистированная медиастинальная лимфаденэктомия и резекция легкого. В группу сравнения включены 48 пациентов, которым выполнено стандартное хирургическое вмешательство в объеме анатомической резекции легкого открытым или видеоторакоскопическим доступом и систематической ипсилатеральной лимфаденэктомии. Характеристика пациентов обеих групп исследования приведена в *табл. 1*.

Из данных *табл. 1* видно, что в обеих группах преобладали мужчины с периферическими формами рака легкого; плоскоклеточный вариант и аденокарцинома составили подавляющее большинство случаев. Обе группы пациентов были сопоставимы по размеру опухоли, клинической стадии заболевания, объему резекции и хирургическому доступу. Коморбидный фон и степень выраженности симптомов основного заболевания в соответствии со шкалой ECOG и индексом Карновского статистически не отличались. В 1-й группе преобладали случаи левосторонней локализации опухоли ($p<0,05$).

Технические особенности выполнения ВАМЛА соответствовали оригинальной методике M. Hürtgen et al. (2002) [15]. У всех больных 1-й группы на этапе резекции легкого вскрывали медиастинальную плевру и проводили ревизию средостения для контроля полноценности выполненной лимфаденэктомии в паратрахеальных и бифуркационной зонах. Окончательную стадию заболевания определяли по результатам гистологического исследования всего операционного материала.

Регистрацию послеоперационных осложнений проводили в течение первых 30 суток после хирургического вмешательства в соответствии с классификацией TMM (2011) [20].

Статистический анализ выполнен с использованием пакета программ «IBM SPSS», версия 23. Для сравнения количественных переменных двух независимых выборок, не отвечающих критериям нормального распределения, использовали U-критерий Манна – Уитни. Различия качественных переменных оценивали с помощью критерия χ^2. Достоверными считались различия с уровнем значимости (p) <0,05.

Результаты. Изучен объем медиастинальной лимфодиссекции в каждой группе исследования. Среднее число удаленных станций лимфоузлов в 1-й группе составило (7,8±1,7); во 2-й – (4,5±1,2) ($p<0,05$) на каждого пациента. Среднее число лимфатических узлов, удаленных у каждого пациента, также было больше в 1-й группе: (26,0±8,6) против (14,3±6,0) ($p<0,05$).

Таблица 1

Характеристика пациентов и групп исследования

Table 1

Characteristic of patients and study groups

Показатель		Всего	Группа исследования				p*
			1-я		2-я		
			абс. число	%	абс. число	%	
Число пациентов, n		102	54	100	48	100	>0,05
Средний возраст, лет		(63±8)	(63±8)		(63±7)		
Мужчины, n		71	37	69	34	71	>0,05
Женщины, n		31	17	31	14	29	
ОФВ1, %			(89±22)		(91±22)		>0,05
Средний размер опухоли, мм			(46±26)		(41±15)		>0,05
Левосторонний рак, n		52	39	72	13	25	<0,05
Правосторонний рак, n		50	15	28	35	75	
Центральный рак, n		40	23	43	17	35	>0,05
Периферический рак, n		62	31	57	31	65	
Верхне- и среднедолевая локализация, n		56	25	46	31	64	>0,05
Нижнедолевая локализация, n		46	29	54	17	35	
Гистология, n	Плоскоклеточный	47	28	52	19	40	>0,05
	Аденокарцинома	46	23	42	23	48	
	Крупноклеточный	2	1	2	1	2	
	Диморфный	3	1	2	2	4	
	Немелкоклеточный (без уточнения)	4	1	2	3	6	
Клиническая стадия до операции (VIII издание TNM), n	IA	10	5	9	5	10	>0,05
	IB	13	5	9	8	17	
	IIA	6	4	7	2	4	
	IIB	23	11	20	12	25	
	IIIA	27	16	30	11	23	
	IIIB	20	12	22	8	17	
	IIIC	3	1	2	2	4	
Объем резекции легкого, n	Пневмонэктомия	12	7	13	5	10	>0,05
	Билобэктомия	3	1	2	2	4	
	Лобэктомия	85	45	83	40	83	
	Сегментэктомия	2	1	2	1	2	
Доступ, n	Торакотомия	53	27	50	26	54	>0,05
	ВАТС	49	27	50	22	46	
ECOG, n	0	72	39	72	33	69	>0,05
	1	27	15	28	12	25	
	2	3	0	–	3	6	
Индекс Карновского, n	100	73	40	74	33	70>0,05	>0,05
	90	25	13	24	12	25	
	80	4	1	2	3	6	

Примечание: ОФВ1 – объем форсированного выдоха в первую секунду; * – сопоставимость параметров оценена между двумя группами исследования.

Контрлатеральные станции лимфоузлов удаляли у всех пациентов основной группы исследования. Для левосторонней локализации опухоли группа лимфоузлов 2R удалена в 92,3 % (36/39) случаев, среднее число лимфоузлов при этом составило (2,0±1,0); группа 4R удалена в 100 %, в среднем (5,3±2,5) лимфоузла у каждого пациента. Для правосторонней локализации заболевания группа 2L была удалена в 26,7 % (4/15), в среднем удалялось (1,7±0,5) лимфоузла; группа 4L – в 100 %, среднее число удаленных лимфоузлов составило (3,2±2,6) у каждого пациента.

Мы проанализировали объем ипсилатеральной медиастинальной лимфаденэктомии в каждой

Таблица 2

Объем медиастинальной лимфаденэктомии в зависимости от стороны резекции легкого

Table 2

Number of dissected mediastinal lymph nodes depending on the side of the lung resection

Группы ЛУ		Среднее число удаленных ЛУ		p
		1-я группа	2-я группа	
Правая сторона		N=15	N=35	
	2R	(2,4±1,5)	(1,9±1,4)	p>0,05
	4R	(8,0±4,8)	(5,5±3,5)	p>0,05
	7	(6,4±2)	(3,4±3)	p<0,05
Левая сторона		N=39	N=13	
	2L	(0,5±1,0)	0	p>0,05
	4L	3,5±2,0	(0,5±1,4)	p<0,05
	7	(7,2±2,8)	(3,2±2,0)	p<0,05

Таблица 3

Объем медиастинальной лимфаденэктомии в зависимости от хирургического доступа

Table 3

Number of dissected mediastinal lymphnodes depending on the surgical approach

Доступ		Группы ЛУ	Среднее число удаленных ЛУ		p
			1-я группа	2-я группа	
Правая сторона	Торакотомия (N=23)		N=4	N=19	
		2R	(3,8±1,7)	(1,8±1,4)	p>0,05
		4R	(7,0±1,4)	(5,0±2,6)	p>0,05
		7	(5,5±1,7)	(3,9±1,0)	p>0,05
	ВАТС (N=27)		N=11	N=16	
		2R	(2,0±1,2)	(1,9±1,5)	p>0,05
		4R	(8,5±5,6)	(6,1±4,5)	p>0,05
		7	(6,7±2,2)	(2,8±2,0)	p<0,05
Левая сторона	Торакотомия (N=30)		N=23	N=7	
		2L	(0,5±1,0)	0	p>0,05
		4L	(3,2±2,0)	(0,9±1,9)	p<0,05
		7	6,3±2,2	(3,7±2,0)	p>0,05
	ВАТС (N=22)		N=16	N=6	
		2L	(0,4±0,9)	0	p>0,05
		4L	(3,9±2,3)	(0,2±0,4)	p<0,05
		7	(8,4±3,0)	(1,8±1,0)	p<0,05

группе в зависимости от стороны оперативного доступа (*табл. 2*).

Оказалось, что применение ВАМЛА позволило увеличить объем медиастинальной лимфаденэктомии в каждой группе лимфоузлов средостения. Статистически значимое преимущество ВАМЛА отмечено по объему лимфодиссекции 7-й группы независимо от стороны операции, а также группы 4L при операции слева. Лимфатические узлы 2L встречались лишь в 25 % случаев выполнения ВАМЛА.

Дополнительно нами проанализирован объем ипсилатеральной медиастинальной лимфаденэктомии в зависимости от варианта хирургического доступа отдельно для правой и левой стороны (*табл. 3*).

В ходе исследования было установлено, что максимальная эффективность ВАМЛА по критерию числа удаленных лимфоузлов в 7-й и 4L группах достигалась при ее комбинации с левосторонним видеоассистированным доступом. Также свое преимущество метод продемонстрировал при ВАТС-доступе справа по отношению к бифуркационным лимфоузлам и открытом доступе слева в отношении лимфоузлов 4L.

Сравнивая объем СЛД в зависимости от варианта хирургического доступа, мы установили, что правосторонняя торакотомия и ВАТС-доступ сопоставимы как по числу удаленных лимфоузлов в каждой станции, так и по их сумме ((15,0±5,9) против (16,0±6,7) соответственно), а также по числу удаляемых станций ((4,7±1,4) против (4,8±1,0) соответственно) (p>0,05).

Слева объем выполняемой СЛД при торакотомии больше. Среднее число удаленных бифуркационных

Таблица 4

Осложнения оперативных вмешательств (ТММ, 2011 г.)

Table 4

Complications of surgical treatment (TMM, 2011)

Класс осложнений	1-я группа		2-я группа	
	абс. число	%	абс. число	%
I	6	11,2	–	–
II	7	13,0	6	12,5
IIIa	3	5,6	2	4,2
IIIb	2	3,7	4	8,3
IVa	–	–	–	–
IVb	–	–	–	–
V	–	–	2	4,2
Всего	18	33,4	14	29,2

Примечание: p>0,05.

Таблица 5

Результаты окончательного N-стадирования рака легкого у оперированных больных

Table 5

Results of the final pN-staging of lung cancer in operated patients

pN-стадия	1-я группа		2-я группа	
	абс. число	%	абс. число	%
pN0	38	70,4	34	70,8
pN1a	2	3,7	2	4,2
pN1b	–	–	4	8,3
pN2a1	4	7,4	2	4,2
pN2a2	4	7,4	4	8,3
pN2b	4	7,4	2	4,2
pN3	2	3,7	–	–
Всего	54	100	48	100

* pN1a – поражение 1 станции уровня N1; pN1b – поражение нескольких станций уровня N1; pN2a1 – поражение 1 станции уровня N2 без N1 («прыжковые» метастазы); pN2a2 – поражение уровня N1 и 1 станции уровня N2; pN2b – поражение нескольких станций уровня N2 [21].

лимфоузлов составило (3,7±2,0) при торакотомии против (1,8±1,0) при ВАТС (p=0,06). Соотношение суммы удаленных лимфатических узлов ((14,4±2,7) против (7,8±4,5)) и станций ((4,7±0,5) против (2,7±0,5)) демонстрирует статистически значимое преимущество торакотомного доступа по обоим показателям (p<0,05).

Применение ВАМЛА в 1-й группе исследований, в свою очередь, позволило нивелировать эту разницу для левостороннего рака легкого. Суммы удаленных лимфатических узлов и станций при торакотомии составили (25,0±6,6) и (7,5±1,6). При ВАТС-доступе – (28,0±7,0) и (8,0±1,3) соответственно (p>0,05).

Предварительно выполненная тотальная медиастинальная лимфаденэктомия в доступных зонах позволила избежать дополнительной диссекции в средостении на этапе резекции легкого, что в нашем исследовании привело к сокращению времени резекции: (182±41) мин в 1-й группе против (210±55) мин во 2-й (p<0,05). Объем интраоперационной кровопотери в обеих группах статистически не отличался (p>0,05).

Суммарно послеоперационные осложнения в 1-й группе имели место у 18 пациентов (33,4 %). В структуре осложнений были отмечены гемоторакс (1), пневмоторакс (1), продленный сброс воздуха более 5 дней (7), плевральный выпот (1), пневмония (1), дисфония (9), фибрилляция предсердий (3), кровотечение из острой гастродуоденальной язвы (1). Причиной гемоторакса явилось кровотечение из сосудов грудной стенки. Летальных исходов не было. Дисфония вследствие одностороннего пареза гортани в 2 случаях стала осложнением резекции левого легкого, в остальных 7 развилась при симультанном выполнении ВАМЛА и резекции легкого в одном наркозе.

Во 2-й группе осложнения зафиксированы у 14 (29,2 %) пациентов. Среди них – гемоторакс (2), фибрилляция предсердий (1), пневмония (3), кровотечение из острой гастродуоденальной язвы (1), ателектаз доли (1), продленный сброс воздуха более 5 дней (5), сепсис (2). Во 2-й группе были 2 летальных исхода, которые произошли по причине сепсиса и полиорганной недостаточности.

Таблица 6

Роль ВАМЛА и СЛД в выявлении метастазов в лимфоузлы средостения

Table 6

The role of VAMLA and SLD at the detection of metastases into the mediastinal lymph nodes

Показатель	1-я группа		2-я группа	
	правая сторона	левая сторона	правая сторона	левая сторона
Число наблюдений	N=15	N=39	N=35	N=13
ВАМЛА	5	4*	–	–
СЛД	0	5	8	0

* – в 2 из представленных случаях метастазы также были выявлены в станциях № 5 и 9 за счет СЛД; p<0,05.

Все описанные осложнения стратифицированы в соответствии со шкалой TMM. В случае, если у одного пациента развилось несколько осложнений, то учтено наиболее тяжелое из них в соответствии с системой классификации Ottawa Thoracic Morbidity and Mortality (*табл. 4*).

Из данных *табл. 4* видно, что в обеих группах преобладали малые осложнения I и II класса. Общий уровень осложнений и их тяжесть после резекции легкого в 1-й и 2-й группах больных были сопоставимы (p>0,05).

Сочетание ВАМЛА и анатомической резекции легкого не повлияло на длительность плеврального дренирования: (5,5±4,2) против (5,8±4,4) дня (p>0,05). Послеоперационный койко-день остался сопоставимым в обеих группах: (12,7±4,9) против (13,7±6,5) соответственно (p>0,05).

Результаты окончательного стадирования (pN-стадия) всех оперированных больных приведены в *табл. 5*.

Из данных *табл. 5* видно, что в 1-й группе было выявлено 12 случаев pN2-стадии и 2 (25,9 %) случая pN3-метастазирования; во 2-й группе – 8 (16,7 %) случаев pN2-стадии. Однако достоверного отличия между группами отмечено не было (p>0,05).

Число случаев pN2–N3-стадий, выявленных с помощью ВАМЛА и СЛД, отражено в *табл. 6*.

Данные *табл. 6* демонстрируют, что с помощью ВАМЛА выявлено 9 случаев поражения медиастинальных лимфоузлов. По результатам ипсилатеральной лимфодиссекции не доступных для ВАМЛА станций, в 1-й группе больных дополнительно выявлено 5 случаев pN2-поражения: 3 случая изолированного поражения пара- и (или) субаортальной групп, 1 случай – параэзофагеальной группы, 1 случай – лимфоузлов нижней легочной связки. Во 2-й группе больных при левостороннем раке не было выявлено ни одного случая pN2–N3-метастазирования.

Среди пациентов с N0–N1-стадией в основной группе (N=34) у 7 (20 %) выявлено «скрытое» pN2- и N3-метастазирование (*рис. 2*). Во 2-й группе пациентов стадия заболевания была повышена только у 2 (6,5 %) из 31 (p<0,05).

Обсуждение. Несмотря на многолетний опыт систематической лимфодиссекции при раке легкого, среднее число удаленных лимфоузлов и станций в нашем исследовании составило (14,3±6,0) и (4,5±1,2) соответственно. Это сопоставимо с показателями других авторов [22]. При этом объем выполняемой лимфаденэктомии из правостороннего ВАТС-доступа оказался сопоставимым с таковыми при торакотомии. В то время как объем СЛД при ВАТС-доступе слева оказался практически в 2 раза меньше объема, выполняемого при открытом доступе, что подтвердило выводы H. Wang et al. (2012) [8] и G. Varela et al. (2019) [9].

Применение ВАМЛА позволило повысить общий объем лимфаденэктомии по сравнению с классическим подходом почти в 2 раза. Так, число удаленных групп лимфоузлов достигло (7,8±1,7), а число удаленных лимфатических узлов – (26,0±8,6) в среднем у каждого пациента. Отчасти этот факт объясняется удалением контрлатеральных станций, но, по сравнению с видеоторакоскопическим доступом, при ВАМЛА удалялось больше бифуркационных лимфоузлов, ВАМЛА сделала доступными для исследования лимфоузлы станций 2L и 4L при левостороннем раке. Все это позволило не только нивелировать разницу между объемами выполняемой ипсилатеральной лимфаденэктомии при ВАТС и торакотомии слева, но и привело к более точному определению pN-стадии в соответствии с новыми дескрипторами. Несмотря на отсутствие статистической достоверности, можно предположить, что повышение объема лимфаденэктомии путем ВАМЛА в хирургии левостороннего рака легкого явилось одной из причин более частого выявления N2- и N3-метастазирования.

Объем лимфодиссекции в группах 2R, 4R и 7 при ВАМЛА статистически не отличался от выполняемого при торакотомии справа, а возможность выполнения контрлатеральной лимфодиссекции из правосторонней торакотомии делает бессмысленным симультанное выполнение ВАМЛА и резекцию легкого открытым доступом [23]. В то же время мы показали, что сочетание ВАМЛА с правосторонним ВАТС-доступом способствует более тщательной диссекции бифуркационных лимфоузлов и делает доступными противоположные станции.

В свою очередь, расширение объема медиастинальной лимфаденэктомии с помощью ВАМЛА позволило выявить существенно больше «скрытых»

метастазов в медиастинальные лимфатические узлы: 20 против 6,5 %, в том числе уровня N3. Подобные данные ранее демонстрировались для разных вариантов хирургических доступов: стернотомии [11], ВАМЛА [24, 25], ВАТС-доступа с пересечением артериальной связки [12]. Для ВАМЛА, как и для стернотомии, не доступны лимфатические узлы нижнего этажа средостения, но при этом ВАМЛА отвечает критериям малоинвазивности, а, в сравнении с методикой T. Shibano, способствует сокращению времени однолегочной вентиляции, имеет меньший уровень осложнений и позволяет получить аналогичный результат [12].

Контрлатеральная лимфаденэктомия сегодня не входит в стандартные протоколы хирургического лечения рака легкого, а ее необходимость является предметом дискуссии. Однако, согласно публикации Y. Sakao et al. (2007) [26], cN2-стадия, «непрыжковое» pN2-поражение и мультистанционное pN2-метастазирование являются факторами риска «скрытого» pN3-поражения. Лимфодиссекция противоположных станций у этой категории больных может привести к более точному определению N-стадии и выбору оптимальной тактики послеоперационного лечения.

Изучая вопрос безопасности нового для нас метода, мы акцентировали внимание на длительности послеоперационного дренирования и среднего койко-дня, на частоте послеоперационных осложнений в основной и контрольной группах. В 49 (91 %) случаях пациентам 1-й группы ВАМЛА и резекция легкого выполнены в одном наркозе. Это затрудняло анализ непосредственных осложнений ВАМЛА, тем не менее мы склонны отнести к ним 7 (12,9 %) случаев одностороннего пареза гортани. Это несколько выше продемонстрированных ранее показателей: 12 % в работе G. Leschber et al. (2002) [27], а также 5,9 % в работе S. Call et al. (2016) [28]. Однако нам удалось избежать жизнеугрожающих осложнений, таких как повреждение сосудов средостения, пневмоторакс, хиломедиастинум и медиастинит, описанных в работах B. Witte et al. (2006) [29] и S. Call et al. (2016) [28].

Ввиду того, что подавляющее большинство всех операций в основной группе выполнено симультанно, мы решили проанализировать общий уровень осложнений, зафиксированных после резекции легкого, и стратифицировали их в соответствии с Оттавской шкалой ТММ. Как было показано выше, нами получены сопоставимые результаты в обеих группах больных, а течение послеоперационного периода статистически не отличалось ни по продолжительности плеврального дренирования, ни по длительности госпитализации. Более того, выполнение ВАМЛА ни в одном случае не изменило запланированного объема резекции легкого.

Ограничениями нашего исследования можно считать небольшой объем обеих групп наблюдений

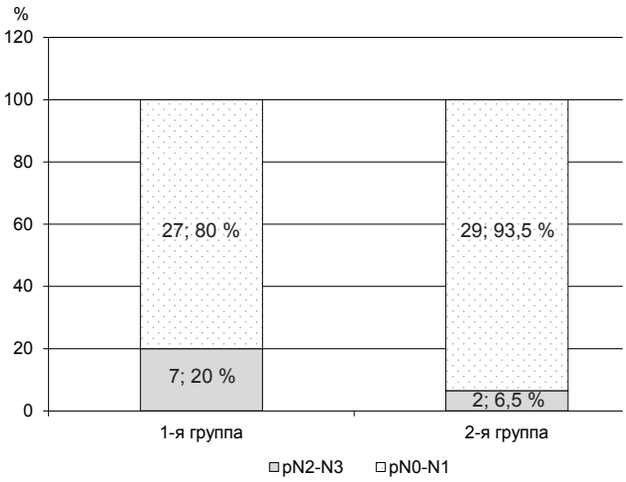

Рис. 2. Увеличение N-стадии в группах исследования
Fig. 2. Increasing the N-stage in the study groups

и их неоднородность по локализации опухоли в зависимости от стороны поражения.

Выводы. 1. Видеоассистированная медиастинальная лимфаденэктомия является эффективным методом оценки pN-стадии НМРЛ.

2. Расширение объема медиастинальной лимфаденэктомии за счет ВАМЛА безопасно и не оказывает негативного влияния на течение послеоперационного периода.

3. Выполнение ВАМЛА в сочетании с резекцией легкого при левостороннем НМРЛ позволяет удалять существенно больше лимфоузлов и станций в сравнении с систематической лимфодиссекцией, доступной при ВАТС и при открытых операциях, что повышает точность послеоперационного N-стадирования.

4. Применение метода ВАМЛА в мини-инвазивной хирургии правостороннего НМРЛ может быть перспективно в случаях высокого риска «скрытого» pN3-поражения, но требует дальнейшего изучения роли контрлатеральной лимфодиссекции.

Конфликт интересов

Авторы заявили об отсутствии конфликта интересов.

Conflict of interest

The authors declare no conflict of interest.

Соответствие нормам этики

Авторы подтверждают, что соблюдены права людей, принимавших участие в исследовании, включая получение информированного согласия в тех случаях, когда оно необходимо, и правила обращения с животными в случаях их использования в работе. Подробная информация содержится в Правилах для авторов. Исследование одобрено локальным этическим комитетом СПб НИИ фтизиопульмонологии Минздрава России.

Compliance with ethical principles

The authors confirm that they respect the rights of the people participated in the study, including obtaining informed consent when it is necessary, and the rules of treatment of animals when they are used in the study. Author Guidelines contains the detailed information. The study was approved by the local Ethics Committee of Saint Petersburg Research Institute of Phthisiopulmonology of the Ministry of Health of the Russian Federation.

ЛИТЕРАТУРА

1. Darling G. E., Allen M. S., Decker P. A. et al. Number of lymph nodes harvested from a mediastinal lymphadenectomy : results of the randomized, prospective American College of Surgeons Oncology Group Z0030 trial // Chest. 2011. Vol. 139, № 5. P. 1124–1129. Doi: 10.1378/chest.10-0859.
2. Отдаленные результаты хирургического лечения больных немелкоклеточным раком легкого при pN0-N1 / П. К. Яблонский, А. С. Петров, И. Ю. Земцова, М. А. Атюков // Вопросы онкологии. 2017. Т. 63, № 1. С. 99–103.
3. Wu X., Xie M., Xu S. Prognostic Significance of the Number of Removed Lymph Nodes in Pathologic Node-Negative Non-small Cell Lung Cancer // Indian J. Surg. 2019. Vol. 81. P. 137–143. Doi: 10.1007/s12262-018-1746-z.
4. Bille A., Woo K. M., Ahmad U. et al. Incidence of occult pN2 disease following resection and mediastinal lymph node dissection in clinical stage I lung cancer patients // Eur. J. Cardiothorac. Surg. 2017. Vol. 51. P. 674–679. Doi: 10.1093/ejcts/ezw400.
5. Mediastinal lymph node dissection versus mediastinal lymph node sampling for early stage non-small cell lung cancer : a systematic review and meta-analysis / X. Huang, J. Wang, Q. Chen, J. Jiang // PLoS One. 2014. Vol. 9, № 10. P. e109979. Doi: 10.1371/journal.pone.0109979.
6. Shen-Tu Y., Mao F., Pan Y. et al. Lymph node dissection and survival in patients with early stage non-small cell lung cancer : A 10-year cohort study // Medicine (Baltimore). 2017. Vol. 96, № 43. P. e8356. Doi: 10.1097/MD.0000000000008356.
7. Wang W., Chen D., Xi K. et al. Impact of different types of lymphadenectomy combined with different extents of tumor resection on survival outcomes of stage I non-small-cell lung cancer : a large-cohort real-world study // Front. Oncol. 2019. Vol. 9. P. 642. Doi: 10.3389/fonc.2019.00642.
8. Wang H, D'Amico T. A. Efficacy of mediastinal lymph node dissection during thoracoscopic lobectomy // Ann. Cardiothorac. Surg. 2012. Vol. 1, № 1. P. 27–32. Doi: 10.3978/j.issn.2225-319X.2012.04.02.
9. Varela G., Jiménez M. F. Dissection of the left paratracheal area is frequently missed during left side non-small cell lung cancer surgery // Journal of Thoracic Disease. 2019. Vol. 11, Suppl. 9. P. 1226–1228. Doi: 10.21037/jtd.2019.03.15.
10. Lardinois D., De Leyn P., Van Schil P. et al. ESTS guidelines for intraoperative lymph node staging in non-small cell lung cancer // Eur. J. Cardiothorac. Surg. 2006. Vol. 30, № 5. P. 787–792. Doi: 10.1016/j.ejcts.2006.08.008;
11. Watanabe Y., Shimizu J., Oda M. et al. Improved survival in left non-small-cell N2 lung cancer after more extensive operative procedure // Thorac. Cardiovasc. Surg. 1991. Vol. 39, № 2. P. 89–94.
12. Shibano T., Tsubochi H., Tetsuka K. et al. Left mediastinal node dissection after arterial ligament transection via video-assisted thoracoscopic surgery for potentially advanced stage I non-small cell lung cancer // J. Thorac. Dis. 2018. Vol. 10, № 12. P. 6458–6465. Doi: 10.21037/jtd.2018.11.86.
13. Anami K., Yamashita S., Yamamoto S. et al. Contralateral mediastinal lymph node micrometastases assessed by video-assisted thoracoscopic surgery in stage I non-small cell left lung cancer // Eur. J. Cardiothorac. Surg. 2013. Vol. 43, № 4. P. 778–782. Doi: 10.1093/ejcts/ezs415.
14. Zieliński M. Transcervical extended mediastinal lymphadenectomy // Thorac. Surg. Clin. 2010. Vol. 20, № 2. P. 215–223. Doi: 10.1016/j.thorsurg.2010.02.007.
15. Radical video-assisted mediastinoscopic lymphadenectomy (VAMLA)--technique and first results / M. Hürtgen, G. Friedel, H. Toomes, P. Fritz // Eur. J. Cardiothorac. Surg. 2002. Vol. 21, № 2. P. 348–351. Doi: 10.1016/s1010-7940(01)01125-3.
16. Turna A., Demirkaya A., Ozkul S. et al. Video-assisted mediastinoscopic lymphadenectomy is associated with better survival than mediastinoscopy in patients with resected non-small cell lung cancer // J. Thorac. Cardiovasc. Surg. 2013. Vol. 146, № 4. P. 774–780. Doi: 10.1016/j.jtcvs.2013.04.036.
17. De Leyn P., Dooms C., Kuzdzal J. et al. Preoperative mediastinal lymph node staging for non-small cell lung cancer : 2014 update of the 2007 ESTS guidelines // Transl. Lung. Cancer Res. 2014. Vol. 3, № 4. P. 225–233. Doi: 10.3978/j.issn.2218-6751.2014.08.05.
18. The eighth edition lung cancer stage classification / F. C. Detterbeck, D. J. Boffa, A. W. Kiss, L. T. Tanona // Chest. 2017. Vol. 151. P. 193–203. Doi: 10.1016/j.chest.2016.10.010.
19. Rusch V. W., Asamura H., Watanabe H. et al. Members of IASLC Staging Committee. The IASLC lung cancer staging project : a proposal for a new international lymph node map in the forthcoming seventh edition of the TNM classification for lung cancer // J. Thorac. Oncol. 2009. Vol. 4, № 5. P. 568–577. Doi: 10.1097/JTO.0b013e3181a0d82e.
20. Ivanovic J., Al-Hussaini A., Al-Shehab D. et al. Evaluating the reliability and reproducibility of the Ottawa Thoracic Morbidity and Mortality classification system // Ann. Thorac. Surg. 2011. Vol. 91, № 2. P. 387–393. Doi: 10.1016/j.athoracsur.2010.10.035.
21. Dacic S. Lung Carcinoma Staging Update // Arch. Pathol. Lab. Med. 2017. Vol. 141, № 7. P. 923–926. Doi: 10.5858/arpa.2016-0387-RA.
22. Шнейдер В. Э., Сехниаидзе Д. Д., Обухова Т. Л. и др. Применение однопортовых видеоторакоскопических вмешательств в радикальном хирургическом лечении рака легкого // Медальянс. 2019. Т. 2. С. 83–90.
23. Infante M., Cariboni U., Alloisio M. et al. Extended bilateral mediastinal dissection via a limited thoracotomy for right-lung cancer // Minerva Chir. 2006. Vol. 61, № 2. P. 177–180.
24. Witte B., Messerschmidt A., Hillebrand H. et al. Combined videothoracoscopic and videomediastinoscopic approach improves radicality of minimally invasive mediastinal lymphadenectomy for early stage lung carcinoma // Eur. J. Cardiothorac. Surg. 2009. Vol. 35, № 2. P. 343–347. Doi: 10.1016/j.ejcts.2008.09.044.
25. Kim H. J., Kim Y.-H., Choi S. H. et al. Video-assisted mediastinoscopic lymphadenectomy combined with minimally invasive pulmonary resection for left-sided lung cancer : feasibility and clinical impacts on surgical outcomes // Eur. J. Cardiothorac. Surg. 2016. Vol. 49. P. 308–313. Doi: 10.1093/ejcts/ezv077.
26. Sakao Y., Miyamoto H., Oh S. et al. Clinicopathological factors associated with unexpected N3 in patients with mediastinal lymph node involvement // J. Thorac. Oncol. 2007. Vol. 2, № 12. P. 1107–1111. Doi: 10.1097/JTO.0b013e31815ba24e.
27. Leschber G., Holinka G., Linder A. Video-assisted mediastinoscopic lymphadenectomy (VAMLA) – a method for systematic mediastinal lymphnode dissection // Eur. J. Cardiothorac. Surg. 2003. Vol. 24, № 2. P. 192–195.
28. Call S., Obiols C., Rami-Porta R. et al. Video-Assisted Mediastinoscopic Lymphadenectomy for Staging Non-Small Cell Lung Cancer // Ann. Thorac. Surg. 2016. Vol. 101, № 4. P. 1326–1333. Doi: 10.1016/j.athoracsur.2015.10.073.
29. Video-assisted mediastinoscopic surgery : clinical feasibility and accuracy of mediastinal lymph node staging / B. Witte, M. Wolf, M. Huertgen, H. Toomes // Ann. Thorac. Surg. 2006. Vol. 82, № 5. P. 1821–1827. Doi: 10.1016/j.athoracsur.2006.05.042.

REFERENCES

1. Darling G. E., Allen M. S., Decker P. A., Ballman K., Malthaner R. A., Inculet R. I., Jones D. R., McKenna R. J., Landreneau R. J., Putnam J. B. Jr. Number of lymph nodes harvested from a mediastinal lymphadenectomy: results of the randomized, prospective American College of Surgeons Oncology Group Z0030 trial. Chest. 2011;139(5):1124–1129. Doi: 10.1378/chest.10-0859.
2. Yablonskiy P. K., Petrov A. S., Zemcova I. Yu., Atyukov M. A. Long-term results of surgical treatment of patients with non-small cell lung cancer with pN0-N1. Voprosy onkologii. 2017;63(1):99–103. (In Russ.).
3. Wu X., Xie M., Xu S. Prognostic Significance of the Number of Removed Lymph Nodes in Pathologic Node-Negative Non-small Cell Lung Cancer. Indian J Surg. 2019;(81):137–143. Doi: 10.1007/s12262-018-1746-z.
4. Bille A., Woo K. M., Ahmad U., Rizk N., Jones D. R. Incidence of occult pN2 disease following resection and mediastinal lymph node dissection in clinical stage I lung cancer patients. Eur J Cardiothorac Surg. 2017;(51):674–679. Doi: 10.1093/ejcts/ezw400.
5. Huang X., Wang J., Chen Q., Jiang J. Mediastinal lymph node dissection versus mediastinal lymph node sampling for early stage non-small cell lung cancer: a systematic review and meta-analysis. PLoS One. 2014;9(10):e109979. Doi: 10.1371/journal.pone.0109979.
6. Shen-Tu Y., Mao F., Pan Y., Wang W., Zhang L., Zhang H., Cheng B., Guo H., Wang Z. Lymph node dissection and survival in patients with early stage non-small cell lung cancer: A 10-year cohort study. Medicine (Baltimore). 2017;96(43):e8356. Doi: 10.1097/MD.0000000000008356.
7. Wang W., Chen D., Xi K., Chen Y., Zhang X., Wen Y., Huang Z., Yu X., Wang G., Zhang R., Zhang L. Impact of different types of lymphadenectomy combined with different extents of tumor resection on survival outcomes of stage I non-small-cell lung cancer: a large-cohort real-world study. Front. Oncol. 2019;(9):642. Doi: 10.3389/fonc.2019.00642.

8. Wang H., D'Amico T. A. Efficacy of mediastinal lymph node dissection during thoracoscopic lobectomy. Ann Cardiothorac Surg. 2012;1(1):27–32. Doi: 10.3978/j.issn.2225-319X.2012.04.02.
9. Varela G., Jiménez M. F. Dissection of the left paratracheal area is frequently missed during left side non-small cell lung cancer surgery. Journal of Thoracic Disease. 2019;11(Suppl 9):1226–1228. Doi: 10. 21037/jtd.2019.03.15.
10. Lardinois D., De Leyn P., Van Schil P., Porta R. R., Waller D., Passlick B., Zielinski M., Lerut T., Weder W. ESTS guidelines for intraoperative lymph node staging in non-small cell lung cancer. Eur J Cardiothorac Surg. 2006;30(5):787–792. Doi: 10.1016/j.ejcts.2006.08.008.
11. Watanabe Y., Shimizu J., Oda M., Hayashi Y., Tatsuzawa Y., Watanabe S., Yoshida M., Iwa T. Improved survival in left non-small-cell N2 lung cancer after more extensive operative procedure. Thorac Cardiovasc Surg. 1991;39(2):89–94.
12. Shibano T., Tsubochi H., Tetsuka K., Yamamoto S., Kanai Y., Minegishi K., Endo S. Left mediastinal node dissection after arterial ligament transection via video-assisted thoracoscopic surgery for potentially advanced stage I non-small cell lung cancer. J Thorac Dis. 2018;10(12):6458–6465. Doi: 10.21037/jtd.2018.11.86.
13. Anami K., Yamashita S., Yamamoto S., Chujo M., Tokuishi K., Moroga T., Mori H., Kawahara K. Contralateral mediastinal lymph node micrometastases assessed by video-assisted thoracoscopic surgery in stage I non-small cell left lung cancer. Eur J Cardiothorac Surg. 2013;43(4):778–782. Doi: 10.1093/ejcts/ezs415.
14. Zieliński M. Transcervical extended mediastinal lymphadenectomy. Thorac Surg Clin. 2010;20(2):215–223. Doi: 10.1016/j.thorsurg.2010. 02.007.
15. Hürtgen M., Friedel G., Toomes H., Fritz P. Radical video-assisted mediastinoscopic lymphadenectomy (VAMLA)--technique and first results. Eur J Cardiothorac Surg. 2002;21(2):348–351. Doi: 10.1016/s1010-7940(01)01125-3.
16. Turna A., Demirkaya A., Ozkul S., Oz B., Gurses A., Kaynak K. Video-assisted mediastinoscopic lymphadenectomy is associated with better survival than mediastinoscopy in patients with resected non-small cell lung cancer. J. Thorac. Cardiovasc. Surg. 2013;146(4):774–780. Doi: 10.1016/j.jtcvs.2013.04.036.
17. De Leyn P., Dooms C., Kuzdzal J., Lardinois D., Passlick B., Rami-Porta R., Turna A., Van Schil P., Venuta F., Waller D., Weder W., Zielinski M. Preoperative mediastinal lymph node staging for non-small cell lung cancer: 2014 update of the 2007 ESTS guidelines. Transl Lung Cancer Res. 2014;3(4):225–233. Doi: 10.3978/j.issn.2218-6751.2014.08.05.
18. Detterbeck F. C., Boffa D. J., Kiss A. W., Tanona L. T. The eighth edition lung cancer stage classification. Chest. 2017;(151):193–203. Doi: 10.1016/j.chest.2016.10.010.
19. Rusch V. W., Asamura H., Watanabe H., Giroux D. J., Rami-Porta R., Goldstraw P. Members of IASLC Staging Committee. The IASLC lung cancer staging project: a proposal for a new international lymph node map in the forthcoming seventh edition of the TNM classification for lung cancer. J Thorac Oncol. 2009;4(5):568–577. Doi: 10.1097/JTO. 0b013e3181a0d82e.
20. Ivanovic J., Al-Hussaini A., Al-Shehab D., Threader J., Villeneuve P. J., Ramsay T., Maziak D. E., Gilbert S., Shamji F. M., Sundaresan R. S., Seely A. J. Evaluating the reliability and reproducibility of the Ottawa Thoracic Morbidity and Mortality classification system. Ann Thorac Surg. 2011;91(2):387–393. Doi: 10.1016/j.athoracsur.2010.10.035.
21. Dacic S. Lung Carcinoma Staging Update. Arch Pathol Lab Med. 2017; 141(7):923–926. Doi: 10.5858/arpa.2016-0387-RA.
22. Schneider V., Sekhniaidze D., Obukhova T., Agasiev M., Lagutov A., Petrov V., Samoilov A., Ganjara I. Use of uniportal VATS in the radical surgical treatment of lung cancer. Medalyans. 2019;(2):83–90.
23. Infante M., Cariboni U., Alloisio M., Testori A., Cioffi U., Bottoni E. Extended bilateral mediastinal dissection via a limited thoracotomy for right-lung cancer. Minerva Chir. 2006;61(2):177–180.
24. Witte B., Messerschmidt A., Hillebrand H., Gross S., Wolf M., Kriegel E., Neumeister W., Hürtgen M. Combined videothoracoscopic and videomediastinoscopic approach improves radicality of minimally invasive mediastinal lymphadenectomy for early stage lung carcinoma. Eur J Cardiothorac Surg. 2009;35(2):343–347. Doi: 10.1016/j.ejcts.2008.09.044.
25. Kim H. J., Kim Y.-H., Choi S. H., Kim H. R., Kim D. K., Park S.-I. Video-assisted mediastinoscopic lymphadenectomy combined with minimally invasive pulmonary resection for left-sided lung cancer: feasibility and clinical impacts on surgical outcomes. Eur J Cardiothorac Surg. 2016;(49):308–313. Doi: 10.1093/ejcts/ezv077.
26. Sakao Y., Miyamoto H., Oh S., Takahashi N., Sakuraba M. Clinicopathological factors associated with unexpected N3 in patients with mediastinal lymph node involvement. J Thorac Oncol. 2007;2(12):1107–1111. Doi: 10.1097/JTO.0b013e31815ba24e.
27. Leschber G., Holinka G., Linder A. Video-assisted mediastinoscopic lymphadenectomy (VAMLA) – a method for systematic mediastinal lymphnode dissection. Eur J Cardiothorac Surg. 2003;24(2):192–195.
28. Call S., Obiols C., Rami-Porta R., Trujillo-Reyes J. C., Iglesias M., Saumench R., Gonzalez-Pont G., Serra-Mitjans M., Belda-Sanchís J. Video-Assisted Mediastinoscopic Lymphadenectomy for Staging Non-Small Cell Lung Cancer. Ann Thorac Surg. 2016;101(4):1326–1333. Doi: 10.1016/j.athoracsur.2015.10.073.
29. Witte B., Wolf M., Huertgen M., Toomes H. Video-assisted mediastinoscopic surgery: clinical feasibility and accuracy of mediastinal lymph node staging. Ann Thorac Surg. 2006;82(5):1821–1827. Doi: 10.1016/j. athoracsur.2006.05.042.

Информация об авторах:

Скороход Андрей Андреевич, врач – торакальный хирург, Санкт-Петербургский научно-исследовательский институт фтизиопульмонологии (Санкт-Петербург, Россия), врач – торакальный хирург, Городская многопрофильная больница № 2 (Санкт-Петербург, Россия), ORCID: 0000-0002-1819-7206; **Петров Андрей Сергеевич**, кандидат медицинских наук, доцент кафедры госпитальной хирургии Медицинского факультета, Санкт-Петербургский государственный университет (Санкт-Петербург, Россия), врач – торакальный хирург, Городская многопрофильная больница № 2 (Санкт-Петербург, Россия), ORCID: 0000-0001-8422-1342; **Козак Андрей Романович,** кандидат медицинских наук, врач – торакальный хирург, зав. туберкулезным легочно-хирургическим отделением № 2, Санкт-Петербургский научно-исследовательский институт фтизиопульмонологии (Санкт-Петербург, Россия), ORCID: 0000-0003-2126-4606; **Атюков Михаил Александрович**, кандидат медицинских наук, врач – торакальный хирург, зав. торакальным хирургическим отделением, Городская многопрофильная больница № 2 (Санкт-Петербург, Россия), ORCID: 0000-0001-6686-6999; **Нефедов Андрей Олегович,** кандидат медицинских наук, врач-онколог, торакальный хирург, старший научный сотрудник, Санкт-Петербургский научно-исследовательский институт фтизиопульмонологии (Санкт-Петербург, Россия), ORCID: 0000-0001-6228-182X; **Яблонский Петр Казимирович**, доктор медицинских наук, профессор, директор, Санкт-Петербургский научно-исследовательский институт фтизиопульмонологии (Санкт-Петербург, Россия), декан Медицинского факультета, зав. кафедрой госпитальной хирургии, Санкт-Петербургский государственный университет (Санкт-Петербург, Россия), ORCID: 0000-0003-4385-9643.

Information about authors:

Skorokhod Andrey A., Thoracic Surgeon, Saint Petersburg Research Institute of Phthisiopulmonology (Saint Petersburg, Russia), Thoracic Surgeon, City multidisciplinary hospital № 2 (Saint Petersburg, Russia), ORCID: 0000-0002-1819-7206; **Petrov Andrey S.,** Cand. of Sci. (Med.), Associate Professor of the Department of Hospital Surgery, Faculty of Medicine, Saint Petersburg State University (Saint Petersburg, Russia), Thoracic Surgeon, City multidisciplinary hospital № 2 (Saint Petersburg, Russia), ORCID: 0000-0001-8422-1342; **Kozak Andrey R.,** Cand. of Sci. (Med.), Thoracic Surgeon, Head of the Tuberculosis Pulmonary Surgical Department № 2, Saint Petersburg Research Institute of Phthisiopulmonology (Saint Petersburg, Russia), ORCID: 0000-0003-2126-4606; **Atyukov Mihail A.,** Cand. of Sci. (Med.), Thoracic Surgeon, Head of the Thoracic Surgical Department, City multidisciplinary hospital № 2 (Saint Petersburg, Russia), ORCID: 0000-0001-6686-6999; **Nefedov Andrey O.,** Cand. of Sci. (Med.), Oncologist, Thoracic Surgeon, Senior Research Fellow, Saint Petersburg Research Institute of Phthisiopulmonology (Saint Petersburg, Russia), ORCID: 0000-0001-6228-182X; **Yablonskiy Piotr K.**, Dr. of Sci. (Med.), Professor, Director, Saint Petersburg Research Institute of Phthisiopulmonology (Saint Petersburg, Russia), Dean of the Faculty of Medicine, Head of the Department of Hospital Surgery, Saint Petersburg State University (Saint Petersburg, Russia), ORCID: 0000-0003-4385-9643.

© CC Коллектив авторов, 2020
УДК 616.61-006.6-089.81
DOI: 10.24884/0042-4625-2020-179-6-34-43

МАЛОИНВАЗИВНЫЕ ТЕХНОЛОГИИ ХИРУРГИЧЕСКОГО ЛЕЧЕНИЯ РАКА ПОЧКИ

С. А. Ракул[1, 2]*, П. Н. Ромащенко[2], К. В. Поздняков[1], Н. А. Майстренко[2], Р. А. Елоев[1]

[1] Санкт-Петербургское государственное бюджетное учреждение здравоохранения «Городская больница № 40 Курортного района», Санкт-Петербург, г. Сестрорецк, Россия
[2] Федеральное государственное бюджетное военное образовательное учреждение высшего образования «Военно-медицинская академия имени С. М. Кирова» Министерства обороны Российской Федерации, Санкт-Петербург, Россия

Поступила в редакцию 31.08.2020 г.; принята к печати 30.12.2020 г.

ЦЕЛЬ. Представить тенденцию развития, возможности и непосредственные результаты современного малоинвазивного хирургического лечения больных раком почки.

МЕТОДЫ И МАТЕРИАЛЫ. Изучены результаты хирургического лечения 368 больных раком почки в период с 2012 по 2019 г., которым выполнены резекция почки (РП) у 228 (60,6 %) и радикальная нефрэктомия (РНЭ) – у 148 (39,4 %) пациентов. Опухоли в стадии cT1a установлены у 148 (39,4 %) больных, cT1b – у 145 (38,6 %), cT2a – у 58 (15,4 %), cT2b-cTxN1M1 – у 25 (6,7 %). Операции выполняли открытым (3,7 %), лапароскопическим (50,3 %) и робот-ассистированным (46,0 %) доступами с оценкой непосредственных хирургических и онкологических результатов лечения.

РЕЗУЛЬТАТЫ. Частота выполнения РП у больных раком почки в стадии cT1a, cT1b и cT2a составила 89,9, 57,2 и 20,7 %. При опухолях cT2b-cTxN1M1 стадии произведена РНЭ. Частота РП при стадиях cT1a, cT1b и cT2a постоянно нарастала и в 2019 г. превысила 80 %. Малоинвазивные технологии (МИТ) при РП применяли в 98,3 % случаев, при РНЭ – в 92,2 %. Частота послеоперационных осложнений после РП и РНЭ при cT1a-, cT1b-, cT2a-стадиях составила 14,3 и 6,7, 16,9 % и 3,2, 16,7 и 2,2 % соответственно. После РНЭ при опухолях cT2b-c-TxN1M1 осложнения развились у 20,0 % больных. Положительный хирургический край после РП при опухоли cT1a зафиксирован в 0,7 % случаев, при cT1b – в 2,4 %; при cT2a и после РНЭ – не выявлен.

ЗАКЛЮЧЕНИЕ. Нами показана устойчивая тенденция к превалирующему применению МИТ при лечении больных раком почки, в том числе и при выполнении органосохраняющих операций. Внедрение робот-ассистированной хирургии обеспечивает принципиальное расширение границ применения МИТ. Очевидное увеличение числа послеоперационных осложнений при выполнении РП относительно РНЭ можно считать ожидаемым с учетом роста сложности операций, но их характер не повлиял на исход лечения с учетом обеспечиваемых для пациентов функциональных преимуществ. Развитие и широкое внедрение МИТ в клиническую практику является закономерным и неизбежным путем развития хирургического лечения рака почки.

Ключевые слова: *рак почки, резекция почки, радикальная нефрэктомия, робот-ассистированная резекция почки, малоинвазивная хирургия, осложнения резекции почки*

Для цитирования: Ракул С. А., Ромащенко П. Н., Поздняков К. В., Майстренко Н. А., Елоев Р. А. Малоинвазивные технологии хирургического лечения рака почки. *Вестник хирургии имени И. И. Грекова*. 2020;179(6):34–43. DOI: 10.24884/0042-4625-2020-179-6-34-43.

* **Автор для связи:** Сергей Анатольевич Ракул, СПбГБУЗ «Городская больница № 40», 197706, Россия, Санкт-Петербург, г. Сестрорецк, ул. Борисова, д. 9, лит. Б. E-mail: 79119257502@yandex.ru.

MINIMALLY INVASIVE TECHNOLOGIES FOR SURGICAL TREATMENT OF KIDNEY CANCER

Sergey A. Rakul[1, 2]*, Pavel N. Romashchenko[2], Kirill V. Pozdnyakov[1], Nikolay A. Maistrenko[2], Rustam A. Eloev[1]

[1] City Hospital No. 40 of Kurortny District, Saint Petersburg, Sestroretsk, Russia
[2] Military Medical Academy, Saint Petersburg, Russia

Received 31.08.20; accepted 30.12.2020

The OBJECTIVE was to analyze the developmental trends, possibilities and outcomes of applying minimally invasive technologies in surgical treatment for kidney cancer.

METHODS AND MATERIALS. The study included 368 surgeries for kidney tumors which were performed from 2012 to 2019. Partial nephrectomy (PN) was performed in 228 (60.6 %) cases, radical nephrectomy (RN) – in 148 (39.4 %) cases. Tumors of the stage cT1a detected in 148 (39.4 %), cT1b – 145 (38.6 %), cT2a – 58 (15.4 %), cT2b-cTxN1M1 – 25 (6.7 %) patients. Operations were performed using open (3.7 %), laparoscopic (50.3 %), robotic (46.0 %) approaches with assessment of surgical and oncological outcomes of treatment.

RESULTS. The incidence rate of PN in patients with kidney cancer at the stages cT1a, cT1b and cT2a was 89.9, 57.2 and 20.7 %. RN was performed in all cases of tumor stage cT2b-cTxN1M1. The frequency of PN at the stages cT1a, cT1b and cT2a in 2019 exceeded 80 %. Minimally invasive technologies (MIT) for PN was used in 98.3 %, for RN – in 92.2 % of cases. The incidence rate of postoperative complications after PN and RN at stages cT1a, cT1b, cT2a was 14.3and 6.7, 16.9 and 3.2, 16.7 and 2.2 %, respectively. Complications after RN at tumors of the stage cT2b-cTxN1M1 occurred in 20.0 % of patients. Positive surgical margin (PSM) occurred after PN for tumors of the stage cT1a in 0.7 % of cases; for cT1b – in 2.4 %; for cT2a and after RN – was not determined.

CONCLUSION. Our study demonstrates a steady tendency towards an increase in the number of MIT for kidney tumors, including when performing organ-preserving surgeries. Robot-assisted surgery allows to expand the indications to use a minimally MIT even in the most difficult clinical cases. The frequency of complications after RP compared with RN is higher because the complexity of the operation increases, and these complications did not affect the outcome of treatment, taking into account the functional advantages provided for patients. The development and widespread introduction of minimally MIT into clinical practice is an evident and inevitable way to develop surgical treatment of kidney cancer.

Keywords: *kidney cancer, partial nephrectomy, robotic-assisted partial nephrectomy, minimally invasive surgery, complications of partial nephrectomy*

For citation: Rakul S. A., Romashchenko P. N., Pozdnyakov K. V., Maistrenko N. A., Eloev R. A. Minimally invasive technologies for surgical treatment of kidney cancer. *Grekov's Bulletin of Surgery*. 2020;179(6):34–43. (In Russ.). DOI: 10.24884/0042-4625-2020-179-6-34-43.

* **Corresponding author:** Sergey A. Rakul, City Hospital No. 40 of Kurortny District, 9, lit. B, Borisova str., Sestroretsk, Saint Petersburg, Russia. E-mail: 79119257502@yandex.ru.

Введение. Рак почки является распространенным заболеванием, ежегодно в мире диагностируется более 350 тысяч новых случаев [1]. В России в 2018 г. выявлено более 20 тысяч первичных больных, а за последние 10 лет прирост заболеваемости в стране составил 40–48 % [2]. Широкое внедрение в клиническую практику компьютерной томографии (КТ) способствовало не только росту выявления заболевания в целом, но и повышению уровня диагностики опухолей почек на ранних стадиях [3].

Основным методом лечения рака почки является хирургический, и за последние 20 лет он принципиально усовершенствован, что связано с внедрением в хирургическую практику малоинвазивных методик, которые привели к значительному сокращению числа открытых операций. Лапароскопические (ЛС) и робот-ассистированные (РА) вмешательства вытесняют традиционные варианты операций – открытую радикальную нефрэктомию (РНЭ) и резекцию почки (РП). Это позволило существенно уменьшить инвазивность хирургического вмешательства, объем кровопотери, риск послеоперационных осложнений, а также сократить длительность пребывания больного в стационаре [4–7].

Значительно увеличилась доля органосохраняющих операций, преимуществами которых являются снижение риска развития хронической болезни почек, кардиоваскулярных осложнений, увеличение общей выживаемости в сравнении с результатами РНЭ [8–10]. Внедрение в онкоурологическую практику современных методик оперативных вмешательств при помощи роботических систем позволило значительно расширить показания для органосохраняющего лечения больных раком почки [11–13].

Однако сведения, касающиеся применения роботических технологий в хирургическом лечении больных, страдающих раком почки, в отечественной литературе представлены недостаточно [5]. Поэтому очень актуальной является оценка эффективности применения современных малоинвазивных методик оперативного лечения больных раком почки.

Цель – представить тенденцию развития, возможности и непосредственные результаты современного малоинвазивного хирургического лечения больных раком почки.

Методы и материалы. Проведен анализ результатов лечения 368 больных раком почки, которым в урологическом отделении ГБУЗ «Городская больница № 40» Санкт-Петербурга и клинике факультетской хирургии им. С. П. Фёдорова Военно-медицинской академии в период с 2012 по 2019 г. выполнено 376 операций. Четырем пациентам с двусторонним поражением почек последовательно проведены вмешательства с обеих сторон. Все пациенты прошли предоперационное обследование, включавшее в себя стандартные лабораторные, клинические и инструментальные исследования, в том числе компьютерную (КТ) или магнитно-резонансную томографию (МРТ) живота и груди, по результатам которых проведено клиническое стадирование онкологического заболевания (*табл. 1*).

В выборке преобладали мужчины, возраст пациентов на момент операции составил (61,3±11,1) года. По данным КТ/МРТ, у 39,4 % наблюдаемых размеры опухоли не превышали 4,0 см, у 38,6 и 15,4 % были в пределах от 4,1–7,0 и до 7,1–10,0 см соответственно. У оставшихся 6,7 % величина новообразования превышала 10,0 см. Локализованная (cT1–2N0M0), местно-распространенная (cT3N0M0) и метастатическая (cTxN1Mx–cTxNxM1) формы заболевания диагностированы в 89,3; 3,7 и 7,0 % случаев соответственно.

С 2012 г. применяли преимущественно лапароскопический доступ, как для радикальной нефрэктомии, так и для резекции почки. Открытый доступ применяли при наличии противопоказаний к карбоксиперитонеуму и при новообразованиях почки, осложненных тромбозом нижней полой вены. С августа 2013 г. после внедрения в практику роботизированной

Таблица 1

Клинические данные оперированных пациентов

Table 1

Clinical data of operated patients

Клинический показатель		Вариант операции		Итого
		резекция почки	радикальная нефрэктомия	
Абс. число, n (%)		228 (60,6)	148 (39,4)	376 (100)
Средний возраст, лет		(59,4±11,5)	(63,8±9,8)*	(61,3±11,1)
Пол пациента, м/ж		107/99	92/63	199/162
Размер опухоли, число пациентов, n (%)	≤4,0	133 (89,9)	15 (10,1)	148 (39,4)
	4,1–7,0	83 (57,2)	62 (42,8)	145 (38,6)
	7,1–10,0	12 (20,7)	46 (79,3)	58 (15,4)
	>10,0	–	25 (100)	25 (6,7)
Стадия, число пациентов, n (%)	cT1-2N0M0	224 (67,1)	110 (32,9)	334 (89,3)
	cT3N0M0	–	14(100)	14 (3,7)
	cTxN1M1	2 (7,7)	24 (92,3)	26 (7,0)
Доступ, число пациентов, n (%)	Открытый	4 (1,8)	10 (6,8)	14 (3,7)
	Лапароскопический	66 (29,0)	123 (83,1)	189 (50,3)
	Робот-ассистированный	158 (69,3)	15 (10,2)	173 (46,0)

* – p=0,0001; cTxN1M1 – любая стадия по T, но N1 и M1 (метастатические формы рака).

хирургической системы da Vinci Si (*Intuitive Surgical*, USA) мы начали применять робот-ассистированный доступ для выполнения органосохраняющих операций при размерах опухоли почки до 10,0 см, а также радикальной/циторедуктивной нефрэктомии при крупных новообразованиях почки (>10,0 см) с поражением регионарных лимфатических узлов и (или) с тромботическими массами в нижней полой вене (cT2b-c-TxN1M1) при отсутствии противопоказаний к формированию карбоксиперитонеума. Проведена оценка непосредственных хирургических и онкологических результатов лечения. Стратификация осложнений операций выполнена по классификации Clavien – Dindo [14]. Удаленные органы и ткани подвергли гистологическому исследованию с целью морфологической верификации диагноза и стадирования онкологического процесса. В послеоперационном периоде проводили динамическое наблюдение за оперированными больными с периодическим выполнением КТ груди и живота согласно рекомендациям Европейской ассоциации урологов [11]. Средний период наблюдения составил (36,3±26,4) месяца. У 4 пациентов через (16,1±14,1) месяца выявили рецидив рака почки после предшествующего органосохраняющего лечения. Они были прооперированы повторно – выполнена лапароскопическая радикальная нефрэктомия.

Статистический анализ результатов выполняли при помощи стандартных программ («MS Office», «Statistica 9.0»). Для сопоставления результатов исследований зависимых групп был использован критерий Вилкоксона, независимых – критерий Фишера. Статистически значимым для всех показателей считали критерий достоверности (p<0,05).

Результаты. Резекцию почки выполнили 228 (60,6 %) пациентам, остальным 148 (39,4 %) – радикальную/циторедуктивную нефрэктомию. При РНЭ чаще (вне зависимости от размера опухоли и стадии онкологического процесса) применяли лапароскопический доступ (60,0–93,3 %) (*рис. 1*).

Резекцию почки осуществляли преимущественно с применением хирургического робота Да Винчи (59,4–91,7 %). Этим способом чаще оперировали больных со сравнительно большими размерами опухоли (*рис. 2*).

Традиционные открытые вмешательства выполнены всего у 14 (3,7 %) больных (*табл. 1*). При малых новообразованиях (до 4,0 см, стадия cT1a) относительная частота резекции почки увеличилась с 71,1 % в 2012 г. до 90,0–100,0 % в 2018–2019 гг. При новообразованиях размерами 4,1–7,0 см (стадия cT1b) и 7,1–10,0 см (стадия cT2a) прирост этого показателя составил более 60,0 и 80,0 % соответственно.

Пациентам с новообразованием почки размерами до 4,0 см (стадия cT1a) РП выполнили в 89,9 % случаев, у остальных (15 человек, 10,1 %) – РНЭ (*табл. 2*).

Больные, подвергнутые радикальной нефрэктомии, достоверно отличались по возрасту, размерам опухоли и частоте гемотрансфузии (p<0,05). Продолжительность операции, объем кровопотери, частота хирургических осложнений и длительность госпитализации в исследуемых группах достоверно не различались. Частота всех послеоперационных осложнений после резекции почки была достоверно выше, чем после нефрэктомии (14,3 против 6,7 %). ПХК зафиксирован только у 1 пациента (0,7 %) после РП.

Клинические показатели пациентов и результаты хирургических вмешательств при опухолях почек размерами 4,1–7,0 см (стадия cT1b) приведены в *табл. 3*. В этой группе РП выполняли несколько чаще (57,2 %), чем РНЭ (42,8 %) (*табл. 3*).

Больные, подвегнутые РНЭ, достоверно отличались старшим возрастом и большими размерами новообразования. Резекция почки при таких разме-

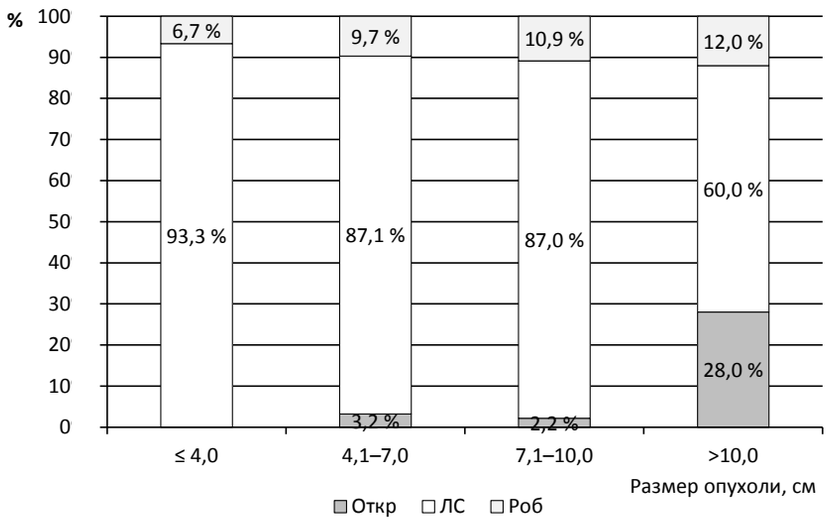

Рис. 1. Варианты доступов при радикальной нефрэктомии в зависимости от размеров опухоли: Роб – робот-ассистированный; ЛС – лапароскопический; Откр – открытый

Fig. 1. Variants of approaches for radical nephrectomy depending on the size of the tumor: Роб – robot-assisted; ЛС – laparoscopic; Откр – open

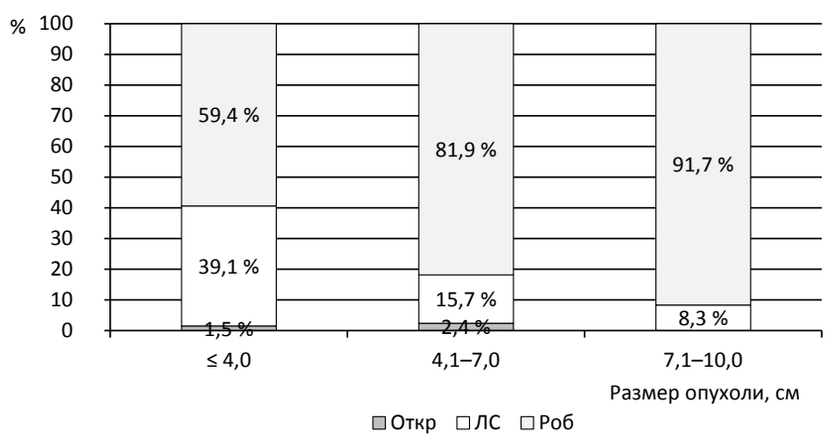

Рис. 2. Варианты доступов при резекции почки в зависимости от размеров опухоли

Fig. 2. Access options for kidney resection depending on the size of the tumor

рах опухоли является сложным оперативным вмешательством и характеризовалась достоверно бóльшей длительностью и частотой послеоперационных осложнений, в том числе требовавших дополнительных хирургических вмешательств (Clavien ≥3) ($p<0,05$). Объем кровопотери и частота гемотрансфузий были сопоставимы в обеих группах оперированных ($p>0,05$). Длительность госпитализации была достоверно короче у пациентов, подвергнутых органосохраняющему лечению ($p<0,05$). ПХК выявили в 2 (2,4 %) случаях после выполнения РП.

При размерах опухоли почки 7,1–10,0 см (стадия cT2a) РП выполнили в каждом 5-м случае (20,7 %), у остальных (79,3 %) – РНЭ (*табл. 4*).

Резекция крупного новообразования почки является более сложной операцией, чем радикальная нефрэктомия, и поэтому характеризуется бóльшей продолжительностью вмешательства и кровопотерей, а также более частым развитием послеоперационных осложнений ($p\leq0,05$).

Все больные (25 человек) с опухолью размерами более 10,0 см, местно-распространенным и метастатическим опухолевым процессом (cT2b-cTxN1M1) подверглись радикальной/циторедуктивной нефрэктомии (*табл. 5*).

Массивный опухолевый тромбоз нижней полой вены выявлен у половины больных. Малоинвазивные оперативные вмешательства выполнены в 72,0 % случаев и открытым доступом – у 28,0 % (*рис. 1*). В том числе у 3 пациентов выполнена робот-ассистированная РНЭ с удалением поддиафрагмального опухолевого тромба из нижней полой вены (*рис. 3*).

Результаты хирургического лечения этой группы больных указывают на крайне высокую сложность и инвазивность этих вмешательств, что подтверждается наибольшей продолжительностью операций, массивной кровопотерей, высокой частотой гемотрансфузий, а также длительностью госпитализации (*табл. 5*). Послеоперационные осложнения

Таблица 2

Клинические данные пациентов и результаты хирургических вмешательств при опухолях почек до 4,0 см (стадия cT1a)

Table 2

Clinical data of patients and results of surgical interventions for renal tumors up to 4.0 cm (stage cT1a)

Показатель	Вариант операции		p
	резекция почки	радикальная нефрэктомия	
Абс. число, n (%)	133 (89,9)	15 (10,1)	–
Средний возраст, лет	(59,1±11,7)	(67,8±10,9)	0,006
Средний размер опухоли, см	(2,9±0,8)	(3,4±0,6)	0,02
Средняя продолжительность операции, мин	(146±46)	(137±51)	0,5
Средняя кровопотеря, мл	(183±246)	(259±339)	0,29
Частота гемотрансфузий, n (%)	2 (1,5)	5 (33,3)	0,0004
Послеоперационные осложнения, n (%)	19 (14,3)	1 (6,7)	0,35
Хирургические осложнения (Clavien – Dindo ≥3), n (%)	13 (9,8)	1 (6,7)	0,68
Длительность госпитализации, сутки	(6,4±4,1)	(7,2±3,9)	0,47
ПХК*, n (%)	1 (0,7)	0	–

* ПХК – положительный хирургический край.

Таблица 3

Клинические показатели пациентов и результаты хирургических вмешательств при опухолях почек размерами 4,1–7,0 см (стадия cT1b)

Table 3

Clinical data of patients and the results of surgical interventions for renal tumors measuring 4.1–7.0 cm (stage cT1b)

Показатель	Вариант операции		p
	резекция почки	радикальная нефрэктомия	
Абс. число, n (%)	83 (57,2)	62 (42,8)	–
Средний возраст, лет	(60,3±11,0)	(64,9±9,7)	0,01
Средний размер опухоли, см	(5,2±0,9)	(5,7±0,9)	0,001
Средняя продолжительность операции, мин	(180±40)	(129±49)	0,0001
Средняя кровопотеря, мл	(304±384)	(192±314)	0,07
Частота гемотрансфузий, n (%)	7 (8,4)	3 (4,84)	0,39
Послеоперационные осложнения, n (%)	14 (16,9)	2 (3,2)	0,004
Хирургические осложнения (Clavien – Dindo ≥3), n (%)	10 (12,2)	2 (3,2)	0,04
Длительность госпитализации, сутки	(6,6±3,4)	(8,4±5,0)	0,02
ПХК, n (%)	2 (2,4)	0	–

развились у 20,0 % больных, и более половины из них (12,0 %) были разрешены повторными хирургическими вмешательствами (Clavien ≥3). Следует отметить, что все случаи робот-ассистированной радикальной/циторедуктивной нефрэктомии с тромбэктомией завершились без каких-либо осложнений.

Среди оперированных нами пациентов интраоперационная летальность отсутствовала, 30-дневная смертность зафиксирована в 1 (0,3 %) случае, в связи с тромбоэмболией легочной артерии после циторедуктивной нефрэктомии с тромбэктомией из нижней полой вены, выполненной открытым способом.

Обсуждение. В настоящее время имеется приоритет малоинвазивных вмешательств в лечении больных раком почки, благодаря чему удалось уменьшить сроки пребывания пациентов в стационаре, минимизировать дискомфорт после операции, сократить период госпитализации и реабилитации [15]. По данным литературы [6–7], малоинвазивные (лапароскопический и робот-ассистированный) варианты хирургического лечения рака почки используются при РНЭ в 35–72 %, а при РП – в 64–66 %. В нашей работе малоинвазивные вмешательства осуществлены у 96,3 % больных (при радикальной нефрэктомии в 93,3 % случаев, при резекции почки – в 98,2 %). В группе пациентов, подвергнутых РНЭ, отмечается преобладание лапароскопического доступа (83,1 %), что обусловлено его малоинвазивностью, относительно меньшей стоимостью и равнозначной эффективностью. Показанием для робот-ассистированной радикальной нефрэктомии является необходимость выполнения расширенной лимфаденэктомии и (или) удаления опухолевого тромба из просвета нижней

Таблица 4

Клинические показатели пациентов и результаты хирургических вмешательств при опухолях почек размерами 7,1–10,0 см (стадия cT2a)

Table 4

Clinical data of patients and the results of surgical interventions for renal tumors measuring 7.1–10.0 cm (stage cT2a)

Показатель	Вариант операции		p
	резекция почки	радикальная нефрэктомия	
Абс. число, n (%)	12 (20,7)	46 (79,3)	–
Средний возраст, лет	(55,5±11,3)	(62,8±9,6)	0,02
Средний размер опухоли, см	(8,2±1,1)	(8,5±0,8)	0,3
Средняя продолжительность операции, мин	(204±63)	(137±38)	0,0001
Средняя кровопотеря, мл	(433±551)	(181±182)	0,01
Частота гемотрансфузий, n (%)	2 (16,7)	4 (8,7)	0,46
Послеоперационные осложнения, n (%)	2 (16,7)	1 (2,2)	0,09
Хирургические осложнения (Clavien – Dindo ≥3), n (%)	2 (16,7)	0	0,01
Длительность госпитализации, сутки	(5,9±1,0)	(7,9±5,6)	0,2
ПХК, n (%)	0	0	–

Таблица 5

Клинические показатели пациентов и результаты нефрэктомии при опухолях почек размерами >10,0 см (cT2b-cTxN1M1)

Table 5

Clinical data of patients and results of nephrectomy for renal tumors >10.0 cm (cT2b-cTxN1M1)

Показатель	Нефрэктомия
Абс. число	25
Средний возраст, лет	(60,5±9,2)
Средний размер опухоли, см	(12,9±2,8)
Средняя продолжительность операции, мин	(230±118)
Средняя кровопотеря, мл	(980±1568)
Частота гемотрансфузий, n (%)	8 (32,0)
Послеоперационные осложнения, n (%)	5 (20,0)
Хирургические осложнения (Clavien – Dindo ≥3), n (%)	3 (12,0)
Длительность госпитализации, сутки	(10,7±8,9)
ПХК, n (%)	0

полой вены. Традиционный открытый доступ был применен нами только в 3,7 % случаев при наличии противопоказаний к карбоксиперитонеуму, а также при наличии массивных опухолевых тромботических масс в нижней полой вене.

Прогресс хирургической техники и накопление практического опыта позволили расширить показания к органосохраняющим операциям при раке почки, включая крупные (>7,0 см) и сложные (интрапаренхиматозные) образования. Резекцию почки следует выполнять во всех случаях, когда это позволяют квалификация хирурга, технические возможности и соблюдение онкологических принципов операции [9, 16]. Соответственно, удельный вес резекции почки в структуре операций по поводу рака почки за последние 15 лет увеличился с 20 до 53 % [17, 18].

Лапароскопическая РП является более сложной операцией, чем лапароскопическая РНЭ, и требует бóльшего хирургического опыта. Этот фактор ограничивает реализацию малоинвазивных органосохраняющих операций при крупных и сложных опухолях. В настоящее время эта проблема в значительной мере решается внедрением робот-ассистированных технологий. Применение нами робототехники позволило значительно увеличить число вмешательств с сохранением пораженного органа. Так, при малых образованиях почки (стадия cT1a) ее резекция была осуществлена практически у всех пациентов (90 % и более), при образованиях 4–7 см (стадия cT1b) – практически у $^{2}/_{3}$ (57,2 %), при образованиях 7–10 см (стадия cT2a) – у каждого 5-го (20,7 %). По данным литературы [6, 19–22], эти показатели составили 59,0–73,0, 20,0–37,0 и 6,0 % соответственно.

По данным различных зарубежных исследований [23, 24], послеоперационные осложнения после робот-ассистированной резекции почки

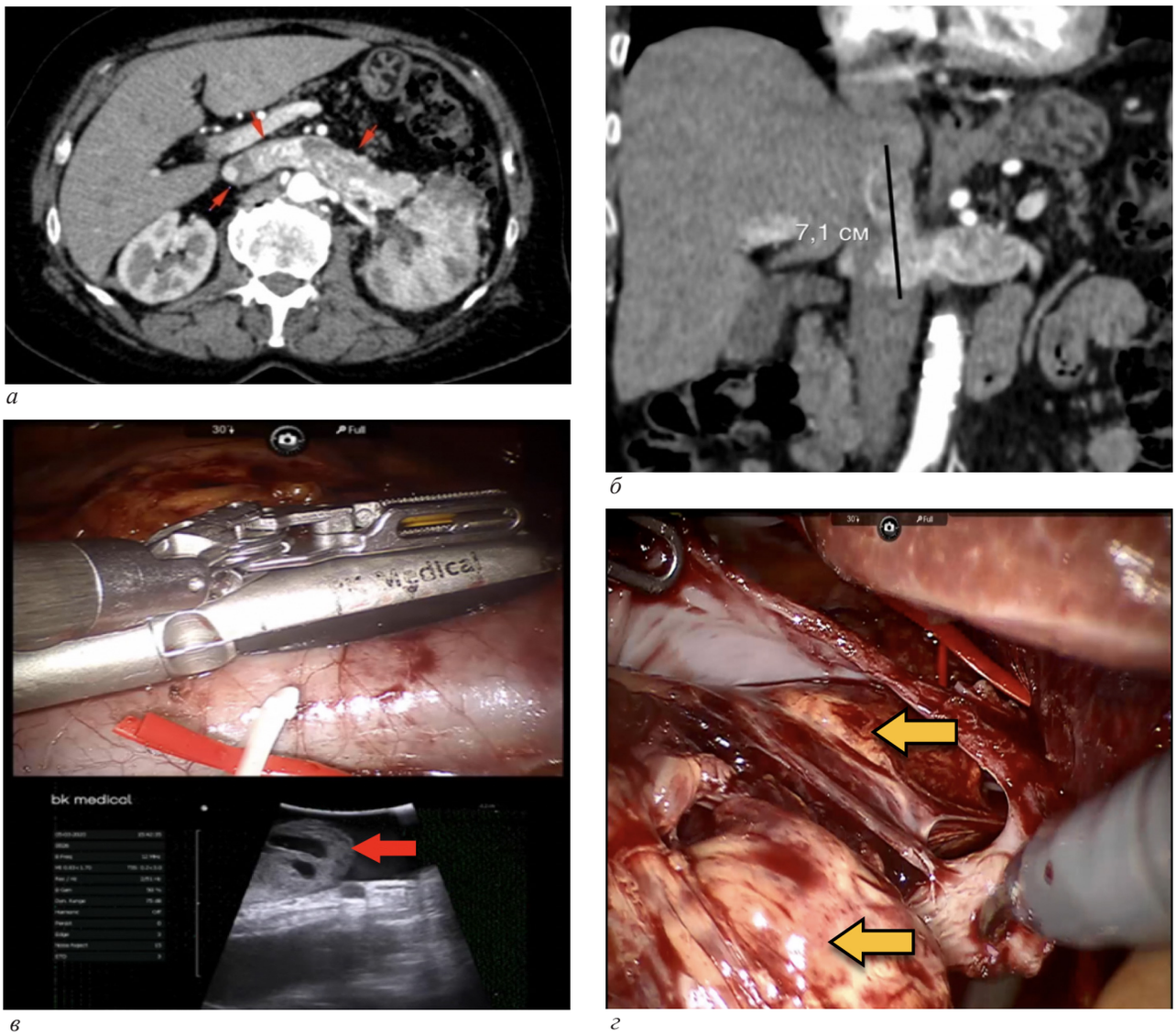

а *б* *в* *г*

Рис. 3. Этапы диагностики и удаления поддиафрагмального опухолевого тромба нижней полой вены (НПВ) у больной О. раком левой почки cT3bN0M0: а – компьютерная томограмма, горизонтальный срез. Тромб, выполняющий левую почечную и НПВ отмечен стрелками; б – компьютерная томограмма, фронтальный срез, протяженность тромба в НПВ отмечена линией; в – интраоперационное ультразвуковое исследование НПВ, опухолевый тромб в просвете НПВ (указан стрелкой); г – экстракция опухолевого тромба из просвета НПВ (указан стрелками)

Fig. 3. Stages of diagnosis and removal of a subphrenic tumor thrombus of the inferior vena cava in patient O. with left kidney cancer with T3bN0M0: a – computed tomogram, horizontal slice, thrombus performing the left renal and inferior vena cava is indicated by arrows; б – computed tomogram, frontal section, the length of the thrombus in the inferior vena cava is marked with a line; в – intraoperative ultrasound examination of the inferior vena cava, tumor thrombus in the lumen of the inferior vena cava (indicated by the arrow); г – extraction of a tumor thrombus from the lumen of the inferior vena cava (indicated by arrows)

развиваются у 18,0–37,0 % больных, а после робот-ассистированной РНЭ – у 11,0–38,0 %. Их частота зависит от размера, сложности новообразования и опыта хирурга. Послеоперационные осложнения (Clavien ≥3), для разрешения которых требуются дополнительные хирургические вмешательства, после органосохраняющих операций регистрируются в 6,0–16,7 %, а после РНЭ – в 2,0–9,0 % случаев [25, 26]. В наших наблюдениях послеоперационные осложнения диагностировали у 14,3–16,9 %, а осложнения Clavien ≥3 – у 9,8–16,7 % пациентов, подвергнутых резекции почки, и их частота также пропорциональна размерам новообразования. Осложнения после РНЭ при локализованных формах рака почки возникали в небольшом числе случаев (2,2–6,7 %).

Полученные нами данные свидетельствуют о том, что при крупных новообразованиях почки с поражением регионарных лимфатических узлов и (или) с тромботическими массами в нижней полой вене (cT2b-cTxN1M1) оперативные вмешательства являются весьма сложными и нередко сопровождаются послеоперационными осложнениями (до 20,0 %), устранить которые у половины больных (12,0 %) удается только повторными хирургическими операциями. В литературе [27, 28] приводятся сведения

о преимущественно травматичных открытых циторедуктивных нефрэктомиях, сопровождающихся высокой частотой послеоперационных осложнений – 25,7–54,0 % (Clavien ≥3 – 18,0 %). R. Abaza [29] первым применил робот-ассистированные методики для радикальной нефрэктомии с тромбэктомией в 2011 г. Их широкое клиническое применение ограничено крайне высокой сложностью. При этом они выгодно отличаются малой инвазивностью, меньшим числом интра- и послеоперационных осложнений (15,0–21,9 %), коротким периодом госпитализации и реабилитации [30–32].

По данным исследователей [18, 33], частота положительного хирургического края после резекции почек составляет 3,3–4,0 %, а частота рецидивов вследствие этого – очень низкая. В нашей работе ПХК после органосохраняющих операций определялся лишь у 3 (1,3 %) пациентов (при стадии cT1a – у 1 пациента, cT1b – у 2 пациентов). В последующем у 2 из них развился рецидив новообразования, что потребовало выполнения повторной операции в объеме лапароскопической РНЭ.

Таким образом, выполнение лапароскопических и робот-ассистированных операций возможно практически при любых размерах опухоли почки и распространенности онкологического процесса в объеме как радикальной/циторедуктивной нефрэктомии, так и резекции почки. Малоинвазивные органосохраняющие операции при опухолях почек демонстрируют низкий уровень послеоперационных осложнений в сочетании с высокой возможностью функциональной реабилитации оперированной почки. Робот-ассистированная хирургия позволяет существенно расширить показания к органосохраняющим операциям, дает дополнительную, по сравнению с традиционной лапароскопией, возможность использования малоинвазивного подхода даже в самых сложных клинических случаях хирургического лечения рака почки. Наши результаты демонстрируют прогрессивную тенденцию внедрения современных малоинвазивных технологий хирургического лечения больных раком почки за относительно короткий период времени при наличии мотивации и должного технического обеспечения в условиях специализированного отделения многопрофильного стационара, что подтверждается достоверным улучшением непосредственных результатов лечения больных.

Выводы. 1. Малоинвазивные операции (лапароскопические и робот-ассистированные) в лечении рака почки являются вмешательствами выбора у 96,3 % больных.

2. Выполнение органосохраняющих операций целесообразно у 80 % больных при размерах опухоли почки до 10,0 см (cT1a-T2aN0M0).

3. Использование лапароскопической методики при резекции почки обосновано при размере новообразования до 4,0 см (cT1aN0M0).

4. Робот-ассистированные органосохраняющие операции при раке почки диаметром до 10,0 см (cT1a-T2aN0M0) обеспечивают реализацию хирургических и онкологических принципов.

5. Расширенные нефрэктомии могут безопасно выполняться с использованием роботических технологий.

Конфликт интересов

Авторы заявили об отсутствии конфликта интересов.

Conflict of interest

The authors declare no conflict of interest.

Соответствие нормам этики

Авторы подтверждают, что соблюдены права людей, принимавших участие в исследовании, включая получение информированного согласия в тех случаях, когда оно необходимо, и правила обращения с животными в случаях их использования в работе. Подробная информация содержится в Правилах для авторов.

Compliance with ethical principles

The authors confirm that they respect the rights of the people participated in the study, including obtaining informed consent when it is necessary, and the rules of treatment of animals when they are used in the study. Author Guidelines contains the detailed information.

ЛИТЕРАТУРА

1. Jemal A., Bray F., Centr M. M. et al. Global cancer statistics // C. A. Cancer J. Clin. 2011. Vol. 61, № 2. P. 134. Doi: 10.3322/caac.20107.
2. Каприн А. Д., Старинский В. В., Петрова Г. В. Состояние онкологической помощи населению России в 2017 году. М. : МНИОИ им. П. А. Герцена – филиал ФГБУ «НМИРЦ» Минздрава России, 2018. С. 236.
3. Kane C. J., Mallin K., Ritchey J. et al. Renal cell cancer stage migration : analysis of the national cancer data base // Cancer. 2008. Vol. 113, P. 78–83. Doi: 10.1002/cncr.23518.
4. Ракул С. А., Поздняков К. В., Елоев Р. А. и др. Практика лечения рака почки в условиях современного стационара : эволюция подходов // Онкоурология. 2018. Т. 14, № 2. С. 44–53. Doi: 10.17650/1726-9776-2018-14-2-44-53.
5. Cacciamani G. E., Medina L. G., Gill T. et al. Impact of surgical factors on robotic partial nephrectomy outcomes : comprehensive systematic review and meta-analysis // J. Urol. 2018. Vol. 200. P. 258–274. Doi: 10.1016/j.juro.2017.12.086.
6. Hjelle K. M., Johannesen T. B., Bostad L. et al. National norwegian practice patterns for surgical treatment of kidney cancer tumors ≤7cm : adherence to changes in guidelines may improve overall survival // Eur. Urol. Oncol. 2018. Vol. 1, № 3. P. 252–261. Doi: 10.1016/j.euo.2018.04.001.
7. Mari A., Di Maida F., Brunocilla E. et.al. A snapshot of nephron sparing surgery in Italy : a prospective, multicenter report on clinical and operative data (the record 2 project) // European Urology Supplements. 2019. Vol. 18, № 9. P. e3155-e3376. Doi: 10.1016/S1569-9056(19)33486-4.
8. Kates M., Badalato G. M., Pitman M. et al. Increased risk of overall and cardiovascular mortality after radical nephrectomy for renal cell carcinoma 2 cm or less // J. Urol. 2011. Vol. 186, № 4. P. 1247–1253. Doi: 10.1016/j.juro.2011.05.054.
9. Kutikov A., Smaldone M. C., Uzzo R. G. Partial versus radical nephrectomy : balancing nephrons and perioperative risk // Eur. Urol. 2013. Vol. 64. P. 607–609. Doi: 10.1016/j.eururo.2013.01.020.
10. Kaushik D., Kim S. P., Childs M. A. et al. Overall survival and development of stage IV chronic kidney disease in patients undergoing partial and radical nephrectomy for benign renal tumors // Eur. Urol. 2013. Vol. 64. P. 600–606. Doi: 10.1016/j.eururo.2012.12.023.
11. Ljungberg B., Bensalah K., Canfield S. et al. EAU guidelines on renal cell carcinoma : 2014 update // Eur. Urol. 2015. Vol. 67. P. 913–924. Doi: 10.1016/j.eururo.2015.01.005.
12. Campbell S., Uzzo R. G., Allaf M. E. et al. Renal mass and localized renal cancer : AUA guideline // J. Urol. 2017. Vol. 198. P. 520–529. Doi: 10.1016/j.juro.2017.04.100.

13. Hennessey D. B., Wei G., Moon D. et al. Strategies for success : a multi- institutional study on robot-assisted partial nephrectomy for complex renal lesions // BJU Int. 2018. Vol. 121 (3 Suppl). P. 40–47. Doi: 10.1111/bju.14059.
14. Clavien P. A., Barkun J., de Oliveira M. L. et al. The Clavien-Dindo classification of surgical complications : five year experience // Ann. Surg. 2009. Vol. 250, № 2. P. 187–196. Doi: 10.1097/SLA.0b013e3181b13ca2.
15. Minervini A., Vittori G., Antonelli A. et al. Open versus robotic-assisted partial nephrectomy : a multicenter comparison study of perioperative results and complications // World J. Urol. 2014. Vol. 32, № 1. P. 287–293. Doi: 10.1007/s00345-013-1136-x.
16. Touijer K., Jacqmin D., Kavoussi L. R. et al. The expanding role of partial nephrectomy : a critical analysis of indications, results, and complications // Eur. Urol. 2010. Vol. 57. P. 214–222. Doi: 10.1016/j.eururi.2009.10.019.
17. Olbert P. J., Maier M., Heers H. et al. Indications for nephron-sparing surgery. Analysis over a 13-year period in the context of changing guidelines // Urologe A. 2015. Vol. 54, № 6. P. 804–810. Doi: 10.1007/s00120-014-3710-2.
18. Hamilton Z. A., Capitanio U., Pruthi D. et al. Risk factors for upstaging, recurrence, and mortality in clinical T1-2 renal cell carcinoma patients upstaged to pT3a disease : an international analysis utilizing the 8th edition of the tumor-node-metastasis staging criteria // Urology. 2020. Vol. 138. P. 60–68. Doi: 10.1016/j.urology.2019.11.036.+
19. Julie Y. A., Mark W., Gorin M. A. et.al. Partial vs radical nephrectomy for T1-T2 renal masses in the elderly : comparison of complications, renal function and oncologic outcomes // Urology. 2017. Vol. 100. P. 151–157. Doi: 10.1016/j.urulogy.2016.10.047.
20. Sunaryo P. L., Paulucci D. J., Okhawere K. et al. A multi-institutional analysis of 263 hilar tumors during robot-assisted partial nephrectomy // J. Robot. Surg. 2019. Vol. 26. Doi: 10.1007/s11701-019-01028-8.
21. Meyer C., Hansen J., Becker A. et al. The adoption of nephron-sparing surgery in Europe – a trend analysis in two referral centers from Austria and Germany // Urol. Int. 2016. Vol. 96, № 3. P. 330–336. Doi: 10.1159/000442215.
22. Shum C. F., Bahler C. D., Sundaram C. P. Matched comparison between partial nephrectomy and radical nephrectomy for T2N0M0 tumors. A study based on the national cancer database // J. Endourol. 2017. Vol. 31, № 8. P. 800–805. Doi: 10.1089/end.2017.0190.
23. Furukawa J., Kanayama H., Azuma H. et. al. «Trifecta» outcomes of robot-assisted partial nephrectomy : a large Japanese multicenter study // J. Clin. Oncol. 2020. Vol. 25, № 2. P. 347–353. Doi: 10.1007/s10147-019-01565-0.
24. Connor J., Doppalapudi S., Wajswol E. et al. Postoperative complications after robotic partial nephrectomy // J. Endourol. 2020. Vol. 34, № 1. P. 42–47. Doi: 10.1089/end.2019.0434.
25. Hadjipavlou M., Khan F., Fowler S. et al. Partial vs radical nephrectomy for T1 renal tumors : an analysis from the British association of urological surgeons nephrectomy audit // BJU Int. 2016. Vol. 117. P. 62–71. Doi: 10.1111/bju.13114.
26. Janssen M., Linxweiler J., Terwey S. et al. Survival outcomes in patients with large (≥7cm) clear cell renal cell carcinomas treated with nephron-sparing surgery versus radical nephrectomy : results of a multicenter cohort with long-term follow-up // PLoS One. 2018. Vol. 3, № 13 (5). P. e0196427. Doi: 10.1371/journal.pone.0196427.
27. Давыдов М. И., Матвеев В. Б., Волкова М. И. и др. Факторы прогноза непосредственных результатов тромбэктомии у больных раком почки с опухолевым венозным тромбозом // Онкоурология. 2014. № 3. С. 31–39.
28. Kaag M. G., Toyen K., Russo P. et al. Radical nephrectomy with vena caval thrombectomy : a contemporary experience // BJU Int. 2011. Vol. 107, № 9. P. 1386–1393. Doi: 10.1111/j.1464-410X.2010.09661.x.
29. Abaza R. Initial series of robotic radical nephrectomy with vena caval tumor thrombectomy // Case Reports. Eur. Urol. 2011. Vol. 59, № 4. P. 652–656. Doi: 10.1016/j.eururo.2010.08.038.
30. Chopra S., Simone G., Metcalfe C. et al. Robot-assisted level II-III inferior vena cava tumor thrombectomy : step-by-step technique and 1-year outcomes // Eur. Urol. 2017. Vol. 72, № 2. P. 267–274. Doi: 10.1016/j.eururo.2016.08.066.
31. Rose K. L., Navaratnam A. K., Abdul-Muhsin H. M. et al. Robot- assisted surgery of the vena cava : perioperative outcomes, technique, and lessons learned at the Mayo Clinic // J. Endourol. 2019. Vol. 33, № 12. P. 1009–1016. Doi: 10.1089/end.2019.0429.
32. Abaza R., Shabsigh A., Castle E. et al. Multi-institutional experience with robotic nephrectomy with inferior vena cava tumor thrombectomy // J. Urol. 2016. Vol. 195. P. 865–871. Doi: 10.1016/j.juro.2015.09.094.
33. Bertolo R., Garisto J., Dagenais J. et al. Transperitoneal robot-assisted partial nephrectomy with minimum follow-up of 5-years : oncological and functional outcomes from a single institution // Eur. Oncol. 2019. Vol. 2, № 2. P. 207–213. Doi: 10.1016/j.euo.2018.06.012.

REFERENCES

1. Jemal A., Bray F., Centr M. M. et al. Global cancer statistics. CA. Cancer J Clin. 2011 Mar-Apr;61(2):134. Doi: 10.3322/caac.20107.
2. Kaprin A. D., Starinskij V. V., Petrova G. V. Sostojanie onkologicheskoy pomoshi naseleniyu Rossii v 2017 godu. Moscow, MNIOI im. P. A. Gercena – filial FGBU «NMIRC» Minzdrava Rossii, 2018:236. (In Russ.).
3. Kane C. J., Mallin K., Ritchey J. et al. Renal cell cancer stage migration: analysis of the national cancer data base. Cancer. 2008;(113):78–83. Doi: 10.1002/cncr.23518.
4. Rakul S. A., Pozdnyakov K. V., Eloev R. A. et al. Praktika lecheniya raka pochki v usloviyah sovremennogo stacionara: evoljuciya podhodov. Onkourologiya. 2018;14(2):44–53. Doi: 10.17650/1726-9776-2018-14-2-44-53.
5. Cacciamani G. E., Medina L. G., Gill T. et al. Impact of surgical factors on robotic partial nephrectomy outcomes: comprehensive systematic review and meta-analysis. J Urol. 2018;(200):258–274. Doi: 10.1016/j.juro.2017.12.086.
6. Hjelle K. M., Johannesen T. B., Bostad L. et al. National Norwegian practice patterns for surgical treatment of kidney cancer tumors ≤7cm: adherence to changes in guidelines may improve overall survival. Eur Urol Oncol. 2018. Aug;1(3):252–261. Doi: 10.1016/j.euo.2018.04.001.
7. Mari A., Di Maida F., Brunocilla E. et.al. A snapshot of nephron sparing surgery in Italy: A prospective, multicenter report on clinical and operative data (the RECORD 2 project). European Urology Supplements. 2019;18(9):e3155–e3376. Doi: 10.1016/S1569-9056(19)33486-4.
8. Kates M., Badalato G. M., Pitman M. et al. Increased risk of overall and cardiovascular mortality after radical nephrectomy for renal cell carcinoma 2 cm or less. J. Urol. 2011 Oct;186(4):1247–1253. Doi: 10.1016/j.juro.2011.05.054.
9. Kutikov A., Smaldone M. C., Uzzo R. G. Partial versus radical nephrectomy: balancing nephrons and perioperative risk. Eur. Urol. 2013;(64):607–609. Doi: 10.1016/j.eururo.2013.01.020.
10. Kaushik D., Kim S. P., Childs M. A. et al. Overall survival and development of stage IV chronic kidney disease in patients undergoing partial and radical nephrectomy for benign renal tumors. Eur. Urol. 2013;(64):600–606. Doi: 10.1016/j.eururo.2012.12.023.
11. Ljungberg B., Bensalah K., Canfield S. et al. EAU guidelines on renal cell carcinoma: 2014 update. Eur Urol. 2015;(67):913–924. Doi: 10.1016/j.eururo.2015.01.005.
12. Campbell S., Uzzo R. G., Allaf M. E. et al. Renal mass and localized renal cancer: AUA guideline. J. Urol. 2017;(198):520–529. Doi: 10.1016/j.juro.2017.04.100.
13. Hennessey D. B., Wei G., Moon D. et al. Strategies for success: a multi-institutional study on robot-assisted partial nephrectomy for complex renal lesions. BJU Int. 2018;121(3 Suppl):40–47. Doi: 10.1111/bju.14059.
14. Clavien P. A., Barkun J., de Oliveira M. L. et al. The Clavien-Dindo classification of surgical complications: five year experience. Ann Surg. 2009;250(2):187–196. Doi: 10.1097/SLA.0b013e3181b13ca2.
15. Minervini A., Vittori G., Antonelli A. et al. Open versus robotic-assisted partial nephrectomy: a multicenter comparison study of perioperative results and complications. World J. Urol. 2014 Feb;32(1):287–293. Doi: 10.1007/s00345-013-1136-x.
16. Touijer K., Jacqmin D., Kavoussi L. R. et al. The expanding role of partial nephrectomy: a critical analysis of indications, results, and complications. Eur Urol. 2010;(57):214–222. Doi: 10.1016/j.eururi.2009.10.019.
17. Olbert P. J., Maier M., Heers H. et al. Indications for nephron-sparing surgery. Analysis over a 13-year period in the context of changing guidelines. Urologe A. 2015 Jun;54(6):804–810. Doi: 10.1007/s00120-014-3710-2.
18. Hamilton Z. A., Capitanio U., Pruthi D. et al. Risk factors for upstaging, recurrence, and mortality in clinical T1-2 renal cell carcinoma patients upstaged to pT3a disease: an international analysis utilizing the 8th edition of the tumor-node-metastasis staging criteria. Urology. 2020; Apr(138):60–68. Doi: 10.1016/j.urology.2019.11.036.
19. Julie Y. A., Mark W., Gorin M. A. et. al. Partial vs radical nephrectomy for T1-T2 renal masses in the elderly: comparison of complications,

renal function, and oncologic outcomes. Urology. 2017;(100):151–157. Doi: 10.1016/j.urulogy.2016.10.047.

20. Sunaryo P. L., Paulucci D. J., Okhawere K. et.al. A multi-institutional analysis of 263 hilar tumors during robot-assisted partial nephrectomy. J Robot Surg. 2019. Sep 26. Doi: 10.1007/s11701-019-01028-8.
21. Meyer C., Hansen J., Becker A. et al. The adoption of nephron-sparing surgery in Europe – a trend analysis in two referral centers from Austria and Germany. Urol. Int. 2016;96(3):330–336. Doi: 10.1159/000442215.
22. Shum C. F., Bahler C. D., Sundaram C. P. Matched comparison between partial nephrectomy and radical nephrectomy for T2N0M0 tumors, a study based on the national cancer database. J Endourol. 2017 Aug; 31(8):800–805. Doi: 10.1089/end.2017.0190.
23. Furukawa J., Kanayama H., Azuma H. et. al. «Trifecta» outcomes of robot-assisted partial nephrectomy: a large Japanese multicenter study. J Clin Oncol. 2020 Feb;25(2):347–353. Doi: 10.1007/s10147-019-01565-0.
24. Connor J., Doppalapudi S., Wajswol E. et al. Postoperative complications after robotic partial nephrectomy. J Endourol. 2020 Jan;34(1):42–47. Doi: 10.1089/end.2019.0434.
25. Hadjipavlou M., Khan F., Fowler S. et al. Partial vs radical nephrectomy for T1 renal tumours: an analysis from the British association of urological surgeons nephrectomy audit. BJU Int. 2016;(117):62–71. Doi: 10.1111/bju.13114.
26. Janssen M., Linxweiler J., Terwey S. et al. Survival outcomes in patients with large (≥7cm) clear cell renal cell carcinomas treated with nephron-sparing surgery versus radical nephrectomy: results of a multicenter cohort with long-term follow-up. PLoS One. 2018 May 3;13(5):e0196427. Doi: 10.1371/journal.pone.0196427.
27. Davydov M. I., Matveev V. B., Volkova M. I. et al. Faktory prognoza neposredstvennyh rezul'tatov trombjektomii u bol'nyh rakom pochki s opuholevym venoznym trombozom. Onkourologija. 2014;(3):31–39.
28. Kaag M. G., Toyen K., Russo P., Cronin A. et al. Radical nephrectomy with vena caval Thrombectomy: a contemporary experience. BJU Int. 2011 May;107(9):1386–1393. Doi: 10.1111/j.1464-410X.2010.09661.x.
29. Abaza R. Initial series of robotic radical nephrectomy with vena caval tumor thrombectomy. Case Reports. Eur Urol. 2011 Apr;59(4):652–656. Doi: 10.1016/j.eururo.2010.08.038.
30. Chopra S., Simone G., Metcalfe C. et al. Robot-assisted level II-III inferior vena cava tumor thrombectomy: step-by-step technique and 1-year outcomes. Eur Urol. 2017 Aug;72(2):267–274. Doi: 10.1016/j.eururo.2016.08.066.
31. Rose K. L., Navaratnam A. K., Abdul-Muhsin H. M. et al. Robot- assisted surgery of the vena cava: perioperative outcomes, technique, and lessons learned at the Mayo Clinic. J Endourol. 2019 Dec;33(12):1009–1016. Doi: 10.1089/end.2019.0429.
32. Abaza R., Shabsigh A., Castle E. et al. Multi-institutional experience with robotic nephrectomy with inferior vena cava tumor thrombectomy. J Urol. 2016. Apr(195):865–871. Doi: 10.1016/j.juro.2015.09.094.
33. Bertolo R., Garisto J., Dagenais J. et.al. Transperitoneal robot-assisted partial nephrectomy with minimum follow-up of 5 Years: oncological and functional outcomes from a single institution. Eur Oncol. 2019 Mar;2(2):207–213. Doi: 10.1016/j.euo.2018.06.012.

Информация об авторах:

Ракул Сергей Анатольевич, доктор медицинских наук, зав. урологическим отделением, Городская больница № 40 Курортного района (Санкт-Петербург, г. Сестрорецк, Россия), старший преподаватель кафедры факультетской хирургии им. С. П. Фёдорова, Военно-медицинская академия им. С. М. Кирова (Санкт-Петербург, Россия), ORCID: 0000-0003-4898-8612; **Ромащенко Павел Николаевич**, доктор медицинских наук, член-корреспондент РАН, профессор, начальник кафедры факультетской хирургии им. С. П. Фёдорова, Военно-медицинская академия им. С. М. Кирова (Санкт-Петербург, Россия), ORCID: 0000-0001-8918-1730; **Поздняков Кирилл Владимирович**, врач-уролог урологического отделения, Городская больница № 40 Курортного района (Санкт-Петербург, г. Сестрорецк, Россия), ORCID: 0000-0002-4472-0822; **Майстренко Николай Анатольевич**, доктор медицинских наук, академик РАН, профессор кафедры факультетской хирургии им. С. П. Фёдорова, Военно-медицинская академия им. С. М. Кирова (Санкт-Петербург, Россия), ORCID: 0000-0002-1405-7660; **Елоев Рустам Абисалович**, кандидат медицинских наук, врач-уролог урологического отделения, Городская больница № 40 Курортного района (Санкт-Петербург, г. Сестрорецк, Россия), ORCID: 0000-0002-4472-0822.

Information about authors:

Rakul Sergey A., Dr. of Sci. (Med.), Head of the Urology Department, City Hospital No. 40 of Kurortny District (Saint Petersburg, Sestroretsk, Russia), Senior Lecturer of the Department of Faculty Surgery named after S. P. Fedorov, Military Medical Academy (Saint Petersburg, Russia), ORCID: 0000-0003-4898-8612; **Romashchenko Pavel N.,** Dr. of Sci. (Med.), Corresponding Member of the Russian Academy of Sciences, Professor, Head of the Department of Faculty Surgery named after S. P. Fedorov, Military Medical Academy (Saint Petersburg, Russia), ORCID: 0000-0001-8918-1730; **Pozdnyakov Kirill V.,** Urologist of the Urology Department, City Hospital No. 40 of Kurortny District (Saint Petersburg, Sestroretsk, Russia), ORCID: 0000-0002-4472-0822; **Maistrenko Nikolay A.,** Dr. of Sci. (Med.), Professor of the Department of Faculty Surgery named after S. P. Fedorov, Academician of the Russian Academy of Sciences, Military Medical Academy (Saint Petersburg, Russia), ORCID: 0000-0002-1405-7660; **Eloev Rustam A.**, Cand. of Sci. (Med.), Urologist of the Urology Department, City Hospital No. 40 of Kurortny District (Saint Petersburg, Sestroretsk, Russia), ORCID: 0000-0002-4472-0822.

© CC Коллектив авторов, 2020
УДК 616-001.17-06-001.36-076.5 : 533.5
DOI: 10.24884/0042-4625-2020-179-6-44-49

ЦИТОЛОГИЧЕСКОЕ ОБОСНОВАНИЕ ПРИМЕНЕНИЯ ВАКУУМНОЙ ТЕРАПИИ В КОМБУСТИОЛОГИИ

С. Б. Богданов[1, 2*], Д. Н. Марченко[1, 2], К. С. Павлюк[1], О. В. Госпирович[1], Е. А. Артемова[1], М. Л. Муханов[2]

[1] Государственное бюджетное учреждение здравоохранения «Научно-исследовательский институт – Краевая клиническая больница № 1 имени профессора С. В. Очаповского» Министерства здравоохранения Краснодарского края, г. Краснодар, Россия
[2] Федеральное государственное бюджетное образовательное учреждение высшего образования «Кубанский государственный медицинский университет» Министерства здравоохранения Российской Федерации, г. Краснодар, Россия

Поступила в редакцию 09.06.2020 г.; принята к печати 30.12.2020 г.

ЦЕЛЬ. Провести сравнительный цитологический анализ раневого отделяемого в заживающих ранах при аутодермопластике на гранулирующую ожоговую рану с применением вакуумной терапии и без нее.

МЕТОДЫ И МАТЕРИАЛЫ. Приведены результаты цитологического исследования, обосновывающие применение вакуум-терапии в комбустиологии. Сравнительный анализ проведен в двух группах пациентов. Первая группа – пациенты с гранулирующими ожоговыми ранами, в хирургическом лечении которых использовалась вакуум-терапия. Вторая группа – пациенты, получавшие хирургическое лечение без применения вакуума. В обеих группах в комплекс хирургического лечения входило выполнение аутодермопластики на гранулирующую ожоговую рану. Все пациенты проходили лечение в ожоговом отделении ГБУЗ НИИ-ККБ № 1 им. С. В. Очаповского.

РЕЗУЛЬТАТЫ. Использование вакуум-ассоциированных повязок в хирургическом лечении пациентов ожоговых стационаров позволяет сократить сроки приживления трансплантатов при пластике гранулирующей ожоговой раны, уменьшить число перевязок и количество использованного перевязочного материала, сократить сроки лечения пациентов.

ЗАКЛЮЧЕНИЕ. Полученные цитологические результаты позволяют обосновать применение вакуум-терапии при хирургическом лечении гранулирующих ожоговых ран.

Ключевые слова: *ожоги кожи, гранулирующая ожоговая рана, аутодермопластика, вакуум-терапия, цитология*

Для цитирования: Богданов С. Б., Марченко Д. Н., Павлюк К. С., Госпирович О. В., Артемова Е. А., Муханов М. Л. Цитологическое обоснование применения вакуумной терапии в комбустиологии. *Вестник хирургии имени И. И. Грекова*. 2020;179(6):44–49. DOI: 10.24884/0042-4625-2020-179-6-44-49.

* **Автор для связи:** Сергей Борисович Богданов, ГБУЗ Краевая клиническая больница № 1 им. проф. С. В. Очаповского, 350086, Россия, г. Краснодар, ул. 1 мая, д. 167. E-mail: bogdanovsb@mail.ru.

CYTOLOGICAL SUBSTANTIATION OF APPLICATION OF VACUUM THERAPY IN COMBUSTIOLOGY

Sergey B. Bogdanov[1, 2*], Denis N. Marchenko[1], Karlygash C. Pavlyk[1], Olga V. Gospirovish[1], Elena A. Artemova[1], Mikhail L. Myhanov[2]

[1] Scientific research institute – Ochapovsky regional clinic hospital № 1, Krasnodar, Russia
[2] Kuban State Medical University, Krasnodar, Russia

Received 09.06.2020; accepted 30.12.2020

The OBJECTIVE was to perform a comparative cytological analysis of the wound exudate in healing wounds during autodermoplasty on a granulating burn wound with and without vacuum therapy.

METHODS AND MATERIALS. The article presents the results of the cytological study substantiated the use of vacuum therapy in combustiology. The comparative analysis was performed in 2 groups of patients. The first group consisted of patients with granulating burn wounds, who underwent surgical treatment with vacuum therapy. The second group consisted of patients who underwent surgical treatment without vacuum therapy. In both groups, the complex of surgical treatment included autodermoplasty on a granulating burn wound. All the patients were treated in the Burn Department of the «Scientific research institute – Ochapovsky regional clinic hospital № 1».

RESULTS. The application of vacuum-associated dressings in the surgical treatment of patients in burn hospitals helps to reduce the time of graft retention in the plasty of granulating burn wound, decrease the number of dressings and the amount of dressing material, reduce the time of treatment of patients.

CONCLUSION. The obtained cytological results allow us to justify the application of vacuum therapy in the surgical treatment of granulating burn wounds.

Keywords: *skin burns, granulating burn wound, autodermoplasty, vacuum therapy, cytology*

For citation: Bogdanov S. B., Marchenko D. N., Pavlyk K. C., Gospirovish O. V., Artemova E. A., Myhanov M. L. Cytological substantiation of application of vacuum therapy in combustiology. *Grekov's Bulletin of Surgery*. 2020;179(6):44–49. (In Russ.). DOI: 10.24884/0042-4625-2020-179-6-44-49.

* **Corresponding author:** Sergey B. Bogdanov, Scientific research institute – Ochapovsky regional clinic hospital № 1, 167, 1 Maia str., Krasnodar, 350086, Russia. E-mail: bogdanovsb@mail.ru.

Введение. Ожоги – одно из самых распространенных в мире травматических поражений. В лечении ожоговых ран, помимо различных раневых покрытий, широко применяются методики управляемого отрицательного давления [1–6]. К одним из старейших методов лечения в истории медицины относится вакуумная терапия. В XIX столетии многие передовые хирурги прибегали к использованию вакуума для лечения своих пациентов [1, 4]. Работы выдающегося немецкого хирурга Августа Бира «Искусственная гиперемия как метод лечения» (1906) и «Лечение застойной гиперемией» имели весомое значение в развитии метода вакуумной терапии. Он связал терапевтический эффект отрицательного давления на ткани не только с активным удалением экссудата из раны, но и в немалой степени – с улучшением местного кровотока [1, 4].

Можно выделить такие эффекты вакуум-терапии, как активная аспирация избыточного отделяемого из раны; создание и сохранение влажной раневой среды, которая стимулирует ангиогенез; снижение бактериальной обсемененности в ране; уменьшение локального интерстициального отека в тканях раны и снижение давления между клеток тканей; увеличение местного кровоснабжения; сокращение площади раны [1, 4, 5]. Для лечения больных с глубокими ожогами активно используется вакуум-терапия, которая имеет весомые преимущества по сравнению с классическими способами. В литературе мало описана сравнительная оценка использования вакуумных повязок и обычных повязок на цитологическом уровне [1].

Цитологические методы исследования заживления ран основаны на представлении, что течение раневого процесса происходит в соответствии с универсальной закономерностью, выражающейся строгой последовательностью развития биохимических реакций и смены цитологических элементов в ране при ее заживлении. Цитологическое исследование раневого отделяемого в динамике заживления дает объективную информацию о течении процессов репаративной регенерации [7, 8]. Подавляющее большинство авторов [9, 10] считают цитологическое исследование раневого экссудата достаточно информативным методом объективного изучения динамики заживления плоскостных ран, которое к тому же доступно не только в любом стационарном учреждении, но и в условиях поликлиники и амбулатории.

Методы и материалы. Была изучена динамика цитологических показателей процесса заживления глубоких термических поражений у 25 пациентов, проходивших лечение в ожоговом отделении ГБУЗ «НИИ-ККБ № 1 им. проф. С. В. Очаповского» с 2018 по 2019 г. Всем пациентам выполняли тангенциальное иссечение гранулирующих ран с последующей аутодермопластикой. Критерии включения: поздние сроки поступления от момента травмы, гранулирующие ожоговые раны, требующие отсроченной аутодермопластики. Пациенты в возрасте от 18 до 45 лет, с площадью гранулирующей раны от 2 до 10 %.

Критерии исключения: поступление в ранние сроки от момента получения травмы; детский возраст до 18 лет; площадь гранулирующих ран более 10 %.

Пациенты были разделены на две группы. В 1-й после выполнения отсроченной аутодермопластики накладывали вакуум-ассоциированную повязку (n=12), во 2-й лечение проводили без применения вакуум-терапии (n=13). Гендерный состав групп приведен в *табл. 1*.

Анализ возрастного состава пациентов в группах приведен в *табл. 2*.

Распределение пациентов по площади поражения в исследуемых группах приведено в *табл. 3* (площадь раны определяли по «правилу ладони»).

Распределение пациентов в группах по локализации гранулирующих ран приведено в *табл. 4*.

Исходя из данных *табл. 1–4*, можно прийти к заключению о том, что нам удалось сформировать две группы больных, статистически сопоставимых ($p<0,05$) по возрасту, полу, локализации и площади повреждений, что в дальнейшем позволит провести корректный статистический анализ результатов лечения.

Для объективной характеристики течения раневого процесса и эффективности проводимой терапии выполняли цитологические исследования по М. Ф. Камаеву (1970) [7].

Им предложен метод поверхностной биопсии, который заключается во взятии материала путем легкого соскоба поверхностного слоя раны специальным шпателем (вместо такого шпателя можно пользоваться ручкой хирургического скальпеля). Полученный материал переносят на стекло, равномерно распределяя тонким слоем. Фиксируют его в растворе по Май – Грюнвальду и окрашивают по Романовскому – Гимзе [11, 12]. Преимуществом такого метода является то, что удается получить клеточные элементы не только экссудата и поверхностного слоя раны, но и слоя новообразованных клеток. Динамическое наблюдение за цитологическими изменениями в ране позволяет объективно оценить защитно-приспособительные реакции [13].

Микроскопическое исследование препаратов проводили с соблюдением методического алгоритма изучения

Таблица 1

Распределение пациентов по полу

Table 1

Distribution of patients by gender

Группа пациентов	Мужчины		Женщины		Критерий сравнения (χ^2 для произвольных таблиц)
	абс.	%	абс.	%	
1-я (n=12)	10	83,3	2	16,7	χ^2=0,063, df1, p=0,803
2-я (n=13)	11	84,6	2	15,4	

Таблица 2

Число и относительная доля пациентов в группах в зависимости от возраста

Table 2

The number and relative proportion of patients in groups depending on the age

Возраст, лет	Группа 1 (n=12)		Группа 2 (n=13)		Критерий сравнения (χ^2 для произвольных таблиц)
	абс.	%	абс.	%	
18–25	2	16,7	3	13,1	χ^2=5,59, df2, p=0,06
25–35	7	58,3	6	46,2	
35–45	3	25,0	4	40,7	

Таблица 3

Число и относительная доля пациентов в группах в зависимости от площади ран

Table 3

The number and relative proportion of patients in groups depending on the area of the wounds

Площадь гранулирующих ран, %	Группа 1 (n=12)		Группа 2 (n=13)		Критерий сравнения (χ^2 для произвольных таблиц)
	абс.	%	абс.	%	
2–3	4	33,3	4	30,8	χ^2=5,19, df4, p=0,269
3–4	2	16,6	3	23,2	
4–5	3	25,0	4	30,8	
5–6	2	16,6	1	7,6	
6–10	1	8,5	1	7,6	

Таблица 4

Число и относительная доля пациентов в группах в зависимости от локализации ран

Table 4

The number and relative proportion of patients in groups depending on the location of the wounds

Локализация	Группа 1 (n=12)		Группа 2 (n=13)		Критерий сравнения (χ^2 для произвольных таблиц)
	абс.	%	абс.	%	
Плечо	3	25,0	4	30,8	χ^2=2,619, df2, p=0,27
Бедро	5	41,7	6	46,0	
Туловище	4	33,3	3	23,2	

цитологического препарата (малое увеличение, большое увеличение микроскопа) [14]. Подсчитывали 100 и 200 клеток с использованием иммерсионного объектива (10×100). Для более точного представления о динамике регенераторного процесса клеточный состав выражали в процентах. Цитологическое изучение мазков в группах проводили в день операции, через 3, 5 и 7 суток после операции. С одного и того же участка, предварительно очищенного от некротического слоя, брался соскоб. Объектом изучения являлись клетки, наиболее характеризующие процессы воспаления и регенерации: нейтрофильные лейкоциты, лимфоциты, гистиоциты и макрофаги, клетки фибробластического ряда.

Статистическую обработку и анализ клинических результатов проводили с помощью методов описательной статистики. Распределения числовых значений в группах были далеки от нормального закона, для доказательства сопоставимости значений применяли метод непараметрической статистики χ^2 для произвольных таблиц, предназначенный для выявления различий показателей в двух и более несвязных выборках [15]. Значимыми признавали результаты, при которых уровень статистической значимости p был меньше или равен 0,05. При проведении статистического анализа материала использовали персональный компьютер с набором необходимого программного обеспечения (табличный процессор «Microsoft

Таблица 5

Число и относительная доля пациентов в группах в зависимости от числа перевязок

Table 5

The number and relative proportion of patients in groups depending on the number of dressings

Число перевязок	Группа 1 (n=12)		Группа 2 (n=13)		Критерий сравнения (χ^2 для произвольных таблиц)
	абс.	%	абс.	%	
3	9	75,0	2	15,4	χ^2=110,8, df2, p<0,001
4–5	3	25,0	2	15,4	
6–7	0	0	9	69,2	

Таблица 6

Показатели койко-дня от операции до выздоровления

Table 6

Bed-day rates from surgery to recovery

Дни	Группа 1 (n=12)		Группа 2 (n=13)		Критерий сравнения (χ^2 для произвольных таблиц)
	абс.	%	абс.	%	
9	9	75,0	0	0	χ2=139,4, df2, p<0,001
10–11	3	25,0	5	38,5	
12–14	0	0	8	61,5	

Таблица 7

Характеристика цитограммы раневых отпечатков у пациентов с ожоговыми травмами после применения вакуум-терапии (1)

Table 7

Characterization of the cytogram of wound prints in patients with burn injuries after applying vacuum therapy (1)

Клеточные элементы	Соотношение клеток в мазках, %			
	день операции	через 3 суток	через 5 суток	через 7 суток
Нейтрофильные лейкоциты	(82,6±1,1)	(74,7±0,9)	(54,4±0,8)	(49,5±0,6)
Лимфоциты	(12,4±0,6)	(15,2±0,5)	(18,2±0,3)	(14,1±0,4)
Гистиоциты	(2,6±0,3)	(4,6±0,3)	(9,2±0,3)	(9,7±0,2)
Макрофаги	(0,9±0,2)	(1,4±0,1)	(11,3±0,3)	(12,2 ±0,2)
Клетки фибробластического ряда	(1,5±0,2)	(4,1±0,2)	(6,9±0,3)	(14,5±0,3)

Excel 2010» и программа для статистической обработки данных «SPSS-16.0» для Windows).

Результаты. Число перевязок у пациентов обеих групп до полного выздоровления приведено в *табл. 5*.

Как видно из данных *табл. 5*, применение вакуум-терапии у пациентов позволило достоверно уменьшить число перевязок.

Показатели койко-дня от операции до выздоровления приведены в *табл. 6*.

Анализ данных *табл. 6* показывает, что применение вакуум-терапии у пациентов позволило достоверно сократить число койко-дней, тем самым уменьшить число перевязок и улучшить экономические показатели.

Данные цитологического исследования раневого отделяемого в группах 1 и 2 в разные сутки исследования отражены в *табл. 7; 8*.

При проведении сравнительного статистического анализа нам не удалось обнаружить достоверных различий в клеточном составе мазков-отпечатков из раны у пациентов 1-й и 2-й групп, однако очевидна более положительная динамика изменений клеточного состава ран у пациентов, получавших вакуум-терапию.

Клинически при использовании вакуумной терапии нами было отмечено равномерное плотное прилегание аутотрансплантатов к ране, более быстрое начало ячеечной эпителизации и, главное, отсутствие выделений из раны на перевязках. Эти клинические факторы подтверждены цитологическим сравнением (при вакуумной терапии было меньше лейкоцитов и больше фибробластов, отвечающих за скорость эпителизации). Из данных *табл. 7; 8* видно, что в день операции цитологическая картина в двух исследуемых группах практически не отличалась и была представлена преимущественно нейтрофильными лейкоцитами.

На протяжении всего периода исследования в группе 1 наблюдалось более прогрессивное

Таблица 8

Характеристика цитограммы раневых отпечатков у пациентов с ожоговыми травмами после применения стандартной терапии (2)

Table 8

Characterization of the cytogram of wound prints in patients with burn injuries after standard therapy (2)

Клеточные элементы	Соотношение клеток в мазках, %			
	день операции	через 3 суток	через 5 суток	через 7 суток
Нейтрофильные лейкоциты	(84,4±0,9)	(79,3±0,7)	(65,3±0,8)	(59,1±1,0)
Лимфоциты	(10,5±0,5)	(12,2±0,5)	(15,0±0,4)	(16,2±0,4)
Гистиоциты	(2,5±0,2)	(3,5±0,2)	(6,3±0,3)	(7,7±0,3)
Макрофаги	(1,3±0,2)	(1,3±0,1)	(8,3±0,3)	(9,4±0,3)
Клетки фибробластического ряда	(1,3±0,2)	(3,7±0,2)	(5,1±0,2)	(7,6±0,3)

снижение числа нейтрофильных лейкоцитов по сравнению с таковыми в группе 2. В то время как содержание макрофагов и гистиоцитов увеличивалось вплоть до последнего дня исследования, но в группе с применением вакуум-терапии (1) – интенсивнее. К 5-м суткам содержание в соскобе гистиоцитов и макрофагов значительно возрастает в группе 1 и превышает в 1,5 и 1,4 раза соответственно показатели этих клеток в группе 2.

Число макрофагов в отпечатках из раневого экссудата является важным показателем активности защитных реакций организма, и значительный рост числа этих клеток свидетельствует об ускорении репаративных процессов в ране. Функция гистиоцитов и макрофагов, как известно, заключается в поглощении продуктов распада клеток, а макрофаги также активируют пролиферацию фибробластов [16, 17]. Этим и объясняется интенсивное увеличение числа клеток фибробластического ряда к 7-м суткам исследования в группе 1 и менее активный рост данного показателя в группе 2. Число лимфоцитов неуклонно увеличивалось и к 5-м суткам в группе 1 достигало пика, что говорит о формировании в этот период специфического иммунного ответа в ране.

Мы оценили репаративные процессы у наших пациентов, основываясь на классификации заживления тканей по М. И. Кузину, согласно которой, на разных сроках заживления ран выделяют 5 типов цитограмм: 1 – некротический тип, 2 – дегенеративно-воспалительный тип, 3 – воспалительный тип, 4 – воспалительно-регенераторный, или регенераторно-воспалительный тип (в зависимости от преобладания того или иного компонента), 5 – регенераторный тип (М. И. Кузин, 1990 г.). В день операции цитограмма в двух группах расценивалась как воспалительный тип мазка. Цитограмма на 3-и и 5-е сутки во 2-й группе соответствовала воспалительно-регенераторному, а на 7-е сутки – регенераторно-воспалительному типу мазка. В то же время в 1-й группе 3-и сутки характеризовались как воспалительно-регенераторный, 5-е сутки – как регенераторно-воспалительный, а 7-е сутки – как регенераторный тип мазка. Можно сделать вывод, что применение вакуум-терапии положительно отражается на репаративном процессе в ожоговых ранах.

Выводы. 1. Применение вакуум-ассоциированных повязок после выполнения отсроченной пластики гранулирующей ожоговой раны улучшает и ускоряет приживление аутотрансплантатов и позволяет сократить время пребывания пациентов в стационаре, а также число перевязок и материальные затраты.

Конфликт интересов

Авторы заявили об отсутствии конфликта интересов.

Conflict of interest

The authors declare no conflict of interest.

Соответствие нормам этики

Авторы подтверждают, что соблюдены права людей, принимавших участие в исследовании, включая получение информированного согласия в тех случаях, когда оно необходимо, и правила обращения с животными в случаях их использования в работе. Подробная информация содержится в Правилах для авторов.

Compliance with ethical principles

The authors confirm that they respect the rights of the people participated in the study, including obtaining informed consent when it is necessary, and the rules of treatment of animals when they are used in the study. Author Guidelines contains the detailed information.

ЛИТЕРАТУРА

1. Разработка новых способов лечения ожогов с использованием вакуум-терапии / С. Б. Богданов, Д. Н. Марченко, Р. Г. Бабичев, О. Н. Афаунова // Врач-аспирант. 2017. Т. 80, № 1. С. 34–40.
2. Патент 2295924 C1 РФ. Способ пластики кожных покровов после ранней некрэктомии / С. Б. Богданов, Н. А. Куринный, А. В. Поляков, О. Н. Афаунова. № 2005123211/14 от 21.07.2005 ; опубл. 27.03.2007.
3. Богданов С. Б., Афаунова О. Н. Использование раневых покрытий при раннем хирургическом лечении пограничных ожогов конечностей в функционально активных областях // Врач-аспирант. 2016. Т. 79, № 6. С. 4–9.
4. Горюнов С. В., Жидкий С. Ю., Чапарьян Б. А. Руководство по лечению ран методом управляемого отрицательного давления. 2-е изд., доп. М. : Апрель, 2016. 267 с.
5. Оболенский В. Н., Никитин В. Г., Семенистый А. Ю. и др. Использование принципа локального отрицательного давления в лечении ран и раневой инфекции. Новые технологии и стандартизация в лечении осложненных ран : сб. ст. М., 2011. С. 58–65.

6. Vacuum-assisted closure for the treatment of degloving injuries / A. J. DeFranzo, M. W. Marks, L. C. Argenta, D. G. Genecov // Plastic and Reconstructive Surgery. 1999. T. 104, № 7. P. 2145–2148. Doi: 10.1097/00006534-199912000-00031.
7. Камаев М. Ф. Инфицированная рана и ее лечение. М. : Медицина, 1970.
8. Серов В. В., Пауков В. С. Воспаление : рук. для врачей. М. : Медицина, 1995. 640 с.
9. Шапиров Н. А., Батороев Ю. К., Дворниченко В. В. Цитологическая диагностика заболеваний кожи. М. : Репроцентр М, 2015. 179 с.
10. Цитология раневого процесса. URL: https://medicalplanet.su/xirurgia/1257.html (дата обращения: 13.12.2019).
11. Даценко Б. М. Теория и практика местного лечения гнойных ран. Проблемы лекарственной терапии. Киев : Здоровье, 1995. 344 с.
12. Меркулов Г. А. Курс патогистологической техники. Л. : Медицина, 1969.
13. Покровская М. П., Макаров М. С. Цитология раневого экссудата как показатель процесса заживления ран. М., 1942.
14. Шапиро Н. А. Принципы цитологической диагностики злокачественных опухолей. М. : Репроцентр М, 2008. С. 15–16.
15. Глантц С. Медико-биологическая статистика : пер. с англ. М. : Практика, 1999. С. 27–45.
16. Фенчин К. М. Заживление ран. Киев : Здоров'я, 1979. 168 с.
17. Писаржевский С. А. Некоторые актуальные проблемы патогенеза гнойной раны. URL: http://www.nanoworld.org.ru/ (дата обращения: 19.12.2019).

REFERENCES

1. Bogdanov S. B., Marchenko D. N., Babichev R. G., Afaunova O. N. Development of new ways of treating burns using vacuum therapy. Doctor graduate student. 2017;80(1):34–40. (In Russ.).
2. Bogdanov S. B., Kurinny N. A., Polyakov A. V., Afaunova O. N. Method of skin plasty after early necrectomy. Invention patent RU 2295924 C1, 27.03.2007. Request № 2005123211/14 from 21.07.2005. (In Russ.).
3. Bogdanov S. B., Afaunova O. N. The use of wound dressings for early surgical treatment of borderline burns of the extremities in functionally active areas. Doctor graduate student. 2016;6(79):4–9. (In Russ.).
4. Gorynov S. V., Liquid S. U., Chaparyan B. A. Manual for the Treatment of Wounds by Controlled Negative Pressure, 2nd Amended Edition. Moscow, 2016:267. (In Russ.).
5. Obolenskij V. N., Nikitin V. G., Semenistyj A. Ju. et al. Using the principle of local negative pressure in the treatment of wounds and wound infection. New technologies and standardization in the treatment of complicated wounds: sb. st. Moscow, 2011:58–65. (In Russ.).
6. DeFranzo A. J., Marks M. W., Argenta L. C., Genecov D. G. Vacuum-assisted closure for the treatment of degloving injuries. Plastic and Reconstructive Surgery. 1999;104(7):2145–2148. Doi: 10.1097/00006534-199912000-00031.
7. Kamayev M. F. Infected wound and its treatment. Moscow, Medicine, 1970. (In Russ.).
8. Serov V. V., Spiders V. S. Inflammation: a guide for doctors. Moscow, Medicine, 1995:640. (In Russ.).
9. Shapirov N. A., Baroreev Yu. K., Dvornickenko V. V. Cytological diagnosis of skin diseases. Moscow, Repentr M, 2015:179. (In Russ.).
10. Cytology of wound process. Available at: https://medicalplanet.su/xirurgia/1257.html (accessed: 13.12.2019). (In Russ.).
11. Datsenko B. M. Theory and practice of local treatment of purulent wounds. Problems of drug therapy. Kiev, Health, 1995:344. (In Russ.).
12. Merkulov G. A. Course of pathohistological engineering. Leningrad, Medicine, 1969. (In Russ.).
13. Kolskaya M. P., Makarov M. S. Cytology of wound exudate as an indicator of the wound healing process. Moscow, 1942. (In Russ.).
14. Shapiro N. A. Principles of cytological diagnosis of malignant tumors. Moscow, Repenter M, 2008:15–16. (In Russ.).
15. Glantz S. Biomedical Statistics. Translated from Eng. Moscow, Practice, 1999:27–45. (In Russ.).
16. Fenchin K. M. Healing Wound. Kiev, Healthy, 1979:168. (In Russ.).
17. Pisarzhevsky S. A. Some topical problems of pathogenesis of purulent wound. Available at: http://www.nanoworld.org.ru/ (accessed: 19.12.2019). (In Russ.).

Информация об авторах:

Богданов Сергей Борисович, доктор медицинских наук, зав. ожоговым отделением, Научно-исследовательский институт – Краевая клиническая больница № 1 им. проф. С. В. Очаповского (г. Краснодар, Россия), доцент кафедры хирургии № 1, Кубанский государственный медицинский университет (г. Краснодар, Россия), ORCID: 0000-0001-9573-4776; **Марченко Денис Николаевич**, врач-хирург ожогового отделения, Научно-исследовательский институт – Краевая клиническая больница № 1 им. проф. С. В. Очаповского (г. Краснодар, Россия), аспирант кафедры хирургии № 1, Кубанский государственный медицинский университет (г. Краснодар, Россия), ORCID: 0000-0002-2803-4937; **Павлюк Карлыгаш Сагунбаевна**, биолог клинико-диагностической лаборатории, Научно-исследовательский институт – Краевая клиническая больница № 1 им. проф. С. В. Очаповского (г. Краснодар, Россия), ORCID: 0000-0001-5059-0289; **Госпирович Ольга Владимировна**, биолог клинико-диагностической лаборатории, Научно-исследовательский институт – Краевая клиническая больница № 1 им. проф. С. В. Очаповского (г. Краснодар, Россия), ORCID: 0000-0002-2777-8205; **Артемова Елена Александровна**, биолог клинико-диагностической лаборатории, Научно-исследовательский институт – Краевая клиническая больница № 1 им. проф. С. В. Очаповского (г. Краснодар, Россия), ORCID: 0000-0002-2620-2917; **Муханов Михаил Львович**, кандидат медицинских наук, ассистент кафедры ортопедии, травматологии и ВПХ, Кубанский государственный медицинский университет (г. Краснодар, Россия), ORCID: 0000-0002-9061-6014.

Information about authors:

Bogdanov Sergey B., Dr. of Sci. (Med.), Head of the Burn Department, Scientific research institute – Ochapovsky regional clinic hospital № 1 (Krasnodar, Russia), Associate Professor of the Department of Surgery № 1, Kuban State Medical University (Krasnodar, Russia), ORCID: 0000-0001-9573-4776; **Marchenko Denis N.,** Surgeon of the Burn Department, Scientific research institute – Ochapovsky regional clinic hospital № 1 (Krasnodar, Russia), Postgraduate student of the Department of Surgery № 1, Kuban State Medical University (Krasnodar, Russia), ORCID: 0000-0002-2803-4937; **Pavlyk Karlygash C.**, Biologist of the Clinical and Diagnostic Laboratory, Scientific research institute – Ochapovsky regional clinic hospital № 1 (Krasnodar, Russia), ORCID: 0000-0001-5059-0289; **Gospirovish Olga V.,** Biologist of the Clinical and Diagnostic laboratory, Scientific research institute – Ochapovsky regional clinic hospital № 1 (Krasnodar, Russia), ORCID: 0000-0002-2777-8205; **Artemova Elena A.,** Biologist of the Clinical and Diagnostic Laboratory, Scientific research institute – Ochapovsky regional clinic hospital № 1 (Krasnodar, Russia), ORCID: 0000-0002-2620-2917; **Myhanov Mikhail L.**, Cand. of Sci. (Med.), Assistant of the Department of Orthopedics, Traumatology and Military Field Surgery, Kuban State Medical University (Krasnodar, Russia), ORCID: 0000-0002-9061-6014.

© CC Коллектив авторов, 2020
УДК 616.33-089.86-072.1
DOI: 10.24884/0042-4625-2020-179-6-50-54

СИМУЛЯЦИОННАЯ УЧЕБНАЯ МЕТОДИКА ВЫПОЛНЕНИЯ ЧРЕСКОЖНОЙ ЭНДОСКОПИЧЕСКОЙ ГАСТРОСТОМИИ

М. В. Гавщук[1, 2]*, А. В. Гостимский[1], О. В. Лисовский[1], А. Н. Завьялова[1], И. В. Карпатский[1], И. А. Лисица[1], Т. А. Никольская[1]

[1] Федеральное государственное бюджетное образовательное учреждение высшего образования «Санкт-Петербургский государственный педиатрический медицинский университет» Министерства здравоохранения Российской Федерации, Санкт-Петербург, Россия
[2] Санкт-Петербургское государственное бюджетное учреждение здравоохранения «Городская больница № 26», Санкт-Петербург, Россия

Поступила в редакцию 21.02.2020 г.; принята к печати 30.12.2020 г.

ЦЕЛЬ. Создать симулятор для отработки мануальных навыков выполнения чрескожной эндоскопической гастростомии (ЧЭГ).

МЕТОДЫ И МАТЕРИАЛЫ. Разработан симулятор пациента, имеющий рот, ротоглотку, съемные пищевод, желудок и переднюю брюшную стенку, позволяющие выполнять все этапы операции. Для объективизации силы натяжения гастростомической трубки при фиксации и передаче должных мануальных ощущений использован измерительный прибор – безмен. Первоначально для симуляции использован одноразовый гастростомический набор Freka PEG, FR 20, что повысило себестоимость симуляции. Поэтому вместо одноразовых наборов в качестве гастростомической трубки использован катетер Пеццера № 24 с разработанным металлическим конусовидным наконечником (патент RU 2669483, 11.10.2018 г.). Для проведения симуляции использованы многоразовые хирургические инструменты, на завершающем этапе использованы дополнительно изготовленные наружное прижимное плато и коннектор с крышкой.

РЕЗУЛЬТАТЫ. Разработанный способ симуляционного обучения наложению ЧЭГ позволяет выполнять все этапы наложения эндоскопической гастростомы. Простота изготовления и возможность замены изнашиваемых элементов обеспечивает возможность многократного выполнения методики. Использование многоразовых инструментов и катетера Пеццера с разработанным многоразовым наконечником повышает экономическую эффективность обучения. Использование измерительного прибора – безмена – позволяет передать необходимые ощущения натяжения гастростомической трубки при фиксации внешней прижимной пластиной, соответствующие ощущениям при выполнении операции пациенту.

ЗАКЛЮЧЕНИЕ. Разработанный способ обучения наложению ЧЭГ на симуляторе позволяет эффективно отработать мануальные навыки и снизить риск ятрогенных осложнений во время операции на пациенте.

Ключевые слова: *чрескожная эндоскопическая гастростомия, симуляционное обучение, симулятор пациента, паллиативная медицина, экономическая эффективность*

Для цитирования: Гавщук М. В., Гостимский А. В., Лисовский О. В., Завьялова А. Н., Карпатский И. В., Лисица И. А., Никольская Т. А. Симуляционная учебная методика выполнения чрескожной эндоскопической гастростомии. *Вестник хирургии имени И. И. Грекова*. 2020;179(6):50–54. DOI: 10.24884/0042-4625-2020-179-6-50-54.

* **Автор для связи:** Максим Владимирович Гавщук, ФГБОУ ВО СПбГПМУ Минздрава России, 194100, Санкт-Петербург, Литовская ул., д. 2. E-mail: gavshuk@mail.ru.

SIMULATION TRAINING TECHNIQUE FOR PERFORMING PERCUTANEOUS ENDOSCOPIC GASTROSTOMY

Maksim V. Gavshchuk[1, 2]*, Alexander V. Gostimskii[1], Oleg V. Lisovskii[1], Anna N. Zavyalova[1], Igor V. Karpatsky[1], Ivan A. Lisitsa[1], Tatyana A. Nikolskaya[1]

[1] Saint Petersburg State Pediatric Medical University, Saint Petersburg, Russia
[2] Saint-Petersburg municipal hospital № 26, Saint Petersburg, Russia

Received 21.02.2020; accepted 30.12.2020

The OBJECTIVE was to create a simulator for practicing manual skills of performing percutaneous endoscopic gastrostomy (PEG).

METHODS AND MATERIALS. A patient simulator has been developed. It has a mouth, oropharynx, removable esophagus, stomach, and anterior abdominal wall that allows performing all stages of the operation. To objectify tension force of the gastrostomy tube during fixation and transmitting the proper manual sensations, a measuring device – bezmen was used. Initially, we used a single-use gastrostomy kit Freka PEG, FR 20 for the simulation. It increased the cost of the simulation. Therefore, instead of disposable kits, the Pezzer catheter No. 24 with a developed metal cone-shaped tip was used as a gastrostomy tube (patent RU 2669483, 11.10.2018). Simulation was performed with reusable surgical instruments. At the final stage, an additional external pressure plate and a connector with a cover were used.

RESULTS. The developed method of simulation training for PEG imposition allows performing all stages of endoscopic gastrostomy imposition. The simplicity of manufacturing and the possibility of replacing worn elements allows multiple implementation of the method. Using reusable instruments and a Pezzer catheter with a designed reusable tip increases the cost-effectiveness of training. The use of a measuring device allows to convey the necessary sensations of tension of the gastrostomy tube during fixation with an external pressure plate, corresponding to the sensations in real clinical simulation.

CONCLUSION. The developed method of training for PEG imposition with the simulator allows to effectively work out manual skills and reduce the risk of iatrogenic complications during surgery on the patient.

Keywords: *percutaneous endoscopic gastrostomy, simulation training, patient simulator, palliative medicine, cost-effectiveness*

For citation: Gavshchuk M. V., Gostimskii A. V., Lisovskii O. V., Zavyalova A. N., Karpatsky I. V., Lisitsa I. A., Nikolskaya T. A. Simulation training technique for performing percutaneous endoscopic gastrostomy. *Grekov's Bulletin of Surgery*. 2020;179(6):50–54. (In Russ.). DOI: 10.24884/0042-4625-2020-179-6-50-54.

* **Corresponding author:** Maksim V. Gavshchuk, Saint-Petersburg State Pediatric Medical University, 2, Litovskaya str., Saint Petersburg, 194100, Russia. E-mail: gavshuk@mail.ru.

Введение. Одной из важных проблем паллиативной помощи является обеспечение питанием пациентов, которые длительное время не могут получать пищу через рот. Чаще всего это тяжелобольные злокачественными новообразованиями или с неврологическими нарушениями акта глотания. Тяжесть основного заболевания и общего состояния пациентов повышает риск осложнений при наложении традиционных лапаротомных гастростом. Поэтому чрескожная эндоскопическая гастростомия (ЧЭГ) наиболее приемлема для обеспечения питания таких больных [1].

Распространение этой малоинвазивной паллиативной операции в России затруднено. По данным Территориального фонда ОМС в Санкт-Петербурге, за 2017 г. к оплате в системе ОМС предъявлены около 800 случаев наложения гастростом, из них 187 случаев эндоскопического наложения свищей полых органов (тариф 621309), что соответствует ЧЭГ [2].

Одной из причин относительно редкого использования этой методики является высокая стоимость одноразовых фирменных наборов для наложения ЧЭГ, которая в настоящее время уменьшилась. Другое препятствие для более широкого применения метода – сложность обучения. До встречи специалиста с пациентом проводится только теоретическая подготовка. Сообщений о применении симуляционного обучения методике ЧЭГ в России не выявлено. Практическая отработка навыков наложения ЧЭГ проводится во время операции на больных, что повышает риск ятрогенных осложнений. Для получения полноценных мануальных навыков необходимо несколько больных, нуждающихся в ЧЭГ и согласных участвовать в обучении, что достаточно сложно обеспечить.

Методы и материалы. Нами разработан симулятор пациента, представляющий собой манекен человека, имеющий рот, ротоглотку, съемные пищевод, желудок и переднюю брюшную стенку, позволяющие выполнять все этапы ЧЭГ.

Особое внимание в нашей работе было уделено изготовлению передней брюшной стенки, позволяющей передать обучающимся реалистичное восприятие тканей.

Желудок, изготовленный из силикона, имеет складки, аналогичные поверхности слизистой. Ткани передней брюшной стенки формировались из различных по плотности и составу материалов для достижения анатомического соответствия слоев. Так, тонкий слой, имитирующий листки брюшины и апоневроз (до 1–2 мм), состоял из латекса белого цвета. Сверху укладывалась отдельно изготовленная прокрашенная силиконовая пластинка (2–6 мм), визуально и тактильно напоминающая мышцы живота. На начальных этапах работы в качестве подкожно-жировой клетчатки дополнительно использовали вспененный полиэтилен (3 мм), покрывающий мышечный слой, однако недостаточная светопроводимость многослойной стенки затрудняла визуализацию сосудов, и в дальнейшей работе от слоя жировой клетчатки решили отказаться. Все вышеперечисленные ткани покрывались кожным лоскутом, изготовленным из силикона. Таким образом, при пункции передняя брюшная стенка воспринималась реалистично по плотности.

Следует отметить, что изготовление кожи состояло из трех этапов. В начале формировался тонкий слой, после застывания силикона на его поверхность укладывались прокрашенные химическим красителем плотные нити, имитирующие сосуды передней брюшной стенки, соответствующие нормальной анатомии человека (И. В. Гайворонский. «Нормальная анатомия человека». Том 1) [3]. В завершение кожа манекена доводилась до нужной толщины, что соответствовало 1,5–2 мм. Таким образом, при выполнении ЧЭГ в условиях диафаноскопии можно было не только определить точку для пункции передней брюшной стенки, но и визуально выбрать безопасный участок, свободный от сосудов (*рис. 1*).

При выполнении эндоскопического этапа со стороны слизистой определялась зона прокола, свободная от сосудов. Следует отметить, что объем инсуфляции воздуха отражался в чек-листах для контроля правильности выполнения процедуры. Передняя стенка искусственного желудка имела фиксированную площадку (64 см^2), позволяющую определить оптимальную точку для пункции, над которой располагались брюшина с апоневрозом из латекса, мышечная пластинка и кожа из пищевого силикона (приоритетная справка на патент № 2020103299 от 24.01.2020 г.). Съемные элементы манекена были изготовлены на кафедре общей медицинской практики СПбГПМУ и могут быть заменены или сформированы по заданным параметрам по мере изнашивания.

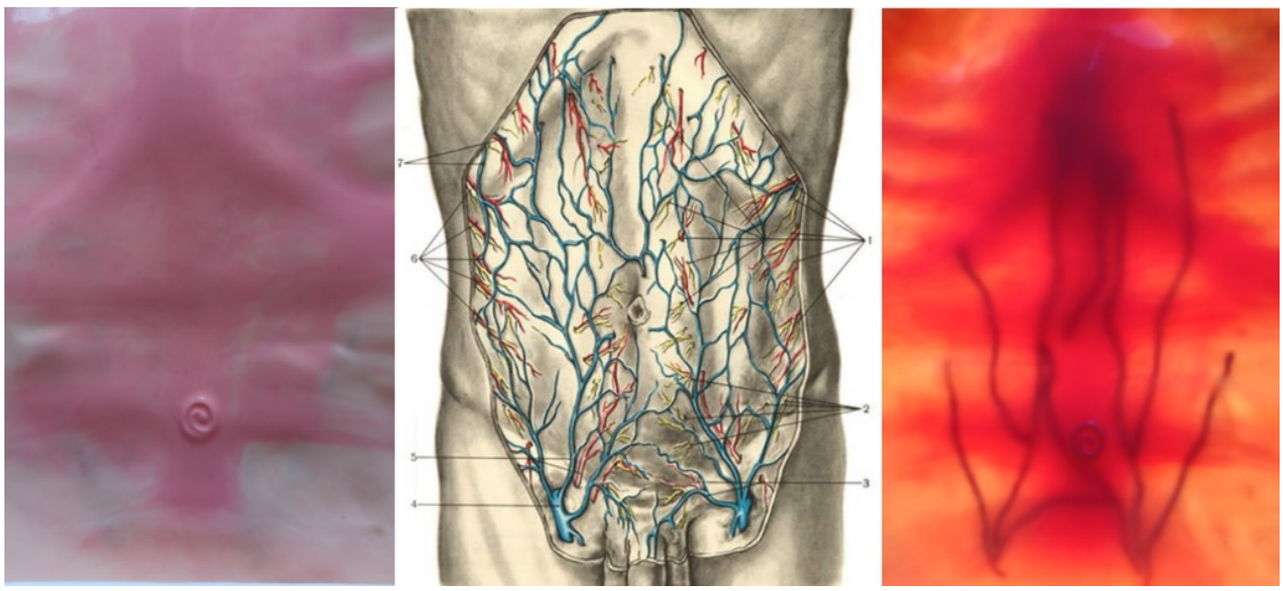

Рис. 1. Строение искусственной кожи передней брюшной стенки
Fig. 1. The structure of the artificial skin of the anterior abdominal wall

В учебной эндоскопической операционной выполняли симуляцию наложения ЧЭГ на манекене с отработкой всех этапов: гастроскопия, выбор точки наложения гастростомы с помощью диафаноскопии, пункция желудка через переднюю брюшную стенку с последующим введением проводника, захват проводника в просвете желудка биопсийными щипцами и выведение с эндоскопом через рот наружу, фиксация гастростомической трубки к концу проводника, протягивание гастростомической трубки проводником через рот, пищевод, стенку желудка и переднюю брюшную стенку, фиксация гастростомы наружной прижимной пластиной и монтаж наружных приспособлений. Первоначально для наложения ЧЭГ использован одноразовый гастростомический набор Freka PEG, FR 20.

В случае проведения полного цикла наложения ЧЭГ повторно использовать одноразовый фирменный набор невозможно, что делает симуляцию экономически невыгодной. Поэтому было использовано разработанное на кафедре многоразовое устройство для наложения ЧЭГ с помощью катетера Пеццера



Рис. 2. Устройство для наложения ЧЭГ с помощью катетера Пеццера
Fig. 2. Device for PEG with use of Pezzer's catheter

(патент RU 2669483, 11.10.2018 г.). Устройство представляет собой металлический конусовидный полый наконечник с металлической петлей, в котором фиксируется катетер Пеццера в качестве гастростомической трубки (*рис. 2*).

Для проведения симуляции использованы многоразовые хирургические инструменты, на завершающем этапе применяли дополнительно изготовленное наружное прижимное плато и коннектор с крышкой (*рис. 3*). В 2017 г. разработанное устройство с катетером Пеццера и многоразовыми инструментами было успешно применено для наложения ЧЭГ в эксперименте на кроликах [1].

Существенным недостатком симуляции ЧЭГ на манекене является несоответствие синтетических материалов тканям человека, что определяет различие тактильных ощущений при работе с манекеном и пациентом. Это особенно важно во время фиксации гастростомической трубки в натяжении наружной прижимной пластиной, что обеспечивает необходимое прижатие стенки желудка к передней брюшной стенке.

Для объективизации силы натяжения гастростомической трубки и передачи должных мануальных ощущений использован измерительный прибор – безмен. Перед фиксацией гастростомической трубки наружной прижимной пластиной к внешнему концу трубки крепился безмен, за который выполнялась тракция трубки наружу (*рис. 4*). Под контролем измерительного прибора проводили окончательную фиксацию гастростомической трубки наружной прижимной пластиной.

Результаты. Разработана и применена симуляционная учебная методика выполнения ЧЭГ, позволяющая отработать все этапы операции и получить необходимые мануальные навыки.

Обсуждение. В зарубежной литературе есть сообщения о применении симуляторов пациента для обучения ЧЭГ [4]. Эти методики не учитывают различия в тактильных ощущениях при фиксации гастростомической трубки наружной прижимной пластиной у манекена и пациента. Кроме того, использование одноразовых фирменных наборов для наложения ЧЭГ делает симуляционное обучение более дорогим. Разработанный способ симуляци-

Рис. 3. Симуляция ЧЭГ с помощью катетера Пеццера
Fig. 3. Simulation of PEG using a Pezzer's catheter



Рис. 4. Объективизация силы натяжения гастростомической трубки с помощью безмена
Fig. 4. Objectification of the tension force of the gastrostomy tube using measure device

онного обучения позволяет выполнять все этапы наложения эндоскопической гастростомы. Простота изготовления и возможность замены изнашиваемых элементов обеспечивают возможность многократного выполнения методики. Применение многоразовых инструментов и катетера Пеццера с разработанным многоразовым наконечником повышает экономическую эффективность обучения. Использование измерительного прибора – безмена – позволяет передать необходимые ощущения натяжения гастростомической трубки при фиксации внешней прижимной пластиной, соответствующие ощущениям при выполнении операции на живом человеке.

Выводы. 1. Малоинвазивность и техническая простота наложения эндоскопической гастростомы диктуют более широкое применение этой методики в паллиативной медицине.

2. Разработанный способ обучения наложению ЧЭГ на симуляторе позволяет эффективно отработать мануальные навыки и снизить риск ятрогенных осложнений во время операции на больном человеке.

3. Применение симуляции одноразовой фирменной гастростомической трубки с помощью катетера Пеццера и разработанного изобретения повышает экономическую эффективность обучения.

Конфликт интересов

Авторы заявили об отсутствии конфликта интересов.

Conflict of interest

The authors declare no conflict of interest.

Соответствие нормам этики

Авторы подтверждают, что соблюдены права людей, принимавших участие в исследовании, включая получение информированного согласия в тех случаях, когда оно необходимо, и правила обращения с животными в случаях их использования в работе. Подробная информация содержится в Правилах для авторов.

Compliance with ethical principles

The authors confirm that they respect the rights of the people participated in the study, including obtaining informed consent when it is necessary, and the rules of treatment of animals when they are used in the study. Author Guidelines contains the detailed information.

ЛИТЕРАТУРА

1. Гавщук М. В., Гостимский А. В., Багатурия Г. О. и др. Возможности импортозамещения в паллиативной медицине // Педиатр. 2018. Т. 9, № 1. С. 72–76.
2. Гостимский А. В., Гавщук М. В., Завьялова А. Н. и др. Особенности нутритивной поддержки и ухода за пациентами с гастростомой // Медицина : теория и практика. 2018. Т. 3, № 2. С. 3–10.
3. Гайворонский И. В. Нормальная анатомия человека: учебник для медицинских ВУЗов: изд. 9-е, переработанное и исправленное. СПб. : Спецлит, 2016. Т. 1. 558 с.
4. Hee Kyong Na, Ji Yong Ahn, Gin Hyug Lee et al. The efficacy of a novel percutaneous endoscopic gastrostomy simulator using three-

dimensional printing technologies // Journal of Gastroenterology and Hepatology. 2019. Vol. 34, № 3. P. 561–566.

REFERENCES

1. Gavshchuk M. V., Gostimskii A. V., Bagaturiya G. O., Lisovskii O. V., Zavyalova A. N., Karpatskii I. V., Kosulin A. V., Gostimskii I. A., Alad'eva E. E. Import substitution possibilities in palliative medicine. Pediatrician (St. Petersburg). 2018;9(1):72–76. (In Russ.).
2. Gostimskii A. V., Gavshchuk M. V., Zavyalova A. N., Barsukova I. M., Naidenov A. A., Karpatskii I. V., Petrosyan A. A., Lisovskii O. V. Features nutrition support and nursing of patients with gastrostomy. Medicine: theory and practice. 2018;3(2):3–10. (In Russ.).
3. Gaivoronsky I. V. Normal human anatomy: textbook for medical universities. 9-e ed. revised and corrected. SPb., Spetslit, 2016. Vol. 1:558. (In Russ.).
3. Hee Kyong Na, Ji Yong Ahn, Gin Hyug Lee, Jeong Hoon Lee, Do Hoon Kim, Kee Wook Jung, Kee Don Choi, Ho June Song, Hwoon-Yong Jung. The efficacy of a novel percutaneous endoscopic gastrostomy simulator using three-dimensional printing technologies. Journal of Gastroenterology and Hepatology. 2019 Mar;34(3):561–566.

Информация об авторах:

Гавщук Максим Владимирович, кандидат медицинских наук, врач-хирург, Городская больница № 26 (Санкт-Петербург, Россия), доцент кафедры общей медицинской практики, Санкт-Петербургский государственный педиатрический медицинский университет (Санкт-Петербург, Россия), ORCID: 0000-0002-4521-6361; **Гостимский Александр Вадимович**, доктор медицинских наук, профессор, зав. кафедрой госпитальной хирургии с курсами травматологии и ВПХ, Санкт-Петербургский государственный педиатрический медицинский университет (Санкт-Петербург, Россия), ORCID: 0000-0002-6825-8302; **Лисовский Олег Валентинович**, кандидат медицинских наук, доцент, зав. кафедрой общей медицинской практики, Санкт-Петербургский государственный педиатрический медицинский университет (Санкт-Петербург, Россия), ORCID: 0000-0002-1749-169X; **Завьялова Анна Никитична**, кандидат медицинских наук, доцент кафедры общей медицинской практики, Санкт-Петербургский государственный педиатрический медицинский университет (Санкт-Петербург, Россия), ORCID: 0000-0002-9532-9698; **Карпатский Игорь Владимирович**, кандидат медицинских наук, доцент кафедры общей медицинской практики, Санкт-Петербургский государственный педиатрический медицинский университет (Санкт-Петербург, Россия), ORCID: 0000-0003-0047-6327; **Лисица Иван Александрович**, ассистент кафедры общей медицинской практики, Санкт-Петербургский государственный педиатрический медицинский университет (Санкт-Петербург, Россия), ORCID: 0000-0003-3501-9660; **Никольская Татьяна Александровна**, аспирант кафедры госпитальной хирургии с курсами травматологии и ВПХ, Санкт-Петербургский государственный педиатрический медицинский университет (Санкт-Петербург, Россия), ORCID: 0000-0003-3176-0670.

Information about authors:

Gavshchuk Maksim V., Cand. of Sci. (Med.), Surgeon, Saint-Petersburg municipal hospital № 26 (Saint Petersburg, Russia), Associate Professor of the Department of General Medical Practice, Saint Petersburg State Pediatric Medical University (Saint Petersburg, Russia), ORCID: 0000-0002-4521-6361; **Gostimskii Alexander V.,** Dr. of Sci. (Med.), Professor, Head of the Department of Hospital Surgery with courses of Traumatology and Military Field Surgery, Saint Petersburg State Pediatric Medical University (Saint Petersburg, Russia), ORCID: 0000-0002-6825-8302; **Lisovskii Oleg V.,** Cand. of Sci. (Med.), Associate Professor, Head of the Department of General Medical Practice, Saint Petersburg State Pediatric Medical University (Saint Petersburg, Russia), ORCID: 0000-0002-1749-169X; **Zavyalova Anna N.,** Cand. of Sci. (Med.), Associate Professor, Department of General Medical Practice, Saint Petersburg State Pediatric Medical University (Saint Petersburg, Russia), ORCID: 0000-0002-9532-9698; **Karpatsky Igor V.,** Cand. of Sci. (Med.), Associate Professor, Department of General Medical Practice, Saint Petersburg State Pediatric Medical University (Saint Petersburg, Russia), ORCID: 0000-0003-0047-6327; **Lisitsa Ivan A.,** Assistant, Department of General Medical Practice, Saint Petersburg State Pediatric Medical University (Saint Petersburg, Russia), ORCID: 0000-0003-3501-9660; **Nikolskaya Tatyana A.**, Postgraduate Student, Department of Hospital Surgery with courses of Traumatology and Military Field Surgery, Saint Petersburg State Pediatric Medical University (Saint Petersburg, Russia), ORCID: 0000-0003-3176-0670.

© CC Коллектив авторов, 2020
УДК 616.216.1-002.3-036.11-06 : 616.831-002.3
DOI: 10.24884/0042-4625-2020-179-6-55-60

ВНУТРИМОЗГОВОЙ И МЕЖПОЛУШАРНЫЙ АБСЦЕССЫ КАК ОСЛОЖНЕНИЕ ОСТРОГО ГНОЙНОГО ПОЛИСИНУСИТА

А. А. Кривопалов[1]*, Д. В. Лейко[2], А. Ю. Щербук[3], Ю. А. Щербук[3], П. А. Шамкина[1], А. В. Чуфистова[4]

[1] Федеральное государственное бюджетное учреждение «Санкт-Петербургский научно-исследовательский институт уха, горла, носа и речи» Министерства здравоохранения Российской Федерации, Санкт-Петербург, Россия
[2] Санкт-Петербургское государственное бюджетное учреждение здравоохранения «Городская больница Святой преподобномученицы Елизаветы», Санкт-Петербург, Россия
[3] Федеральное государственное бюджетное образовательное учреждение высшего образования «Санкт-Петербургский государственный университет», Санкт-Петербург, Россия
[4] Федеральное государственное бюджетное образовательное учреждение высшего образования «Северо-Западный государственный медицинский университет имени И. И. Мечникова» Министерства здравоохранения Российской Федерации, Санкт-Петербург, Россия

Поступила в редакцию 28.02.2020 г.; принята к печати 30.12.2020 г.

Представлен клинический случай междисциплинарного подхода к лечению пациента 20 лет с острым гнойным полисинуситом, осложнившимся сначала внутричерепной эписубдуральной эмпиемой, а затем внутримозговым и межполушарным абсцессами. Несмотря на своевременно начатую антибиотикотерапию, у пациента возникли внутричерепные гнойно-воспалительные осложнения острого гнойного полисинусита, что потребовало участия мультидисциплинарной бригады врачей-специалистов, назначения антибиотиков резерва и проведения повторных хирургических вмешательств. Описанное клиническое наблюдение подтверждает, что влияние на течение и исход заболевания у пациентов с ЛОР-ассоциированными внутричерепными гнойно-воспалительными осложнениями оказывают мультидисциплинарный подход с участием нейрохирурга, оториноларинголога, невролога, рентгенолога, клинического фармаколога и анестезиолога-реаниматолога; ранняя диагностика, включающая в себя компьютерную томографию и (или) магнитно-резонансную томографию головного мозга и околоносовых пазух; ранняя верификация возбудителя и определение его чувствительности к антибиотикам; своевременная этиотропная высокодозная парентеральная антибиотикотерапия препаратами, проникающими через гематоэнцефалический барьер; радикальная санация ЛОР-органов и внутричерепных очагов инфекции.

Ключевые слова: *оториноларингология, нейрохирургия, внутричерепные осложнения гнойно-воспалительных заболеваний ЛОР-органов, полисинусит, абсцесс*

Для цитирования: Кривопалов А. А., Лейко Д. В., Щербук А. Ю., Щербук Ю. А., Шамкина П. А., Чуфистова А. В. Внутримозговой и межполушарный абсцессы как осложнение острого гнойного полисинусита. *Вестник хирургии имени И. И. Грекова*. 2020;179(6):55–60. DOI: 10.24884/0042-4625-2020-179-6-55-60.

* **Автор для связи:** Александр Александрович Кривопалов, ФГБУ «СПб НИИ уха, горла, носа и речи» Минздрава России, 190013, Россия, Санкт-Петербург, ул. Бронницкая, д. 9. E-mail: krivopalov@list.ru.

INTRACEREBRAL AND INTERHEMISPHERIC ABSCESSES AS A COMPLICATION OF ACUTE PURULENT POLYSINUSITIS

Alexander A. Krivopalov[1]*, Dmitriy V. Leyko[2], Alexander Yu. Shcherbuk[3], Yuri A. Shcherbuk[3], Pauline A. Shamkina[1], Anastasia V. Chufistova[4]

[1] Saint-Petersburg Research Institute of Ear, Throat, Nose and Speech, Saint Petersburg, Russia
[2] «Elizavetinskaya Hospital», Saint Petersburg, Russia
[3] Saint Petersburg University, Saint Petersburg, Russia
[4] North-Western State Medical University named after I. I. Mechnikov, Saint Petersburg, Russia

Received 28.02.2020; accepted 30.12.2020

A clinical case of an interdisciplinary approach to the treatment of a 20-year-old patient with acute purulent polysinusitis, complicated firstly by intracranial episubdural empyema, and then by intracerebral and interhemispheric abscesses, is presented. Despite the timely initiation of antibiotic therapy, the patient had intracranial purulent-inflammatory complica-

tions of acute purulent polysinusitis, which required the participation of a multidisciplinary team of medical specialists, the appointment of reserve antibiotics and repeated surgical interventions. The described clinical observation confirms that the influence on the course and outcome of the disease in patients with ENT-associated intracranial purulent-inflammatory complications is exerted by: a multidisciplinary approach involving a neurosurgeon, otorhinolaryngologist, neurologist, radiologist, clinical pharmacologist, and anesthesiologist-resuscitator; early diagnosis, including computed tomography and/or magnetic resonance imaging of the brain and paranasal sinuses; early verification of the pathogen and determination of its sensitivity to antibiotics; timely etiotropic high-dose parenteral antibiotic therapy with drugs that penetrate the blood-brain barrier; radical rehabilitation of ENT-organs and intracranial foci of infection.

Keywords: *otorhinolaryngology, neurosurgery, intracranial complications of purulent-inflammatory diseases of ENT-organs, polysinusitis, abscess*

For citation: Krivopalov A. A., Leyko D. V., Shcherbuk A. Yu., Shcherbuk Yu. A., Shamkina P. A., Chufistova A. V. Intracerebral and interhemispheric abscesses as a complication of acute purulent polysinusitis. *Grekov's Bulletin of Surgery*. 2020;179(6):55–60. (In Russ.). DOI: 10.24884/0042-4625-2020-179-6-55-60.

* **Corresponding author:** Alexander A. Krivopalov, Saint-Petersburg Institute of Ear, Nose, Throat and Speech, 9, Bronnitskaya str., Saint Petersburg, 190013, Russia. E-mail: krivopalov@list.ru.

Введение. Острые и хронические заболевания уха, носа и околоносовых пазух, несмотря на современные методы обследования и лечения с применением широкого арсенала новейших антибактериальных препаратов, влекут за собой угрозу развития гнойно-воспалительных внутричерепных осложнений, характеризующихся высоким риском летального исхода или инвалидизации пациентов [1]. Данный риск обусловлен анатомическими особенностями взаиморасположения органов, и, следовательно, ведение пациентов этой группы требует междисциплинарного подхода, динамического наблюдения в условиях стационара, постоянной оценки неврологического статуса [2, 3]. Основной сложностью лечения пациентов с риносинусогенными внутричерепными гнойно-воспалительными осложнениями является выбор оптимального хирургического вмешательства и его сроков. В настоящее время применяется экстренная специализированная хирургическая тактика с привлечением мультидисциплинарной бригады специалистов с целью своевременной и радикальной санации очагов инфекции, выявленных у пациента. Хирургическую санацию очагов инфекции ЛОР-органов выполняют оториноларингологи. Оперативное лечение больных с внутричерепными гнойно-воспалительными заболеваниями проводят нейрохирурги, используя современные, в том числе малоинвазивные, методики [1, 4].

Цель – представить случай острого гнойного полисинусита, осложнившегося сначала внутричерепной эписубдуральной эмпиемой, а затем внутримозговым и межполушарным абсцессами. Тактика лечения основана на мультидисциплинарном подходе, проведении этиотропной высокодозной парентеральной антибиотикотерапии и своевременном выборе адекватного хирургического вмешательства.

Клиническое наблюдение. Пациент Ч., 20 лет, поступил в многопрофильный специализированный стационар с жалобами на головную боль в лобной области, насморк, повышение температуры тела до субфебрильных цифр, общую слабость. Анамнез заболевания: заболел остро после переохлаждения, отмечал головную боль, насморк, недомогание. Лечился самостоятельно без стойкого положительного эффекта. На 5-е сутки заболевания начались сильные боли в лобной области, после чего пациент вызвал бригаду скорой медицинской помощи и был доставлен в стационар. Объективный статус при поступлении: общее состояние удовлетворительное, по шкале комы Глазго – 15 баллов, сознание ясное, поведение адекватное, очаговой симптоматики не выявлено, симптомов раздражения мозговых оболочек нет. Пальпация и перкуссия в проекции лобных пазух умеренно болезненная. Температура тела – 37,1 °С. В клиническом анализе крови – лейкоцитоз $15{,}8 \cdot 10^9$/л, нейтрофильный сдвиг. При риноскопии: слизистая носа отечна, гиперемирована, в носовых ходах слизисто-гнойное отделяемое, после анемизации слизистой определяются следы выделений из-под средних носовых раковин. Носоглотка свободна. Остальные ЛОР-органы без особенностей. На рентгенограмме околоносовых пазух – затенение в проекции правой лобной пазухи, клеток решетчатого лабиринта, верхнечелюстной пазухи справа. Мультиспиральной компьютерной томографии (МСКТ), магнитно-резонансной томографии (МРТ) головного мозга и придаточных пазух носа при поступлении не проводили. Диагноз при поступлении: «Острый гнойный правосторонний полисинусит (фронтит, гайморoэтмоидит)».

Пациент госпитализирован в ЛОР-отделение, начата антибактериальная терапия: Цефотаксим – 4,0 г/сутки, Амикацин – 1,5 г/сутки. На следующее утро пациент предъявил жалобы на внезапно возникшее онемение в области левой ноги и дискомфорт при ходьбе. Вызван дежурный невролог, под местной анестезией выполнена люмбальная пункция, получен прозрачный бесцветный ликвор, вытекающий под повышенным давлением. Диагностирован вторичный гнойный риносинусогенный менингоэнцефалит.

Оториноларингологами в экстренном порядке выполнена санация первичного очага инфекции: правосторонняя фронтотомия, правосторонняя гайморoэтмоидотомия с использованием наружного экстраназального доступа. В просвете правой лобной пазухи обнаружен гной, вытекающий под давлением, слизистая оболочка резко утолщена. При ревизии стенок пазухи выявлен дефект костной ткани в области задней стенки. В просвете правой верхнечелюстной пазухи также обнаружены гной, вытекающий под давлением, и резко утолщенная слизистая оболочка. Патологическое содержимое из пазухи удалено, через просвет пазухи вскрыты клетки решетчатого лабиринта.

На 2-е сутки после ЛОР-операции усилились жалобы на онемение в правой нижней конечности и слабость. При осмотре дежурным неврологом: состояние по шкале комы Глазго – 15 баллов, сознание ясное, зрачки D=S, лицо симметрично, язык по средней линии. Сухожильные рефлексы D>S, парез правой нижней конечности, в дистальных отделах – до 1 балла.

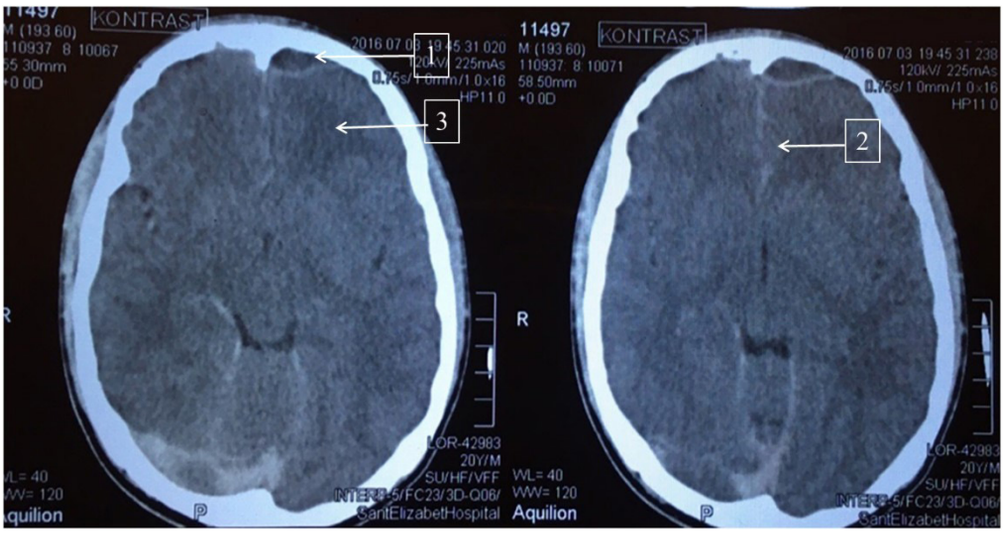

Рис. 1. СКТ головного мозга с контрастированием пациента Ч., 20 лет: 1 – эпидуральная эмпиема размерами 26,0×9,0×27,0 мм над полюсом левой лобной доли; 2 − субдуральная эмпиема толщиной до 3 мм в межполушарной щели; 3 − зоны энцефалита полюса левой лобной доли (понижение плотности без четких контуров +22 HU, без накопления контрастного вещества)

Fig. 1. SCT of the brain with contrast of the patient Ch., 20 years old: 1 − epidural empyema of 26,0×9,0×27,0 mm above the pole of the left frontal lobe; 2 − subdural empyema up to 3 mm thick in the interhemispheric fissure; 3 − zones of encephalitis of the pole of the left frontal lobe (decrease in density without clear contours +22 HU, without accumulation of contrast agent)

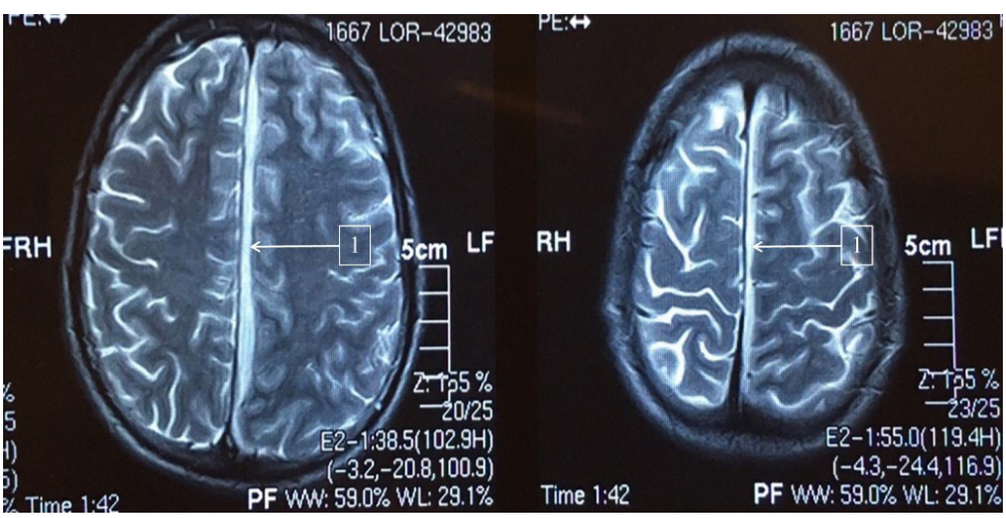

Рис. 2. МРТ головного мозга без контрастирования пациента Ч., 20 лет, на 2-е сутки после реоперации: 1 − субдуральная эмпиема в межполушарной щели вдоль левой гемисферы головного мозга

Fig. 2. MRI of the brain without contrast of the patient Ch., 20 years old, 2 days after reoperation: 1 − subdural empyema in the interhemispheric fissure along the left hemisphere of the brain

Симптом Бабинского справа – непостоянный. Менингеальных симптомов нет. СКТ головного мозга с контрастированием: обнаружены эпидуральная эмпиема 26,0×9,0×27,0 мм и 13,0×5,0×15,0 мм над полюсными отделами лобных долей, субдуральная эмпиема толщиной до 3 мм парафальксиально в области межполушарной щели, зоны энцефалита полюса левой лобной доли (понижение плотности без четких контуров +22HU, без накопления контрастного вещества) (*рис. 1*). Также при СКТ выявлено утолщение слизистой оболочки лобной пазухи, клеток решетчатого лабиринта и верхнечелюстной пазухи справа, обнаружена зона деструкции размерами 16,0×16,0 мм в области задней стенки правой лобной пазухи.

Проведен консилиум с участием нейрохирурга, оториноларинголога, невролога, рентгенолога, клинического фармаколога и анестезиолога-реаниматолога для оценки тяжести состояния больного, уточнения диагноза и решения вопроса о дальнейшей лечебной тактике. Диагноз: «Острый вторичный гнойный риносинусогенный менингоэнцефалит. Менингит. Эпидуральная эмпиема в лобной области слева. Субдуральная эмпиема межполушарной щели. Острый гнойный правосторонний фронтит, гаймороэтмоидит».

Принято решение об экстренном оперативном вмешательстве с участием нейрохирурга и оториноларинголога. Нейрохирургом выполнены трепанация черепа в лобной области слева, санация и дренирование эпидуральной эмпиемы лобной области слева, постановка приточно-отточной системы. Оториноларингологами выполнено ревизионное оперативное вмешательство. В полости правой лобной пазухи

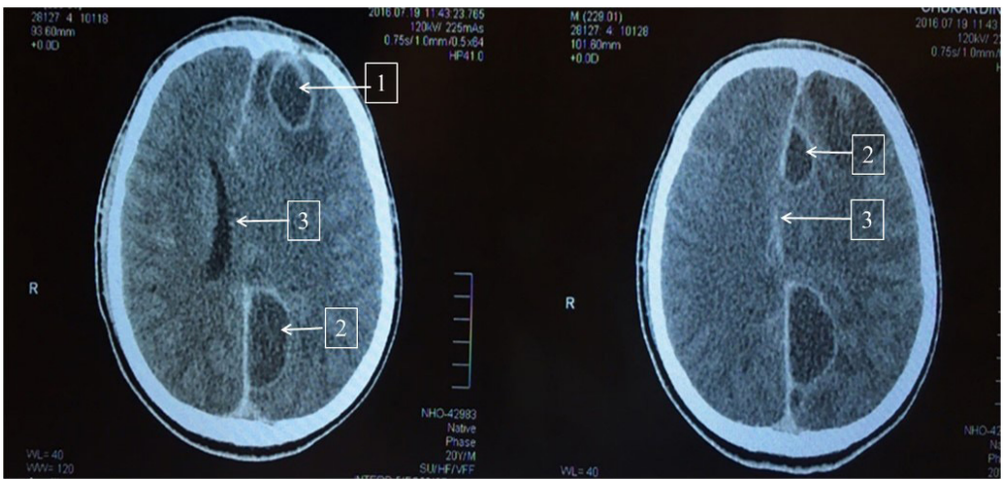

Рис. 3. СКТ головного мозга с контрастированием (контроль в динамике) пациента Ч., 20 лет: 1 – внутримозговой абсцесс в левой лобной доле; 2 – субдуральный абсцесс в межполушарной щели; 3 – смещение срединных структур до 7,0 мм

Fig. 3. SCT of the brain with contrast (dynamic control) of the patient Ch., 20 years old: 1 – intracerebral abscess in the left frontal lobe; 2 – subdural abscess in the interhemispheric fissure; 3 – displacement of median structures up to 7.0 mm

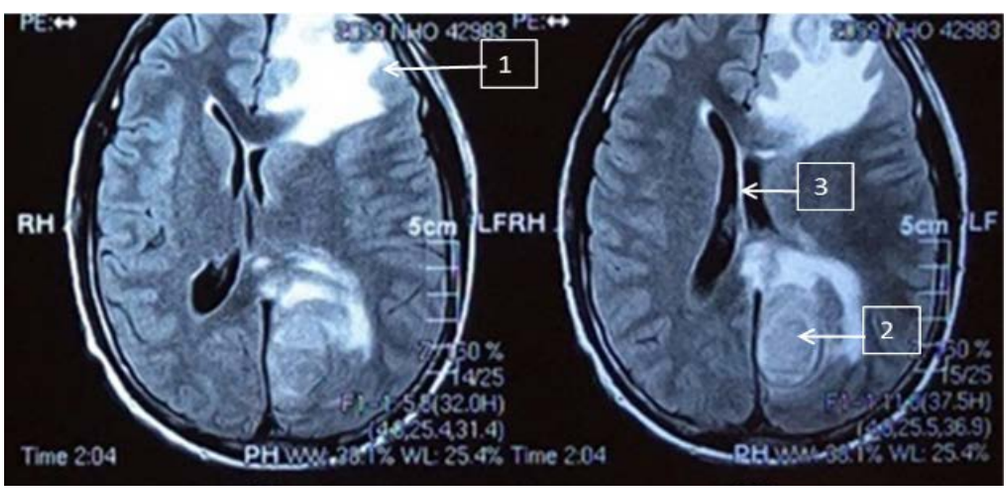

Рис. 4. МРТ головного мозга пациента Ч., 20 лет (при нарастании неврологического дефицита): 1 – внутримозговой абсцесс в левой лобной доле; 2 – субдуральный абсцесс в межполушарной щели; 3 – смещение срединных структур вправо до 13 мм

Fig. 4. MRI of the brain of the patient Ch., 20 years old (with an increase in neurological deficit): 1 – intracerebral abscess in the left frontal lobe; 2 – subdural abscess in the interhemispheric fissure; 3 – displacement of the median structures to the right up to 13 mm

обнаружено небольшое количество геморрагического отделяемого, гнойное отделяемое отсутствует, дефект задней стенки прежних размеров с краями, покрытыми мелкими грануляциями, без признаков деструкции твердой мозговой оболочки. Сформированы искусственные соустья оперированных пазух с полостью носа, установлены трубчатые дренажи.

В послеоперационном периоде продолжена интенсивная терапия с участием специалистов междисциплинарной бригады в условиях реанимационной палаты. Системная антибактериальная терапия: Меропенем – 6,0 г/сутки, Ванкомицин – 2,0 г/сутки. По дренажам из пазух выделялось скудное геморрагическое отделяемое, гноя не было, оториноларингологом проводилась санация полости носа с использованием антисептиков и сосудосуживающих препаратов.

На 2-е сутки после реоперации при МРТ головного мозга выявлены эпидуральная эмпиема в лобной области слева; структурные ишемические изменения смежных участков лобной доли (зона энцефалита); субдуральная эмпиема в межполушарной щели вдоль левой гемисферы головного мозга; МРТ-признаки левостороннего гемисинусита (*рис. 2*). В клинической картине отмечена положительная динамика в виде полного разрешения пареза в правой нижней конечности.

В процессе динамического наблюдения за пациентом в послеоперационном периоде была выполнена контрольная СКТ головного мозга, при которой выявлены внутримозговой абсцесс в левой лобной доле, субдуральный абсцесс в межполушарной щели, смещение срединных структур вправо до 7 мм (*рис. 3*).

Консилиумом специалистов междисциплинарной бригады было принято решение о продолжении антибактериальной терапии до момента формирования более плотной капсулы абсцессов с целью их дальнейшего удаления. Однако на фоне комплексного лечения отмечены декомпенсация состояния больного до 12 баллов по шкале комы

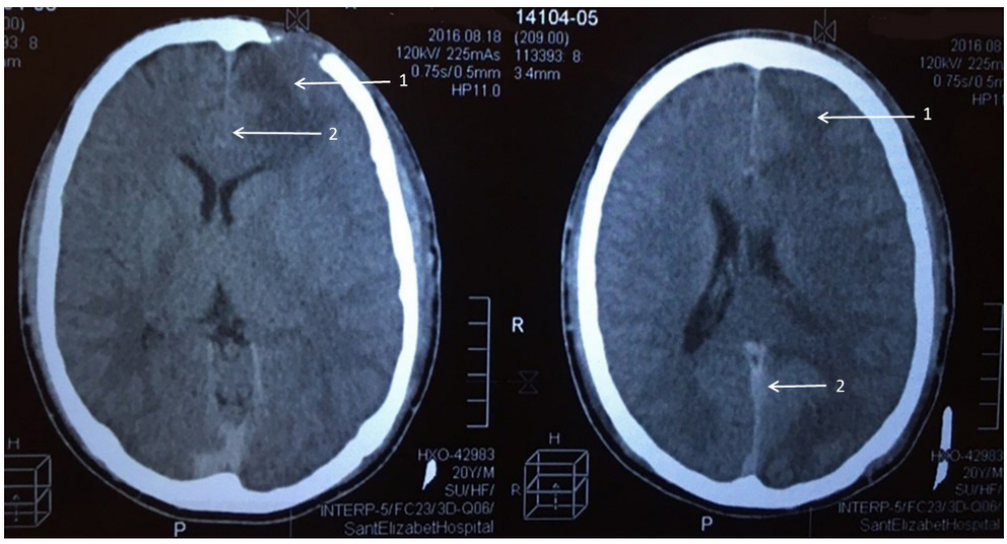

Рис. 5. СКТ головного мозга пациента Ч., 20 лет (динамический контроль на 10-е сутки после оперативного лечения, перед выпиской): 1 – кистозно-атрофические изменения в левой лобной доле; 2 – состояние после удаления абсцессов в межполушарной щели

Fig. 5. SCT of the brain of the patient Ch., 20 years old (dynamic control on the 10th day after surgery, before discharge): 1 – cystic-atrophic changes in the left frontal lobe; 2 – condition after removal of abscesses in the interhemispheric fissure

Глазго, нарушение сознания до глубокого оглушения, появление и нарастание правостороннего гемипареза до 1 балла. Выполнена МРТ головного мозга, при которой выявлены смещение срединных структур вправо до 13 мм, внутримозговой абсцесс в левой лобной доле, субдуральный абсцесс в межполушарной щели, формирующаяся моновентрикулярная гидроцефалия (*рис. 4*).

Было выполнено экстренное двухэтапное оперативное вмешательство: повторная трепанация черепа в лобной области слева, удаление внутримозгового абсцесса левой лобной доли, установка приточно-отточной системы; трепанация черепа в лобной области парасагиттально слева, удаление абсцесса в межполушарной щели слева, установка приточно-отточной системы. В послеоперационном периоде продолжали комплексную интенсивную терапию с мониторингом витальных функций, респираторной поддержкой и введением антибиотиков с доказанной антимикробной активностью. Выполнена СКТ головного мозга в динамике, отмечено сохранение абсцесса в межполушарной щели слева в задней трети, смещение срединных структур вправо до 7,5 мм.

Продолжены наблюдение специалистов междисциплинарной бригады и интенсивная терапия. Неврологически – без отрицательной динамики. Оториноларинголог – полости оперированных пазух без гнойного отделяемого, промывные воды чистые. Результат бактериологического исследования отделяемого правой лобной пазухи (интраоперационный забор биоматериала): *Streptococcus spp*. 10^4 КОЕ, чувствительный к природным пенициллинам, синтетическим пенициллинам, линкозамидам, клиндамицину, хлорамфениколу и антимикробным препаратам других групп.

На 6-е сутки выполнена МРТ головного мозга: смещение срединных структур увеличилось до 10 мм. Проведены трепанация черепа в теменно-затылочной области слева, санация абсцесса в задней трети межполушарной щели, установка приточно-отточной системы. На 10-е сутки послеоперационного периода на компьютерной томографии головного мозга отмечено состояние после удаления абсцессов в левой лобной доле и межполушарной щели слева, кистозно-атрофические изменения в левой лобной доле (*рис. 5*).

В дальнейшем послеоперационном периоде отмечена положительная динамика. Неврологическая симптоматика регрессировала. Оториноларингологами закончено местное лечение полисинусита, дренажи из синусов извлечены, наступило выздоровление.

Выводы. 1. Описанное клиническое наблюдение свидетельствует о том, что непосредственное влияние на исход заболевания у пациентов с риносинусогенными гнойно-воспалительными внутричерепными осложнениями оказывают сложности дифференциальной диагностики ЛОР-ассоциированных гнойно-воспалительных внутричерепных осложнений и тактические погрешности ведения больных на первичном и специализированном этапах, ухудшающие прогноз заболевания.

2. Залогом успешного лечения больных этой категории являются междисциплинарный подход с участием нейрохирурга, оториноларинголога, невролога, рентгенолога, клинического фармаколога и анестезиолога-реаниматолога; раздельная специализированная хирургическая тактика санации имеющихся у пациентов очагов инфекции; высокодозная парентеральная антибиотикотерапия препаратами, проникающими через гематоэнцефалический барьер.

Конфликт интересов

Авторы заявили об отсутствии конфликта интересов.

Conflict of interest

The authors declare no conflict of interest.

Соответствие нормам этики

Авторы подтверждают, что соблюдены права людей, принимавших участие в исследовании, включая получение информированного согласия в тех случаях, когда оно необходимо, и правила обращения с животными в случаях их использования в работе. Подробная информация содержится в Правилах для авторов.

Compliance with ethical principles

The authors confirm that they respect the rights of the people participated in the study, including obtaining informed consent when it is necessary, and the rules of treatment of animals when they are used in the study. Author Guidelines contains the detailed information.

ЛИТЕРАТУРА

1. Внутричерепные гнойно-воспалительные осложнения острых и хронических заболеваний уха, носа и околоносовых пазух / А. А. Кривопалов, Ю. К. Янов, А. Ю. Щербук, Ю. А. Щербук. СПб. : ИМЖ-СПб, 2018. 233 с.
2. Кривопалов А. А, Вахрушев С. Г. Система специализированной оториноларингологической помощи в Красноярском крае // Рос. оториноларингология. 2013. Т. 4, № 65. С. 50–54.
3. Кривопалов А. А., Глазьев И. Е., Пискунов И. С. и др. Особенности анатомического строения черепа и полости носа у пациентов с осложненными формами одонтогенного верхнечелюстного синусита // Folia Otorhinolaryngologiae et Pathologiae Respiratoriae. 2019. Т. 25, № 4. С. 35–42.
4. Rello J., Valenzuela-Sánchez F., Ruiz-Rodriguez M. et al. Sepsis : A Review of Advances in Management // Advances in Therapy. 2017. Vol. 34, № 11. P. 2393–2411. Doi: 10.1007/s12325-017-0622-8.

REFERENCES

1. Krivopalov A. A., Janov Ju. K., Scherbuk A. Ju., Scherbuk Ju. A. Vnutricherepnye gnojno-vospalitel'nye oslozhnenija ostryh i hronicheskih zabolevanij uha, nosa i okolonosovyh pazuh. St. Petersburg, IMZh-SPb, 2018:233. (In Russ.).
2. Krivopalov A. A, Vahrushev S. G. Sistema specializirovannoj otorinolaringologicheskoj pomoshhi v Krasnojarskom krae. Rossijskaja otorinolaringologija. 2013;4(65):50–54. (In Russ.).
3. Krivopalov A. A., Glaz'ev I. E., Piskunov I. S. et al. Osobennosti anatomicheskogo stroenija cherepa i polosti nosa u pacientov s oslozhnennymi formami odontogennogo verhnecheljustnogo sinusita. Folia Otorhinolaryngologiae et Pathologiae Respiratoriae. 2019;25(4):35–42. Doi: 10.33848/foliorl23103825-2019-25-4-35-42.
4. Rello J., Valenzuela-Sánchez F., Ruiz-Rodriguez M. et al. Sepsis: A Review of Advances in Management. Advances in Therapy. 2017;34(11):2393–2411. Doi: 10.1007/s12325-017-0622-8.

Информация об авторах:

Кривопалов Александр Александрович, доктор медицинских наук, старший научный сотрудник, Санкт-Петербургский НИИ уха, горла, носа и речи (Санкт-Петербург, Россия), ORCID: 0000-0002-6047-4924; **Лейко Дмитрий Владимирович**, врач-нейрохирург нейрохирургического отделения № 1, Городская больница Святой преподобномученицы Елизаветы (Санкт-Петербург, Россия), ассистент кафедры нейрохирургии и неврологии, Санкт-Петербургский государственный университет (Санкт-Петербург, Россия), ORCID: 0000-0003-2726-3030; **Щербук Александр Юрьевич**, доктор медицинских наук, профессор, профессор кафедры нейрохирургии и неврологии, Санкт-Петербургский государственный университет (Санкт-Петербург, Россия), ORCID: 0000-0003-3049-1552; **Щербук Юрий Александрович**, доктор медицинских наук, академик РАН, профессор, зав. кафедрой нейрохирургии и неврологии, Санкт-Петербургский государственный университет (Санкт-Петербург, Россия), ORCID: 0000-0003-1945-6959; **Шамкина Полина Александровна**, аспирант, Санкт-Петербургский НИИ уха, горла, носа и речи (Санкт-Петербург, Россия), ORCID: 0000-0003-4595-365X, **Чуфистова Анастасия Владимировна**, ординатор, Северо-Западный государственный медицинский университет им. И. И. Мечникова (Санкт-Петербург, Россия), ORCID: 0000-0003-4714-328X.

Information about authors:

Krivopalov Alexander A., Dr. of Sci. (Med.), Senior Research Fellow, Saint-Petersburg Research Institute of Ear, Throat, Nose and Speech (Saint Petersburg, Russia), ORCID: 0000-0002-6047-4924; **Leyko Dmitriy V.,** Neurosurgeon of the Neurosurgical Department № 1, Elizavetinskaya Hospital (Saint Petersburg, Russia), Assistant of the Department of Neurosurgery and Neurology, Saint Petersburg University (Saint Petersburg, Russia), ORCID: 0000-0003-2726-3030; **Shcherbuk Alexander Yu.,** Dr. of Sci. (Med.), Professor, Professor of the Department of Neurosurgery and Neurology, Saint Petersburg University (Saint Petersburg, Russia), ORCID: 0000-0003-3049-1552; **Shcherbuk Yuri A.,** Dr. of Sci. (Med.), Professor, Head of the Department of Neurosurgery and Neurology, Academician of the Russian Academy of Sciences, Saint Petersburg University (Saint Petersburg, Russia), ORCID: 0000-0003-1945-6959; **Shamkina Pauline A.,** Postgraduate Student, Saint-Petersburg Research Institute of Ear, Throat, Nose and Speech (Saint Petersburg, Russia), ORCID: 0000-0003-4595-365X, **Chufistova Anastasia V.**, Resident, North-Western State Medical University named after I. I. Mechnikov (Saint Petersburg, Russia), ORCID: 0000-0003-4714-328X.

© CC Коллектив авторов, 2020
УДК 616.831-005.1-005.4-06 : 616.133.3]-089
DOI: 10.24884/0042-4625-2020-179-6-61-65

ГИБРИДНОЕ ВМЕШАТЕЛЬСТВО У ПАЦИЕНТА С ТАНДЕМНЫМ ПРОКСИМАЛЬНО-ДИСТАЛЬНЫМ ПОРАЖЕНИЕМ ВНУТРЕННЕЙ СОННОЙ АРТЕРИИ ПРИ ОСТРОМ ИШЕМИЧЕСКОМ ИНСУЛЬТЕ

И. П. Дуданов[1, 2*], В. В. Зеленин[2], О. И. Кудрявцев[2], Б. С. Абуазаб[1], Ф. А. Врыганов[1], В. И. Дунаева[1]

[1] Федеральное государственное бюджетное образовательное учреждение высшего образования «Петрозаводский государственный университет» Министерства науки и высшего образования Российской Федерации, г. Петрозаводск, Россия
[2] Санкт-Петербургское государственное бюджетное учреждение здравоохранения «Городская Мариинская больница», Санкт-Петербург, Россия

Поступила в редакцию 22.05.2020 г.; принята к печати 30.12.2020 г.

ВВЕДЕНИЕ. Патологическая извитость сонной артерии и тромботическая окклюзия интракраниального сегмента сонной артерии, критический приустьевой стеноз являются основными причинами тандемного поражения у пациентов с внутричерепной окклюзией церебральных артерий. Проксимальная окклюзия может препятствовать внутричерепному эндоваскулярному доступу к дистальной тандемной окклюзии и повышает риск осложнений эндоваскулярного вмешательства.

ЦЕЛЬ – оценить технический и функциональный результаты использованных гибридных технологий в лечении пациента с тандемным поражением проксимального и дистального сегментов каротидного бассейна в остром периоде ишемического инсульта.

КЛИНИЧЕСКОЕ НАБЛЮДЕНИЕ. Результатом вмешательства было изменение степени тяжести инсульта путем сравнения баллов по шкале инсульта Национального института здравоохранения (NIHSS) после выполнения гибридного вмешательства – первичной реконструкции левой внутренней сонной артерии с выраженной патологической извитостью в экстракраниальном сегменте и тромбэкстракции из тандемной окклюзии М1-сегмента левой среднемозговой артерии у пациента с ишемическим инсультом в левом каротидном бассейне в остром периоде. Представлено редкое клиническое наблюдение.

Ключевые слова: *сонная артерия, атеросклероз, тандемная окклюзия, ишемический инсульт, тромбэкстракция, гибридная технология*

Для цитирования: Дуданов И. П., Зеленин В. В., Кудрявцев О. И., Абуазаб Б. С., Врыганов Ф. А., Дунаева В. И. Гибридное вмешательство у пациента с тандемным проксимально-дистальным поражением внутренней сонной артерии при остром ишемическом инсульте. *Вестник хирургии имени И. И. Грекова*. 2020;179(6):61–65. DOI: 10.24884/0042-4625-2020-179-6-61-65.

* **Автор для связи:** Иван Петрович Дуданов, ФГБОУ ВО «Петрозаводский государственный университет» Минобрнауки России, 185910, Россия, Республика Карелия, г. Петрозаводск, пр. Ленина, д. 33. E-mail: ipdudanov@gmail.com.

HYBRID INTERVENTION IN A PATIENT WITH TANDEM PROXIMAL-DISTAL LESION OF THE INTERNAL CAROTID ARTERY IN ACUTE ISCHEMIC STROKE

Ivan P. Dudanov[1, 2*], Vyacheslav V. Zelenin[2], Oleg I. Kudryavtsev[2], Belyal S. Abuazab[1], Fedor A. Vryganov[1], Victoria I. Dunaeva[1]

[1] Petrozavodsk State University, Petrozavodsk, Russia
[2] Mariinsky Hospital, Saint Petersburg, Russia

Received 22.05.2020; accepted 30.12.2020

RELEVANCE. Pathological tortuosity of the carotid artery and thrombotic occlusion of the intracranial segment of the carotid artery, critical subostial stenosis are the main causes of tandem lesions in patients with intracranial cerebral artery occlusion. Proximal occlusion may prevent intracranial endovascular access to distal tandem occlusion and increase the risk of endovascular complications.

The OBJECTIVE was to evaluate technical and functional results of the hybrid technologies used in treatment of a patient with tandem damage of proximal and distal segments of the carotid basin in the acute period of ischemic stroke. CLINICAL OBSERVATION. The result of the intervention was a change in stroke severity by comparing scores on the National Institutes of Health Stroke Scale (NIHSS) after a hybrid intervention – primary reconstruction of the left internal carotid artery with pronounced pathological tortuosity in the extracranial segment and thrombectomy from the tandem M1 occlusion of the left medial artery segment in a patient with ischemic stroke in the left carotid pool in the acute period. A rare clinical observation is presented.

Keywords: *carotid artery, atherosclerosis, tandem occlusion, ischemic stroke, thrombectomy, hybrid technology*

For citation: Dudanov I. P., Zelenin V. V., Kudryavtsev O. I., Abuazab B. S., Vryganov F. A., Dunaeva V. I. Hybrid intervention in a patient with tandem proximal-distal lesion of the internal carotid artery in acute ischemic stroke. *Grekov's Bulletin of Surgery*. 2020;179(6):61–65. (In Russ.). DOI: 10.24884/0042-4625-2020-179-6-61-65.

* **Corresponding author:** Ivan P. Dudanov, Petrozavodsk State University (PetrSU), 33, Lenina prospect, Petrozavodsk, Republic of Karelia, 185910, Russia. E-mail: ipdudanov@gmail.com.

Введение. Патология внутренней сонной артерии в виде критического стеноза, выраженной патологической извитости, диссекции интимы с формированием субинтимальной гематомы и пристеночными тромбами экстра- и интракраниальных сегментов сонной артерии, а также кардиоэмболия – распространенные причины инсульта у пациентов разных возрастных групп [1, 2]. Эти факторы могут привести к тандемной окклюзии, требующей мультидисциплинарного подхода к восстановлению адекватной перфузии головного мозга, представлять трудности для выполнения эндоваскулярного вмешательства, потенциально увеличивая риск операционных осложнений [3]. Кроме того, дополнительная реконструкция устья внутренней сонной артерии при ее критическом стенозе в сочетании с выраженной патологической извитостью в остром периоде инсульта является более сложной задачей, чем интракраниальная тромбэкстракция, требует выполнения сложного гибридного или этапного вмешательства [4–6]. Эти аргументы часто являются причиной отклонения одного из этапов либо их разведения во времени, что потенциально ухудшает конечный результат.

а *б*

Рис. 1. Ангиограммы больной В., 83 лет: а – субокклюзия левой общей и внутренней сонной артерии, окклюзия левой наружной сонной артерии, патологическая извитость, кинкинг левой общей сонной артерии; б – признаки тромбоза М1-сегмента левой среднемозговой артерии

Fig. 1. Angiograms of the Patient V., 83 years old: a – subocllusion of the left common and internal carotid artery, occlusion of the left external carotid artery, pathological tortuosity, kinking of the left common carotid artery; б – signs of M1 thrombosis of the segment of the left middle cerebral artery

Целью демонстрации является оценка технической и клинической эффективности гибридного вмешательства при восстановлении перфузии головного мозга в острой стадии ишемического инсульта при тандемном экстра- и интрацеребральном поражении каротидного бассейна.

Приводим клиническое наблюдение успешной реконструкции устья внутренней сонной артерии при ее критическом стенозе в сочетании с выраженной патологической извитостью и тромбэмболэктомии из М1-сегмента левой среднемозговой артерии в остром периоде инсульта.

Клиническое наблюдение. Пациентка В., 83 лет, поступила в региональный сосудистый центр 19.03.2019 г. с выраженными речевыми нарушениями, жалобы и анамнез собрать не представлялось возможным. Со слов родственников, последний контакт был 18.03.2019 г. вечером. 19.03.2019 г. около 11 часов утра родственники при разговоре по телефону заметили выраженное изменение речи. По приезду обнаружили пациентку на полу в сознании. Вызвана бригада скорой медицинской помощи, при осмотре неврологом диагностировано острое нарушение мозгового кровообращения (ОНМК), больная была доставлена в региональный сосудистый центр. Выполнена магнитно-резонансная томография (МРТ) головного мозга, выявлены признаки формирующегося ишемического инсульта в бассейне левой средней мозговой артерии.

Из анамнеза известно, что пациентка страдает ишемической болезнью сердца, гипертонической болезнью, постоянной формой фибрилляции предсердий и в начале 2019 г. перенесла транзиторную ишемическую атаку (ТИА). Со слов родственников, постоянно принимает гипотензивную и антикоагулянтную терапию. Неврологический статус: сознание ясное, когнитивных нарушений не оценить, речевые нарушения в виде сенсомоторной афазии. Глазные щели: D=S, зрачки: D=S. Фотореакция зрачков живая с двух сторон. Движения глазных яблок в полном объеме. Нистагм не оценить, спонтанного нет. Лицо: сглажена правая носогубная складка. Язык за линией зубов. Глоточный рефлекс сохранен. Бульбарных нарушений нет. Симптомы орального автоматизма отрицательные. Мышечная сила снижена в правых конечностях до 2 баллов в верхней конечности, 1 балл в нижней конечности. Мышечный тонус повышен по пирамидному типу слева. Сухожильные рефлексы справа выше, чем слева. Патологические рефлексы положительные справа. Чувствительность достоверно не оценить. Координационные пробы не оценить. Менингеальные

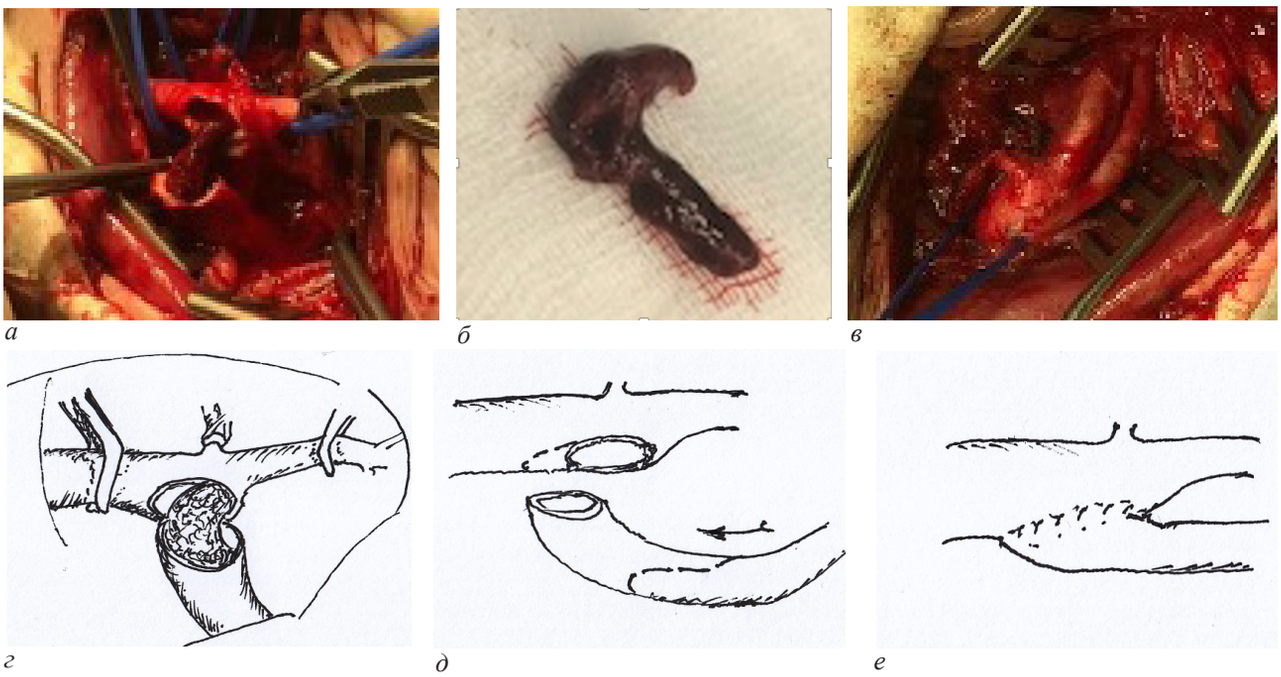

Рис. 2. Первый этап операции (а–в). Этапы выполнения реконструкции проксимального сегмента ВСА представлены на схемах: отсечение ВСА (г), дополнительная артериотомия (низведение указано стрелкой пунктиром и отсечение извитости пунктиром (д)), реплантация ВСА с пластикой (е)

Fig. 2. The first stage of the operation (а–в). Stages of the reconstruction of the proximal segment of ISA are shown in the following diagrams: ISA cutting off (г), additional arteriotomy (lowering is indicated by the dotted arrow and cutting off the tortuosity is indicated by the dotted line (д)), ICA replantation with plasty (е)

симптомы отрицательные. Шкалы: Бартел – 0, NIHSS – 18, Ренкин – 5, MMSE – не оценить, Ривермид – 0, Глазго – 12.

Диагноз: «Ишемический инсульт в бассейне левой среднемозговой артерии от 19.03.2019 г. кардиоэмболического генеза».

Выполнено ультразвуковое исследование (УЗИ) сосудов шеи, слева выявлено: от области бифуркации общей сонной артерии с переходом на внутреннюю сонную артерию (ВСА) просвет полностью выполнен гипоэхогенными массами, кровоток не лоцируется – субокклюзия ВСА. По результатам мультиспиральной компьютерной томографии (МСКТ) головного мозга и сосудов шеи выявлено следующее: данных за ОНМК не получено, ASPECTS – 9б, признаки тромбоза М1-сегмента левой среднемозговой артерии, формирующегося ишемического инсульта (пенумбра до 95 %), субокклюзия (пристеночный тромб?) левой общей и внутренней сонной артерии, окклюзия левой наружной сонной артерии, патологическая извитость с кинкингом и стенозом 90–95 % просвета левой общей сонной артерий (*рис. 1*, *а*; *б*).

С учетом полученных данных решено провести консилиум с участием сосудистого хирурга и рентгенохирурга. Учитывая особенности поражения сонных артерий, а именно – выраженную извитость с критическим приустьевым стенозом и окклюзию ВСА, решено по экстренным показаниям выполнить гибридное вмешательство: первым этапом выполнить тромбэктомию из общей и внутренней сонной артерии слева с ликвидацией извитости и стеноза; а сразу после восстановления проходимости ВСА – тромбэмболэктомию из М1-сегмента левой среднемозговой артерии.

19.03.2019 г. выполнено гибридное вмешательство. Первый этап: выделены и взяты на держалки общая сонная артерия (ОСА), ВСА, наружная сонная артерия (НСА), пережаты. ВСА отсечена у устья (*рис. 2*, *а*; *б*), удален обтурирующий тромб ВСА, НСА, ОСА, получен удовлетворительный ретроградный кровоток. ВСА реимплантирована с низведением, устранением стеноза и частичной пластикой артериотомии (*рис. 2*, *в*).

Ангиографическая картина сосудистого анастомоза после первого этапа операции показана на *рис. 3*.

Пульсация артерий в зоне реконструкции и дистальнее удовлетворительная, вмешательство продолжено с участием рентгенохирурга на втором этапе лечения в М1-сегменте левой среднемозговой артерии. Второй этап вмешательства: на селективной ангиографии левой общей сонной артерии (состояние после тромбэктомии из левой ОСА, ВСА, НСА и реконструкции ВСА) проходимость внутренней и наружной сонных артерий восстановлена (*рис. 2, в*), тромботических масс не выявлено, выполнена тромбэмболэктомия стент-

Рис. 3. Контрольная ангиография анастомоза после эверсионной эндартерэктомии по результатам первого этапа гибридного вмешательства

Fig. 3. Control angiography of the anastomosis after eversion endarterectomy in the patient V., 83 years old, according to the results of the first stage of hybrid intervention

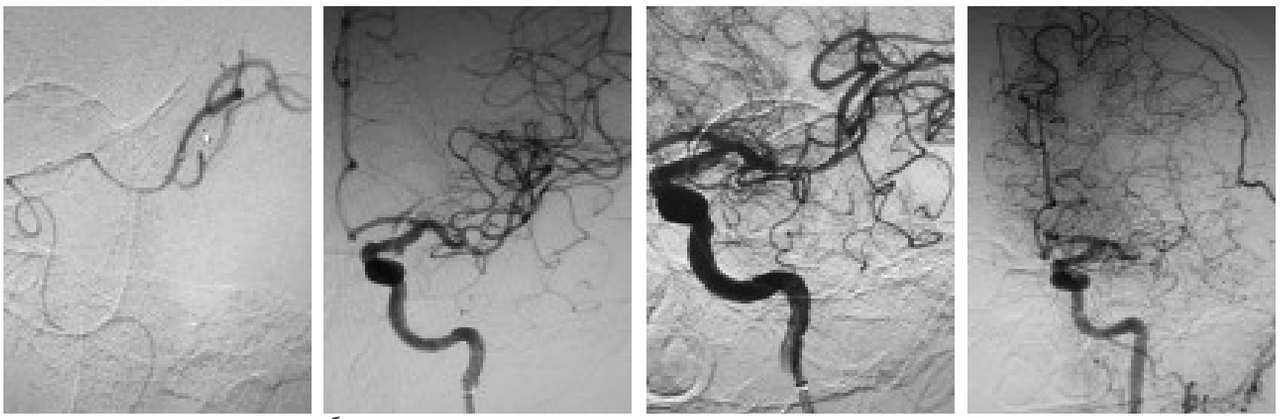

а *б* *в* *г*

Рис. 4. Результаты тромбэмболэктомии стент-ривером левой среднемозговой артерии (а–г); контрольная ангиография – левая среднемозговая артерия проходима, кровоток по ней антеградный, TICI 3, паравазатов нет

Fig. 4. Results of thrombembolectomy with stentriver of the left mesencephalic artery (а–г); control angiography – left mesencephalic artery is passable, blood flow is antegraded, TICI 3, no paravasates

Рис. 5. Результаты гибридного вмешательства при тандемном поражении левой ОСА в области бифуркации, ангиографическая картина в устье ВСА и НСА, М1-сегменте СМА

Fig. 5. Results of hybrid intervention for tandem lesions of the left CCA in the bifurcation area, angiographic pattern in the ICA and ECA mouth, M1 segment of the SMA

ривером из левой среднемозговой артерии (*рис. 4, а; б; в*); контрольная ангиография – левая среднемозговая артерия проходима (*рис. 4, г*), кровоток по ней антеградный, TICI 3, паравазатов и парадоксальной эмболии нет.

Результаты гибридного вмешательства – реконструкции ОСА, ВСА, НСА слева, удаления тромба М1-сегмента среднемозговой артерии слева – показаны на *рис. 5*.

Общая продолжительность гибридного вмешательства составила 145 мин.

Обсуждение. Острая тандемная окклюзия с тромбозом левой общей, наружной и внутренней сонных артерий с последующей внутричерепной эмболией М1-сегмента была причиной правосторонней гемиплегии и афазии (балл NIHSS=18). По данным ангиографии, диагностирована интракраниальная тромбоэмболия М1-сегмента средней мозговой артерии при наличии у пациентки сложностей прямого доступа к интракраниальной тромбэкстракции в виде выраженной извитости и критического стеноза в устье ВСА. На сегодняшний день описаны различные варианты подходов, в частности, реканализация проводится, во-первых, в проксимальном сегменте внутренней сонной артерии, чаще всего путем введения стента, а во-вторых – во внутричерепном сосуде [7–9]. В нашем наблюдении тактика гибридного вмешательства при тандемном проксимально-дистальном поражении бассейна внутренней сонной артерии при остром ишемическом инсульте позволила обеспечить внутричерепную реваскуляризацию и добиться существенного клинического улучшения. Такой подход позволяет быстрее достичь внутричерепной реканализации.

Выводы. 1. При инсульте у пациентов с тандемной сосудистой окклюзией проксимальная и дистальная реваскуляризация в виде гибридного вмешательства представляет собой рациональный подход к ранней реперфузии головного мозга и может иметь преимущество за счет значительного сокращения времени восстановления полноценной перфузии мозга, что приводит к лучшему функциональному исходу.

2. Эндоваскулярное лечение интракраниальной окклюзии М1-сегмента средней мозговой артерии в остром периоде ишемического инсульта после устранения тандемной патологической извитости и критического стеноза сонной артерии оказалось безопасным и эффективным.

Конфликт интересов

Авторы заявили об отсутствии конфликта интересов.

Conflict of interest

The authors declare no conflict of interest.

Соответствие нормам этики

Авторы подтверждают, что соблюдены права людей, принимавших участие в исследовании, включая получение информированного

согласия в тех случаях, когда оно необходимо, и правила обращения с животными в случаях их использования в работе. Подробная информация содержится в Правилах для авторов.

Compliance with ethical principles

The authors confirm that they respect the rights of the people participated in the study, including obtaining informed consent when it is necessary, and the rules of treatment of animals when they are used in the study. Author Guidelines contains the detailed information.

ЛИТЕРАТУРА

1. Дуданов И. П., Ордынец С. В., Лукинский И. А. и др. Экстракраниальная неатеросклеротическая патология сонных артерий в причинах развития острого ишемического инсульта // Исследования и практика в медицине. 2017. № 4. С. 35–49.
2. Зеленин В. В., Кудрявцев О. И., Меркулов Д. В. и др. Успешное лечение диссекции внутренней сонной артерии // Исследования и практика в медицине. 2018. Т. 5, № 2. С. 121–129.
3. Wilson M. P., Murad M., Krings T., P. et al. Management of tandem occlusions in acute ischemic stroke – intracranial versus extracranial first and extracranial stenting versus angioplasty alone : a systematic review and meta-analysis // J. Neurointerv. Surg. 2018. Vol. 10, № 8. P. 721–728. Doi: 10.1136/neurintsurg-2017-013707.
4. Compagne K. C. J., Goldhoorn R. B., Uyttenboogaart M. et al. Acute Endovascular Treatment of Patients With Ischemic Stroke From Intracranial Large Vessel Occlusion and Extracranial. Carotid Dissection // Front. Neurol. 2019. Vol. 10. P. 102. Doi: 10.3389/fneur.2019.00102.
5. Sivan-Hoffmann R., Gory B., Armoiry X. et al. Stent-Retriever thrombectomy for acute anterior ischemic stroke with tandem occlusion : a systematic review and meta-analysis // Eur. Radiol. 2017. Vol. 27. P. 247–254. Doi: 10.1007/s00330-016-4338-y.
6. Berkhemer O. A., Borst J., Kappelhof M. et al. Extracranial carotid disease and effect of intra-arterial treatment in patients with proximal anterior circulation stroke in MR CLEAN // Ann. Intern. Med. 2017. Vol. 166. P. 867–875. Doi: 10.7326/M16-1536.
7. Xianjun H., Zhiming Z. A systematic review of endovascular management of internal carotid artery dissections // Interv. Neurol. 2013. Vol. 1. P. 164–170. Doi: 10.1159/000353124.
8. Clinical outcome of neurointerventional emergency treatment of extra- or intracranial tandem occlusions in acute major stroke : antegrade approach with Wallstent and Solitaire stent retriever / A. Mpotsaris, M. Bussmeyer, H. Buchner, W. Weber // Clin. Neuroradiol. 2013. Vol. 23. P. 207–215. Doi: 10.1007/s00062-013-0197-y.
9. Spiotta A. M., Lena J., Vargas J. et al. Proximal to distal approach in the treatment of tandem occlusions causing an acute stroke // J. Neurointerv. Surg. 2015. Vol. 7. P. 164–169. Doi: 10.1136/neurintsurg-2013-011040.

REFERENCES

1. Dudanov I. P., Ordinec S. V., Lukinskij I. A., Abuazab B. S., Ahmetov V. V., Shabonov A. A., Verbitskij O. P. Extracranial nonatherosclerotic pathology of carotid arteries in the causes of acute ischemic stroke. Research and practice in medicine. 2017;(4):35–49. (In Russ.).
2. Zelenin V. B., Kudriavtsev O. I., Merkulov D. V., Verbitskij O. P., Ahmetov V. V., Dudanov I. P. Successful treatment of the internal carotid artery dissection. Research and practice in medicine. 2018;5(2):121–129. (In Russ.).
3. Wilson M. P., Murad M., Krings T., Pereira V. M., O'Kelly C., Rempel J., Hilditch C. A., Brinjikji W. Management of tandem occlusions in acute ischemic stroke – intracranial versus extracranial first and extracranial stenting versus angioplasty alone: a systematic review and meta-analysis. J Neurointerv Surg. 2018 Aug;10(8):721–728. Doi: 10.1136/neurintsurg-2017-013707.
4. Compagne K. C. J., Goldhoorn R. B., Uyttenboogaart M., van Oostenbrugge R. J., van Zwam W. H., van Doormaal P. J., Dippel D. W. J., van der Lugt A. Acute Endovascular Treatment of Patients With Ischemic Stroke From Intracranial Large Vessel Occlusion and Extracranial. Carotid Dissection. Front Neurol. 2019;(10):102. Doi: 10.3389/fneur.2019.00102.
5. Sivan-Hoffmann R., Gory B., Armoiry X., Goyal M., Riva R., Labeyrie P. E., Lukaszewicz A.-C., Lehot J.-J., Derex L., Turjman F. Stent-Retriever thrombectomy for acute anterior ischemic stroke with tandem occlusion: a systematic review and meta-analysis. Eur Radiol. 2017;(27):247–254. Doi: 10.1007/s00330-016-4338-y.
6. Berkhemer O. A., Borst J., Kappelhof M., Yoo A. J., van den Berg L. A., Fransen P. S. S. Extracranial carotid disease and effect of intra-arterial treatment in patients with proximal anterior circulation stroke in MR CLEAN. Ann Intern Med. 2017;(166):867–875. Doi: 10.7326/M16-1536.
7. Xianjun H., Zhiming Z. A systematic review of endovascular management of internal carotid artery dissections. Interv. Neurol. 2013;(1):164–170. Doi: 10.1159/000353124.
8. Mpotsaris A., Bussmeyer M., Buchner H, Weber W. Clinical outcome of neurointerventional emergency treatment of extra- or intracranial tandem occlusions in acute major stroke: antegrade approach with Wallstent and Solitaire stent retriever. Clin Neuroradiol. 2013;(23):207–215. Doi: 10.1007/s00062-013-0197-y.
9. Spiotta A.M., Lena J., Vargas J, Hawk H., Turner R.D., Chaudry M.I., Turk A.S. Proximal to distal approach in the treatment of tandem occlusions causing an acute stroke. J Neurointerv Surg. 2015; (7):164–69. Doi: 10.1136/neurintsurg-2013-011040.

Информация об авторах:

Дуданов Иван Петрович, доктор медицинских наук, член-корреспондент РАН, профессор, зав. кафедрой общей и факультетской хирургии, Петрозаводский государственный университет (г. Петрозаводск, Россия), руководитель Регионального сосудистого центра, Городская Мариинская больница (Санкт-Петербург, Россия), ORCID: 0000-0002-0629-6581; **Зеленин Вячеслав Викторович**, кандидат медицинских наук, зав. отделением рентгенохирургических методов диагностики и лечения, Городская Мариинская больница (Санкт-Петербург, Россия), ORCID: 0000-0003-4594-397X; **Кудрявцев Олег Игоревич**, врач отделения рентгенохирургических методов диагностики и лечения, Городская Мариинская больница (Санкт-Петербург, Россия), ORCID: 0000-0003-1030-5337; **Абуазаб Беляль Сулайман**, кандидат медицинских наук, доцент кафедры общей и факультетской хирургии, сосудистый хирург, Петрозаводский государственный университет (г. Петрозаводск, Россия), ORCID: 0000-0003-4094-5642; **Врыганов Фёдор Александрович**, аспирант кафедры общей и факультетской хирургии, Петрозаводский государственный университет (г. Петрозаводск, Россия), ORCID: 0000-0002-0268-8561; **Дунаева Виктория Игоревна**, аспирант кафедры общей и факультетской хирургии, Петрозаводский государственный университет (г. Петрозаводск, Россия), ORCID: 0000-0002-9388-9931.

Information about authors:

Dudanov Ivan P., Dr. of Sci. (Med.), Professor, Corresponding Member of the Russian Academy of Sciences, Head of the Department of General and Faculty Surgery, Petrozavodsk State University (Petrozavodsk, Russia), Head of the Regional Vascular Centre, Mariinsky Hospital (Saint Petersburg, Russia), ORCID: 0000-0002-0629-6581; **Zelenin Vyacheslav V.,** Cand. of Sci. (Med.), Head of the Department of X-ray and Surgical Methods of Diagnostics and Treatment, Mariinsky Hospital (Saint Petersburg, Russia), ORCID: 0000-0003-4594-397X; **Kudryavtsev Oleg I.,** Doctor of the Department of X-ray and Surgical Methods of Diagnostics and Treatment, Mariinsky Hospital (Saint Petersburg, Russia), ORCID: 0000-0003-1030-5337; **Abuazab Belyal S.,** Cand. of Sci. (Med.), Associate Professor, Department of General and Faculty Surgery, Vascular Surgeon, Petrozavodsk State University (Petrozavodsk, Russia), ORCID: 0000-0003-4094-5642; **Vryganov Fedor A.,** Postgraduate Student of the Department of General and Faculty Surgery, Petrozavodsk State University (Petrozavodsk, Russia), ORCID: 0000-0002-0268-8561; **Dunaeva Victoria I.**, Postgraduate Student of the Department of General and Faculty Surgery, Petrozavodsk State University (Petrozavodsk, Russia), ORCID: 0000-0002-9388-9931.

© CC Коллектив авторов, 2020
УДК 616.135-007.64-002 : 616.8
DOI: 10.24884/0042-4625-2020-179-6-66-71

ЭНДОВАСКУЛЯРНОЕ ЛЕЧЕНИЕ РАЗРЫВА АНЕВРИЗМЫ ГРУДНОЙ АОРТЫ, ПРОЯВИВШЕГОСЯ НЕВРОЛОГИЧЕСКОЙ «МАСКОЙ»

А. Н. Рязанов*, В. В. Сорока, С. П. Нохрин, Д. В. Кандыба, С. А. Платонов, В. Н. Жигало, А. В. Осипов, А. Б. Курилов, Е. П. Рязанова, П. М. Малкова

Государственное бюджетное учреждение «Санкт-Петербургский научно-исследовательский институт скорой помощи имени И. И. Джанелидзе», Санкт-Петербург, Россия

Поступила в редакцию 20.09.2020 г.; принята к печати 30.12.2020 г.

Описан случай успешного лечения разрыва аневризмы аорты эндоваскулярным методом. Пациент П., 71 года, госпитализирован в многопрофильный стационар с диагнозом «Острое нарушение мозгового кровообращения». В ходе обследования выполнена спиральная компьютерная томография груди, по результатам которой выявлена аневризма нисходящего отдела грудной аорты, осложненная разрывом с формированием правостороннего гемоторакса. Пациенту выполнено эндопротезирование грудного отдела аорты стент-графтом. Через 2 суток проведена торакоскопическая санация, дренирование правой плевральной полости. Послеоперационный период протекал без особенностей. Пациент выписан на 12-е сутки в удовлетворительном состоянии. При контрольных осмотрах через 1, 6, 12 месяцев отмечался стойкий положительный результат. Эндоваскулярные методы минимизируют риск послеоперационных осложнений, способствуя благоприятному исходу заболевания.

Ключевые слова: *грудная аорта, аневризма, разрыв, неврологическая маска, гемоторакс, эндоваскулярное лечение, стент-графт*

Для цитирования: Рязанов А. Н., Сорока В. В., Нохрин С. П., Кандыба Д. В., Платонов С. А., Жигало В. Н., Осипов А. В., Курилов А. Б., Рязанова Е. П., Малкова П. М. Эндоваскулярное лечение разрыва аневризмы грудной аорты, проявившегося неврологической «маской». *Вестник хирургии имени И. И. Грекова*. 2020;179(6):66–71. DOI: 10.24884/0042-4625-2020-179-6-66-71.

* **Автор для связи:** Алексей Николаевич Рязанов, ГБУ «Санкт-Петербургский научно-исследовательский институт скорой помощи им. И. И. Джанелидзе», 192242, Россия, Санкт-Петербург, ул. Будапештская, д. 3, литер А. E-mail: aryazanov@mail.ru.

ENDOVASCULAR TREATMENT OF THE RUPTURE OF THORACIC AORTIC ANEURYSM, MANIFESTED BY A NEUROLOGICAL «MASK»

Alexey N. Ryazanov*, Vladimir V. Soroka, Sergey P. Nokhrin, Dmitry V. Kandyba, Sergey A. Platonov, Viktor N. Zhigalo, Alexey V. Osipov, Alexander B. Kurilov, Eugenia P. Ryazanova, Polina M. Malkova

Saint-Petersburg I. I. Dzhanelidze Research Institute of Emergency Medicine, Saint Petersburg, Russia

Received 20.09.2020; accepted 30.12.2020

The article describes a case of successful treatment of the rupture of aortic aneurysm by the endovascular method. Patient P., 71 years old, was hospitalized in a multidisciplinary hospital with a diagnosis of acute cerebral circulation disorder. The patient was examined in the intensive care unit. Signs of neurological symptoms regressed. Spiral computed tomography of the chest organs was performed with suspected pulmonary embolism, the results of which revealed an aneurysm of the descending thoracic aorta, complicated by a rupture with the formation of a right-sided hemothorax. The patient underwent endoprosthesis of the thoracic aorta with stent graft. After 2 days, thoracoscopic sanitation, drainage of the right pleural cavity was performed. The postoperative period proceeded without peculiarities. The patient was discharged on the 12th day in satisfactory condition. At control examination in 1, 6, 12 months, the long-term steady positive result was noted. Endovascular methods minimize the risk of postoperative complications, contributing to a favorable outcome of the disease.

Keywords: *thoracic aorta, aneurysm, rupture, clinical mask, hemothorax, endovascular treatment, stent graft*

For citation: Ryazanov A. N., Soroka V. V., Nokhrin S. P., Kandyba D. V., Platonov S. A., Zhigalo V. N., Osipov A. V., Kurilov A. B., Ryazanova E. P., Malkova P. M. Endovascular treatment of the rupture of thoracic aortic aneurysm, manifested by a neurological «mask». *Grekov's Bulletin of Surgery*. 2020;179(6):66–71. (In Russ.). DOI: 10.24884/0042-4625-2020-179-6-66-71.

* **Corresponding author:** Alexey N. Ryazanov, Saint-Petersburg I. I. Dzhanelidze Research Institute of Emergency Medicine, 3, Budapeshtskaya str., Saint Petersburg, 192242, Russia. E-mail: aryazanov@mail.ru.

Введение. Острый аортальный синдром (ОАС) включает в себя ряд неотложных состояний, характеризующихся сходными клиническими проявлениями. Они возникают вследствие разрыва или изъязвления стенки аорты со скоплением крови в средней оболочке либо при разрыве мелких *vasa vasorum* с последующим кровоизлиянием в медию. В структуру синдрома входят интрамуральная гематома, пенетрирующая аортальная язва, разделение слоев стенки аорты, приводящее к расслоению аорты или разрыву аневризмы аорты, травматическое повреждение аорты [1–4]. Появление термина связано с практической необходимостью применения активной хирургической тактики. История хирургии аневризм аорты прошла сложный путь – от признания ее неизлечимой фатальной болезнью до проведения высокотехнологичной малотравматичной операции [5].

Патология грудного отдела аорты чаще развивается у лиц мужского пола трудоспособного возраста [6, 7]. Своевременное установление диагноза позволяет выбрать оптимальную тактику лечения, уменьшая летальность пациентов, которая сохраняется на достаточно высоком уровне [8, 9]. Современные методы диагностики обладают достаточно высоким процентом выявления данной патологии [10]. К сожалению, примерно в половине случаев признаки заболевания на ранних его сроках отсутствуют. Классические проявления расслоения, разрыва аневризмы аорты широко известны: внезапно возникшая распирающая боль за грудиной или в спине, признаки острой кровопотери. Однако при всей типичности симптоматики [11] существуют многогранные «маски» заболевания, осложняющие и без того трудоемкую диагностику, в результате чего истинный диагноз определяется позднее, что, в свою очередь, ведет к потере драгоценного времени и зачастую необратимым последствиям [12, 13]. Существуют следующие клинические проявления – «маски аорты»: коронарная, анемическая, неврологическая, легочная, сосудистая, желудочно-кишечная, почечная [14, 15].

К сожалению, большинство диагнозов аневризмы аорты устанавливается при осложнениях со стороны аорты либо как случайная находка на аутопсии [7, 16]. Международный проект «The Global Burden Disease» (2010) [17] показал увеличение смертности от аневризм и расслоений аорты с 2,49 до 2,78 на 100 000 человек в период между 1990 и 2010 г., с более высокими показателями у мужчин. Единственным вариантом спасения жизни больного остается проведение экстренной реконструктивно-восстановительной операции на магистральных сосудах [1].

Цель – демонстрация наблюдения успешного эндоваскулярного лечения разрыва аневризмы нисходящего отдела грудной аорты с преимущественным клиническим проявлением в виде неврологической «маски».

Клиническое наблюдение. Пациент П., 71 года, доставлен в ГБУ «Санкт-Петербургский научно-исследовательский институт скорой помощи им. И. И. Джанелидзе» 04.05.2019 г. в состоянии средней степени тяжести с диагнозом направления: «ОНМК от 04.05.2019 г.». Из анамнеза заболевания отмечено, что заболел остро, когда упал из-за внезапно возникшей слабости. Врачом скорой медицинской помощи зафиксированы судорожный приступ, левосторонний гемипарез и сенсомоторная афазия. На догоспитальном этапе введен Реланиум с положительным эффектом. За время транспортировки пациента в стационар произошел значимый регресс неврологической симптоматики. Минуя приемный покой, пациент госпитализирован в отделение реанимации и интенсивной терапии, где был осмотрен дежурным неврологом, терапевтом. По результатам анализов крови, гемоглобин – 157 г/л, гематокрит – 46,4 %, лейкоцитоз – $17{,}86 \cdot 10^9$/л. На рентгенограмме груди: выпот в правой плевральной полости, на его фоне нельзя исключить инфильтрацию. Электрокардиограмма (ЭКГ): синусовая тахикардия, частота сердечных сокращений (ЧСС) – 130 в минуту. Полная блокада правой ножки пучка Гиса + блокада передней верхней ветви левой ножки пучка Гиса. Ультразвуковое дуплексное сканирование (УЗДС) сосудов шеи: эхографические признаки атеросклеротического поражения брахиоцефальных артерий без гемодинамически значимых стенозов. Нарушение прямолинейности хода позвоночных артерий. Малый диаметр левой позвоночной артерии. Мультиспиральная компьютерная томография (СКТ) головы: признаки церебральной атрофии. Зоны лейкоареоза и кистозно-атрофические изменения вокруг боковых желудочков. Установлен предварительный диагноз: «Цереброваскулярная болезнь. Острое нарушение мозгового кровообращения по ишемическому типу в бассейне левой среднемозговой артерии (от 04.05.2019 г.). Ишемическая болезнь сердца. Стенокардия напряжения 1 ФК. Атеросклероз коронарных артерий и аорты. Атеросклеротический кардиосклероз. Гипертоническая болезнь III. Степень 1. Риск сердечно-сосудистых осложнений 4. Хроническая сердечная недостаточность IIа ст. Хроническая обструктивная болезнь легких. Хронический обструктивный бронхит курильщика. Варикозная болезнь. Варикозное расширение вен нижних конечностей. Хроническая венозная недостаточность 1 ст. Хронический панкреатит. Хронический пиелонефрит. Кисты обеих почек». Назначена инфузионная антиагрегантная, антикоагулянтная, церебропротекторная терапия. На фоне проводимого лечения пациент отметил дискомфорт в грудной клетке, одышку, нарастание общей слабости, в связи с чем выполнены анализы на Тропонин Т – <0,05 и Д-Димер – 2,43 нг/мл, клинический анализ крови (снижение гемоглобина – 124 г/л, гематокрит – 37,4 %). Учитывая данную симптоматику, с подозрением на тромбоэмболию легочной артерии (ТЭЛА) пациенту выполнена спиральная компьютерная томография груди. По результатам СКТ, данных за ТЭЛА не получено. Выявлен компрессионный ателектаз задних и базальных отделов S6, 9, 10 правого легкого и медиальных отделов S1+2, 6, 10 левого легкого. КТ-картина мешотчатой аневризмы нисходящего отдела грудной аорты с признаками разрыва, интрамуральной гематомы и прорыва в плевральную полость справа. Правосторонний гемоторакс. Левосторонний малый гидроторакс. Признаки угрожающего разрыва дуги грудной аорты. Диаметр луковицы аорты – 37 мм, восходящего отдела аорты – 33 мм, дуги – 31 мм, нисходящего отдела грудной аорты – 29 мм. По нижней поверхности дуги аорты на уровне отхождения левой общей сонной артерии визуализируется локальное расширение до 33 мм (на 9 мм) протяженностью 15 мм. На уровне Th6-позвонка по задней поверхности

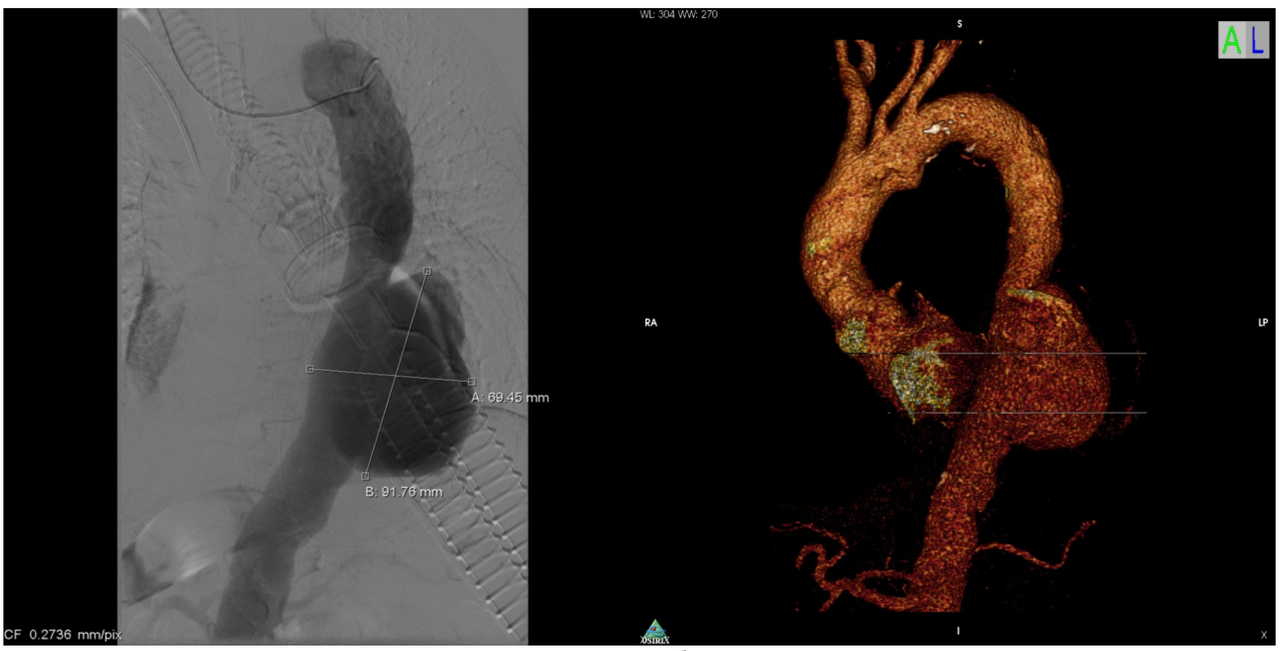

а *б*

Рис. 1. Аортография нисходящего отдела грудной аорты пациента П., 71 года: а – рентгеноконтрастное исследование – мешотчатая аневризма нисходящего отдела грудной аорты на уровне Th6–Th8; б – данные МСКТ-ангиографии того же сегмента

Fig. 1. Aortography of the descending thoracic aorta of the patient P., 71 years old: a – X-ray contrast study – sacculated aneurysm of the descending thoracic aorta at the level of Th6–Th8; б – MSCT angiography of the same segment

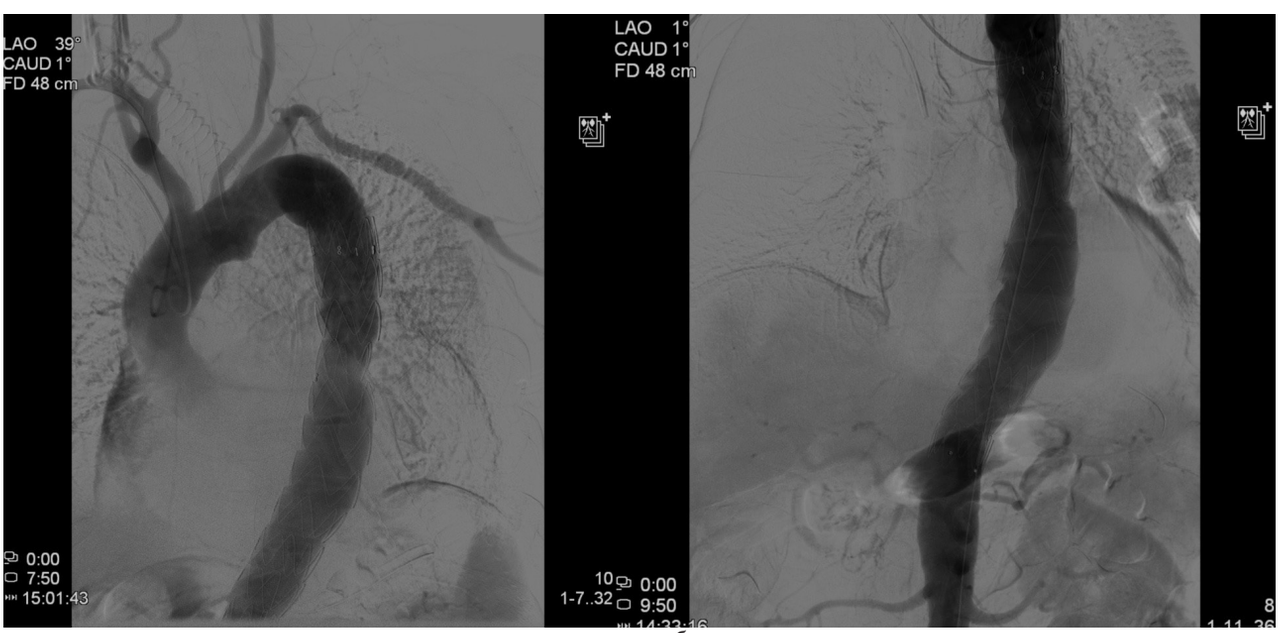

а *б*

Рис. 2. Аортография нисходящего отдела грудной аорты. Эндоваскулярное протезирование аорты стент-графтом: а – переднезадняя проекция; б – боковая проекция

Fig. 2. Aortography of the descending thoracic aorta. Endovascular aortic prosthetics with stent graft: a – anterior-posterior projection; б – lateral projection

начинается аневризматическое расширение грудной аорты до 70 мм, протяженностью 85 мм (до левого купола диафрагмы). На протяжении нисходящего отдела стенка грудной аорты циркулярно утолщена до 18 мм, плотность ее +30 HU. На протяжении грудной аорты визуализируются изъязвленные пристеночные тромботические массы толщиной до 5 мм. На уровне дуги аорты отмечаются локальные участки истончения тромботических масс (участки угрожающего разрыва) (*рис. 1*).

В экстренном порядке вызван дежурный сердечно-сосудистый хирург. Установлен диагноз: «Атеросклероз аорты и ее ветвей. Пенетрирующая язва нисходящего отдела грудной аорты, осложненная разрывом с формированием ложной аневризмы слева, гемоторакса справа». Объективно: состояние тяжелое, стабильное. Сознание ясное. Кожные покровы обычной окраски. Частота дыхательных движений (ЧДД) – 18 в минуту. Артериальное давление (АД) – 130/70 мм рт. ст. Ps – 86 в минуту. При аускультации: снижение дыхания в нижних отделах с обеих сторон, патологических шумов над аортой не выслушивалось. Выставлены показания к экстренной операции по жизненным показаниям. Принято решение о выполнении эндоваскулярного

протезирования аорты. Открытым доступом к общей бедренной артерии под ангиографическим контролем в нисходящий отдел аорты имплантирован стент-графт. При контрольной аортографии аневризма не визуализируется. Выполнен шов пункционного отверстия бедренной артерии. В послеоперационном периоде отмечалось снижение гемоглобина крови до 75 г/л и снижение эритроцитов до $2{,}51 \cdot 10^9$ (*рис. 2*).

С целью предупреждения развития кровотечения и инфекционных осложнений консилиумом принято решение отказаться от одномоментного дренирования гемоторакса. Торакоскопическое удаление свернувшегося гемоторакса справа и дренирование правой плевральной полости выполнены на следующие сутки. Из правой плевральной полости удалено 800 мл геморрагического экссудата и 700 мл сгустков крови. Плевральная полость промыта 1 л теплого раствора фурацилина и осушена. Отмечается дефект медиастинальной плевры в области корня легкого без признаков продолжающегося кровотечения. Плевральная полость дренирована двумя дренажами. В раннем послеоперационном периоде пациент получал антикоагулянтную, антиагрегантную, противовоспалительную, антибактериальную, гемотрансфузионную (2 дозы эритроцитарной массы) терапию. Тяжесть состояния пациента определялась объемом перенесенных операций, гемической гипоксией, постгеморрагической анемией тяжелой степени. В связи с развитием пневмонии пациент находился длительное время (4 суток) на вспомогательной вентиляции легких в условиях кардиохирургической реанимации. Проводилась эндоскопическая санация трахеобронхиального дерева. Переведен в общую палату на 7-е сутки. Раны в паховых областях зажили первичным натяжением без признаков воспаления. Швы сняты на 9-е сутки. Выписан из стационара на 12-е сутки. Через 1 месяц пациент явился на повторный осмотр. Жалоб не предъявлял. Состояние удовлетворительное. Ведет активный образ жизни. Выполнена контрольная СКТ-ангиография аорты. Стент-графт без признаков эндолика. Аневризма с положительной динамикой (*рис. 3*). При контрольных осмотрах через 6, 12 месяцев осложнений со стороны аорты не выявлено.

Обсуждение. В XXI в. стали доминировать мини-инвазивные методы лечения как в плановой, так и ургентной хирургии. Аневризма аорты неспроста именуется «бомбой замедленного действия». При всей многогранности современной диагностической системы обнаружение этой патологии зачастую происходит слишком поздно. Летальность даже при плановом открытом оперативном вмешательстве в специализированных клиниках остается довольно высокой, а в экстренных случаях она достигает 90 %. Эндоваскулярные методы все чаще входят в арсенал лечения сердечно-сосудистой патологии. Однако для их применения необходимы дорогостоящие расходные материалы, наличие высокотехнологичного оборудования и квалифицированных ангиохирургов. В последние годы с открытием сосудистых центров в большинстве регионов России создаются условия для развития эндоваскулярной хирургии. Главным условием благоприятного исхода в лечении осложненных аневризм грудной аорты является гибридный мультидисциплинарный подход. Залог успеха зависит от командной работы сердечно-сосудистых и эндоваскулярных хирургов. Дальнейшее совершенствование технологий, методик операций и накопление опыта будут определять будущее хирургии аневризм аорты.

Рис. 3. МСКТ-ангиография грудной аорты. Нисходящая часть грудной аорты с имплантированным стент-графтом в нисходящем отделе. Контрольное исследование через 1 месяц после вмешательства

Fig. 3. MSCT angiography of the thoracic aorta. The descending thoracic aorta with implanted stent graft in the descending part. Control study 1 month after the intervention

Конфликт интересов

Авторы заявили об отсутствии конфликта интересов.

Conflict of interest

The authors declare no conflict of interest.

Соответствие нормам этики

Авторы подтверждают, что соблюдены права людей, принимавших участие в исследовании, включая получение информированного согласия в тех случаях, когда оно необходимо, и правила обращения с животными в случаях их использования в работе. Подробная информация содержится в Правилах для авторов.

Compliance with ethical principles

The authors confirm that they respect the rights of the people participated in the study, including obtaining informed consent when it is necessary, and the rules of treatment of animals when they are used in the study. Author Guidelines contains the detailed information.

ЛИТЕРАТУРА

1. Клинические рекомендации. Рекомендации по диагностике и лечению заболеваний аорты (2017) // Кардиология и сердеч.-сосудистая хир. 2018. Т. 1, № 11. С. 1–67.
2. Erbel R., Aboyans V., Boileau C. et al. 2014 ESC Guidelines on the diagnosis and treatment of aortic diseases : Document covering acute and chronic aortic diseases of the thoracic and abdominal aorta of the adult : the task force for the diagnosis and treatment of aortic diseases of the European society of Cardiology (ESC) // Eur. Heart J. 2014. Vol. 35. P. 2873–2926. Doi: 10.5603/KP.2014.0225.
3. Gutschow S. E., Walker C. M., Martínez-Jiménez S. et al. Emerging Concepts in Intramural Hematoma Imaging // Radiographics. 2016. Vol. 36, № 3. P. 660–674. Doi: 10.1148/rg.2016150094.

4. Pereira A. H. Intramural hematoma and penetrating atherosclerotic ulcers of the aorta : uncertainties and controversies // J. Vasc. Bras. 2019. Vol. 18. P. e20180119. Doi: 10.1590/1677-5449.180119.
5. Комаров Р. Н., Каравайкин П. А., Мурылев В. В. История реконструктивной хирургии аорты и аортального клапана // Патология кровообращения и кардиохир. 2017. Т. 21, № 3S. С. 45–60. Doi: 10.21688-1681-3472-2017-3S-45-60.
6. Лунева Е. Б., Успенский В. Е., Митрофанова Л. Б. и др. Причины формирования аневризмы грудного отдела аорты // Рос. кардиол. журн. 2013. Т. 1, № 99. С. 19–22. Doi: 10.15829/1560-4071-2013-1-19-22.
7. Селезнев С. В., Баранова И. А., Кривоносова Е. П. и др. Диагностика, лечение и оценка прогноза при расслаивающей аневризме аорты в условиях реальной клинической практики // Клиницист. 2016. № 3 (10). С. 46–50. Doi: 10.17650/1818-8338-2016-10-3-46-50.
8. Подзолков В. И., Варгина Т. С. Острый аортальный синдром // Клин. медицина. 2017. Т. 95, № 9. С. 855–861. Doi: 10.18821/0023-2149-2017-95-9-855-861.
9. Klompas M. Does this patient have an acute thoracic aortic dissection? // JAMA. 2002. Vol. 287, № 17. P. 2262–2272. Doi: 10.1001/jama.287.17.2262.
10. Белов Ю. В., Сандриков В. А., Комаров Р. Н. Инструментальная диагностика торакоабдоминальных аневризм аорты // Рос. кардиол. журн. 2006. № 6. С. 82–86. Doi: 10.15829/1560-4071-2006-6-82-86.
11. Семенова Л. Н., Морова Н. А., Щербаков Д. В. Острая расслаивающая аневризма грудной аорты : разнообразие клинических вариантов, оптимизация диагностики на догоспитальном этапе // Омский науч. вестн. 2011. Т. 1, № 104. С. 149–154.
12. Белов Ю. В., Комаров Р. Н. Клинические маски расслаивающих аневризм аорты В типа // Ангиология и сосудистая хир. 2007. Т. 3. С. 11–15.
13. Белов Ю. В., Чарчян Э. Р., Алексеев И. А. и др. Хирургическое лечение спонтанного разрыва аорты при пенетрирующей атеросклеротической язве // Хирургия. Журн. им. Н. И. Пирогова. 2011. № 10. С. 82–84.
14. Зербино Д. Д., Кузык Ю. И. Расслаивающие аневризмы аорты : клинические маски, особенности дифференциальной диагностики // Клин. медицина. 2002. № 5. С. 58–62.
15. Каренеева Г. Ж., Есенбаева Д. Р., Рахимбаева А. Н. Расслоение и разрыв аневризмы грудного отдела аорты в практике врача // Медицина. 2015. Т. 155, № 5. С. 19–21.
16. Кузнечевский Ф. В., Осипов А. Х., Евсиков Е. М. и др. Распространенность и природа аневризм и расслоений аорты по данным анализа последовательных патологоанатомических вскрытий в течение десяти лет в ГКБ № 15 им. О. М. Филатова // Рос. кардиол. журн. 2004. № 6 (50). С. 5–14. Doi: 10.15829/1560-4071-2004-6-5-13.
17. Sampson U. K., Norman P. E., Fowkes F. G. Global and regional burden of aortic dissection and aneurysms : mortality trends in 21 world regions, 1990 to 2010 // Glob. Heart. 2014. Vol. 9, № 1. P. 171–180.e10. Doi: 10.1016/j.gheart.2013.12.010.

REFERENCES

1. Klinicheskie rekomendacii. Rekomendacii po diagnostike i lecheniyu zabolevanij aorty (2017). Kardiologiya i serdechno-sosudistaya khirurgiya. 2018;1(11):1–67. (In Russ.).
2. Erbel R., Aboyans V., Boileau C. et al. 2014 ESC Guidelines on the diagnosis and treatment of aortic diseases: Document covering acute and chronic aortic diseases of the thoracic and abdominal aorta of the adult: the task force for the diagnosis and treatment of aortic diseases of the European society of Cardiology (ESC). Eur. Heart J. 2014;(35):2873–2926. Doi: 10.5603/KP.2014.0225.
3. Gutschow S. E., Walker C. M., Martínez-Jiménez S. et al. Emerging Concepts in Intramural Hematoma Imaging. Radiographics. 2016; 36(3):660–674. Doi: 10.1148/rg.2016150094.
4. Pereira A. H. Intramural hematoma and penetrating atherosclerotic ulcers of the aorta: uncertainties and controversies. J Vasc Bras. 2019 Jul 12;(18):e20180119. Doi: 10.1590/1677-5449.180119.
5. Komarov R. N., Karavajkin P. A., Murylyov V. V. Istoriya rekonstruktivnoj khirurgii aorty i aortal'nogo klapana. Patologiya krovoobrashcheniya i kardiokhirurgiya. 2017;21(3S):45–60. Doi: 10.21688-1681-3472-2017-3S-45-60. (In Russ.).
6. Luneva E. B., Uspenskij V. E., Mitrofanova L. B. et al. Prichiny formirovaniya anevrizmy grudnogo otdela aorty. Rossijskij kardiologicheskij zhurnal. 2013;1(99):19–22. Doi: 10.15829/1560-4071-2013-1-19-22. (In Russ.).
7. Seleznev S. V., Baranova I. A., Krivonosova E. P. et al. Diagnostika, lechenie i ocenka prognoza pri rasslaivayushchej anevrizme aorty v usloviyah real'noj klinicheskoj praktiki. Klinicist. 2016;3(10):46–50. Doi: 10.17650/1818-8338-2016-10-3-46-50. (In Russ.).
8. Podzolkov V. I., Vargina T. S. Ostryj aortal'nyj sindrom. Klinicheskaya medicina. 2017;95(9):855–861. Doi: 10.18821/0023-2149-2017-95-9-855-861. (In Russ.).
9. Klompas M. Does this patient have an acute thoracic aortic dissection? JAMA. 2002;287(17):2262–2272. Doi: 10.1001/jama.287.17.2262.
10. Belov Yu. V., Sandrikov V. A., Komarov R. N. Instrumental'naya diagnostika torakoabdominal'nyh anevrizm aorty. Rossijskij kardiologicheskij zhurnal. 2006;(6):82–86. Doi: 10.15829/1560-4071-2006-6-82-86. (In Russ.).
11. Semenova L. N., Morova N. A., Shcherbakov D. V. Ostraya rasslaivayushchaya anevrizma grudnoj aorty: raznoobrazie klinicheskih variantov, optimizaciya diagnostiki na dogospital'nom etape. Omskij nauchnyj vestnik. 2011;1(104):149–154. (In Russ.).
12. Belov Yu. V., Komarov R. N. Klinicheskie maski rasslaivayushchih anevrizm aorty B tipa. Angiologiya i sosudistaya khirurgiya. 2007;(3):11–15. (In Russ.).
13. Belov Yu. V., Charchyan E. R., Alekseev I. A. et al. Khirurgicheskoe lechenie spontannogo razryva aorty pri penetriruyushchej aterosklerotichesko yazve. Khirurgiya. Zhurnal im. N. I. Pirogova. 2011; (10):82–84. (In Russ.).
14. Zerbino D. D., Kuzyk Yu. I. Rasslaivayushchie anevrizmy aorty: klinicheskie maski, osobennosti differencial'noj diagnostiki. Klinicheskaya medicina. 2002;(5):58–62. (In Russ.).
15. Kareneeva G. Zp., Esenbaeva D. R., Rahimbaeva A. N. Rassloenie i razryv anevrizmy grudnogo otdela aorty v praktike vracha. Medicina. 2015;155(5):19–21. (In Russ.).
16. Kuznechevskij F. V., Osipov A. H., Evsikov E. M. et al. Rasprostranennost' i priroda anevrizm i rassloenij aorty po dannym analiza posledovatel'nyh patologoanatomicheskih vskrytij v techenie desyati let v GKB № 15 im. O. M. Filatova. Rossijskij kardiologicheskij zhurnal. 2004;6(50):5–14. Doi: 10.15829/1560-4071-2004-6-5-13. (In Russ.).
17. Sampson U. K., Norman P. E., Fowkes F. G. Global and regional burden of aortic dissection and aneurysms: mortality trends in 21 world regions, 1990 to 2010. Glob Heart. 2014 Mar;9(1):171–180.e10. Doi: 10.1016/j.gheart.2013.12.010.

Информация об авторах:

Рязанов Алексей Николаевич, кандидат медицинских наук, врач отделения сосудистой хирургии, Санкт-Петербургский научно-исследовательский институт скорой помощи им. И. И. Джанелидзе (Санкт-Петербург, Россия), ORCID: 0000-0001-9474-3654; **Сорока Владимир Васильевич**, доктор медицинских наук, профессор, заслуженный врач РФ, руководитель отдела неотложной сердечно-сосудистой хирургии, Санкт-Петербургский научно-исследовательский институт скорой помощи им. И. И. Джанелидзе (Санкт-Петербург, Россия), ORCID: 0000-0003-1465-8463; **Нохрин Сергей Петрович**, доктор медицинских наук, зав. отделением сосудистой хирургии, Санкт-Петербургский научно-исследовательский институт скорой помощи им. И. И. Джанелидзе (Санкт-Петербург, Россия), ORCID: 0000-0002-0151-6960; **Кандыба Дмитрий Вячеславович**, кандидат медицинских наук, руководитель отделения рентгенохирургических методов диагностики и лечения, Санкт-Петербургский научно-исследовательский институт скорой помощи им. И. И. Джанелидзе (Санкт-Петербург, Россия); **Платонов Сергей Александрович**, кандидат медицинских наук, зав. отделением рентгенохирургических методов диагностики и лечения, Санкт-Петербургский научно-исследовательский институт скорой помощи им. И. И. Джанелидзе (Санкт-Петербург, Россия); **Жигало Виктор Николаевич**, врач отделения рентгенохирургических методов диагностики и лечения, Санкт-Петербургский научно-исследовательский институт скорой помощи им. И. И. Джанелидзе (Санкт-Петербург, Россия); **Осипов Алексей Владимирович**, кандидат медицинских наук, старший научный сотрудник отдела неотложной хирургии, Санкт-Петербургский научно-исследовательский институт скорой помощи им. И. И. Джанелидзе (Санкт-Петербург, Россия), доцент кафедры военно-морской хирургии, Военно-

медицинская академия им. С. М. Кирова (Санкт-Петербург, Россия), ORCID: 0000-0003-1533-6343; **Курилов Александр Борисович**, кандидат медицинских наук, врач отделения сосудистой хирургии, Санкт-Петербургский научно-исследовательский институт скорой помощи им. И. И. Джанелидзе (Санкт-Петербург, Россия), ORCID: 0000-0003-2262-4650; **Рязанова Евгения Павловна**, врач-хирург отделения хирургических инфекций, Санкт-Петербургский научно-исследовательский институт скорой помощи им. И. И. Джанелидзе (Санкт-Петербург, Россия), ORCID: 0000-0003-0506-4348; **Малкова Полина Максимовна**, ординатор по специальности «Сердечно-сосудистая хирургия», Санкт-Петербургский научно-исследовательский институт скорой помощи им. И. И. Джанелидзе (Санкт-Петербург, Россия), ORCID: 0000-0002-3300-0387.

Information about authors:

Ryazanov Alexey N., Cand. of Sci. (Med.), Doctor of the Department of Vascular Surgery, Saint-Petersburg I. I. Dzhanelidze Research Institute of Emergency Medicine (Saint Petersburg, Russia), ORCID: 0000-0001-9474-3654; **Soroka Vladimir V.,** Dr. of Sci. (Med.), Professor, Honored Doctor of the Russian Federation, Head of the Department of Emergency Cardiovascular Surgery, Saint-Petersburg I. I. Dzhanelidze Research Institute of Emergency Medicine (Saint Petersburg, Russia), ORCID: 0000-0003-1465-8463; **Nokhrin Sergey P.,** Dr. of Sci. (Med.), Head of the Department of Vascular Surgery, Saint-Petersburg I. I. Dzhanelidze Research Institute of Emergency Medicine (Saint Petersburg, Russia), ORCID: 0000-0002-0151-6960; **Kandyba Dmitry V.,** Cand. of Sci. (Med.), Head of the Department of X-ray and Surgical Methods of Diagnosis and Treatment, Saint-Petersburg I. I. Dzhanelidze Research Institute of Emergency Medicine (Saint Petersburg, Russia); **Platonov Sergey A.,** Cand. of Sci. (Med.), Chief of the Department of X-ray and Surgical Methods of Diagnosis and Treatment, Saint-Petersburg I. I. Dzhanelidze Research Institute of Emergency Medicine (Saint Petersburg, Russia); **Zhigalo Viktor N.,** Doctor of the Department of X-ray and Surgical Methods of Diagnosis and Treatment, Saint-Petersburg I. I. Dzhanelidze Research Institute of Emergency Medicine (Saint Petersburg, Russia); **Osipov Alexey V.,** Cand. of Sci. (Med.), Senior Research |Fellow of the Department of Emergency Surgery, Saint-Petersburg I. I. Dzhanelidze Research Institute of Emergency Medicine (Saint Petersburg, Russia), Associate Professor of the Department of Navy Surgery, Military Medical Academy (Saint Petersburg, Russia), ORCID: 0000-0003-1533-6343; **Kurilov Alexander B.,** Cand. of Sci. (Med.), Doctor of the Department of Vascular Surgery, Saint-Petersburg I. I. Dzhanelidze Research Institute of Emergency Medicine (Saint Petersburg, Russia), ORCID: 0000-0003-2262-4650; **Ryazanova Eugenia P.,** Surgeon of the Department of Surgical Infections, Saint-Petersburg I. I. Dzhanelidze Research Institute of Emergency Medicine (Saint Petersburg, Russia), ORCID: 0000-0003-0506-4348; **Malkova Polina M.**, Resident in the specialty of cardiovascular surgery, Saint-Petersburg I. I. Dzhanelidze Research Institute of Emergency Medicine (Saint Petersburg, Russia), ORCID: 0000-0002-3300-0387.

© CC Коллектив авторов, 2020
УДК 616.135-007.64-002 : 616.8
DOI: 10.24884/0042-4625-2020-179-6-72-76

ПОЛНАЯ ИНВАГИНАЦИЯ ЧЕРВЕОБРАЗНОГО ОТРОСТКА СЛЕПОЙ КИШКИ – РЕДКОЕ НАБЛЮДЕНИЕ В ХИРУРГИЧЕСКОЙ ПРАКТИКЕ

Б. В. Сигуа*, В. П. Земляной, А. А. Курков, Д. Г. Берест, С. А. Винничук, Н. Г. Любимов

Федеральное государственное бюджетное образовательное учреждение высшего образования «Северо-Западный государственный медицинский университет имени И. И. Мечникова» Министерства здравоохранения Российской Федерации, Санкт-Петербург, Российская Федерация

Поступила в редакцию 29.06.2020 г.; принята к печати 30.12.2020 г.

Представлено крайне редкое наблюдение полной инвагинации червеобразного отростка у пациентки 45 лет, причиной которой стал эндометриоз. Продемонстрированы трудности дооперационной диагностики и определения лечебной тактики в условиях отсутствия специфических клинических и инструментальных данных.

Ключевые слова: *червеобразный отросток, инвагинация, эндометриоз*

Для цитирования: Сигуа Б. В., Земляной В. П., Курков А. А., Берест Д. Г., Винничук С. А., Любимов Н. Г. Полная инвагинация червеобразного отростка слепой кишки – редкое наблюдение в хирургической практике. *Вестник хирургии имени И. И. Грекова*. 2020;179(6):72–76. DOI: 10.24884/0042-4625-2020-179-6-72-76.

* **Автор для связи:** Бадри Валериевич Сигуа, ФГБОУ ВО «Северо-Западный государственный медицинский университет им. И. И. Мечникова» Минздрава России, 195067, Россия, Санкт-Петербург, Пискаревский пр., д. 47. E-mail: dok.kurkov@gmail.com.

COMPLETE INVAGINATION OF THE VERMIFORM APPENDIX OF THE CECUM – A RARE CASE IN SURGICAL PRACTICE

Badri V. Sigua*, Vyacheslav P. Zemlyanoy, Alexei A. Kurkov, Dmitriy G. Berest, Sergei A. Vinnichuk, Nikolai G. Lyubimov

North-Western State Medical University named after I. I. Mechnikov, Saint Petersburg, Russia

Received 29.06.2020; accepted 30.12.2020

An extremely rare case of complete invagination of the vermiform appendix in a 45-year-old female patient caused by endometriosis is presented. Difficulties of preoperative diagnostics and determination of treatment tactics in the absence of specific clinical and instrumental data are demonstrated.

Keywords: *vermiform appendix, invagination, endometriosis*

For citation: Sigua B. V., Zemlyanoy V. P., Kurkov A. A., Berest D. G., Vinnichuk S. A., Lyubimov N. G. Complete invagination of the vermiform appendix of the cecum – a rare case in surgical practice. *Grekov's Bulletin of Surgery*. 2020;179(6):72–76. (In Russ.). DOI: 10.24884/0042-4625-2020-179-6-72-76.

* **Corresponding author:** Badri V. Sigua, North-western State Medical University named after I. I. Mechnikov, 47, Piskaryovskii pr., Saint Petersburg, 195067, Russia. E-mail: dok.kurkov@gmail.com.

Инвагинация червеобразного отростка – чрезвычайно редкое заболевание, частота которого составляет около 0,01 % среди всех заболеваний червеобразного отростка [1, 2]. Первое описание инвагинации аппендикса датируется 1858 г., когда J. McKidd [3] описал случай у 7-летнего мальчика. В доступной литературе нам не удалось обнаружить подобных публикаций вплоть до середины прошлого века, когда появились сообщения сразу о 7 наблюдениях [4, 5]. В 2009 г. C. I. Chaar et al. [6] представили литературный анализ 190 случаев инвагинации червеобразного отростка, описанных в мировой литературе.

Согласно статистическим данным [2, 6], инвагинация аппендикса встречается чаще у взрослых (76 %), нежели у детей (24 %), и преимущественно

Классификация инвагинации червеобразного отростка (McSwain, 1941 г.)

Classification of invagination of the vermiform appendix (McSwain, 1941)

Тип	Вариант инвагинации
I	Инвагинация верхушки аппендикса, дистальная часть аппендикса инвагинирует в проксимальную часть
II	Точка инвагинации находится в любой точке аппендикса
III	Точка инвагинации находится в месте соединения слепой кишки и аппендикса, инвагинация происходит в слепую кишку
IV	Ретроградная инвагинация, проксимальная часть аппендикса инвагинирует в дистальную часть
V	Полная инвагинация аппендикса в слепую кишку путем прогрессирования I, II и III типов

у лиц женского пола (72 %). Клиническая картина достаточно неспецифична. Наиболее распространенными жалобами являются боль в животе различной интенсивности (78 %), тошнота с периодической рвотой (26 %) и примесь крови в кале.

По литературным данным, инвагинация аппендикса в 57 % случаев выявляется только интраоперационно. Это обусловлено трудностью дооперационной диагностики, несмотря на существующий сегодня арсенал инструментальных методов. Ни при компьютерной томографии, ни при колоноскопии, как правило, убедительно поставить точный диагноз не представляется возможным [6, 7]. Только ультразвуковое исследование у детей является достаточным для постановки диагноза методом визуализации [8].

При анализе причин инвагинации червеобразного отростка прослеживаются определенные предрасполагающие анатомические факторы, такие как длинная брыжейка, широкий просвет аппендикса или тонкая его стенка [9]. Такие патологические факторы, как феколиты, паразитарная инвазия, инородные тела, а также злокачественные и доброкачественные новообразования, могут стать ведущими в патогенезе инвагинации.

Среди непосредственных причин выделяют аппендицит (29 % в структуре всех причин), причем среди таковых в детском возрасте воспалительные изменения являются ведущим фактором в 76 % случаев [9]. У взрослых аппендицит является причиной инвагинации в 19 % случаев, эндометриоз – в 33 %, мукоцеле – в 19 %, аденома – 11 %, карциноид – 7 %, злокачественные новообразования – 6 % [3, 10–12]. В литературе [13, 14] также встретились по одному наблюдению инвагинации червеобразного отростка у пациентов с болезнью Крона и язвенным колитом.

Первая классификация инвагинации червеобразного отростка появилась в 1910 г., в 1941 г. она была модифицирована McSwain [1, 2, 15]. Согласно этой классификации, выделяют 5 типов инвагинации (*таблица*).

В некоторых случаях инвагинация распространяется на всю толстую кишку. D. Dunavant и H. Wilson [16] в 1952 г. представили наблюдение полной инвагинации червеобразного отростка, ставшей причиной тотальной инвагинации толстой кишки, осложненной толстокишечной непроходимостью. Во время ректального осмотра была выявлена протрузия аппендикса из ануса.

Лечение инвагинации аппендикса хирургическое. Описаны единичные случаи дезинвагинации после клизм, однако в данном случае риск рецидива довольно высок, и в итоге операция оказывается неизбежной [6].

Объем оперативного вмешательства зачастую определяется индивидуально. Ранее довольно распространенным объемом являлась интраоперационная дезинвагинация и традиционная аппендэктомия, однако впоследствии было доказано, что культя червеобразного отростка может также стать причиной воспаления и повторной инвагинации всего купола слепой кишки [17].

Наиболее частым оперативным вмешательством на сегодняшний день является аппендэктомия с резекцией купола слепой кишки. Также в литературе описаны 4 успешных случая колоноскопически-ассистированной аппендэктомии. Также используются и иные объемы операции, такие как илеоцекэктомия – 27 %, правосторонняя гемиколэктомия – 21 % и даже субтотальная колэктомия – 1 % [2].

Клиническое наблюдение. Пациентка Л., 45 лет, госпитализирована в плановом порядке 25.05.2020 г. в клинику факультетской хирургии им. И. И. Грекова Северо-Западного государственного медицинского университета им. И. И. Мечникова с диагнозом направления: «Новообразование слепой кишки».

При поступлении никаких жалоб не предъявляла. Из анамнеза могла лишь отметить появление горечи во рту

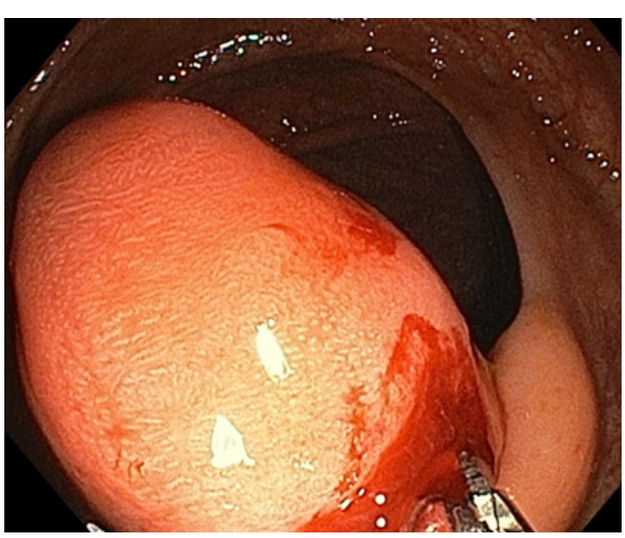

Рис. 1. Эндоскопическая картина новообразования купола слепой кишки

Fig. 1. Endoscopic picture of neoplasm of the caecum

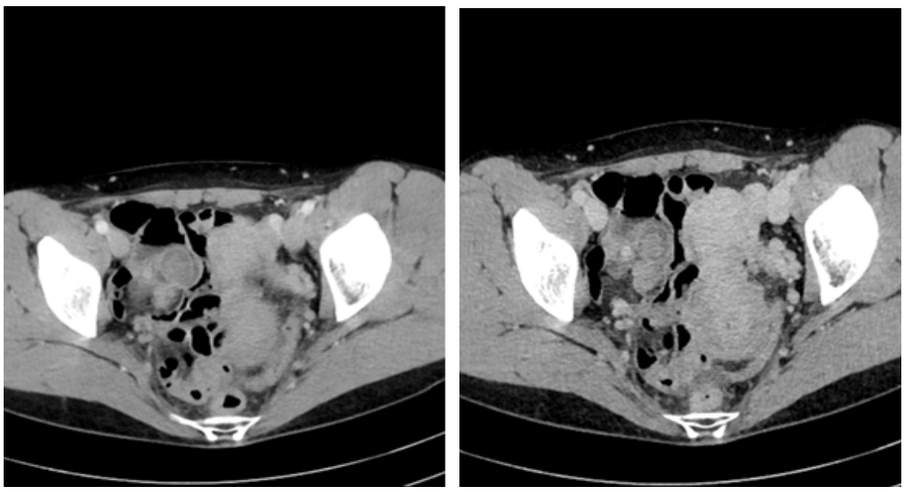

Рис. 2. Спиральная компьютерная томография органов брюшной полости с контрастированием
Fig. 2. Spiral computed tomography of the abdominal organs with contrast

и периодический дискомфорт в животе последние полгода. Однако особого внимания на это не обращала.

В связи с тем, что семейный анамнез у пациентки был отягощен онкологическим заболеванием (у матери пациентки был выявлен рак толстой кишки), ею был проведен самостоятельный анализ литературы, посвященной профилактике колоректального рака, в связи с чем прошла плановую диспансеризацию. В марте 2020 г., по достижении 45-летнего возраста, пациентке выполнена видеоколоноскопия, при которой в куполе слепой кишки выявлено образование диаметром 4 см, исходящее из области устья червеобразного отростка (*рис. 1*). Данное образование овальной формы, с аденоматозным рельефом, легко смещаемое, без выраженной «ножки». По результатам гистологического заключения биопсийного материала – тубулярная аденома толстой кишки (доброкачественное новообразование из эпителия толстой кишки, паренхима которого представлена трубчатыми железистыми структурами, в строме – лимфоцитарная инфильтрация).

В связи с выявленными изменениями при видеоколоноскопии пациентке было рекомендовано выполнение спиральной компьютерной томографии органов груди, живота и малого таза с контрастированием (*рис. 2*). По ее данным, визуализирован локальный участок деформации слепой кишки в области купола по передней стенке со слоистой, кистозно-солидной структурой, округлой формы, не накапливающий контраст, диаметром 25 мм, без инвазии в окружающие структуры. В заключении врача-рентгенолога представлено предположение об экзо-эндофитном характере образования купола слепой кишки.

Рис. 3. Удаленный препарат вскрыт – в просвете купола слепой кишки инвагинированный червеобразный отросток
Fig. 3. The removed specimen was opened – invaginated vermiform appendix in the lumen of the caecum

Учитывая данные анамнеза, клинической картины, инструментальных методов исследования, пациентке был поставлен диагноз: «Новообразование купола слепой кишки». При этом нельзя было достоверно исключить его злокачественную природу, и в связи с невозможностью эндоскопического его удаления выставлены показания к хирургическому вмешательству.

26.05.2020 г. выполнена операция. Выписка из протокола операции: «…в нижней точке Калька доступом по Hasson установлен оптический лапаропорт, карбоксиперитонеум 12 мм рт. ст. Дополнительно в типичных точках установлено три манипуляционных порта. При ревизии брюшной полости выпота и вторичных изменений органов брюшной полости не выявлено. Умеренно выраженный спаечный процесс по ходу слепой и восходящей ободочной кишки. Визуально образование в куполе слепой кишки не выявлено. При инструментальной пальпации в куполе слепой кишки определяется плотное образование размерами 4,0×2,0 см. Червеобразный отросток не визуализирован.

Принято решение о выполнении оперативного вмешательства в объеме правосторонней гемиколэктомии. *A. et v. ileocolicae* выделены, клипированы, пересечены. Визуализирован правый мочеточник – интактен. После мобилизации правой половины ободочной кишки выполнена минилапаротомия. Мобилизованная часть толстой кишки выведена в рану, резецирована. Выполнено формирование экстракорпорального илеотрансверзоанастомоза по типу "бок в бок". Дренаж установлен по правому боковому каналу».

Удаленный препарат вскрыт: в просвете купола слепой кишки определяется инвагинированный на всю длину червеобразный отросток (*рис. 3*). Препарат отправлен на патогистологическое исследование.

Послеоперационный период протекал без осложнений. В анализах крови – без клинически значимых отклонений. Дренаж удален на 3-и сутки после операции, на 7-е сутки выполнено ультразвуковое исследование органов брюшной

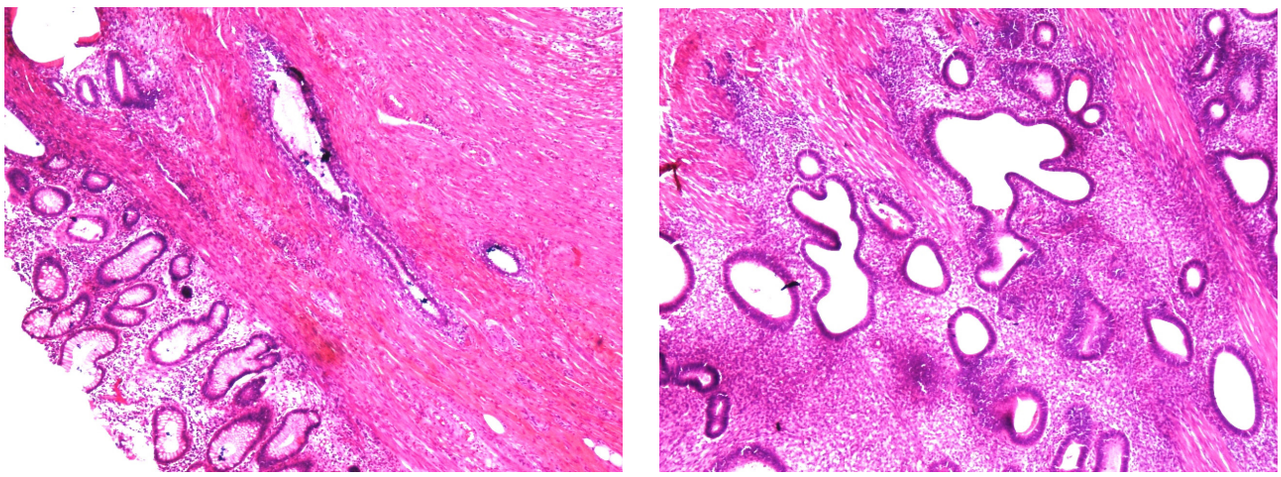

Рис. 4. Микроскопическая картина очагов эндометриоза в толще червеобразного отростка: железы эндометриального типа и цитогенная строма (окр. гематоксилином и эозином, ув. ×100)

Fig. 4. Microscopic picture of endometriosis focuses in the thickness of the vermiform appendix: endometrial glands and cytogenic stroma (stained with hematoxylin and eosin, ×100)

полости, по результатам которого, свободного или отграниченного скопления жидкости в брюшной полости не лоцируется.

По данным патогистологического исследования – в аппендиксе отек слизистой, атрофия лимфоидных фолликулов, в субсерозном слое фиброз и очаги отека. В подслизистой основе, мышечной оболочке и субсерозном слое определяются эндометриальные железы с эпителием в фазе пролиферации, окруженные цитогенной стромой (*рис. 4*). Опухолевого роста не обнаружено. В области устья аппендикса в слизистой – гиперпластический полип. В проксимальном, дистальном и латеральном краях резекции опухолевого роста не обнаружено. 15 регионарных лимфоузлов обычного строения. Заключение: «Эндометриоз аппендикса. Инвагинация аппендикса».

Пациентка выписана на 9-е сутки после операции в удовлетворительном состоянии под наблюдение хирурга и гинеколога по месту жительства.

З а к л ю ч е н и е. Инвагинация червеобразного отростка и его эндометриоз являются чрезвычайно редкими заболеваниями. Их диагностика на дооперационном этапе очень затруднена, несмотря на широкий спектр современных инструментальных методов визуализации. В большинстве случаев результаты обследования заставляют заподозрить опухоль слепой кишки. При любом варианте дооперационного диагноза без морфологической верификации показано оперативное вмешательство, объем которого определяется после ревизии правой подвздошной области.

Конфликт интересов

Авторы заявили об отсутствии конфликта интересов.

Conflict of interest

The authors declare no conflict of interest.

Соответствие нормам этики

Авторы подтверждают, что соблюдены права людей, принимавших участие в исследовании, включая получение информированного согласия в тех случаях, когда оно необходимо, и правила обращения с животными в случаях их использования в работе. Подробная информация содержится в Правилах для авторов.

Compliance with ethical principles

The authors confirm that they respect the rights of the people participated in the study, including obtaining informed consent when it is necessary, and the rules of treatment of animals when they are used in the study. Author Guidelines contains the detailed information.

ЛИТЕРАТУРА

1. Collins D. C. 71,000 human appendix specimens. A final report, summarizing forty years' study // Am. J. Proctol. 1963. Vol. 14. P. 265–281.
2. Invagination of the appendix due to endometriosis presenting as acute appendicitis / S. Lütfi, A. Oğuz Uğur, A. Sezai, Ö. Necdet // Ulusal. Cer. Derg. 2014. Vol. 30. P. 106–108.
3. McKidd J. Case of invagination of the caecum and appendix // Edinburgh Med. J. 1858. Vol. 4. P. 793–796.
4. Forshall I. Intussusception of the vermiform appendix with a report of seven cases in children // Br. J. Surg. 1953. Vol. 40. P. 305–312.
5. Bachman A. L., Clemett A. R. Rentgen aspects of primary appendiceal intussusception // Radiology. 1971. Vol. 101. P. 531–538.
6. Intussusception of the appendix : comprehensive review of the literature / C. I. Chaar, B. Wexelman, K. Zuckerman, W. Longo // Am. J. Surg. 2009. Vol. 198. P. 122–128.
7. Seo Y. L., Choi C. S., Kim H. C. et al. Complete Invagination of Vermiform Appendix with Adenocarcinoma : Case Report // J. Korean Radiol. Soc. 2000. Vol. 43. P. 327–330.
8. Alehossein M., Alizadeh H., Nahvi H. et al. Preoperative sonographic diagnosis of appendiceal intussusception: a case report // J. Clin. Ultrasound. 2009. Vol. 37. P. 363–365.
9. Eckert K., Radeloff E., Liedgens P. Intussusception of the appendix : A rare cause of acute abdominal pain in childhood // Der. Chirurg. 2012. Vol. 83. P. 172–175.
10. Takahashi M., Sawada T., Fukuda T. et al. Complete appendiceal intussusception induced by primary appendiceal adenocarcinoma in tubular adenoma : a case report // Jpn. J. Clin. Oncol. 2003. Vol. 33. P. 413–415.
11. Intussusception of the vermiform appendix due to endometriosis presenting as acute appendicitis / P. Moradi, M. Barakate, A. Gill, G. Farrow // ANZ J. Surg. 2007. Vol. 77. P. 758–760.
12. Чупрынин В. Д., Хилькевич Е. Г., Буралкина Н. А. и др. Взгляд общего хирурга на оперативное лечение глубокого инфильтративного эндометриоза // Акушерство и гинекология. 2017. № 4. С. 45–52.
13. Colocolonic intussusception of a giant pseudopolyp in a patient with ulcerative colitis : a case report and review of the literature / T. S. Maldonado, B. Firoozi, D. Stone, K. Hiotis // Inflamm. Bowel Dis. 2004. Vol. 10. P. 41–44.
14. Solomon D. J., Freson M., Price S. K. Complete appendicular inversion : the «inside-out» appendix. An unusual presentation of Crohn's disease. A case report and review of the literature // J. Belge Radiol. 1991. Vol. 74. P. 115–116.

15. McSwain B. Intussusception of the appendix // South Med. J. 1941. Vol. 34. P. 263–271.
16. Dunavant D., Wilson H. Intussusception of the appendix, with complete inversion of the appendix and protrusion from the anus // Ann. Surg. 1952. Vol. 135. P. 287–288.
17. Danielson K. S. Cecocolic intussusception a postoperative complication of appendectomy // N. Engl. J. Med. 1969. Vol. 280. P. 35–36.

REFERENCES

1. Collins D. C. 71,000 human appendix specimens. A final report, summarizing forty years' study. Am. J. Proctol. 1963;(14):265–281.
2. Lütfi S., Oğuz Uğur A., Sezai A., Necdet Ö. Invagination of the appendix due to endometriosis presenting as acute appendicitis. Ulusal. Cer. Derg. 2014;(30):106–108.
3. McKidd J. Case of invagination of the caecum and appendix. Edinburgh. Med. J. 1858;(4):793–796.
4. Forshall I. Intussusception of the vermiform appendix with a report of seven cases in children. Br J Surg. 1953;(40):305–312.
5. Bachman A. L., Clemett A. R. Rentgen aspects of primary appendiceal intussusception. Radiology. 1971;(101):531–538.
6. Chaar C. I., Wexelman B., Zuckerman K., Longo W. Intussusception of the appendix: comprehensive review of the literature. Am J Surg. 2009;(198):122–128.
7. Seo Y. L., Choi C. S., Kim H. C., Bae S. H. et al. Complete Invagination of Vermiform Appendix with Adenocarcinoma: Case Report. J Korean Radiol Soc. 2000;(43):327–330.
8. Alehossein M., Alizadeh H., Nahvi H. et al. Preoperative sonographic diagnosis of appendiceal intussusception: a case report. J Clin Ultrasound. 2009;(37):363–365.
9. Eckert K., Radeloff E., Liedgens P. Intussusception of the appendix A rare cause of acute abdominal pain in childhood. Der Chirurg. 2012;(83): 172–175.
10. Takahashi M., Sawada T., Fukuda T. et al. Complete appendiceal intussusception induced by primary appendiceal adenocarcinoma in tubular adenoma: a case report. Jpn J Clin Oncol. 2003;(33): 413–415.
11. Moradi P., Barakate M., Gill A., Farrow G. Intussusception of the vermiform appendix due to endometriosis presenting as acute appendicitis. ANZ J Surg. 2007;(77):758–760.
12. Chuprynin V. D., Hil'kevich E. G., Buralkina N. A., Mel'nikov M. V. et al. Vzglyad obshchego khirurga na operativnoe lechenie glubokogo infil'trativnogo endometrioza. Akusherstvo i ginekologiya. 2017;(4):45–52. (In Russ.).
13. Maldonado T. S, Firoozi B., Stone D., Hiotis K. Colocolonic intussusception of a giant pseudopolyp in a patient with ulcerative colitis: a case report and review of the literature. Inflamm Bowel Dis. 2004; (10):41–44.
14. Solomon D. J., Freson M., Price S. K. Complete appendicular inversion: the «inside-out» appendix. An unusual presentation of Crohn's disease. A case report and review of the literature. J Belge Radiol. 1991;(74):115–116.
15. McSwain B. Intussusception of the appendix. South Med J. 1941; (34):263–271.
16. Dunavant D., Wilson H. Intussusception of the appendix, with complete inversion of the appendix and protrusion from the anus. Ann Surg. 1952;(135):287–288.
17. Danielson K. S. Cecocolic intussusception a postoperative complication of appendectomy. N Engl J Med. 1969;(280):35–36.

Информация об авторах:

Сигуа Бадри Валериевич, доктор медицинских наук, профессор кафедры факультетской хирургии им. И. И. Грекова, Северо-Западный государственный медицинский университет им. И. И. Мечникова (Санкт-Петербург, Россия), ORCID: 0000-0002-4556-4913; **Земляной Вячеслав Петрович**, доктор медицинских наук, профессор, зав. кафедрой факультетской хирургии им. И. И. Грекова, декан хирургического факультета, Северо-Западный государственный медицинский университет им. И. И. Мечникова (Санкт-Петербург, Россия), ORCID: 0000-0003-2329-0023; **Курков Алексей Андреевич**, кандидат медицинских наук, ассистент кафедры факультетской хирургии им. И. И. Грекова, Северо-Западный государственный медицинский университет им. И. И. Мечникова (Санкт-Петербург, Россия), ORCID: 0000-0002-2128-8651; **Берест Дмитрий Григорьевич**, кандидат медицинских наук, зав. эндоскопическим отделением, Северо-Западный государственный медицинский университет им. И. И. Мечникова (Санкт-Петербург, Россия), SPIN-код: 9849-2820; **Винничук Сергей Анатольевич**, кандидат медицинских наук, доцент кафедры патологической анатомии, зав. Центральным патолого-анатомическим отделением, Северо-Западный государственный медицинский университет им. И. И. Мечникова (Санкт-Петербург, Россия), ORCID: 0000-0002-9590-6678; **Любимов Николай Геннадьевич**, клинический ординатор кафедры факультетской хирургии им. И. И. Грекова, Северо-Западный государственный медицинский университет им. И. И. Мечникова (Санкт-Петербург, Россия), ORCID: 0000-0002-5590-0263.

Information about authors:

Sigua Badri V., Dr. of Sci. (Med.), Professor of the Department of Faculty Surgery named after I. I. Grekov, North-Western State Medical University named after I. I. Mechnikov (Saint Petersburg, Russia), ORCID: 0000-0002-4556-4913; **Zemlyanoy Vyacheslav P.,** Dr. of Sci. (Med.), Professor, Head of the Department of Faculty Surgery named after I. I. Grekov, Dean of the Faculty of Surgery, North-Western State Medical University named after I. I. Mechnikov (Saint Petersburg, Russia), ORCID: 0000-0003-2329-0023; **Kurkov Alexei A.,** Cand. of Sci. (Med.), Assistant of the Department of Faculty Surgery named after I. I. Grekov, North-Western State Medical University named after I. I. Mechnikov (Saint Petersburg, Russia), ORCID: 0000-0002-2128-8651; **Berest Dmitriy G.,** Cand. of Sci. (Med.), Head of the Endoscopic Department, North-Western State Medical University named after I. I. Mechnikov (Saint Petersburg, Russia), SPIN-code: 9849-2820; **Vinnichuk Sergei A.,** Cand. of Sci. (Med.), Associate Professor of the Department of Pathological Anatomy, Head of the Central Pathology Department, North-Western State Medical University named after I. I. Mechnikov (Saint Petersburg, Russia), ORCID: 0000-0002-9590-6678; **Lyubimov Nikolai G.**, Clinical Resident of the Department of Faculty Surgery named after I. I. Grekov, North-Western State Medical University named after I. I. Mechnikov (St. Petersburg, Russia), ORCID: 0000-0002-5590-0263.

© CC Коллектив авторов, 2020
УДК 618.19-006.6
DOI: 10.24884/0042-4625-2020-179-6-77-80

СЛУЧАЙ ЭКСТРАМАММАРНОЙ ФОРМЫ РАКА ПЕДЖЕТА

А. З. Цицкарава*, А. Н. Демин, А. Ю. Корольков, С. М. Лазарев

Федеральное государственное бюджетное образовательное учреждение высшего образования «Первый Санкт-Петербургский государственный медицинский университет имени академика И. П. Павлова» Министерства здравоохранения Российской Федерации, Санкт-Петербург, Россия

Поступила в редакцию 10.09.2020 г.; принята к печати 30.12.2020 г.

Экстрамаммарная форма рака Педжета редко встречается в хирургической практике и представляет собой диагностическую трудность. Вовремя верифицированный диагноз является залогом успешного лечения. Представляем клинический случай экстрамаммарной формы рака Педжета перианальной области.

Ключевые слова: *рак Педжета, экстрамаммарная форма рака Педжета, рак кожи перианальной области, рак in situ, хирургическое лечение рака кожи*

Для цитирования: Цицкарава А. З., Демин А. Н., Корольков А. Ю., Лазарев С. М. Случай экстрамаммарной формы рака Педжета. *Вестник хирургии имени И. И. Грекова*. 2020;179(6):77–80. DOI: 10.24884/0042-4625-2020-179-6-77-80.

* **Автор для связи:** Александра Зурикоевна Цицкарава, ФГБОУ ВО ПСПбГМУ им. И. П. Павлова Минздрава России, 197022, Россия, Санкт-Петербург, ул. Льва Толстого, д. 6-8. E-mail: alexis.karava@yandex.ru.

CASE OF PATIENT WITH EXTRAMAMMARY PAGET'S DISEASE

Aleksandra Z. Tsitskarava*, Andrey N. Demin, Andrey Yu. Korolkov, Sergey M. Lazarev

Pavlov University, Saint Petersburg, Russia

Received 10.09.2020; accepted 30.12.2020

Extramammary Paget's disease is the infrequently diagnosis in surgical practice, representing a diagnostic challenge. The timely verified diagnosis guarantees successful treatment. We report about a clinical case of the patient with extramammary Paget's disease of perianal area.

Keywords: *Padget's disease, extramammary Padget's disease, perianal skin cancer, cancer in situ, surgical treatment of skin cancer*

For citation: Tsitskarava A. Z., Demin A. N., Korolkov A. Yu., Lazarev S. M. Case of patient with extramammary Paget's disease. *Grekov's Bulletin of Surgery*. 2020;179(6):77–80. (In Russ.). DOI: 10.24884/0042-4625-2020-179-6-77-80.

* **Corresponding author:** Aleksandra Z. Tsitskarava, Pavlov University, 6-8, L'va Tolstogo str., Saint Petersburg, 197022, Russia. E-mail: alexis.karava@yandex.ru.

Введение. Экстрамаммарная форма рака Педжета – редкое злокачественное новообразование кожи, впервые открытое чуть более 130 лет назад. За данный период времени в литературных источниках можно найти достаточно сведений о клинической картине заболевания, его диагностике и методах лечения. Однако зачастую, учитывая малую распространенность заболевания, диагностические трудности приводят к несвоевременной верификации диагноза. В связи с перианальной локализацией поражения при данном заболевании, такие пациенты длительное время наблюдаются врачами-колопроктологами. Наличие онкологической настороженности всегда является необходимым звеном в диагностическом поиске и определяет успешность дальнейшего лечения при своевременно замеченном неопластическом процессе.

Рак Педжета (Paget) открыт в 1874 г. британским хирургом и патологоанатомом James Paget. По его описанию, клиническая картина состояла из зуда, экскориации, эритемы и выделений, что было обусловлено ассоциированной неоплазией молочной железы [2]. Гистологическое описание болезни Пед-

жета было представлено спустя два года. Случай экстрамаммарной формы рака Педжета впервые был описан в 1889 г. Radcliffe Crocker у пациента с раком мочевого пузыря в виде экзематозных проявлений на мошонке. И только в 1893 г. J. Darier и P. Coulillaud впервые обнаружили локализацию рака Педжета в перианальной области. Обе формы рака Педжета – маммарная и экстрамаммарная – являются редко встречающимися. Есть данные, что среди рака молочной железы рак Педжета составляет лишь 1–4,3 % [3–5]. При этом описанных случаев с перианальной локализацией рака Педжета в мировой литературе насчитывается около 200 [1].

В зависимости от наличия ассоциативного неопластического процесса, экстрамаммарную форму разделяют на первичную (или интраэпителиальную) и вторичную. Первичная форма заболевания обладает потенциальной инвазивностью и, соответственно, возможностью к метастазированию в регионарные лимфоузлы и другие органы [6]. При вторичном поражении от 11 до 20 % случаев сопряжены со злокачественными новообразованиями мочеполовой системы, толстой кишки, печени, желчного пузыря, кожи [7, 8]. Отмечается наиболее часто встречающаяся взаимосвязь между перианальной локализацией вторичной экстрамаммарной формы рака Педжета и раком желудка, колоректальным раком и раком молочной железы [5].

Невыраженная клиническая картина заболевания усложняет своевременную постановку правильного диагноза. Изначально эритематозные изменения на коже перианальной области могут обуславливать зуд и жжение, что со временем приводит к появлению экскориаций и лихенификации, и стирает четкие границы с непораженной кожей. Инцизионная биопсия и морфологическое исследование с обнаружением патогномоничных клеток Педжета в эпидермисе являются обязательными для верификации диагноза экстрамаммарной формы рака Педжета. Гистологическая картина соответствует интраэпителиальной аденокарциноме. Однако для окончательного подтверждения заболевания, определения его формы (первичная или вторичная), дифференциальной диагностики с болезнью Боуэна и меланомой используется иммуногистохимический анализ [3]. Лечение экстрамаммарной формы рака Педжета включает в себя местную терапию (Имихимод, 5-фторурацил), лучевую и химиотерапию (в формате неоадъювантного лечения), фотодинамическую терапию, лазерное воздействие и радикальные хирургические методы [9]. В зависимости от распространенности поражения кожи перианальной области и наличия инвазии в подлежащие ткани хирургическое лечение выполняется в объеме от иссечения кожи в пределах здоровых тканей, отступив на 1 см от края опухоли, до брюшно-промежностной экстирпации прямой кишки [10].

Представляем клинический случай успешного лечения в НИИ хирургии и неотложной медицины ПСПбГМУ им. И. П. Павлова пациентки с перианальной локализацией рака Педжета.

Клиническое наблюдение. В 2019 г. на амбулаторный прием к колопроктологу ПСПбГМУ им. И. П. Павлова обратилась пациентка В. в возрасте 47 лет с жалобами на наличие образования, дискомфорта и боли в перианальной области, периодическое выделение крови из прямой кишки после дефекации. Из анамнеза пациентки известно, что жалобы на выделение алой крови из прямой кишки возникли в 1996 г., после родов. На протяжении 15 лет жалобы на дискомфорт и выделение крови были редкими, поэтому впервые к колопроктологу пациентка обратилась в 2013 г. Был поставлен диагноз: «Хронический комбинированный геморрой 2-й стадии», назначена местная консервативная терапия с положительным эффектом. В 2017–2018 гг. пациентка стала отмечать жжение и зуд в перианальной области, к которым в дальнейшем добавились дискомфорт и периодическая болезненность. Ректальные кровотечения носили нерегулярный характер. Пациентка обращалась к хирургу, колопроктологу, дерматологу. Назначаемое местное лечение не приносило должного эффекта. В связи с нарастанием болевого синдрома, выделения крови, связанных с дефекацией, пациентка снова обратилась в колопроктологу.

Стоит отметить отягощенный анамнез по сопутствующей патологии. У пациентки имеется врожденный порок сердца (дефект межпредсердной перегородки), по поводу которого в 6-летнем возрасте пациентка перенесла кардиохирургическую операцию. В дальнейшем были обнаружены нарушения ритма и проводимости – трепетание предсердий, слабость синусового узла, атриовентрикулярная блокада 1–2-й степени. В 2005 г. выполнено восстановление синусового ритма методом радиочастотной абляции с положительным эффектом. В 2007 г. зарегистрировано атипичное трепетание предсердий, было рекомендовано повторное оперативное вмешательство с целью восстановления синусового ритма. В итоге в 2009 г. после аритмологической хирургической операции синусовый ритм восстановлен. Через полгода возник рецидив трепетания предсердий. Учитывая нормосистолию, кардиологами было принято решение воздержаться от назначения антиаритмической терапии. Назначена дезагрегантная терапия (Тромбо АСС 100 мг). Однако вследствие приема антиагрегантных препаратов у пациентки появились носовые кровотечения, а также увеличилась частота и интенсивность ректальных кровотечений, в результате чего пациентка самостоятельно приняла решение не принимать данный препарат.

На первичном приеме у колопроктолога ПСПбГМУ им. И. П. Павлова пациентка предъявляла жалобы на практически постоянные зуд и жжение, дискомфорт в перианальной области, регулярные ректальные кровотечения (с небольшой интенсивностью, от помарок крови до капельного выделения), связанные с дефекацией, выпадение узла, а также указывала на наличие «уплотнения или образования рядом с анусом». При осмотре определялся следующий локальный статус: перианальная область изменена по всей полуокружности с 2 до 5 часов по условному циферблату в виде фиброзных изменений, участков гиперкератоза, мацераций и лихенификации кожи, представляющей собой плоское стелющееся новообразование, интимно прилегающее к наружному геморроидальному узлу на 7 часах по условному циферблату. Сфинктер в гипертонусе. В анальном канале на 6 часах по условному циферблату – дефект слизистой оболочки 1,0 см со сторожевым бугорком и пограничным валиком. При ректальном осмотре и аноскопии: внутренние геморроидальные узлы увеличены, расположены

на 3, 7 и 11 часах по условному циферблату, слизистая их багрового цвета, имеется участок мацерированной слизистой геморроидального узла на 11 часах. Осмотр умеренно болезненный. Имеется контактная кровоточивость в зоне дефекта слизистой оболочки анального канала.

На основании клинической картины заболевания и объективного осмотра был выставлен предварительный диагноз: «Образование кожи перианальной области? Комбинированный геморрой 3-й стадии. Хроническая анальная трещина». Назначен план обследования, необходимого для проведения дифференциальной диагностики между злокачественными новообразованиями кожи периальной области и анального канала. Однако учитывая коморбидный фон и особенности кардиоваскулярной патологии, а также имеющийся аллергический анамнез, пациентка направлена на плановую госпитализацию в профильное терапевтическое отделение с целью дообследования и выполнения биопсии в стационарных условиях. В ходе госпитализации в отделение НИИ ревматологии и аллергологии ПСПбГМУ им. И. П. Павлова абсолютных противопоказаний для хирургического обследования и лечения обнаружено не было. Тогда же была произведена инцизионная биопсия образования кожи перианальной области. Результат морфологического исследования биопсийного материала – плоскоклеточная папиллома. Амбулаторно пациентка консультирована дерматологом, онкологом. Пациентка госпитализирована в НИИ хирургии и неотложной медицины ПСПбГМУ им. И. П. Павлова с целью обследования и выполнения хирургического лечения с диагнозом «Новообразование кожи перианальной области». Были выполнены эзофагогастроскопия, ультразвуковое исследование органов брюшной полости и малого таза, компьютерная томография органов грудной клетки, маммография. В связи с невозможностью выполнить фиброколоноскопию под внутривенной седацией (ввиду анестезиологических противопоказаний, наличия сердечной недостаточности с фракцией выброса по Simpson 42 %), было принято решение о проведении ирригоскопии с целью исключения онкологической патологии толстой кишки. По результатам всех проведенных в клинике обследований, патологии других органов и систем не обнаружено. Были выставлены показания для оперативного лечения в объеме иссечения образования кожи перианальной области в пределах здоровых тканей в условиях внутривенной анестезии.

18.02.2020 г. выполнена операция – иссечение образования перианальной области, электрокоагуляция хронической задней анальной трещины, удаление единичного наружного геморроидального узла. Учитывая локализацию и распространение неопластического процесса, единым блоком иссечен пораженный участок кожи совместно с прилегающим наружным геморроидальным узлом на 7 часах по условному циферблату. По всей окружности на расстоянии 1–1,5 см от образования иссечение проведено в пределах здоровых тканей. Для закрытия кожного дефекта наложены узловые швы. От полноценного иссечения дефекта слизистой в анальном канале принято решение воздержаться ввиду соблюдения принципов антибластики, применив электрокоагуляционное воздействие на область анальной трещины. Послеоперационный период был гладким. В удовлетворительном состоянии на 7-е сутки после операции пациентка была выписана. Во время регулярных амбулаторных осмотров отмечалось медленное появление грануляционной ткани, без каких-либо воспалительных изменений. Полное заживление раневой поверхности кожи перианальной области произошло на 20–25-е сутки после операции.

Результат морфологического исследования операционного материала подтвердил первичное представление о злокачественности кожных изменений перианальной области: «Экстрамаммарная форма рака Педжета (интраэпителиальная)». По описанию гистологического заключения, в краях резекции опухолевых структур не выявлено.

После выписки из стационара пациентке проводились регулярные осмотры 1 раз в месяц. На момент написания данной статьи послеоперационный период составляет 4 месяца, признаков рецидива заболевания не обнаружено.

Выводы. 1. Экстрамаммарная форма рака Педжета – редкое злокачественное заболевание, требующее тщательной дифференциальной диагностики.

2. Методом выбора в лечении экстрамаммарной формы рака Педжета является радикальное иссечение пораженной кожи в пределах здоровых тканей.

Конфликт интересов

Авторы заявили об отсутствии конфликта интересов.

Conflict of interest

The authors declare no conflict of interest.

Соответствие нормам этики

Авторы подтверждают, что соблюдены права людей, принимавших участие в исследовании, включая получение информированного согласия в тех случаях, когда оно необходимо, и правила обращения с животными в случаях их использования в работе. Подробная информация содержится в Правилах для авторов.

Compliance with ethical principles

The authors confirm that they respect the rights of the people participated in the study, including obtaining informed consent when it is necessary, and the rules of treatment of animals when they are used in the study. Author Guidelines contains the detailed information.

ЛИТЕРАТУРА

1. Рыбаков Е. Г., Шелыгин Ю. А., Капуллер Л. Л. и др. Редкие формы новообразований перианальной кожи // Колопроктология. 2007. № 4 (22). С. 27–32.
2. Paget J. On the disease of the mammary areola preceding cancer of the mammary gland // St. Bartholomew Hosp. Rep. 1874. Vol. 10. P. 87–89.
3. Lopes Filho L. L., Soares Lopes M. R., Soares Lopes L. R. et al. Mammary and Extramammary Paget's disease // An. Bras. Dermatol. 2015. Vol. 90 (2). P. 225–231.
4. Kanitakis J. Mammary e extramammary Paget's disease // J. Eur. Acad. Dermatol. Venerol. 2007. Vol. 21. P. 581–590.
5. Karam A., Dorigo O. Treatment outcomes in a large cohort of patients with invasive extramammary Paget's disease // Gynecol. Oncol. 2012. Vol. 125 (2). P. 346–351.
6. Yao H., Zeng Z. Z., Fay K. S. et al. Role of α(5)β(1) integrin in radiation-induced invasion by human pancreatic cancer cells // Transl. Oncol. 2011. Vol. 4. P. 282–289.
7. Popiolek D. A., Hajdu S. I., Gal D. Synchronous Paget's disease of the vulva and breast // Gynecol. Oncol. 1998. Vol. 71. P. 137–140.
8. Nakano S., Narita R., Tabaru A. et al. Bile duct cancer associated with extramammary Paget's disease // Am. J. Gastroenterol. 1995. Vol. 90. P. 507–508.
9. Wollina U., Goldman A., Bieneck A. et al. Surgical treatment for extramammary Paget's disease // Curr. Treat. Options Oncol. 2018. Vol. 19 (6). P. 346–351.
10. Long B., Schmitt A. R., Weaver A. L. et al. A matter of ofmargins : surgical and pathologic risk factors for recurrence in extramammary Paget's disease // Gynecol. Oncol. 2017. Vol. 174. P. 358–363.

REFERENCES

1. Rybakov E. G., Shelygin Yu. A., Kapuller L. L. et al. Redkie formy novoobrazovanii perianal'noi kozhi. Koloproktologiya. 2007;4(22):27–32. (In Russ.).

2. Paget J. On the disease of the mammary areola preceding cancer of the mammary gland. St. Bartholomew Hosp. Rep. 1874;(10):87–89.
3. Lopes Filho L. L., Soares Lopes M. R., Soares Lopes L. R. et al. Mammary and Extramammary Paget's disease. An. Bras. Dermatol. 2015;90(2):225–231.
4. Kanitakis J. Mammary e extramammary Paget's disease. J. Eur. Acad. Dermatol. Venerol. 2007;(21):581–590.
5. Karam A., Dorigo O. Treatment outcomes in a large cohort of patients with invasive extramammary Paget's disease. Gynecol. Oncol. 2012; 125(2):346–351.
6. Yao H., Zeng Z. Z., Fay K. S. et al. Role of α(5)β(1) integrin in radiation-induced invasion by human pancreatic cancer cells. Transl. Oncol. 2011;(4):282–289.
7. Popiolek D. A., Hajdu S. I., Gal D. Synchronous Paget's disease of the vulva and breast. Gynecol. Oncol. 1998;(71):137–140.
8. Nakano S., Narita R., Tabaru A. et al. Bile duct cancer associated with extramammary Paget's disease. Am. J. Gastroenterol. 1995;(90): 507–508.
9. Wollina U., Goldman A., Bieneck A. et al. Surgical treatment for extramammary Paget's disease. Curr. Treat. Options Oncol. 2018;19(6): 346–351.
10. Long B., Schmitt A. R., Weaver A. L. et al. A matter of ofmargins: surgical and pathologic risk factors for recurrence in extramammary Paget's disease. Gynecol. Oncol. 2017;(174):358–363.

Информация об авторах:

Цицкарава Александра Зурикоевна, врач-хирург, колопроктолог, Первый Санкт-Петербургский государственный медицинский университет им. акад. И. П. Павлова (Санкт-Петербург, Россия), ORCID: 0000-0003-1215-3162; **Демин Андрей Николаевич**, врач-хирург, колопроктолог, Первый Санкт-Петербургский государственный медицинский университет им. акад. И. П. Павлова (Санкт-Петербург, Россия); **Корольков Андрей Юрьевич**, доктор медицинских наук, руководитель отдела общей и неотложной хирургии НИИ хирургии и неотложной медицины, Первый Санкт-Петербургский государственный медицинский университет им. акад. И. П. Павлова (Санкт-Петербург, Россия), ORCID: 0000-0001-7449-6908; **Лазарев Сергей Михайлович**, доктор медицинских наук, профессор, профессор кафедры госпитальной хирургии № 1, Первый Санкт-Петербургский государственный медицинский университет им. акад. И. П. Павлова (Санкт-Петербург, Россия), ORCID: 0000-0002-5269-5233.

Information about authors:

Tsitskarava Aleksandra Z., Surgeon, Coloproctologist, Pavlov University (Saint Petersburg, Russia), ORCID: 0000-0003-1215-3162; **Demin Andrey N.**, Surgeon, Coloproctologist, Pavlov University (Saint Petersburg, Russia); **Korolkov Andrey Yu.**, Dr. of Sci. (Med.), Head of the Department of General and Emergency Surgery, Research Institute of Surgery and Emergency Medicine, Pavlov University (Saint Petersburg, Russia), ORCID: 0000-0001-7449-6908; **Lazarev Sergey M.**, Dr. of Sci. (Med.), Professor, Professor of the Department of Hospital Surgery № 1, Pavlov University (Saint Petersburg, Russia), ORCID: 0000-0002-5269-5233.

© CC А. Л. Акопов, Д. Ю. Артюх, Т. Ф. Молнар, 2020
УДК 616-089.84 (091).019.941
DOI: 10.24884/0042-4625-2020-179-6-81-88

ИСТОРИЯ МЕХАНИЧЕСКОГО СКОБОЧНОГО ХИРУРГИЧЕСКОГО ШВА (обзор литературы)

А. Л. Акопов[1]*, Д. Ю. Артюх[2], Т. Ф. Молнар[3, 4]

[1] Федеральное государственное бюджетное образовательное учреждение высшего образования «Первый Санкт-Петербургский государственный медицинский университет имени академика И. П. Павлова» Министерства здравоохранения Российской Федерации, Санкт-Петербург, Россия
[2] Саутпорт и Ормскирк Госпиталь, Саутпорт, PR8 6PN, Великобритания
[3] Университет г. Печ, Ifjuság u. 13, Печ H-7633, Венгрия
[4] Госпиталь А. Петц, Дьор 9023, Венгрия

Поступила в редакцию 20.04.2020 г.; принята к печати 30.12.2020 г.

Современную хирургию невозможно представить без механических сшивающих аппаратов. Цель исследования – проследить преемственность развития технологии механического шва европейскими и американскими хирургами. Главным шагом к развитию этой технологии стала идея использования для сшивания тканей простой канцелярской скобки. 9 мая 1908 г. – дата первого применения скрепочного аппарата на человеке, произошло это в Будапеште. Хирурги и инженеры Восточной Европы, в первую очередь, Венгрии (Австро-Венгрии) (H. Hultl, V. Fischer, A. von Petz и др.), Германии (H. Friedrich и др.) и СССР (В. Гудов, В. Демихов, П. Андросов и др.), прошли большой путь, определивший будущее развитие хирургии. К середине 50-х гг. XX в. в СССР производились две группы аппаратов – для ушивания тканей, в том числе легких и бронха, и для наложения анастомозов. К недостаткам этих аппаратов можно было отнести необходимость вручную заправлять металлические скобки в картриджи и необходимость сборки стерильных частей аппарата непосредственно перед использованием. Именно эти недостатки удалось ликвидировать американской группе хирургов и инженеров под руководством торакального хирурга M. Ravitch, который не только организовал производство аппаратов в США, но и создал систему обучения правильному их применению. История механических сшивающих аппаратов – воплощение работы мысли хирургов и инженеров, настойчивость, способность выделить гениальное и перспективное в простой череде увиденного.

Ключевые слова: *хирургическая скобка, венгерские сшивающие аппараты, советские сшивающие аппараты, американские сшивающие аппараты, хирургическое наследие*

Для цитирования: Акопов А. Л., Артюх Д. Ю., Молнар Т. Ф. История механического скобочного хирургического шва (обзор литературы). *Вестник хирургии имени И. И. Грекова*. 2020;179(6):81–88. DOI: 10.24884/0042-4625-2020-179-6-81-88.

* **Автор для связи:** Андрей Леонидович Акопов, ФГБОУ ВО ПСПбГМУ им. И. П. Павлова Минздрава России, 197022, Россия, Санкт-Петербург, ул. Льва Толстого, д. 6-8. E-mail: akopovand@mail.ru.

HISTORY OF MECHANICAL STAPLE SURGICAL SUTURE (review of literature)

Andrey L. Akopov[1]*, Dmitri Yu. Artioukh [2], Tamas F. Molnar[3, 4]

[1] Pavlov University, Saint Petersburg, Russia
[2] Southport & Ormskirk Hospital, Southport, UK
[3] Faculty of Medicine University of Pecs, Hungary
[4] Petz A. Hospital, Győr, Hungary

Received 20.04.2020; accepted 30.12.2020

Modern surgery is difficult to imagine without mechanical stapling devices. The objective of the study was to trace the continuity of the development of mechanical stapling technology by European and American surgeons. The main step that led to this technological development was the idea of using a simple paper staple for suturing of human tissue. The first time the mechanical stapling device was used on a human was 9th May, 1908 in Budapest. Subsequently, surgeons and engineers of Europe, primarily Hungary (Austria-Hungary) (H. Hultl, V. Fischer, A. von Petz, etc), Germany (H. Friedrich, etc.) and the USSR (V. Gudov, V. Demikhov, P. Androsov, *etc*) refined the mechanical principles and practical implications of this new technology. By the mid-1950s, two types of devices were manufactured in the USSR for simple suturing tissues such as the pulmonary parenchyma or bronchus and for the construction of anastomosis. The disadvantages of these devices could be attributed the requirement of delicate manual loading of small metal staples into the cartridge and assembling of sterile parts immediately prior to application. A group of surgeons and engineers led by an American thoracic surgeon, Mark Ravitch, managed to overcome these disadvantages by making devices user-friendly, launched their production in the USA and even organized a training network for surgeons wishing

to use the new instruments. The history of mechanical stapling devices illustrates the successful realization of novel ideas that were supported by technological advances and the professional ambitions of surgeons.

Keywords: *surgical stapling devices, Hungarian stapling devices, Soviet stapling devices, American stapling devices, surgical heritage*

For citation: Akopov A. L., Artioukh D. Yu., Molnar T. F. History of mechanical staple surgical suture (review of literature). *Grekov's Bulletin of Surgery*. 2020;179(6):81–88. (In Russ.). DOI: 10.24884/0042-4625-2020-179-6-81-88.

* **Corresponding author:** Andrey L. Akopov, Pavlov University, 6-8, L'va Tolstogo str., Saint Petersburg, 197022, Russia. E-mail: akopovand@mail.ru.

Современную хирургию невозможно представить без механических сшивающих аппаратов. Целые разделы хирургии смогли развиться только благодаря возможности механического шва. Сегодня ни у одного хирурга нет сомнений в том, что правильное применение таких аппаратов позволяет быстро, надежно и грамотно выполнить хирургическое вмешательство. История механических сшивающих аппаратов – это не только воплощение научной мысли хирургов, инженеров, экспериментаторов. Это и иллюстрация человеческой способности выделять гениальное и перспективное в простой череде увиденного, а также настойчивость в решении сложных и, казалось бы, малоразрешимых проблем.

Недавно исполнилось 60 лет со дня публикации наиболее значимой, по мнению большинства западных хирургов, статьи, сыгравшей решающую роль в популяризации и развитии применения механических сшивающих аппаратов [1]. В упомянутой статье речь идет о применении группой американских хирургов сшивающих аппаратов, привезенных из Советского Союза, для ушивания бронха. В то же время в Европе за много лет до этой статьи уже было опубликовано достаточное число работ о попытках применения механического шва в хирургии. Хирурги и инженеры Центральной и Восточной Европы, в первую очередь, Венгрии (Австро-Венгрии) и Советского Союза, прошли большой путь, определивший развитие хирургии на последующие десятилетия. И, возможно, главным шагом в этой истории была идея применения для сшивания тканей простой канцелярской скобки.

Вопрос надежного ушивания поверхностных ран стоял перед хирургами еще с древних времен. Используемые в качестве нитей сухожилия и волосы животных, а в качестве игл – кости, конечно же, далеко не всегда обеспечивали желаемый результат. Одним из альтернативных способов ушивания ран кожи служило применение клещей гигантских муравьев, такой подход применялся в Индии задолго до нашей эры, у арабов, а затем и в Европе [2].

Прогресс в области механического хирургического шва связан в основном с войнами в Европе в XIX в. Французские хирурги, участвовавшие в наполеоновских войнах, сталкивались с необходимостью быстрого и надежного ушивания сосудов и ран кишечника. Французские хирурги F. N. Denans (1826), JHF. Henroz (1826) и другие применяли металлические цилиндры и кольца для наложения тонкокишечных компрессионных анастомозов [3]. «Пуговка Мерфи», предложенная в США в 1892 г., была последней из такого рода приспособлений [4, 5]. Интерес к ним практически полностью угас в начале XX в., хотя совсем недавно был предложен аналог «пуговки» из биоразлагаемого материала [6].

Кроме того, к началу XX в. было предложено несколько вариантов сшивающих аппаратов с использованием игл и нитей, напоминающих швейные машинки. Большинство таких инструментов и их модификаций было создано в США [7–9]. Аппараты создавались в основном для операций на желудке и кишке. Неудобство применения таких «машинок» не способствовало их широкому распространению.

Неудивительно, что дальнейший прогресс в этой области связан с Австро-Венгрией, которая была передовым центром науки, в том числе и в медицине. Хирургам из Будапешта принадлежит приоритет в применении в хирургии металлической скобки. Первым такую идею выдвинул Humer Hultl (1868–1940). По его заказу инженер Victor Fischer сконструировал сшивающий аппарат с идеей офисной стальной скобки. Аппарат накладывал около 50 В-образных скобок из нейзильбера (сплав меди, никеля и цинка) в четыре ряда, по два с каждой стороны, в шахматном порядке, между которыми, уже после удаления аппарата, хирург разрезал ткань вручную. Затем первая линия швов укрывалась вторым рядом швов, также вручную [10]. Следует отметить, что H. Hultl был не рядовым хирургом, а одним из прогрессивных специалистов своего времени. Известны такие его новаторские предложения, как применение лицевой маски для наркоза, обработка кожи йодом, использование стерильных простыней и др.

9 мая 1908 г. – дата первого применения скрепочного аппарата на больном, оперированном по поводу рака желудка. Механический шов был погружен серозно-мышечным швом. Длительность операции, как следует из дошедших до нас сведений, составила 40 мин. В 1914 г. аппарат был продемонстрирован в США [11]. Интересно, что идея скреплять с помощью скобок бумагу уже нашла к тому времени практическое применение, но популярности не завоевала, так как процесс зарядки аппарата скобкой был еще достаточно сложным, а в устройство можно было вставить только одну скобку. Hultl и Fischer, несомненно, опередили развитие бумажного степлера. Лишь в 1923 г. фирма *Boston Wire Stitcher Co* разработала первый аппарат, в который можно было зарядить целую полосу склеенных между собой скобок. Только тогда и появилось название «степлер».

С позиций современной хирургии, аппарат, предложенный Hultl и Fischer, был, конечно же, далеким от идеального. Состоял он из множества (около 100) частей, требующих длительной (до 2 ч) сборки непосредственно перед операцией, и мог использоваться во время операции только один раз. Вес аппарата превышал 3,5 кг, а его использование требовало значительных физических усилий. Из-за больших размеров ввести его в рану под нужным углом также удавалось не всегда. Сложным был и процесс стерилизации путем кипячения, а для «заряжения» аппарата скобками требовалась транспортировка аппарата на завод – именно это определяло дороговизну его применения [11]. Несмотря на все эти сложности, Hultl уже к 1909 г. выполнил 21 операцию. Удалось наладить производство и коммерческий сбыт аппаратов, было продано не менее 50 изделий, которые использовались и в Европе, и в США. Аппарат производился в двух размерах и применялся почти исключительно при резекции желудка. Это был первый механический сшивающий аппарат, положительно оцененный многими хирургами. Так, немецкий хирург E. Neuber в 1927 г. опубликовал статью [12], в которой представил материал 2400 резекций желудка, проведенных с помощью аппарата Hultl.

Некоторые хирурги, сталкиваясь с перечисленными выше неудобствами, пытались усовершенствовать сшивающий инструмент Hultl. Наиболее значимый вклад в это внес другой венгерский хирург Aladar von Petz (1888–1956), также работавший в университетской клинике Будапешта. На 8-м конгрессе Венгерской ассоциации хирургов, 21 сентября 1921 г., он представил свой вариант сшивающего аппарата [13]. Вес

нового аппарата был существенно меньше, 1,5 кг, и состоял он всего из 10 частей. При этом, правда, он позволял наложить только два ряда скобок, сами скобки изготавливались из серебра. Интересно, что Hultl присутствовал на этом заседании и признал превосходство нового аппарата. Petz запатентовал аппарат, который после налаживания промышленного производства в Германии продавался под маркой *Aesculap*. Перед Второй мировой войной аппарат Petz приобрел достаточную популярность в Венгрии и Германии [14–16], а одним из сторонников его применения стал известный хирург M. Kirchner [17]. И хотя большинство хирургов в других европейских странах не сразу приняли это новшество, к 1928 г. было продано около 100 аппаратов [18, 19].

Некоторые попытки дальнейшего усовершенствования аппарата приводили к плачевным результатам. Например, сам Petz пытался совместить использование металлической скобки с электрокоагуляцией ткани, что привело к увеличению случаев тканевого некроза и несостоятельности шва [20]. Конечно, такой отрицательный опыт не мог не привести к падению популярности инструмента.

Другой венгерский хирург, ученик Hultl, S. Sándor в 1931 г. запатентовал устройство, которое особым образом загибало концы скобок, что должно было придать шву бóльшую надежность, а сами скобки располагались под углом 45° к линии резекции с целью лучшего кровоснабжения культи [21]. В 1935 г. H. von Bruke из Инсбрука представил аппарат, картридж которого активировал по одной скобке при каждом нажатии на ручку [22]. В 1937 г. M. Tomoda из Японии пришел к идее применения регулируемого давления на ткань в зависимости от ее плотности [11]. К сожалению, эти аппараты не приобрели популярность.

Возможно, наиболее значимыми для будущего развития явились предложения немецкого хирурга H. Friedrich (1934). Он разработал аппарат, в котором могли использоваться сменные кассеты с уже заряженными скобками, и изменил угол его ручек для компрессии тканей. Это сделало аппарат более удобным для использования, хотя ручки стали достаточно большими и тяжелыми [23].

В 1930-х гг. слишком мягкое серебро для изготовления скобок, применявшееся в большинстве сшивающих аппаратов, пытались заменить различными сплавами. В 1948 г. был предложен тантал, обладающий относительно малым удельным весом, полной биоинертностью и электропассивностью, хорошей пластичностью и устойчивостью к коррозии. Позднее использовался более дешевый кобальтовый сплав. В настоящее время большинство скобок для ушивания внутренних органов изготавливаются из титана, а для кожи – из нержавеющей стали [24, 25].

Вторая мировая война с ее колоссальным числом раненых наглядно продемонстрировала медикам всего мира недостатки доступных в то время методов сшивания тканей. Особенно остро стоял вопрос остановки кровотечений, так как быстро выделить и перевязать поврежденный сосуд удавалось далеко не всегда. Еще более сложноразрешимой проблемой стало массовое внедрение сосудистого шва – основного условия для успешного предотвращения ишемии и ампутации конечностей.

Возможно, именно поэтому советские инженеры, в отличие от европейских, пошли по пути создания аппаратов для сосудистой хирургии. В 1945 г. талантливым инженером Василием Федотовичем Гудовым создан первый сосудосшивающий аппарат. Уже в 1951 г. коллектив под его руководством был удостоен Сталинской премии – в то время самой высокой в стране форме поощрения за выдающиеся достижения в области науки и техники [26]. Еще раньше, в 1944 г., в Москве был создан Всесоюзный научно-исследовательский институт (НИИ) медико-инструментальной промышленности. В 1949 г. СССР стал первой страной в мире, в которой были организованы Министерство медицинской промышленности, а в 1951 г. – НИИ экспериментальной хирургической аппаратуры и инструментов под руководством В. Ф. Гудова [27]. Эти факты свидетельствуют об огромном внимании, которое руководство страны уделяло развитию хирургии. Первыми разработанными в СССР аппаратами были сосудосшивающий аппарат (ССА-1), аппарат сосудосшивающий циркулярный (АСЦ), сшиватели клипсовые (СК-6 и СК-10) [28, 29]. Эти и другие аппараты стали серийно производиться в Ленинграде на заводе «Красногвардеец» с 1953 г. [30] (*рисунок*). Некоторые из них позволяли перевязать сосуд, другие – наложить сосудистый анастомоз. Необходимо было выделить дистальный и проксимальный участки сосудов на протяжении, одеть их на специальные металлические цилиндры, после чего концы сосудов сшивались металлическими скобками. Несмотря на очевидные неудобства таких аппаратов, их стали применять в плановой и экстренной хирургии в нескольких хирургических учреждениях страны, преимущественно в Москве и Ленинграде. Так, известный советский хирург и экспериментатор Владимир Петрович Демихов большинство своих операций по трансплантации частей тела и органов выполнял с помощью таких аппаратов [31]. Другим энтузиастом применения сосудистых аппаратов в хирургии был профессор Павел Иосифович Андросов. В 1960 г. вышла в свет его монография «Механический шов в хирургии», переведенная на английский язык [32]. Если до 1950 г. у пациентов с повреждениями магистральных сосудов методом выбора была их перевязка, то за последующие 13 лет П. И. Андросов и его помощники выполнили с помощью сосудосшивающего аппарата (ССА) восстановительные операции у 56 больных с повреждениями, у 59 – с аневризмами и у 15 – с эмболиями магистральных артерий, а у 29 пациентов осуществили реваскуляризацию при тонкокишечной пластике пищевода [33].

В октябре 1957 г. на 3-м конгрессе Международного ангиологического общества в Атлантик-Сити (США) П. И. Андросов впервые показал наложение сосудистого шва при помощи ССА мировому хирургическому сообществу [34, 35]. Там же был продемонстрирован кинофильм о применении этого аппарата в процессе трансплантации сердца собаки, снятый В. П. Демиховым. В последующем профессор П. И. Андросов выступал с докладами и демонстрировал аппараты в Европе, Азии, Австралии и США. Однако сосудистые аппараты большой популярности в других странах не приобрели.

Параллельно в НИИ экспериментальной хирургической аппаратуры и инструментов шла работа над разработкой отечественных аппаратов для операций на внутренних органах. Поскольку многие сведения о разработке таких аппаратов утеряны, а некоторые представляли в тот период государственную тайну, восстановить точную хронологию событий не представляется возможным. Нет сомнений, что немецкие хирурги во время Второй мировой войны применяли механические сшивающие аппараты, и вполне вероятно, что советские специалисты могли узнать о них. Однако в воспоминаниях советских хирургов, участвовавших в боевых действиях, таких сведений обнаружить не удалось. Выдающийся советский хирург Борис Васильевич Петровский, руководивший крупнейшим госпиталем Будапешта в первые послевоенные годы, в своей практической работе применял аппарат Petz и оставил о нем положительные отзывы [36]. В 1951 г. Б. В. Петровский вернулся в Москву и привез с собой идею аппарата со сжимающейся скобкой, а возможно, и сам аппарат [11]. Точных сведений об этом нет [37]. В то же время очевидных доказательств каких-либо заимствований советскими хирургами и инженерами идей венгерских и немецких конструкторов аппаратов тоже найти не удалось. Лидеры советской хирургии того времени, такие как Н. Ф. Амосов, Ф. Г. Углов и другие, считали, что советские механические сшивающие

Сшивающие аппараты, производимые на заводе «Красногвардеец»
Stapling devices manufactured at the factory «Krasnogvardeets»

аппараты с идеей скобки, о которых пойдет речь дальше, были первыми в мире [38, 39]. В частности, Ф. Г. Углов в одной из своих статей упоминает о приоритете советских инженеров и хирургов в создании и применении сшивающих аппаратов. Он критически оценивал аппараты для одномоментного ушивания всего корня легкого, но очень ценил возможность отдельного ушивания бронха и легочной паренхимы [39].

Уже к середине 50-х гг. прошлого века были созданы такие аппараты, как ушиватель культи бронха (УКБ), ушиватель культи желудка (УКЖ), ушиватель ткани легкого (УТЛ), ушиватель корня легкого (УКЛ), аппарат для наложения желудочно-кишечного анастомоза (НЖКА) и пищеводно-кишечного соустья (ПКС) [40, 41]. Все создаваемые в тот период аппараты можно разделить на две группы [24, 30]: 1) для ушивания (УКЖ, УКБ-40, УКЛ-60, УТЛ-70); 2) для наложения анастомоза (НЖКА-60, ПКС-25).

Аббревиатура обозначала назначение аппарата для того или иного органа, число – длину скобочного шва. Аппараты изготавливались из высококачественной нержавеющей стали, упаковывались в массивные деревянные коробки вместе с расходными материалами. По качеству изготовления и упаковки их вполне оправданно можно было отнести к дорогим «ювелирным» изделиям. Аналогов таким аппаратам в мире в то время не существовало.

В начале 60-х гг., по свидетельству одного из гостей НИИ экспериментальной хирургической аппаратуры и инструментов, было сконструировано около 650 модификаций хирургических сшивающих аппаратов, но после клинических испытаний чуть более 20 стали применяться в клиниках, а бóльшая часть так и не нашли широкого практического применения [42].

К недостаткам этих аппаратов можно было отнести разве что необходимость после каждого прошивания вручную заправлять металлические скобки в пластмассовые картриджи, обычно такую работу выполняла операционная сестра. Другой относительный недостаток – все аппараты состояли из нескольких частей и требовали их сборки непосредственно перед использованием. Следует также отметить отсутствие какого-либо рекламирования и маркетинга аппаратов за пределами СССР. Возможно, именно поэтому эти аппараты долгое время не были доступны в Западной Европе и США. Качество изготовления аппаратов было очень высоким, что подтверждается многолетним их использованием. Удивительно, но эти аппараты применяются и до настоящего времени в России и во многих бывших советских республиках.

После прихода к власти в СССР Н. С. Хрущёва в стране началась так называемая политическая «оттепель», сделавшая возможными контакты между представителями советского медицинского сообщества и западных стран. Советские

хирурги стали выезжать в Европу и Америку, демонстрируя достижения советской медицины. Как вспоминает Н. Ф. Амосов, которого поразило развитие хирургии в США и Западной Европе, сшивающими аппаратами хирурги этих стран не пользовались [43].

В этих условиях в 1958 г. состоялся приезд в СССР небольшой делегации американских хирургов, основной целью которых было знакомство с организацией службы крови в СССР. Одним из приехавших хирургов был Mark M. Ravitch, родители которого эмигрировали из России еще до революции. Сам Ravitch родился в Нью-Йорке, был торакальным хирургом, но особую известность получил благодаря разработке техники хирургической коррекции деформации грудины у детей и стал одним из пионеров детской хирургии в США [44]. Он немного владел русским языком, а его однокурсником был выдающийся кардиохирург D. Cooley. В те годы Ravitch также был директором банка крови в клинике университета Джона Хопкинса. Первым городом, который они посетили в СССР, был Киев, где Ravitch познакомился с профессором Н. Ф. Амосовым. Несмотря на ограничения со стороны соответствующих органов, Амосов показал ему нескольких уже оперированных больных, на рентгенограммах которых были заметны тени мелких скобок, что очень удивило Ravitch. Тогда Амосов продемонстрировал механические сшивающие аппараты, которые он стал использовать одним из первых в стране, так как, наряду с медицинским, имел и высшее техническое образование и проводил клинические испытания новых аппаратов. Увиденное впечатлило Ravitch, поскольку он никогда до этого не слышал о таких аппаратах и скобках. В просьбе приобрести их ему было отказано [44].

Впоследствии делегация посетила Москву, где он познакомился с профессором П. И. Андросовым, и Ленинград. Именно в Ленинграде Ravitch, несмотря на запреты, удалось приобрести сшивающий аппарат УКБ и перевезти его в США. Из его воспоминаний следует, что на идею такой покупки его натолкнула беседа в одном из ленинградских кафе со случайными посетителями, один из которых был молодым хирургом, который подсказал ему адрес магазина «Медтехника» [44]. Так ли это было на самом деле, остается тайной.

Следует отметить, что в те годы с применением советских сшивающих аппаратов в клиниках Москвы, Ленинграда, Киева сталкивались и другие американские и европейские хирурги, посещавшие Советский Союз [42, 45]. Однако только Ravitch такая методика показалась заслуживающей серьезного внимания, именно у него появилось желание глубже разобраться в этой технологии.

После ряда экспериментов на животных (основной целью которых было оценить степень травматизации сдавливаемых браншами аппарата тканей), которые он проводил со своими коллегами F. Steichen и P. H. Weil, в США началось применение аппаратов в клинической практике при резекциях легких. Оба его помощника впоследствии стали руководителями крупных хирургических подразделений и сыграли большую роль в популяризации механических сшивающих аппаратов в грудной и брюшной хирургии.

Уже через год им была опубликована первая статья в журнале «Surgery» о применении аппарата для ушивания культи бронха [1]. К 1963 г. личный опыт применения советских сшивающих аппаратов в торакальной хирургии составил 136 операций, и только 3 из них осложнились несостоятельностью культи бронха [46]. Вся дальнейшая профессиональная деятельность Ravitch связана с механическими сшивающими аппаратами. Его энтузиазм в обучении этому методу сшивания тканей, широком внедрении аппаратов в различные области хирургии, участие в разработке и совершенствовании американских аналогов привели к большой популярности новой технологии.

Убедившись в преимуществах механического скобочного шва и советских сшивающих аппаратов, Ravitch несколько лет пытался организовать производство подобных аппаратов в США, однако несколько производителей медицинского оборудования по разным причинам от этого отказались. Лишь в 1963 г. инженер Leon Hirsch стал сотрудничать с Ravitch, приобрел право на производство сшивающих аппаратов у СССР и через год организовал компанию *United States Surgical Corporation* (*USSC*) [11, 44]. Вместе с Ravitch они разработали аппарат, состоящий из двух частей: первая – сам сшивающий аппарат, вторая – сменная кассета, уже заряженная скобками, что устраняло вероятность ошибки неполного заряжения, иногда до этого случавшейся при длительном ручном процессе заряжения скобок операционной сестрой. Первый аппарат появился на рынке в 1967 г., назывался TA (thoraco-abdominal) Premium и тут же завоевал огромную популярность среди американских хирургов. Следующим аппаратом стал GIA (gastro-intestinal anastomosis). Затем появились и другие аппараты. В 1972 г. у компании *USSC* появился штат обученных сотрудников, которые могли уверенно демонстрировать преимущества аппаратов и технику их использования. Первыми покупателями аппаратов были небольшие частные госпитали, а университетские клиники неохотно приобретали эти инструменты, так как те не прошли соответствующие клинические испытания. Сам Ravitch вместе со своим многолетним сотрудником Steichen организовали курсы, где хирурги со всего света могли обучиться правильному применению аппаратов [47–50]. Другим новшеством, внедренным *USSC*, была разработка скрепок разных размеров с соответствующей цветовой маркировкой скрепочных кассет. В последующем были разработаны аппараты, обладающие функцией изменения скобочного просвета в зависимости от характера прошиваемой ткани, интраоперационной ситуации и индивидуальных предпочтений хирурга.

Советские ученые, в свою очередь, продолжали разрабатывать новые модели сшивающих аппаратов, однако уже не так активно. Так, в 1957 г. в Донецке был представлен первый циркулярный сшивающий аппарат. Американский же циркулярный степлер увидел свет только в 1977 г. [24]. К 1983 г. медицинская промышленность СССР выпускала свыше 40 образцов механических сшивающих аппаратов для различных областей хирургии. К сожалению, в последующем эти аппараты практически не совершенствовались [30]. Производство их стало сокращаться, не выдерживая конкуренции с удобными одноразовыми моделями, производимыми в США, а затем и в других странах. В настоящее время российские аппараты производятся в небольшом количестве только для открытой хирургии, причем наиболее популярными из них остаются аппараты, разработанные еще в 50-х гг. прошлого века. Многие из них безотказно работают все эти годы, но требуют ручного заряжения скобок.

Стремительный технологический прогресс в конце XX в. привел к разработке новых и модификациям существующих сшивающих аппаратов. Большинство инструментов стали использоваться только на одном больном, и эта одноразовость устранила необходимость рестерилизации, а основные металлические части аппаратов стали изготавливаться из твердого пластика, что сделало их более легкими, удобными и, главное, дешевыми. Сшивающие аппараты стали односкобочными и многоскобочными; для наложения линейных, циркулярных, овальных и других швов с продольным, поперечным и наклонным расположением стежков относительно линии шва; для наложения одноэтажных и двухэтажных погружных швов; одномоментного, секционного или последовательного сшивания; с ножом для рассечения тканей, с фиксирующим приспособлением для соединения аппарата с тканью или стенками органа на время наложения шва и другими вспомогательными

приспособлениями; с рычажным, винтовым, клиновым и другими приводами шьющего механизма [51]. Модифицирование аппаратов, работающих по поперечному принципу, затронуло и форму их головки, которая, наряду с прямой, может быть и изогнутой, что в ряде случаев упрощает наложение аппарата. Потребности эндоскопической внутриполостной хирургии привели к разработке аппаратов на длинной и тонкой рукоятке диаметром 10 и даже 5 мм, неизбежная потеря возможности наложения поперечного шва была частично компенсирована ротационным механизмом, позволяющим изменить угол сшивающей головки после введения аппарата в брюшную или плевральную полость. Ограничение длины лапароскопической скрепочной кассеты, в сравнении с используемой при открытом доступе, в настоящее время остается непреодоленной проблемой и требует нескольких перезарядок для выполнения большинства стандартных сшивающих манипуляций.

Изменения затронули и сами скобки, предоставляя хирургам выбор определенного размера скобки в зависимости от желаемого просвета между сшиваемыми тканями, а также и их состояния [52]. Аппараты отличаются не только числом рядов скобок и расположением скобок относительно друг друга, но и особенностями формы загнутых скобок [53]. Одно из последних дополнений – разработка сшивающих аппаратов с работающим от аккумулятора электромеханическим приводом, который загибает скобки и приводит в действие нож, что, как считается, способствует более стабильному сжатию тканей и уменьшению вероятности нежелательных движений в момент «выстреливания» скобок. Развитие хирургии привело к разработке сшивающих аппаратов для использования с хирургической системой робота Да Винчи, позволяющих хирургу завершить весь процесс сшивания тканей дистанционно [54]. Следует отметить, что все последние инновации определяют существенное удорожание изделий, и пока еще ограниченное применение этого нового оборудования не позволяет сформулировать твердое заключение о его преимуществах и недостатках.

Мы изложили сведения, полученные из открытых источников и из личного общения с немногими оставшимися в живых хирургами и инженерами, работавшими на заре эры развития советских сшивающих аппаратов. Конечно, многие исторические детали уже не восстановить. Некоторые сведения, представленные в различных источниках, носят противоречивый характер. Нет сомнений в одном – история механического сшивающего скобочного аппарата в хирургии связана с неординарными идеями, гениальными прорывами и драматичными ошибками, с талантливыми людьми, способными к сложным и нестандартным решениям.

Конфликт интересов

Авторы заявили об отсутствии конфликта интересов.

Conflict of interest

The authors declare no conflict of interest.

Соответствие нормам этики

Авторы подтверждают, что соблюдены права людей, принимавших участие в исследовании, включая получение информированного согласия в тех случаях, когда оно необходимо, и правила обращения с животными в случаях их использования в работе. Подробная информация содержится в Правилах для авторов.

Compliance with ethical principles

The authors confirm that they respect the rights of the people participated in the study, including obtaining informed consent when it is necessary, and the rules of treatment of animals when they are used in the study. Author Guidelines contains the detailed information.

ЛИТЕРАТУРА

1. Ravitch M. M., Brown I. W., Daviglus G. F. Experimental and clinical use of the Soviet bronchus stapling instrument // Surgery. 1959. Vol. 46. P. 97–108.
2. Haddad F. S. Suturing methods and materials with special emphasis on the jaws of giant ants (an old-new surgical instrument) // J. Med. Liban. 2010. Vol. 58, № 1. P. 53–56.
3. Denans F. N. Nouveau prosede pour la querison des plaies der intestines. Recuel de la Societe Royale de chudecine de Marseille (Secmcedu 24-fev.l826-redige par M.p. Roux). Marseille : Imprimerie D // Archard.-Tomel. P. 127–131.
4. Murphy J. B. Cholecystointestinal, gastrointestinal, enterointestinal anastomosis and approximation without sutures (original research). New York : Med. Record, 1892. 2 Rec.
5. Стуккей Л. Г. Пуговка Murphy и ее видоизменения. СПб. : Тип. П. П. Сойкина, 1903. [2], 112 с.
6. Forde K. A., McLarty A. J., Tsai J. et al. Murphy's Button revisited. Clinical experience with the biofragmentable anastomotic ring // Annals of Surgery. 1993. Vol. 217, № 1. P. 78–81.
7. Quain E. P. A new instrument for the application of the sewing machine stitch in gastric and intestinal surgery // American Journal of Surgery. 1917. Vol. 31. P. 262–267.
8. Chaffin R. C. Gastro-intestinal suturing forceps // Surgery Gynecology and Obstetrics. 1921. Vol. 32, № 5. P. 465.
9. Mackenzie D. The history of sutures // Medical History. 1973. Vol. 17, № 2. P. 158–168.
10. Hültl H. II Kongress der Ungarischen Gesellschaft für Chirurgie. Budapest, May 1908 // Pester Medizinische-Chirurgische Presse. 1909. Vol. 45. P. 108–110, 121–122.
11. Ścierski A. From ant to stapler – 100 years of mechanical suturing in surgery // Videosurgery and other miniinvasive techniques. 2010. Vol. 5, № 2. P. 76–81.
12. Neuber E. Technique of gastric resection // Surgery, Gynecology and Obstetrics. 1927. Vol. 45, № 2. P. 204–207.
13. Petz A. Zur Technik der Magenresektion. Ein neuer Magen-Darmnahapparat // Zentralblatt für Chirurgie. 1924. Vol. 51. P. 179–188.
14. Petz A. Aseptic Technic of stomach resections // Annals of Surgery. 1927. Vol. 86, № 3. P. 388–392.
15. Molnar T. Petz's surgical stapler : conception, afterlife and in between. A genuin Hungarian invention, heritage ignored // Kaleidoscope. 2019. Vol. 10, № 18. P. 51–83.
16. Forgue E. La fermeture du bout duodénal dans la gastrectomia. les instruments de Hültl et de von Petz L'appareil du Professeur Mario Donati // Rev. Chir. 1932. Vol. 51. P. 564–588.
17. Kirschner M. Allgemeine und Spezielle Chirurgische Operationslehre. Zweiter Band. Spezielle Teil 1. Die Eingriffe in der Bauchhöhle. Die allgemaine Technik des Verschlussen von Öffnungen des Magen-Darmknals. Berlin : Verlag von Julius Springer, 1932. 576 p.
18. Loessl J. The Dr. Petz stomach and intestinal suturing apparatus // Annals of Surgery. 1928. Vol. 5. P. 80–83.
19. German J. D. Use of the von Petz Clamp in Combined Abdominoperineal resection of the Rectosigmoid // The American Surgeon. 1952. Vol. 18, № 1. P. 3–5.
20. Oláh A. Aladár Petz, the inventor of the modern surgical staplers // Surgery. 2008. Vol. 143, № 1. P. 146–147.
21. Sándor S. Magen-Darmnaht mit Metallklammern nach Hültl und ein neues Nahinstrument // Zentralblatt für Chirurgie. 1936. Vol. 63, № 23. P. 1334–1338.
22. Brucke von H. Ueber ein neuartigen chirurgisches Nahinstrument // Zentralblatt für Chirurgie. 1935. Vol. 29. P. 1583–1684.
23. Friedrich H. Ein neuer Magen-Darm-Nahapparat // Zentralblatt für Chirurgie. 1934. Vol. 61. P. 504–506.
24. Богопольский П. М., Глянцев С. П. К истории создания хирургических сшивающих аппаратов // Клин. и эксперим. хир. журн. им. акад. Б. В. Петровского. 2014. Т. 2. С. 105–115.
25. Акопов Э. М. Сравнительные технические характеристики скобок из тантала и сплава К40НХМ к сшивающим аппаратам // Опыт клин. применения новых хирург. аппаратов и инструментов. М., 1964. С. 115.
26. Гудов В. Ф. Новый способ соединения кровеносных сосудов. 2-е изд. М. : Медгиз, 1951. 32 с.

27. Babkin S. I. The All-Union Research Institute of Medical Instrumentation on its 40th Anniversary // Biomedical Engineering. 1976. Vol. 10, № 6. P. 315–319.
28. Андросов П. И. Механический шов в хирургическом лечении ранений кровеносных сосудов и травматических аневризм // Вестн. хир. им. И. И. Грекова. 1955. Т. 75, № 3. С. 37–46.
29. Инструменты для наложения кисетных швов и способы применения / П. И. Андросов, С. И. Бабкин, Б. С. Бобров, М. Н. Линкова // Вестн. хир. им. И. И. Грекова. 1955. Т. 73, № 8. С. 130–135.
30. Леонов Г. Н., Филипповский В. В., Селифанов В. П. Сшивающие аппараты – достижение науки, техники и медицины // Вестн. хир. им. И. И. Грекова. 1998. Т. 157, № 2. С. 128–129.
31. Демихов В. П. О способах соединения кровеносных сосудов // Вопросы сосудистой хир. Анатом. и эксперимент. исслед. : Труды 1-го МОЛМИ им. И. М. Сеченова / под ред. В. В. Кованова. Т. 6. М., 1958. С. 36–41.
32. Андросов П. И. Механический шов в хирургии сосудов. М. : Медгиз, 1960. 131 с.
33. «Советские искусственные спутники хирургии» (к истории создания и забвения первых в мире сосудосшивающих аппаратов) / П. М. Богопольский, С. П. Глянцев, Т. Н. Богницкая, Ю. С. Гольдфарб // Анналы хир. 2007. Т. 5. С. 73–78.
34. Kovanov V. V. Disease is international. Healing should be the same // USSR. 1958. Vol. 20. P. 60.
35. Androsov P. Surgical engineering // USSR. 1958. Vol. 20. P. 52–53.
36. Lichterman B. Boris Petrovsky // British Medical Journal. 2004. Vol. 328. P. 1381.
37. Molnar T. F., Lukacs L. Highlights in Surgery through Outstanding ISS/ISC Surgeons, Letter to the Editor // World Journal of Surgery. 2006. Vol. 30, № 4. P. 637–638.
38. Amosov N. M., Berezowsky K. K. Pulmonary resection with mechanical sutures // The Journal of Thoracic and Cardiovascular Surgery. 1961. Vol. 41. P. 325–335.
39. Углов Ф. Г. История, состояние и пути развития хирургии легких в нашей стране // Хирургия. 1967. Т. 10. С. 29–36.
40. Androsov P. I. On instruments for suturing the bronchial stump (UKB-25, UKB-16) // Clinical Surgery (Tokyo). 1962. Vol. 17. P. 976–978.
41. Андросов П. И. Потехина Л. А., Савченко Е. Д. и др. Новый способ ушивания культи бронха // Хирургия. 1955. Т. 8. С. 60–70.
42. Takaro T. Centralized Medical Engineering : The Institute for Experimental Surgical Instruments in Moscow // Surgery. 1963. Vol. 54, № 8. P. 417–418.
43. Амосов Н. М. Мысли и сердце. М. : Рипол-классик, 1965. 228 с.
44. Vitone E. The Surgical Curmudgeon. SPRING, 2013. P. 18–23.
45. Walters W. Russian surgery and the Russian surgical congress // Archives of Surgery. 1961. Vol. 82. P. 37–58.
46. Ravitch M. M., Steichen F. M., Fishbein R. H. Clinical experience with the Soviet mechanical bronchus stapler // The Journal of Thoracic and Cardiovascular Surgery. 1964. Vol. 47. P. 446–454.
47. Ravitch M. M., Steichen F. M. Technics of staple suturing in the gastrointestinal tract // Annals of Surgery. 1972. Vol. 175. P. 815–837.
48. Steichen F. M. The use of staplers in anatomical side-to-side and functional end-to-end enteroanastomoses // Surgery. 1968. Vol. 64. P. 948.
49. Steichen F. M., Ravitch M. M. Contemporary Stapling Instruments and Basic Mechanical Suture Techniques // Surgical Clinics of North America. 1984. Vol. 64. P. 425–440.
50. Steichen F. M., Ravitch M. M. Stapling in surgery. Chicago : Year Book Medical Publishers, 1984. 271 p.
51. Акопов Э. М. Сшивающие аппараты. Большая медицинская энциклопедия / гл. ред. Б. В. Петровский. 3-е изд. М. : Совет. энцикл., 1974–1989. URL: https://fractalhd.ru/sshivayushhie-apparaty/ (дата обращения: 09.07.2020).
52. Chekan E., Whelan R. L. Surgical stapling device-tissue interactions : what surgeons need to know to improve patient outcomes // Med. Devices (Auckl). 2014. Vol. 7. P. 305–318.
53. Mirnezami R., Soares A., Chand M. Enhancing the precision of circular stapled colorectal anastomosis : could powered stapler technology provide the solution? // Tech. Coloproctol. 2019. Vol. 23, № 7. P. 687–689.
54. Gutierrez M., Ditto R., Roy S. Systematic review of operative outcomes of robotic surgical procedures performed with endoscopic linear staplers or robotic staplers // J. Robot Surg. 2019. Vol. 13, № 1. P. 9–21.

REFERENCES

1. Ravitch M. M., Brown I. W., Daviglus G. F. Experimental and clinical use of the Soviet bronchus stapling instrument. Surgery. 1959;(46):97–108.
2. Haddad F. S. Suturing methods and materials with special emphasis on the jaws of giant ants (an old-new surgical instrument). J Med Liban. 2010;58(1):53–56.
3. Denans F. N. Nouveau prosede pour la querison des plaies der intestines. Recuel de la Societe Royale de chudecine de Marseille (Secmcedu 24-fev.l826-redige par M.p. Roux). Marseille, Imprimerie D//Archard.-Tomel. 127–131.
4. Murphy J. B. Cholecystointestinal, gastrointestinal, enterointestinal anastomosis and approximation without sutures (original research). Med. Record (N.Y.),1892:2 Rec.
5. Stukkey L. G. Pugovka Murphy i yeye vidoizmeneniya. St. Petersburg, tip. P. P. Soykina, 1903:112. (In Russ.).
6. Forde K. A, McLarty A. J., Tsai J., Ghalili K., Delany H. M. Murphy's Button revisited. Clinical experience with the biofragmentable anastomotic ring. Annals of Surgery. 1993;217(1):78–81.
7. Quain E. P. A new instrument for the application of the sewing machine stitch in gastric and intestinal surgery. American. Journal of Surgery. 1917;(31):262–267.
8. Chaffin R. C. Gastro-intestinal suturing forceps. Surgery Gynecology and Obstetrics. 1921;32(5):465.
9. Mackenzie D. The history of sutures. Medical History. 1973;17(2): 158–168.
10. Hültl H. II Kongress der Ungarischen Gesellschaft für Chirurgie. Budapest, May 1908. Pester Medizinische-Chirurgische Presse. 1909; (45):108–110,121–122.
11. Ścierski A. From ant to stapler – 100 years of mechanical suturing in surgery. Videosurgery and other miniinvasive techniques. 2010;5(2):76–81.
12. Neuber E. Technique of gastric resection. Surgery, Gynecology and Obstetrics. 1927;45(2):204–207.
13. Petz A. Zur Technik der Magenresektion. Ein neuer Magen-Darmnahapparat. Zentralblatt für Chirurgie. 1924;(51):179–188.
14. Petz A. Aseptic Technic of stomach resections. Annals of Surgery. 1927; 86(3):388–392.
15. Molnar T. Petz's surgical stapler: conception, afterlife and in between. A genuin Hungarian invention, heritage ignored. Kaleidoscope. 2019; 10(18):51–83.
16. Forgue E. La fermeture du bout duodénal dans la gastrectomia. les instruments de Hültl et de von Petz L'appareil du Professeur Mario Donati. Rev. Chir. 1932;(51):564–588.
17. Kirschner M. Allgemeine und Spezielle Chirurgische Operationslehre. Zweiter Band. Spezielle Teil 1. Die Eingriffe in der Bauchhöhle. Die allgemaine Technik des Verschlussen von Öffnungen des Magen-Darmknals. Berlin, Verlag von Julius Springer, 1932:576.
18. Loessl J. The Dr. Petz stomach and intestinal suturing apparatus. Annals of Surgery. 1928;(5):80–83.
19. German J. D. Use of the von Petz Clamp in Combined Abdominoperineal resection of the Rectosigmoid. The American Surgeon. 1952;18(1):3–5.
20. Oláh A. Aladár Petz, the inventor of the modern surgical staplers. Surgery. 2008;143(1):146–147.
21. Sándor S. Magen-Darmnaht mit Metallklammern nach Hültl und ein neues Nahinstrument. Zentralblatt für Chirurgie. 1936;63(23): 1334–1338.
22. Brucke von H. Ueber ein neuartigen chirurgisches Nahinstrument. Zentralblatt für Chirurgie. 1935;(29):1583–1684.
23. Friedrich H. Ein neuer Magen-Darm-Nahapparat. Zentralblatt für Chirurgie. 1934;(61):504–506.
24. Bogopol'skiy P. M., Glyantsev S. P. K istorii sokhzhaniya khirurgicheskikh sshivayushchikh apparatov. Klinicheskaya i eksperimental'naya khirurgiya. Zhurnal imeni akademika B. V. Petrovskogo. 2014;(2):105–115. (In Russ.).
25. Akopov E. M. Sravnitel'nyye tekhnicheskiye kharakteristiki skobok iz tantala i splava K40NKHM k sshivayushchim apparatam. Opyt klinicheskogo primeneniya novykh khirurgicheskikh apparatov i instrumentov. Moscow, 1964:115. (In Russ.).
26. Gudov V. F. Novyy sposob soyedineniya krovenosnykh sosudov. 2-ye izd. Moscow, Medgiz, 1951:32. (In Russ.).
27. Babkin S. I. The All-Union Research Institute of Medical Instrumentation on its 40th Anniversary. Biomedical Engineering. 1976;10(6):315–319.

28. Androsov P. I. Mekhanicheskiy shov v khirurgicheskom lechenii raneniy krovenosnykh sosudov i travmaticheskikh anevrizm. Vestnik khirurgii im. I. I. Grekova. 1955;75(3):37–46. (In Russ.).
29. Androsov P. I., Babkin S. I., Bobrov B. S., Linkova M. N. Instrumenty dlya nalozheniya kisetnykh shvov i sposoby primeneniya. Vestnik khirurgii im. I. I. Grekova. 1955;73(8):130–135. (In Russ.).
30. Leonov G. N., Filippovskiy V. V., Selifanov V. P. Sshivayushchiye apparaty – dostizheniye nauki, tekhniki i meditsiny. Vestnik khirurgii im. I. I. Grekova. 1998;157(2):128–129. (In Russ.).
31. Demikhov V. P. O sposobakh soyedineniya krovenosnykh sosudov. Voprosy sosudistoy khirurgii. Anatomicheskiye i eksperimental'nyye issledovaniya: Trudy 1-go MOLMI im. I. M. Sechenova. Ed. by V. V. Kovanov. Vol. 6. Moscow, 1958:36–41. (In Russ.).
32. Androsov P. I. Mekhanicheskiy shov v khirurgii sosudov. Moscow, Medgiz, 1960:131. (In Russ.).
33. Bogopol'skiy P. M., Glyantsev S. P., Bognitskaya T. N., Gol'dfarb Yu. S. «Sovetskiye iskusstvennyye sputniki khirurgii» (k istorii sozdaniya i zabveniya pervykh v mire sosudosshivayushchikh apparatov). Annaly khirurgii. 2007;5:73–78. (In Russ.).
34. Kovanov V. V. Disease is international. Healing should be the same. USSR. 1958;20:60.
35. Androsov P. Surgical engineering. USSR. 1958;20:52–53.
36. Lichterman B. Boris Petrovsky. British Medical Journal. 2004;(328):1381.
37. Molnar T. F., Lukacs L. Highlights in Surgery through Outstanding ISS/ISC Surgeons, Letter to the Editor. World Journal of Surgery. 2006;30(4):637–638.
38. Amosov N. M., Berezowsky K. K. Pulmonary resection with mechanical sutures. The Journal of Thoracic and Cardiovascular Surgery. 1961;(41):325–335.
39. Uglov F. G. Istoriya, sostoyaniye i puti razvitiya khirurgii legkikh v nashey strane. Khirurgiya. 1967;(10):29–36. (In Russ.).
40. Androsov P. I. On instruments for suturing the bronchial stump (UKB-25, UKB-16). Clinical Surgery (Tokyo). 1962;(17):976–978.
41. Androsov P. I., Potekhina L. A., Savchenko Ye. D., Strekopytov L. S., Tulyakova A. A., Sheynberg L. S. Novyy sposob ushivaniya kul'ti bronkha. Khirurgiya. 1955;(8):60–70. (In Russ.).
42. Takaro T. Centralized Medical Engineering: The Institute for Experimental Surgical Instruments in Moscow. Surgery. 1963;54(8):417–418.
43. Amosov N. M. Mysli i serdtse. Moscow, Ripol-klassik, 1965:228. (In Russ.).
44. Vitone E. The Surgical Curmudgeon. SPRING. 2013:18–23.
45. Walters W. Russian surgery and the Russian surgical congress. Archives of Surgery. 1961;(82):37–58.
46. Ravitch M. M., Steichen F. M., Fishbein R. H. Clinical experience with the Soviet mechanical bronchus stapler. The Journal of Thoracic and Cardiovascular Surgery. 1964;(47):446–454.
47. Ravitch M. M., Steichen F. M. Technics of staple suturing in the gastrointestinal tract. Annals of Surgery. 1972;(175):815–837.
48. Steichen F. M. The use of staplers in anatomical side-to-side and functional end-to-end enteroanastomoses. Surgery. 1968;(64):948.
49. Steichen F. M., Ravitch M. M. Contemporary Stapling Instruments and Basic Mechanical Suture Techniques. Surgical Clinics of North America. 1984;(64):425–440.
50. Steichen F. M., Ravitch M. M. Stapling in surgery. Chicago, Year Book Medical Publishers, 1984:271.
51. Akopov E. M. Sshivayushchiye apparaty. Bol'shaya meditsinskaya entsiklopediya. Ed. by B. V. Petrovskiy. 3rd ed. Moscow, Sovetskaya entsiklopediya, 1974–1989. Available at: https://fractalhd.ru/sshivayushhie-apparaty/ (accessed: 09.07.2020). (In Russ.).
52. Chekan E., Whelan R. L. Surgical stapling device-tissue interactions: what surgeons need to know to improve patient outcomes. Med Devices (Auckl). 2014;(7):305–318.
53. Mirnezami R., Soares A., Chand M. Enhancing the precision of circular stapled colorectal anastomosis: could powered stapler technology provide the solution? Tech Coloproctol. 2019;23(7):687–689.
54. Gutierrez M., Ditto R., Roy S. Systematic review of operative outcomes of robotic surgical procedures performed with endoscopic linear staplers or robotic staplers. J Robot Surg. 2019;13(1):9–21.

Информация об авторах:

Акопов Андрей Леонидович, доктор медицинских наук, профессор, руководитель отдела торакальной хирургии Н ИИ хирургии и неотложной медицины, Первый Санкт-Петербургский государственный медицинский университет им. акад. И. П. Павлова (Санкт-Петербург, Россия), ORCID: 0000-0001-8698-7018; **Tamas F. Molnar**, Department of Surgery, Faculty of Medicine University of Pécs H-7633 Pécs Ifjuság u. 13, Hungary, ORCID: 0000-0002-9851-5832; **Dmitri Y. Artioukh**, Consultant Surgeon, Southport & Ormskirk Hospital Town Lane Kew, Southport, Merseyside6 PR8 6PN, United Kingdom, ORCID: 0000-0002-8068-4128.

Information about authors:

Akopov Andrey L., Dr. of Sci. (Med.), Professor, Head of the Department of Thoracic Surgery, Research Institute of Surgery and Emergency Medicine, Pavlov University (Saint Petersburg, Russia), ORCID: 0000-0001-8698-7018; **Tamas F. Molnar**, Department of Surgery, Faculty of Medicine University of Pécs H-7633 Pécs Ifjuság u. 13, Hungary, ORCID: 0000-0002-9851-5832; **Dmitri Y. Artioukh**, Consultant Surgeon, Southport & Ormskirk Hospital Town Lane Kew, Southport, Merseyside6 PR8 6PN, United Kingdom, ORCID: 0000-0002-8068-4128.

© CC Коллектив авторов, 2020
УДК 616.132 +616.32]-007.253-02-093.019.941
DOI: 10.24884/0042-4625-2020-179-6-89-93

АОРТОПИЩЕВОДНЫЙ СВИЩ: ЭТИОПАТОГЕНЕЗ И ДИАГНОСТИКА (обзор литературы)

Р. Ш. Муслимов*, Ш. Н. Даниелян, И. Е. Попова, Н. Р. Черная

Государственное бюджетное учреждение здравоохранения города Москвы «Научно-исследовательский институт скорой помощи имени Н. В. Склифосовского Департамента здравоохранения города Москвы» Москва, Россия

Поступила в редакцию 20.03.2020 г.; принята к печати 30.12.2020 г.

Аортопищеводный свищ (АПС) является редким, но крайне опасным для жизни патологическим состоянием, требующим безотлагательного хирургического лечения. Летальность среди таких больных, в том числе после оперативного лечения, может превышать 60 %. Этиологические и патогенетические механизмы возникновения АПС сложны и разнообразны, однако в большинстве случаев связаны с хроническими заболеваниями аорты. Ко второй группе этиологических факторов АПС можно отнести травму стенки пищевода инородными телами, злокачественные новообразования пищевода или средостения. Также АПС может возникать вследствие оперативных вмешательств на аорте и пищеводе. Сложности ранней диагностики, прежде всего, связаны с неспецифичными клиническими проявлениями АПС и отсутствием единого протокола обследования пациентов с впервые возникшим кровотечением из верхних отделов желудочно-кишечного тракта. Описанные причины в некоторых случаях могут приводить к неправильному диагнозу, что влечет за собой потерю времени. Среди инструментальных методов диагностики наиболее информативным является сочетание эзофагогастродуоденоскопии и компьютерной томографии груди с внутривенным контрастным усилением. Каждый из этих методов имеет свои преимущества и недостатки и позволяет выявить ряд прямых и косвенных признаков патологического сообщения между аортой и пищеводом.

Ключевые слова: *аортопищеводный свищ, кровотечение из верхних отделов желудочно-кишечного тракта, аневризма аорты, расслоение аорты, эзофагогастродуоденоскопия, компьютерная томография*

Для цитирования: Муслимов Р. Ш., Даниелян Ш. Н., Попова И. Е., Черная Н. Р. Аортопищеводный свищ: этиопатогенез и диагностика (обзор литературы). *Вестник хирургии имени И. И. Грекова*. 2020;179(6):89–93. DOI: 10.24884/0042-4625-2020-179-6-89-93.

* **Автор для связи:** Рустам Шахисмаилович Муслимов, ГБУЗ города Москвы «Научно-исследовательский институт скорой помощи им. Н. В. Склифосовского Департамента здравоохранения города Москвы», 129090, Россия, Москва, Б. Сухаревская пл., д. 3. E-mail: transfer498@yahoo.com.

AORTIC ESOPHAGEAL FISTULA: ETIOPATHOGENESIS AND DIAGNOSTICS (review of literature)

Rustam Sh. Muslimov*, Shagen N. Danielyan, Irina E. Popova, Natalya R. Chernaya

N. V. Sklifosovsky Research Institute for Emergency Medicine, Moscow, Russia

Received 20.03.2020; accepted 30.12.2020

Aortic esophageal fistula (AEF) is a rare but extremely life-threatening condition requiring immediate surgical treatment. The mortality rate among such patients may exceed 60 %, including after surgical treatment. Etiological and pathogenetic mechanisms of AEF are complex and various, but in most cases, they are associated with chronic aortic diseases. The second group of etiological factors of AEF includes trauma of esophagus wall by foreign bodies, malignant neoplasms of the esophagus or mediastinum. AEF may also occur as a result of surgical interventions on the aorta and esophagus. The difficulties of early diagnosis are primarily associated with non-specific clinical manifestations of AEF and the lack of unified protocol for the examination of patients with the first-time upper gastrointestinal tract bleeding. The described reasons in some cases can lead to an inaccurate diagnosis, which entails a loss of time. Among the instrumental diagnostic methods, the most informative is the combination of esophagogastroduodenoscopy and computed tomography of the chest with intravenous contrast enhancement. Each of these methods has its advantages and disadvantages, and allows to identify a number of direct and indirect signs of pathological communication between the aorta and the esophagus.

Keywords: *aortic esophageal fistula, upper gastrointestinal bleeding, aortic aneurysm, aortic dissection, esophagogastroduodenoscopy, computed tomography*

For citation: Muslimov R. Sh., Danielyan Sh. N., Popova I. E., Chernay N. R. Aotric esophageal fistula: etiopathogenesis and diagnostics (review of literature). *Grekov's Bulletin of Surgery*. 2020;179(6):89–93. (In Russ.). DOI: 10.24884/0042-4625-2020-179-6-89-93.

* **Corresponding author:** Rustam Sh. Muslimov, N. V. Sklifosovsky Research Institute for Emergency Medicine, 3, Sukharevskaia pl., Moscow, 129090, Russia. E-mail: transfer498@yahoo.com.

Этиологические факторы развития АПС в зависимости от первичной локализации поражения

Etiological factors of AEF development depending on the primary lesion localization

Патология грудной аорты	Патология пищевода	Иные
Аневризма грудного отдела аорты	Инородные тела пищевода	Новообразования средостения
Расслоение аорты	Инструментальные повреждения	Постлучевой фиброз
Пенетрация атеросклеротической бляшки	Химические повреждения	Медиастинит
Травма грудного отдела аорты	Пептический эзофагит, язва	Поражение лимфатических узлов средостения
Аортит	Новообразования	Туберкулез
Аномалии развития аорты и ее ветвей	Склеродермия	

Аортопищеводный свищ (АПС), представляющий собой патологическое сообщение между аортой и пищеводом, является редким, но чрезвычайно опасным для жизни состоянием. По данным «American Journal of Case Reports» (2018), уровень летальности без оперативного лечения АПС составляет до 100 %, а смертность после хирургического лечения достигает 63,6 % [1–5]. Подобные данные приводят A. Muradi et al. [6] на основе анализа 36 наблюдений АПС из Европейского реестра осложнений эндоваскулярного восстановления аорты, где уровень летальности достигает 75 %.

Точную частоту возникновения АПС установить сложно ввиду редкости данной патологии, а также отсутствия крупных исследований за последние десятилетия. Большинство публикаций на эту тему ограничено описанием единичных клинических наблюдений без каких-либо четких статистических данных и клинических рекомендаций по лечению.

Впервые описание аортопищеводной фистулы, обусловленной перфорацией пищевода и грудного отдела аорты фрагментом проглоченной кости, было представлено в публикации флотского хирурга O. Dubrueil в 1818 г. [7]. Примечательным является то, что в данном наблюдении описан характерный для того времени этиопатогенез данного состояния.

Неблагоприятный прогноз и низкая выживаемость пациентов с АПС диктуют необходимость дальнейшего изучения причин данного заболевания, а также поиска оптимальных методов ранней диагностики. В данном обзоре сделана попытка представить основные этиопатогенетические механизмы развития АПС и возможности инструментальных методов диагностики.

Согласно данным современной литературы, АПС по этиологическим факторам могут быть первичными и вторичными. Первичные АПС диагностируются редко (менее 1 %) и в большинстве наблюдений связаны с непосредственной патологией грудной аорты либо поражением пищевода. К «аортальным» причинам развития АПС следует отнести обширную группу врожденных и приобретенных заболеваний аортальной стенки, когда имеется ее дегенерация, истончение, воспаление и, как правило, прогрессирующее аневризматическое расширение. Все эти патологические изменения приводят к ослаблению аортальной стенки, что в сочетании с высоким артериальным давлением может привести к нарушению ее целостности. Длительная компрессия пищевода со стороны аневризмы грудной аорты приводит к локальному асептическому воспалению, рубцовым сращениям, ишемии и некрозу стенки пищевода, что в дальнейшем может привести к формированию патологического соустья [8–10]. Имеются также сообщения об АПС в результате распада атеросклеротической бляшки, пенетрирующей аортальную стенку [4].

Наиболее часто АПС возникают на уровне среднегрудного отдела пищевода, где его стенка тесно граничит с дугой и перешейком аорты (зона второго физиологического сужения пищевода). На фоне расширения грудной аорты такое тесное прилежание может быть фактором риска развития АПС. Ряд врожденных аномалий грудной аорты (двойная дуга, атипичное отхождение брахиоцефальных артерий, дивертикул аортальной стенки), сопровождающихся сдавлением пищевода и трахеи, при определенных условиях могут быть причиной формирования АПС [11, 12].

Ко второй группе первичных этиологических факторов АПС можно отнести перфорацию стенки пищевода инородными телами и инструментами, злокачественные новообразования пищевода (или средостения), пенетрирующую язву пищевода, а также последствия химического ожога пищевода, лучевой и гормональной терапии [11, 13–15]. В 1991 г. в работе J. E. Hollander и G. Quick [4] сообщалось о том, что рак пищевода занимал 3-е место среди причин возникновения первичных АПС.

Таким образом, согласно литературным данным, наиболее частыми причинами возникновения первичных АПС являются острая либо хроническая патология грудной аорты (более 54 %) и механические повреждения стенки пищевода (19 %), в том числе инструментальные [11]. В *таблице* перечислены наиболее часто встречающиеся этиологические факторы развития первичного АПС.

Вторичный АПС возникает как осложнение хирургии грудной аорты, и, по данным литературы [1, 8, 14, 16–21], такая фистула в большинстве случаев является осложнением эндопротезирования аорты (51 %). С меньшей частотой вторичный АПС может возникать вследствие оперативных вмешательств на пищеводе. Необходимо отметить, что, в связи с неуклонным ростом числа оперативных вмешательств на аорте и пищеводе, вторичный АПС встречается гораздо чаще, чем первичный.

К этиологическим факторам вторичного АПС следует отнести несостоятельность анастомоза аорты с протезом, псевдоаневризму анастомоза, инфицирование протеза, прямое воздействие стент-графта на стенку пищевода с формированием пролежня, прогрессирующий рост аневризмы на фоне хронического подтекания крови под стент-графт (эндолик), миграцию стент-графта и большой диаметр эндопротеза (oversizing) [4, 6, 22]. Дополнительными факторами развития АПС являются также нарушения трофики пищевода на фоне атеросклеротического поражения мелких ветвей аорты, питающих пищевод, либо их окклюзии после протезирования нисходящей аорты. Вмешательства на аорте в острый период заболевания (расслоения, разрыва), когда имеется слабость аортальной стенки, также создают риск сосудистых осложнений, которые, в свою очередь, могут привести к формированию АПС [23].

Своевременная диагностика АПС является непростой задачей ввиду редкости данной патологии, а также в связи с тем, что ряд предшествующих заболеваний, например, аневризма аорты, могут до определенного времени протекать бессимптомно. В большинстве случаев первым клиническим проявлением АПС является кровотечение из верхних отделов желудочно-кишечного тракта (ЖКТ) (так называемое «сигнальное»

кровотечение), уровень и источник которого установить не всегда удается с первого раза [24].

В литературе известна триада типичных симптомов АПС, описанная Chiary, которая включает в себя загрудинную боль с дисфагией, «сигнальное» кровотечение из верхних отделов ЖКТ и массивное артериальное кровотечение после «светлого промежутка» [25]. По данным J. E. Hollander [4], боль в груди у больных с АПС встречается в 59 %, а «сигнальное» кровотечение – в 65 % случаев. В некоторых клинических описаниях АПС также встречается сепсис, который предшествовал кровотечению из верхних отделов ЖКТ.

Так как наиболее частым проявлениям АПС является кровотечение из ЖКТ, в подавляющем большинстве случаев первым диагностическим методом остается эзофагогастродуоденоскопия (ЭГДС). К характерным изменениям пищевода при ЭГДС относятся подслизистая гематома, некротический дефект слизистой оболочки, эрозия, язвенные поражения, опухолеподобные подслизистые образования, компрессия просвета пищевода вследствие выбухания пульсирующей стенки аорты. В то же время опубликованы единичные клинические наблюдения АПС [24, 26], когда первичная ЭГДС не выявила какой-либо патологии пищевода, либо изменения были минимальными. Кроме того, в случаях массивного кровотечения, вызванного АПС, источник может быть не диагностирован с помощью эндоскопических методов. В случаях вторичной фистулы при ЭГДС может определяться дефект стенки пищевода, через который визуализируется непосредственно стенка протеза аорты.

Вторым по частоте выполнения и информативности методом диагностики АПС является компьютерная томография (КТ) с контрастным усилением, которая дает возможность оценить не только состояние пищевода, но и средостения в целом. Описанные в литературе КТ-признаки АПС можно разделить на прямые и косвенные. Прямым КТ-признаком соустья является попадание контрастного препарата в просвет пищевода и желудка (экстравазация) во время исследования. Однако такая находка является исключительной редкостью, так как может определяться только в момент активного кровотечения [27]. В большинстве случаев имеется сочетание нескольких косвенных признаков, которые указывают на наличие АПС. Косвенные КТ-признаки АПС достаточно разнообразны, поэтому для простоты восприятия их можно разделить на две группы: изменения, связанные с патологией грудной аорты и магистральных ветвей, и патологические изменения пищевода и клетчатки средостения.

К первой группе признаков можно отнести расширение грудной аорты (истинная или ложная аневризма), аномалии дуги аорты и магистральных артерий, кальциноз стенок аорты, патологическую извитость аорты (kinking), включения газа в толще пристеночного тромба. У пациентов с ранее выполненными реконструктивными вмешательствами на грудной аорте подозрение на наличие АПС должны вызвать признаки несостоятельности сосудистых анастомозов с формированием псевдоаневризмы, парапротезные эндолики, миграция стент-графта. Парапротезный газ и локальный тромбоз по внутреннему контуру протеза являются признаками инфицирования протеза, что часто наблюдается у больных с АПС [16, 26].

Вторая группа признаков включает в себя визуализацию инородного тела в просвете пищевода, КТ-признаки медиастинита (уплотнение клетчатки средостения, газ и жидкостные скопления), гемомедиастинум, утолщение или истончение стенки пищевода, объемные образования пищевода и окружающей клетчатки, обеднение клетчатки между аортой и пищеводом. В некоторых публикациях отмечено тесное прилежание (подтянутость) пищевода к стенке нисходящей аорты за счет рубцовых сращений. У больных со сформированным АПС возможна визуализация свищевого хода с помощью КТ с контрастированием просвета пищевода рентгенопозитивным препаратом, когда определяется выход контраста в виде «дорожки» к стенке аорты (протеза) [27, 28]. Аналогичная картина может быть получена при рентгенологическом исследовании.

Рутинное рентгенологическое исследование груди менее информативно в диагностике АПС. К косвенным признакам фистулы на рентгенограммах можно отнести изменения контуров средостения за счет расширения грудной аорты, а также наличие газа и уровня жидкости в средостении. Такие изменения у пациентов после замещения грудной аорты в сочетании с определенной клиникой могут помочь заподозрить АПС. В некоторых случаях более информативным может оказаться рентгенологическое исследование пищевода с пероральным контрастированием. Деформация пищевода, а также выход контрастного препарата за его контуры с распространением вдоль нисходящей аорты свидетельствуют о сформированном свищевом канале [26].

Несмотря на актуальность и важность проблемы, своевременная диагностика АПС остается недостаточно эффективной. Высокая летальность среди таких больных отчасти связана с недостаточным объемом диагностической информации, либо неправильной трактовкой находок, выявленных на первичном этапе обследования. Предполагаемый диагноз «Новообразование пищевода с изъязвлением» приводит к неправильной тактике ведения больного и потере драгоценного для пациента времени, что негативно сказывается на результатах лечения. Нередко при повторном инструментальном обследовании констатируются ложноотрицательные результаты.

На современном этапе в арсенале врачей имеются два метода достоверной диагностики АПС – ЭГДС и КТ с контрастным усилением. Однако каждый из представленных методов имеет свои преимущества и ограничения. ЭГДС остается очень важным и доступным диагностическим методом на первичном этапе обследования больных с кровотечением из верхних отделов ЖКТ. Ряд выявленных изменений пищевода позволяет заподозрить АПС, а также исключить альтернативные источники кровотечения. В то же время отсутствие видимого источника кровотечения не исключает наличия патологического сообщения между пищеводом и аортой. Поэтому у больных с впервые возникшим или повторным кровотечением из верхних отделов ЖКТ необходимо получить более расширенную и комплексную информацию о состоянии органов средостения, в первую очередь – грудной аорты и магистральных артерий. В таких ситуациях наиболее обоснованным методом диагностики является КТ груди с внутривенным контрастным усилением. Особенно важна такая информация у больных с травмой пищевода, хронической патологией грудной аорты, в том числе после выполненных реконструктивных вмешательств на пищеводе и аорте [28, 29]. Таким образом, понимание этиопатогенетических механизмов формирования аортопищеводного соустья, а также его характерных клинико-инструментальных признаков позволит врачам в кратчайшие сроки поставить правильный диагноз. Говоря о лечении такого состояния, очевидным является бесперспективность консервативного лечения АПС, что подтверждено многочисленными публикациями. В работе M. Czerny et al. [21], основанной на данных Европейского регистра осложнений после TEVAR, сообщается о 100 %-й летальности больных с АПС в течение года. Единственным способом улучшить выживаемость пациентов с АПС остается активный хирургический подход с применением различных методик, вплоть до резекции пищевода и замещения грудной аорты [30].

Одним из путей улучшения результатов лечения больных с данной патологией является систематическое выполнение КТ груди в группах с высоким риском формирования АПС. В данную группу следует отнести, в первую очередь, больных с врожденной и приобретенной патологией аорты, а также больных

после хирургической коррекции таких заболеваний. Последнее является особенно важным, учитывая прогрессивный рост числа эндоваскулярных вмешательств на аорте. Следует отметить необходимость более тщательного анализа данных КТ, когда, помимо рутинной оценки состояния магистральных сосудов, необходимо оценивать наличие прямых или косвенных признаков, указывающих на возможное формирование АПС.

Таким образом, понимание этиопатогенеза и мультимодальный подход к диагностике АПС могут позволить своевременно поставить правильной диагноз. Данные инструментальной диагностики, в свою очередь, позволяют определить оптимальную тактику и объем хирургического лечения, что, безусловно, положительно влияет на прогноз жизни пациентов с АПС.

Конфликт интересов

Авторы заявили об отсутствии конфликта интересов.

Conflict of interest

The authors declare no conflict of interest.

Соответствие нормам этики

Авторы подтверждают, что соблюдены права людей, принимавших участие в исследовании, включая получение информированного согласия в тех случаях, когда оно необходимо, и правила обращения с животными в случаях их использования в работе. Подробная информация содержится в Правилах для авторов.

Compliance with ethical principles

The authors confirm that they respect the rights of the people participated in the study, including obtaining informed consent when it is necessary, and the rules of treatment of animals when they are used in the study. Author Guidelines contains the detailed information.

ЛИТЕРАТУРА

1. Aortoesophageal Fistula : A Fatal Complication of Thoracic Endovascular Aortic Stent-Graft Placement / M. S. Rawala, V. Badami, S. B. Rizvi, A. Nanjundappa // Am. J. Case Rep. 2018. Vol. 19. P. 1258–1261. Doi: 10.12659/AJCR.911441.
2. Yang Y., Hu D., Peng D. Primary aortoesophageal fistula : A fatal outcome // Am. J. Emerg. Med. 2018. Vol. 36, № 2. P. 343.e1–343.e3. Doi: 10.1016/j.ajem.2017.11.008.
3. Bergqvist D. Arterioenteric fistula. Review of a vascular emergency // Acta Chir. Scand. 1987. Vol. 153, № 2. P. 81–86.
4. Hollander J. E., Quick G. Aortoesophageal fistula : a comprehensive review of the literature // Am. J. Med. 1991. Vol. 91, № 3. P. 279–287. Doi: 10.1016/0002-9343(91)90129-I.
5. Mortensen A., Hansen N. F., Schiødt O. M. Fatal aortoesophageal fistula caused by button battery ingestion in a 1-year-old child // Am. J. Emerg. Med. 2010. Vol. 28, № 8. P. 984.e5–6. Doi: 10.1016/j.ajem.2010.01.007.
6. Muradi A., Yamaguchi M., Kitagawa A. et al. Secondary aortoesophageal fistula after thoracic endovascular aortic repair for a huge aneurysm // Diagn. Interv. Radiol. 2013. Vol. 19, № 1. P. 81–84. Doi: 10.4261/1305-3825.DIR.5912-12.1.
7. Dubrueil O. Observation sur la perforation de l'espphague et de l'aorte thoracique par une protion d'os oval : Avecdes reflexiones // J. Univ. Sci. Med. 1818. Vol. 9. P. 357–363.
8. Тимен Л. Я. Клинико-эндоскопические наблюдения первичной аорто-эзофагеальной фистулы. Описание двух случаев // Рус. мед. журн. Мед. обозрение. 2015. Т. 17. С. 1060.
9. Akin M., Yalcinkaya T., Alkan E. et al. A Cause of Mortal Massive Upper Gastrointestinal Bleeding : Aortoesophageal. Fistula // Med. Arch. 2016. Vol. 70, № 1. P. 79–81. Doi: 10.5455/medarh.2016.70.79-81.
10. Kokatnur L., Rudrappa M. Primary aorto-esophageal fistula : Great masquerader of esophageal variceal bleeding // Indian J. Crit. Care Med. 2015. Vol. 19, № 2. P. 119–121. Doi: 10.4103/0972-5229.151022.
11. Pham D., Nave J., Dhere T. Massive Gastrointestinal Bleeding due to an Aortoesophageal Fistula in a Patient with a Right-sided Aortic Arch after Nasogastric Tube Placement. American Journal of Gastroenterology. 2012. Vol. 107 (Suppl). P. S234. Doi: 10.1038/ajg.2012.273.
12. Massive Gastrointestinal Hemorrhage From Aortoesophageal Fistula in a Patient With Congenital Double Aortic Arch / M. Pitman, R. Mocharla, G. Villanueva, A. Goodman // American Journal of Gastroenterology. 2017. Vol. 112 (Suppl). P. S909.
13. Wu M. H., Lai W. W. Aortoesophageal Fistula Induced by Foreign Bodies // Ann. Thovac. Surg. 1992. Vol. 54, № 1. P. 155–156. Doi: 10.1016/0003-4975(92)91168-9.
14. Cheng L. C., Chiu C. S. Foreign body-induced aorto-oesophageal fistula : a review of five cases and their management // Hong Kong Med. J. 2006. Vol. 12, № 3. P. 219–221.
15. Kelly S., Peters P., Ogg M. J. et al. Successful management of an aortoesophageal fistula caused by a fish bone – case report and review of literature // J. Cardiothorac. Surg. 2009. Vol. 4. P. 21. Doi: 10.1186/1749-8090-4-21.
16. Kieffer E., Chiche L., Gomes D. Aortoesophageal fistula : value of in situ aortic allograft replacement // Ann. Surg. 2003. Vol. 238, № 2. P. 283–290. Doi: 10.1097/01.sla.0000080828.37493.e0.
17. Girdauskas E., Falk V., Kuntze T. et al. Secondary surgical procedures after endovascular stent grafting of the thoracic aorta : successful approaches to a challenging clinical problem // J. Thorac. Cardiovas. Surg. 2008. Vol. 136, № 5. P. 1289–1294. Doi: 10.1016/j.jtcvs.2008.05.053.
18. Dumfarth J., Michel M., Schmidli J. et al. Mechanisms of failure and outcome of secondary surgical interventions after thoracic endovascular aortic repair (TEVAR) // Ann. Thorac. Surg. 2011. Vol. 91, № 4. P. 1141–1146. Doi: 10.1016/j.athoracsur.2010.12.033.
19. Tehrani H. Y., Peterson B. G., Katariya K. et al. Endovascular repair of thoracic aortic tears // Ann. Thorac. Surg. 2006. Vol. 82. P. 873–877. Doi: 10.1016/j.athoracsur.2006.04.012.
20. Eggebrecht H., Baumgart D., Radecke K. et al. Aortoesophageal fistula secondary to stent-graft repair of the thoracic aorta // J. Endovasc. Ther. 2004. Vol. 11, № 2. P. 161–170. Doi: 10.1583/03-1114.1.
21. Czerny M., Eggebrecht H., Sodeck G. et al. New insights regarding the incidence, presentation and treatment options of aorto-oesophageal fistulation after thoracic endovascular aortic repair : the European Registry of Endovascular Aortic Repair Complications // Eur. J. Cardiothorac. Surg. 2014. Vol. 45, № 3. P. 452–457. Doi: 10.1093/ejcts/ezt393.
22. Chiesa R., Melissano G., Marone E. M. et al. Aorto-oesophageal and aortobronchial fistulae following thoracic endovascular aortic repair : a national survey // Eur. J. Vasc. Endovasc. Surg. 2010. Vol. 39, № 3. P. 273–279. Doi: 10.1016/j.ejvs.2009.12.007.
23. Sloop R. D., Thompson J. C. Aorto-esophageal fistula : Report of a case and review of the literature // Gastroenterology. 1967. Vol. 53, № 5. P. 768–777.
24. Jiao Y., Zong Y., Yu Z. L. et al. Aortoesophageal fistula : a case misdiagnosed as esophageal polyp // World J. Gastroenterol. 2009. Vol. 15, № 47. P. 6007–6009. Doi: 10.3748/wjg.15.6007.
25. Chiari H. Ueber Fremdkorperverletzung des Oesophagus mit Aortenperforation // Berl. Klin. Wochenschr. 1914. Vol. 51. P. 7–9.
26. Hakim S., Gjeorgjievski M., Garg L. et al. Atypical aortoesophageal fistula with atypical and delayed presentation and negative imaging studies // Case Rep. Gastrointest. Med. 2016. Vol. 2016. P. 7219034. Doi: 10.1155/2016/7219034.
27. Roten R., Peterfy R. Aortoesophageal Fistula // Clin. Pract. Cases Emerg. Med. 2017. Vol. 1, № 3. P. 260–261. Doi: 10.5811/cpcem.2017.2.33141.
28. Тактика открытых и эндоваскулярных вмешательств при аневризмах грудобрюшного отдела аорты / Л. А. Бокерия, В. С. Аракелян, В. Г. Папиташвили, Н. А. Чигогидзе // Анналы хир. 2012. Т. 5. С. 18–22.
29. Аракелян В. С., Гидаспов Н. А., Папиташвили В. Г. Редкие формы аневризм дуги аорты // Патология кровообращения и кардиохир. 2016. Т. 4. С. 16–25. Doi: 10.21688-1681-3472-2016-4-16-25.
30. Dumfarth J., Dejaco H., Krapf C. et al. Aorto-Esophageal Fistula After Thoracic Endovascular Aortic Repair : Successful Open Treatment // Aorta (Stamford). 2014. Vol. 2, № 1. P. 37–40. Doi: 10.12945/j.aorta.2014.13-056.

REFERENCES

1. Rawala M. S., Badami V., Rizvi S. B., Nanjundappa A. Aortoesophageal Fistula: A Fatal Complication of Thoracic Endovascular Aortic Stent-Graft Placement. Am J Case Rep. 2018;(19):1258–1261. Doi: 10.12659/AJCR.911441.

2. Yang Y., Hu D., Peng D. Primary aortoesophageal fistula: A fatal outcome. Am J Emerg Med. 2018;36(2):343.e1–343.e3. Doi: 10.1016/j.ajem.2017.11.008.
3. Bergqvist D. Arterioenteric fistula. Review of a vascular emergency. Acta Chir Scand. 1987;153(2):81–86.
4. Hollander J. E., Quick G. Aortoesophageal fistula: a comprehensive review of the literature. Am J Med. 1991;91(3):279–287. Doi: 10.1016/0002-9343(91)90129-l.
5. Mortensen A., Hansen N. F., Schiødt O. M. Fatal aortoesophageal fistula caused by button battery ingestion in a 1-year-old child. Am J Emerg Med. 2010;28(8):984.e5–6. Doi: 10.1016/j.ajem.2010.01.007.
6. Muradi A., Yamaguchi M., Kitagawa A., Nomura Y., Okada T., Okita Y., Sugimoto K. Secondary aortoesophageal fistula after thoracic endovascular aortic repair for a huge aneurysm. Diagn Interv Radiol. 2013; 19(1):81–84. Doi: 10.4261/1305-3825.DIR.5912-12.1.
7. Dubrueil O. Observation sur la perforation de l'espphague et de l'aorte thoracique par une protion d'os oval: Avecdes reflexiones. J Univ Sci Med. 1818;(9):357–363.
8. Timen L. Ya. Kliniko-endoskopicheskie nablyudeniya pervichnoi aorto-ezofageal'noi fistuly. Opisanie dvukh sluchaev. Russkii meditsinskii zhurnal. Meditsinskoe obozrenie. 2015;(17):1060. (In Russ.).
9. Akin M., Yalcinkaya T., Alkan E., Arslan G., Tuna Y., Yildirim B. A Cause of Mortal Massive Upper Gastrointestinal Bleeding: Aortoesophageal. Fistula. Med Arch. 2016;70(1):79–81. Doi: 10.5455/medarh. 2016.70. 79-81.
10. Kokatnur L., Rudrappa M. Primary aorto-esophageal fistula: Great masquerader of esophageal variceal bleeding. Indian J Crit Care Med. 2015; 19(2):119–121. Doi: 10.4103/0972-5229.151022.
11. Pham D., Nave J., Dhere T. Massive Gastrointestinal Bleeding due to an Aortoesophageal Fistula in a Patient with a Right-sided Aortic Arch after Nasogastric Tube Placement. American Journal of Gastroenterology. 2012;107(Suppl):S234.#564. Doi: 10.1038/ajg.2012.273.
12. Pitman M., Mocharla R., Villanueva G., Goodman A. Massive Gastrointestinal Hemorrhage From Aortoesophageal Fistula in a Patient With Congenital Double Aortic Arch. American Journal of Gastroenterology. 2017;112(Suppl):S909.
13. Wu M. H., Lai W. W. Aortoesophageal Fistula Induced by Foreign Bodies. Ann Thovac Surg. 1992;54(1):155–156. Doi: 10.1016/0003-4975(92)91168-9.
14. Cheng L. C., Chiu C. S. Foreign body-induced aorto-oesophageal fistula: a review of five cases and their management. Hong Kong Med J. 2006;12(3):219–221.
15. Kelly S., Peters P., Ogg M. J., Li A., Smithers B. M. Successful management of an aortoesophageal fistula caused by a fish bone – case report and review of literature. J Cardiothorac Surg. 2009;(4):21. Doi: 10.1186/1749-8090-4-21.
16. Kieffer E., Chiche L., Gomes D. Aortoesophageal fistula: value of in situ aortic allograft replacement. Ann Surg. 2003 Aug;238(2):283–290. Doi: 10.1097/01.sla.0000080828.37493.e0.
17. Girdauskas E., Falk V., Kuntze T., Borger M. A., Schmidt A., Scheinert D., Mohr F. W. Secondary surgical procedures after endovascular stent grafting of the thoracic aorta: successful approaches to a challenging clinical problem. J Thorac Cardiovas Surg. 2008;136(5):1289–1294. Doi: 10.1016/j.jtcvs.2008.05.053.
18. Dumfarth J., Michel M., Schmidli J., Sodeck G., Ehrlich M., Grimm M. et al. Mechanisms of failure and outcome of secondary surgical interventions after thoracic endovascular aortic repair (TEVAR). Ann Thorac Surg. 2011;91(4):1141–1146. Doi: 10.1016/j.athoracsur.2010.12.033.
19. Tehrani H. Y., Peterson B. G., Katariya K., Morasch M. D., Stevens R., DiLuozzo G., Salerno T., Maurici G., Eton D., Eskandari M. K. Endovascular repair of thoracic aortic tears. Ann Thorac Surg. 2006; (82):873–877. Doi: 10.1016/j.athoracsur.2006.04.012.
20. Eggebrecht H., Baumgart D., Radecke K., von Birgelen C., Treichel U., Herold U. et al. Aortoesophageal fistula secondary to stent-graft repair of the thoracic aorta. J Endovasc Ther. 2004;11(2):161–170. Doi: 10.1583/03-1114.1.
21. Czerny M., Eggebrecht H., Sodeck G., Weigang E., Livi U., Verzini F. et al. New insights regarding the incidence, presentation and treatment options of aorto-oesophageal fistulation after thoracic endovascular aortic repair: the European Registry of Endovascular Aortic Repair Complications. Eur J Cardiothorac Surg. 2014;45(3):452–457. Doi: 10.1093/ejcts/ezt393.
22. Chiesa R., Melissano G., Marone E. M., Marrocco-Trischitta M. M., Kahlberg A. Aorto-oesophageal and aortobronchial fistulae following thoracic endovascular aortic repair: a national survey. Eur J Vasc Endovasc Surg. 2010;39(3):273–279. Doi: 10.1016/j.ejvs.2009.12.007.
23. Sloop R. D., Thompson J. C. Aorto-esophageal fistula: Report of a case and review of the literature. Gastroenterology. 1967;53(5):768–777.
24. Jiao Y., Zong Y., Yu Z. L., Yu Y. Z., Zhang S. T. Aortoesophageal fistula: a case misdiagnosed as esophageal polyp. World J Gastroenterol. 2009; 15(47):6007–6009. Doi: 10.3748/wjg.15.6007.
25. Chiari H. Ueber Fremdkorperverletzung des Oesophagus mit Aortenperforation. Berl Klin Wochenschr. 1914;(51):7–9.
26. Hakim S., Gjeorgjievski M., Garg L., Orosey M., Desai T. Atypical aorto-esophageal fistula with atypical and delayed presentation and negative imaging studies. Case Rep Gastrointest Med. 2016;(2016):7219034. Doi: 10.1155/2016/7219034.
27. Roten R., Peterfy R. Aortoesophageal Fistula. Clin Pract Cases Emerg Med. 2017;1(3):260–261. Doi: 10.5811/cpcem.2017.2.33141.
28. Bokeriya L. A., Papitashvili V. G., Chigogidze N. A. Taktika otkrytykh i endovaskulyarnykh vmeshatel'stv pri anevrizmakh grudobryushnogo otdela aorty. Annaly khirurgii. 2012;(5):18–22. (In Russ.).
29. Arakelyan V., Gidaspov N. A., Papitashvili V. G. Redkie formy anevrizm dugi aorty. Patologiya krovoobrashcheniya i kardiokhirurgiya. 2016;(4):16–25. (In Russ.). Doi: 10.21688-1681-3472-2016-4-16-25.
30. Dumfarth J., Dejaco H., Krapf C., Schachner T., Wykypiel H., Schmid T. et al. Aorto-Esophageal Fistula After Thoracic Endovascular Aortic Repair: Successful Open Treatment. Aorta (Stamford). 2014;2(1):37–40. Doi: 10.12945/j.aorta.2014.13-056.

Информация об авторах:

Муслимов Рустам Шахисмаилович, кандидат медицинских наук, ведущий научный сотрудник, Научно-исследовательский институт скорой помощи им. Н. В. Склифосовского Департамента здравоохранения города Москвы (Москва, Россия), ORCID: 0000-0002-5430-8524; **Даниелян Шаген Николаевич**, доктор медицинских наук, ведущий научный сотрудник, Научно-исследовательский институт скорой помощи им. Н. В. Склифосовского Департамента здравоохранения города Москвы (Москва, Россия), ORCID: 0000-0001-6217-387x; **Попова Ирина Евгеньевна**, кандидат медицинских наук, старший научный сотрудник, Научно-исследовательский институт скорой помощи им. Н. В. Склифосовского Департамента здравоохранения города Москвы (Москва, Россия), ORCID: 0000-0002-5798-1407; **Черная Наталья Ресовна**, кандидат медицинских наук, старший научный сотрудник, Научно-исследовательский институт скорой помощи им. Н. В. Склифосовского Департамента здравоохранения города Москвы (Москва, Россия), ORCID: 0000-0001-7542-7154.

Information about authors:

Muslimov Rustam Sh., Cand. of Sci. (Med.), Leading Research Fellow, N. V. Sklifosovsky Research Institute for Emergency Medicine (Moscow, Russia), ORCID: 0000-0002-5430-8524; **Danielyan Shagen N.,** Dr. of Sci. (Med.), Leading Research Fellow, N. V. Sklifosovsky Research Institute for Emergency Medicine (Moscow, Russia), ORCID: 0000-0001-6217-387x; **Popova Irina E.,** Cand. of Sci. (Med.), Senior Research Fellow, N. V. Sklifosovsky Research Institute for Emergency Medicine (Moscow, Russia), ORCID: 0000-0002-5798-1407; **Chernaya Natalya R.**, Cand. of Sci. (Med.), Senior Research Fellow, N. V. Sklifosovsky Research Institute for Emergency Medicine (Moscow, Russia), ORCID: 0000-0001-7542-7154.

© CC В. Э. Федоров, Н. Б. Захарова, О. Е. Логвина, 2020
УДК 616.366-003.7 +616.36-008.5]-06 : 616-002.019.941
DOI: 10.24884/0042-4625-2020-179-6-94-100

СИНДРОМ СИСТЕМНОГО ВОСПАЛИТЕЛЬНОГО ОТВЕТА (SIRS) ПРИ ОСЛОЖНЕНИЯХ ЖЕЛЧНОКАМЕННОЙ БОЛЕЗНИ В СОЧЕТАНИИ С МЕХАНИЧЕСКОЙ ЖЕЛТУХОЙ (обзор литературы)

В. Э. Федоров[1]*, Н. Б. Захарова[1], О. Е. Логвина[2]

[1] Федеральное государственное бюджетное образовательное учреждение высшего образования «Саратовский государственный медицинский университет имени В. И. Разумовского» Министерства здравоохранения Российской Федерации, г. Саратов, Россия
[2] Федеральное государственное бюджетное образовательное учреждение высшего образования «Кабардино-Балкарский государственный университет имени Х. М. Бербекова», г. Нальчик, Россия

Поступила в редакцию 14.05.2020 г.; принята к печати 30.12.2020 г.

В настоящее время определение тяжести состояния пациентов с острым калькулезным холециститом в сочетании с механической желтухой (МЖ) остается недостаточно изученным вопросом. Это связано с тем, что основное внимание при обследовании больных уделяется диагностике и оценке тяжести печеночной недостаточности, а признакам SIRS (Systemic Inflammatory Response Syndrome) не придается должного значения. В связи с этим в данном обзоре литературы представлены данные о синдроме системного воспалительного ответа у таких больных, описаны его этиопатогенетические механизмы развития, представлены клинические признаки и стадии патологического процесса. На основе литературных данных оценена роль биомаркёров, которые можно использовать для определения степени тяжести воспалительных изменений в билиарной системе при МЖ.

Ключевые слова: *острый калькулезный холецистит, механическая желтуха, печеночная недостаточность, синдром системного воспалительного ответа*

Для цитирования: Федоров В. Э., Захарова Н. Б., Логвина О. Е. Синдром системного воспалительного ответа (SIRS) при осложнениях желчнокаменной болезни в сочетании с механической желтухой (обзор литературы). *Вестник хирургии имени И. И. Грекова*. 2020;179(6):94–100. DOI: 10.24884/0042-4625-2020-179-6-94-100.

* **Автор для связи:** Владимир Эдуардович Федоров, ФГБОУ ВО «Саратовский ГМУ им. В. И. Разумовского» Минздрава России, 410056, Россия, г. Саратов, ул. Большая Казачья, 112. E-mail: v.e.fedorov@yandex.ru.

SYSTEMIC INFLAMMATORY RESPONSE SYNDROME (SIRS) IN COMPLICATIONS OF GALLSTONE DISEASE ACCOMPANIED BY MECHANICAL JAUNDICE (review of literature)

Vladimir E. Fedorov[1]*, Nataliya B. Zakharova[1], Oksana E. Logvina[2]

[1] Saratov State Medical University named after V. I. Razumovsky, Saratov, Russia
[2] Kabardino-Balkarian State University named after H. M. Berbekov, Nalchik, Russia

Received 14.05.2020; accepted 30.12.2020

At present, the determination of the severity of patients with complications of acute calculous cholecystitis, manifested in the form of mechanical jaundice (MJ), remains an insufficiently studied issue. This is due to the fact that the main attention in the examination of such patients is paid to the diagnosis and assessment of the severity of liver failure, and the signs of SIRS (Systemic Inflammatory Response Syndrome) are not given due attention. In this regard, this literature review presents data on the systemic inflammatory response syndrome in such patients, describes its etiopathogenetic mechanisms of development, presents clinical signs, stages of this pathological process. The role of biomarkers, which can be used to determine the severity of inflammatory changes in the biliary system in MJ, is estimated on the basis of literature data.

Keywords: *acute calculous cholecystitis, mechanical jaundice, liver failure, systemic inflammatory response syndrome*

For citation: Fedorov V. E., Zakharova N. B., Logvina O. E. Systemic inflammatory response syndrome (SIRS) in complications of gallstone disease accompanied by mechanical jaundice (review of literature). *Grekov's Bulletin of Surgery*. 2020;179(6):94–100. (In Russ.). DOI: 10.24884/0042-4625-2020-179-6-94-100.

* **Corresponding author:** Vladimir E. Fedorov, Saratov State Medical University named after V. I. Razumovsky, 112, Bol'schaya Kazachya str., Saratov, 410056, Russia. E-mail: v.e.fedorov@yandex.ru.

В связи с высокой послеоперационной летальностью, колеблющейся от 0,9 до 3,4 %, высокой частотой гнойно-воспалительных осложнений в интервале 8,3–18 %, а при деструктивных формах воспаления желчного пузыря достигающей 32 %, следует признать, что задачи диагностики острого холецистита и его осложнений в сочетании с механической желтухой (МЖ) далеки от окончательного решения [1–4].

Оценка состояния таких пациентов традиционно основана на выявлении прогрессирующей печеночной недостаточности [5, 6]. В предложенных Обществом хирургов России для обсуждения Национальных клинических рекомендациях при описании патогенеза отмечено: «Главное патогенетическое звено МЖ – это нарушение выделения связанного билирубина через внепеченочные желчные протоки. Возникает его регургитация сначала на уровне внутрипеченочных желчных протоков, которые поражаются в связи с повышением давления в билиарном тракте, а затем и на уровне гепатоцитов. Затем, в результате всех изменений, нарушается антитоксическая функция печени, что выражается в синдроме эндотоксемии».

Далее в данном документе рекомендуется определять тяжесть МЖ и развивающейся печеночной недостаточности, используя классификацию Э. И. Гальперина [7, 8]. В ее основу положен уровень гипербилирубинемии и протеинемии, о чем Э. И. Гальперин и др. сообщали еще в 1993 г. [9]. К осложнениям, усиливающим тяжесть желтухи, в клинических рекомендациях отнесли холангит, почечную и печеночную недостаточность, энцефалопатию, желудочно-кишечное кровотечение и сепсис. В результате по совокупности оценочных факторов в виде баллов выделили три класса тяжести МЖ. При этом авторы обращают внимание на то, что «однако не стоит забывать, что печеночная недостаточность осложняет МЖ в любой период болезни и определяет прогноз и исход заболевания. Данная классификация не затрагивает прогнозирование печеночной недостаточности».

Не подвергая сомнению роль желчной гипертензии в развитии печеночной недостаточности при холелитиазе, хотелось бы обратить внимание на то, что, помимо желтухи, есть и другие важные этиопатогенетические синдромы при остром калькулезном холецистите. В. С. Савельев и Б. Р. Гельфанд [10] еще в 2006 г. сообщали о том, что почти у 26 % больных острым калькулезным холециститом и его осложнениями развивается синдром системной воспалительной реакции (ССВР).

По данным TG 13, изложенным в «Tokyo Guidelines for the management of acute cholangitis and cholecystitis» [11, 12], оценка степени тяжести больного при остром холецистите и холангите основывается именно на диагностике периодов развития системного воспалительного ответа, но отечественные хирурги до сих пор практически не учитывают эти данные в своей работе.

SIRS – это неспецифический системный ответ организма на инфекционные агенты, в частности – при остром холецистите. Он становится следствием развития дисфункций в иммунной системе и, следовательно, является одной из самых важных причин большого числа больных с тяжелым течением заболевания и высокой летальностью [13]. По мнению авторов [13], изменения показателей иммунитета при осложнениях острого холецистита, обуславливающих развитие септического процесса, формируются задолго до его начала. Поэтому особое значение приобретает поиск надежных интегральных биометок стадий развития заболевания, формирования печеночной недостаточности и эндотелиальной дисфункции. Вполне очевидно, что клинические признаки в виде лейкоцитоза, одышки, тахикардии, повышения температуры тела по-прежнему сохраняют за собой важную роль в диагностике, но, к сожалению, появляются позднее.

А. В. Журихин, В. Е. Кутуков [14] также отмечали большое диагностическое значение биомаркёров и медиаторов ответа организма на воспаление, точно характеризующих нарушения иммунного статуса организма, развитие SIRS, а также реакции про- и противовоспалительных цитокинов для выявления групп высокого риска среди пациентов с острым холециститом и его осложнениями. Некоторые другие авторы [15] рассматривали предлагаемые показатели в качестве индикаторов только начальных этапов развития ССВР. J. A. Kellum et al. [16] определили подобные им биометы крови в цитокиновой регуляции течения острого воспаления в зависимости от степени гнойно-воспалительных осложнений и тяжести развития ССВР.

Динамика данного патологического процесса имеет несколько стадий. Сначала на фоне повреждения и инфицирования стенок желчного пузыря формируется несостоятельность противоинфекционного иммунитета, которая сопровождается изменением соотношения Т-хелперов 1-го и 2-го типов, нарушением регуляции продукции антител, активацией синтеза провоспалительных цитокинов. Увеличение продукции таких провоспалительных медиаторов, как интерлейкин-6 (IL-6) и фактор некроза опухолей-α (TNF-α), связано с активацией лейкоцитов и макрофагов, секвестрированных в тканях [17]. Их активация сопровождается повреждением сосудистого русла, вазоконстрикцией, что способствует распространению внутрисосудистой коагуляции и дальнейшей полиорганной недостаточности [15, 18].

При выраженном ССВР индуцируется развитие глубокой иммунодепрессии, что клинически проявляется хронизацией или диссеминацией инфекции, нарушением процессов репарации, усугублением эндотоксикоза и формированием поздней полиорганной недостаточности. Это в совокупности и предопределяет летальный исход на поздних этапах развития заболевания [19–21].

Большинство исследователей [21–26] считают, что в развитии ССВР выделяют пять стадий. Они приведены в *табл. 1* (по данным J. F. Dhainaut et al. [27], M. Bhatia [28], M. Sartelli et al. [29, 30]).

Ведущим механизмом развития ССВР является продукция провоспалительных цитокинов. Именно они обеспечивают выход в очаг поражения или инфицирования нейтрофилов и макрофагов, запускают антиген-специфический иммунный ответ, способствуя, таким образом, элиминации патогена [31–33].

Цитокины вырабатываются иммунокомпетентными клетками [34]. По мнению авторов, существенная роль в данном процессе принадлежит цитокинам TNF-α, интерлейкину-1b, IL-6 и интерлейкину-10 (IL-10).

Местное и системное повышение концентраций провоспалительных цитокинов IL-1b, IL-8, TNF-α, IL-6, гранулоцитарно-макрофагального и гранулоцитарного колониестимулирующего факторов возникает в процессе распознавания и представления антигенов макрофагами [35]. В запуске специфического иммунного ответа участвуют провоспалительные цитокины IL-1, IL-6, интерлейкин-8 (IL-8), TNF-α, гамма-интерферон (γ-ИНФ) [36, 37]. Противоспалительные цитокины составляют альтернативную группу IL-4, IL-10. В процесс инициации системного воспалительного ответа вовлечены еще и так называемые ранние цитокины TNF-α, IL-1b [38, 39].

Характер иммунного ответа зависит также от присутствия определенных цитокинов в микроокружении Т-лимфоцитов в момент распознавания антигена и его активации [40]. Один из важнейших источников противовоспалительных цитокинов – Т-клетки. В зависимости от спектра выделяют Т-хелперы-1 (Th-1), продуцирующие провоспалительные цитокины, и Т-хелперы-2 (Th-2). Th-1 являются эффекторами клеточного, а Th-2 – гуморального иммунного ответа [41, 42]. Дисбаланс Th-1/Th-2-цитокинов лежит в основе формирования эндотелиальной дисфункции при различных патологических процессах [38, 39].

Таблица 1

Активация воспалительных каскадов в развитии стадий ССВР

Table 1

Activation of inflammatory cascades in the development of SIRS stages

Стадия	Характеристика	Цитокиновый каскад
1-я – начальная (индукционная)	Локальный воспалительный ответ на воздействие повреждающего фактора	Активации клеток крови (макрофагов и нейтрофилов) и выброса провоспалительных цитокинов
2-я – каскадная (медиаторная)	Избыточная продукция медиаторов воспаления и их выброс в системный кровоток	Неконтролируемая активация и высвобождение широкого спектра медиаторов воспаления, включая цитокины и целый ряд метаболитов, участвующих в повреждении тканей
3-я – вторичная аутоагрессия	Развитие клинической картины ССВР, формирование ранних признаков органной дисфункции	Активация экспрессии лейкоцитарных и эндотелиальных молекул адгезии, продукции хемокинов эндотелиальными клетками способствует миграции клеток крови через сосудистую стенку, что также вносит вклад в прогрессирование тканевых повреждений. Под действием цитокинов происходит избыточная продукция NO
4-я – иммунологический паралич	Глубокая иммуносупрессия и поздние органные нарушения: нарушение гомеостаза, эндотелиальная дисфункция, ишемические повреждения, вторичный иммунодефицит	Под действием провоспалительных цитокинов происходит системная активация процессов коагуляции. В результате обнажения прокоагулянтной поверхности субэндотелиального матрикса увеличивается экспрессия тканевого фактора. Избыточная продукция тромбина, PAF, клеточных молекул адгезии способствует вовлечению в патологический процесс тромбоцитарного звена гемостаза. Неотъемлемой частью патогенеза ССВО является ДВС-синдром, характеризующийся сменой фаз гиперкоагуляции и коагулопатии потребления и развитием геморрагических, тромботических и ишемических повреждений
5-я (терминальная) – полиорганная недостаточность	Полиорганная недостаточность: мальабсорбция, острые эррозии и язвы, печеночная и почечная недостаточность, острый респираторный дистресс-синдром, нарушение мозгового кровообращения, тромбозы внутренних органов	Прогрессирующие нарушения работы сердечно-сосудистой системы, увеличение проницаемости сосудистой стенки, дефицит объема циркулирующей крови (ОЦК), неспособность поврежденного эндотелия участвовать в адекватной регуляции сосудистого тонуса – все это приводит к развитию шока и возникновению дисфункции жизненно важных органов (развитию «шоковых органов»). Терминальная стадия ССВР характеризуется полной дисрегуляцией иммунных механизмов и развитием необратимой полиорганной недостаточности

TNF-α – это маленькая белковая молекула, которая секретируется макрофагами и сама может вызывать целый ряд воспалительных реакций [35]. Она стимулирует клетки эндотелия сосудов, что, увеличивая проницаемость сосудов, приводит к массивному выходу макромолекул в межклеточную жидкость. Это вызывает вазоконстрикцию и нарушение микроциркуляции, а также индуцирует массовое высвобождение IL-6 и IL-8, тем самым способствуя прогрессии воспалительного процесса [43]. Кроме того, TNF-α участвует в формировании органной дисфункции при ССВО и может служить маркёром тяжести ССВР и прогностически неблагоприятным признаком исхода патологического процесса [55].

IL-6 может непосредственно активировать клетки эндотелия сосудов и способствовать их повреждению. Как ключевой провоспалительный цитокин, IL-6 в сыворотке крови положительно коррелирует со смертностью при ССВР [17]. IL-8 усиливает миграцию нейтрофилов в инфекционный очаг и массовое высвобождение медиаторов воспаления. У пациентов с тяжелым сепсисом быстрое повышение уровня IL-8 на ранней стадии обычно свидетельствует о плохом прогнозе [44]. IL-10, как главный противовоспалительный цитокин, может подавлять высвобождение TNF-α, IL-6 и IL-8, снижая активность воспалительного процесса и прекращая прогрессирование ССВР, а также повреждение отдаленных органов [45]. Вместе с тем, по мнению авторов, аномальное повышение уровня IL-10 в сыворотке крови больных ССВР свидетельствует о явном угнетении иммунного ответа и плохом прогнозе.

Эндотелий тонко реагирует как на провоспалительные, так и на противовоспалительные сигналы, регулируя различные биологические процессы, включая сосудистый тонус, коагуляцию и тромбообразование, воспалительные и иммунные реакции, репарацию и целый ряд метаболических реакций организма [23, 46, 47]. Таким образом, понятие «эндотелиальная дисфункция» отражает генерализованное нарушение всех функций эндотелия, которое сопровождается расстройством регуляции сосудистого тонуса и проницаемости, увеличением прокоагулянтной, проагрегантной, антифибринолитической и провоспалительной активности эндотелиального слоя [36, 48, 49].

Одним их маркёров эндотелиальной дисфункции считается эндотелин, изменение содержания которого в сыворотке крови отражает тяжесть ССВР. В результате повреждения эндотелия развивается такой каскад патологических процессов, когда прогрессирует тканевая гипоксия, возникают глубокие нарушения в системе гемостаза и развивается ДВС-синдром, что в совокупности приводит к необратимым нарушениям функций всех органов и тканей [36, 50].

На экспериментальной модели эндотоксинемии как у приматов, так и у человека, эндотелиальная дисфункция сопровождалась легочной гипертензией, увеличением проницаемости сосудов микроциркуляторного русла в легочной ткани, угнетением работы миокарда [43].

Представления о прогрессировании инфекции в организме, от критериев ССВР до определения «септический шок», постоянно совершенствуются и в настоящий момент представлены

Таблица 2

Характеристика видов инфекционного процесса и критерии их диагностики

Table 2

Characteristics of types of infectious process and criteria for their diagnosis

Вид патологического процесса	Определение	Клинико-лабораторные критерии
Синдром системной воспалительной реакции (SIRS)	Системная реакция организма на воздействие различных сильных раздражителей (инфекция, травма, операция и др.)	Два или более признака: а) температура тела >38 °С или <36 °С; б) ЧСС >90/мин; в) ЧД >20/мин или гипервентиляция PaCO2 <32 мм рт. ст.; г) лейкоциты крови >12·10^9/л или <4·10^9/л, незрелые формы лейкоцитов >10 %
Локальная инфекция	Инфекционный очаг с синдромом (или без ССВР), не имеющие проявлений органно-системной дисфункции или микробной диссеминации из первичного очага	Местные клинические симптомы: гиперемия, боль, гипертермия, отек с ССВР или без него
Сепсис	Синдром ССВР инфекционной природы и остро возникшие признаки повреждения тканей и органов	Наличие очага инфекции, синдрома ССВР в сочетании с признаками органно-системной дисфункции в 2 и более баллов согласно шкале SOFA или без таковых при наличии отдаленных пиемических очагов
Септический шок	Сепсис с признаками тканевой и органной гипоперфузии	Гиперлактатемия – лактат плазмы крови более 2 ммоль/л, артериальная гипотония, не устраняющаяся при инфузионной терапии, необходимость назначения катехоламинов для поддержания СрАД более 65 мм рт. ст.

Примечание: существуют дополнительные критерии: а) синдром полиорганной недостаточности/дисфункции, проявляющийся в виде нарушений деятельности по двум и более системам органов; б) рефрактерный септический шок – это сохраняющаяся артериальная гипотония, несмотря на адекватную инфузию, инотропную и вазопрессорную терапию; ЧСС – частота сердечных сокращений; ЧД – частота дыхания.

в виде концепции «Seapsis-3» [51]. Основную когорту для данных исследований составили 148 907 человек с подозрением на инфекцию (n=74 453; n=74 454), из которых 6347 (4 %) умерли. Эти результаты отражены в постулатах консенсуса экспертов «The Third International Consensus Definitions for Sepsis and Septic Shock (Sepsis-3)» [52, 53], а краеугольные положения новейшей диагностической и лечебной программы при сепсисе были изложены в «The third edition of «Surviving Sepsis Campaign: International Guidelines for Management of Sever Sepsis and Septic Shock: 2012» [54]. Следует отметить, что это – итог деятельности самых разных отечественных медицинских сообществ высочайшего уровня, особенно таких, как Экспертный совет РАСХИ, Экспертный совет «Сепсис – 2016», специализированный сайт «Сепсис-3», где анализировались международные консенсусные определения сепсиса и септического шока (обзоры основных материалов). Немало среди них и зарубежных исследовательских центров: Европейское общество врачей-анестезиологов (ESA), Европейское общество интенсивной терапии (ESICM) и Общество критической медицины (SCCM), а также университеты Вашингтона, Торонто и Йены, «Guy's and St Thomas ' NHS Foundation Trust» (Лондон), Институт медицинских исследований им. Файнштейна, Хофстра-Норт-Шор – еврейская школа медицины Лонг-Айленда, детский медицинский центр Стивена и Александры Коэн (Нью-Йорк) и др. Это подчеркивает значимость рассматриваемой проблемы и качество полученных материалов.

Именно благодаря их многократным усилиям на международных и отечественных форумах и съездах дефиниции сепсиса совершенствовались и привели к выработке 3-го Международного консенсуса. На нем дано современное определение сепсиса: это патологический процесс, в основе которого лежит реакция организма в виде генерализованного (системного) воспаления в ответ на инфекцию различной природы в сочетании с остро возникшими признаками органной дисфункции и (или) доказательствами микробной диссеминации. Таким образом, был установлен важный постулат о том, что сепсиса без органной дисфункции не бывает, а оценка тяжести состояния септических больных должна основываться на степени тяжести органной дисфункции, а не на критериях системной воспалительной реакции. Для этого рекомендуется шкала SOFA, оцениваемая в 2 или более баллов [55]. При подозрении на развитие сепсиса для ранней госпитализации возможно использование шкалы quick SOFA (qSOFA), в которой используются только клинические показатели без лабораторных исследований: снижение уровня сознания до 13 и менее баллов шкалы комы Глазго, снижение систолического артериального давления менее 100 мм рт. ст., частота дыхания 22 и более.

Септический шок стал рассматриваться как «поднабор» сепсиса, при котором основные нарушения кровообращения, клеточного и метаболического обмена являются настолько глубокими, что существенно повышают вероятность неблагоприятного исхода. Клиническим критерием, определяющим такое состояние, детерминируется потребность в вазопрессорах.

Предлагаемые Б. Р. Гельфандом [55] терминология и критерии диагностики различных видов патологических реакций на инфекцию приведены в *табл. 2*.

Отметим, что дискриминантная и конвергентная валидность существующих клинических критериев и определений для больных с риском развития сепсиса могут изменяться по ходу наполнения больших баз данных различных когорт пациентов [4].

Таким образом, у больных с осложнениями острого холецистита в сочетании с МЖ признаки ССВР могут быть установлены как в виде септической клинической симптоматики, так и по нарастанию содержания в сыворотке крови целого ряда специфических биомаркёров, характеризующих иммунорегуляторные процессы и эндотелиальную дисфункцию. С их помощью можно определить ранние стадии развития данного патологического процесса.

SIRS сложно структурирован, имеет пять стадий, каждая из которых может иметь свои особенности изменения уровня в крови биомаркёров, а их можно использовать для определения степени тяжести воспалительных изменений в билиарной системе при МЖ, т. е. для оценки степени тяжести больного. Это является не менее важным, чем выявление прогрессирующей печеночной недостаточности. Синдром ССВР в сочетании с остро возникшими признаками повреждения собственных тканей и органов в дальнейшем приводит к сепсису, итогом которого является септический шок.

Конфликт интересов

Авторы заявили об отсутствии конфликта интересов.

Conflict of interest

The authors declare no conflict of interest.

Соответствие нормам этики

Авторы подтверждают, что соблюдены права людей, принимавших участие в исследовании, включая получение информированного согласия в тех случаях, когда оно необходимо, и правила обращения с животными в случаях их использования в работе. Подробная информация содержится в Правилах для авторов.

Compliance with ethical principles

The authors confirm that they respect the rights of the people participated in the study, including obtaining informed consent when it is necessary, and the rules of treatment of animals when they are used in the study. Author Guidelines contains the detailed information.

ЛИТЕРАТУРА

1. Прудков М. И. Экспресс-диагностика гнойно-деструктивных форм острого калькулезного холецистита // Хирургия. 2005. № 5. С. 32–34.
2. Kortram K., Ramshorst van B., Bollen T. L. et al. Acute cholecystitis in high risk surgical patients : percutaneous cholecystostomy versus laparoscopic cholecystectomy (CHOCOLATE trial) : Study protocol for a randomized controlled trial // Trials. 2012. Vol. 13. P. 7 Doi: 10.1186/1745-6215-13-7.
3. Rodríguez-Sanjuán J. C., Arruabarrena A., Sánchez-Moreno L. et al. Acute cholecystitis in high surgical risk patients : percutaneous cholecystostomy or emergency cholecystectomy? // Am. J. Surg. 2012. Vol. 204, № 1. P. 54–59. Doi: 10.1016/j.amjsurg.2011.05.013.
4. Halpin V. Acute cholecystitis // BMJ clinical evidence. Clin. Evid. 2014. Vol. 8. P. 411.
5. Song S. H., Kwon C. I., Jin S. M. et al. Clinical characteristics of acute cholecystitis with elevated liver enzymes not associated with choledocolithiasis // European Journal of Gastroenterology & Hepatology. 2014. Vol. 26. P. 452. Doi: 10.1097/MEG.0000000000000053.
6. Ansaloni L., Pisano M., Coccolini F. et al. 2016 WSES guidelines on acute calculous cholecystitis // World Journal of Emergency Surgery. 2016. Vol. 11. P. 25. Doi: 10.1186/s13017-016-0082-5.
7. Гальперин Э. И. Руководство по хирургии желчных путей / под ред. Э. И. Гальперина, П. С. Ветшева. 2-е изд. М. : Видар-М, 2009. 568 с.
8. Гальперин Э. И., Момунова О. Н. Классификация тяжести механической желтухи // Хирургия: Журн. им. Н. И. Пирогова. 2014. № 1. С. 5–9.
9. Гальперин Э. И., Татишвили Т. Т., Ахаладзе Г. Г. и др. Новые критерии оценки тяжести механической желтухи и гнойного холангита // Механическая желтуха : Тез. докл. межрегион. конф. хирургов. М., 1993. С. 19–20.
10. Сепсис в начале XXI века. Классификация, клинико-диагностическая концепция и лечение. Патологоанатомическая диагностика : практ. рук. / под ред. В. С. Савельева, Б. Р. Гельфанда. М. : Литтерра, 2006. 176 с.
11. Takada T. et al. TG13 : Updated Tokyo Guidelines for the management of acute cholangitis and cholecystitis // J. Hepatobiliary Pancreat. Sci. 2013. Vol. 20, № 1. P. 1–7. Doi: 10.1007/s00534-012-0566-y.
12. Solomkin J. S., Mazuski J. E., Bradley J. S. et al. Diagnosis and management of complicated intra-abdominal infection in adults and children : guidelines by the Surgical Infection Society and the Infectious Diseases Society of America // Surg. Infect. 2010. Vol. 11, № 1. P. 79–109. Doi: 10.1086/649554.
13. Гаджиев Дж. Н., Тагиев Э. Г., Гаджиев Н. Дж. Сравнительная оценка некоторых цитокинов в сыворотке крови и желчи у больных острым калькулезным холециститом // Хир. Украины. 2013. № 1. С. 62–65.
14. Журихин А. В., Кутуков В. Е. Системная воспалительная реакция при разных вариантах течения острого калькулезного холецистита // Цитокины и воспаление. 2011. № 2. С. 28–31.
15. Hajiyev J. N., Quliyev M. R., Huseynaliyev A. B. Changes in T- and B-immunity in the surgical treatment of acute calculous cholecystitis // Cərrahiyyə. 2011. Vol. 2. P. 84–88.
16. Kellum J. A., Kong L., Fink M. P. et al. GenIMS Investigators. Understanding the inflammatory cytokine response in pneumonia and sepsis : results of the Genetic and Inflammatory Markers of Sepsis (GenIMS) Study // Arch. Intern. Med. 2007. Vol. 167, № 15. P. 1655–1663. Doi: 10.1001/archinte.167.15.1655.
17. Frink M., Griensven van M., Kobbe P. et al. IL-6 predicts organ dysfunction and mortality in patients with multiple injuries // Scand. J. Trauma. Resusc. Emerg. Med. 2009. Vol. 17, № 1. P. 49–56. Doi: 10.1186/1757-7241-17-49.
18. Луцевич О. Э., Урбанович А. С., Амирханов А. А. Послеоперационные осложнения при остром холецистите и его осложненных формах у больных пожилого и старческого возраста // Моск. хирург. журн. 2012. № 6. С. 17–23.
19. Авдеева М. Г., Шубич М. Т. Патогенетические механизмы синдрома системного воспалительного ответа (обзор литературы) // Клин. лаборатор. диагностика. 2003. № 6. С. 3–10.
20. Гусев Е. Ю., Черешнев В. А., Юрченко Л. Н. Системное воспаление с позиции теории типового патологического процесса // Цитокины и воспаление. 2007. Т. 6, № 4. С. 9–21.
21. Sartelli M., Kluger Y., Ansaloni L. et al. Raising concerns about the Sepsis-3 definitions // World J. Emerg. Surg. 2018. № 13. P. 6. Doi: 10.1186/s13017-018-0165-6.
22. Козлов В. К. Иммунопатогенез и цитокинотерапия хирургического сепсиса. СПб. : Ясный свет, 2002. 48 с.
23. Kerlin B. A., Yan S. B., Isermann B. H. et al. Survival advantage associated with heterozygous factor V Leiden mutation in patients with severe sepsis and in mouse endotoxemia // Blood. 2003. Vol. 102, № 9. P. 3085–3092. Doi: 10.1182/blood-2003-06-1789.
24. The epidemiology of sepsis in the United States from 1979 through 2000 / G. S. Martin, D. M. Mannino, S. Eaton, M. Moss // N. Engl. J. Med. 2003. Vol. 348, № 16. P. 1546–1554. Doi: 10.1056/NEJMoa022139.
25. Bucala R. Series introduction : molecular and cellular basis of septic shock // J. Leukoc. Biol. 2004. Vol. 75. P. 398–402. Doi: 10.1189/jlb.1003486.
26. Turgeon A. F., Hutton B., Fergusson D. A. et al. Meta-analysis : intravenous immunoglobulin in critically ill adult patients with sepsis // Ann. Intern. Med. 2007. Vol. 146, № 3. P. 193–203. Doi: 10.7326/0003-4819-146-3-200702060-00009.
27. Dhainaut J. F., Yan S. B., Joyce D. E. et al. Treatment effects of drotrecogin alfa (activated) in patients with severe sepsis with or without overt disseminated intravascular coagulation // J. Thromb. Haemost. 2004. Vol. 2, № 11. P. 1924–3354. Doi: 10.1111/j.1538-7836.2004.00955.x.
28. Bhatia M. Acute pancreatitis as a model of SIRS // Front. Biosci. 2009. Vol. 14. P. 2042–2050. Doi: 10.2741/3362.
29. Sartelli M., Catena F., Di Saverio S. et al. Current concept of abdominal sepsis : WSES position paper // World J. Emerg Surg. 2014. Vol. 9, № 1. P. 22. Doi: 10.1186/1749-7922-9-22.
30. Sartelli M., Abu-Zidan F. M., Ansaloni L. et al. The role of the open abdomen procedure in managing severe abdominal sepsis : WSES position paper // World J. Emerg Surg. 2015. № 10. P. 35. Doi: 10.1186/s13017-015-0032-7.
31. Симбирцев А. С. Цитокины : классификация и биологические функции // Цитокины и воспаление. 2004. Т. 3, № 2. С. 16–21.
32. Кетлиниский С. А., Симбирцев А. С. Цитокины. СПб. : Фолиант, 2008. 33 с.
33. Band R. A., Gaieski D. F., Hylton J. H. et al. Arriving by emergency medical services improves time to treatment endpoints for patients with severe sepsis or septic shock // Acad. Emerg. Med. 2011. Vol. 18, № 9. P. 934–940. Doi: 10.1111/j.1553-2712.2011.01145.x.
34. Головкин А. С., Матвеева В. Г., Хуторная М. В. и др. Роль сывороточных цитокинов в патогенезе системного воспалительного ответа после аортокоронарного шунтирования в условиях искусственного кровообращения // Цитокины и воспаление. 2015. № 2. С. 58–64.
35. Relation of anti- to pro-inflammatory cytokine ratios with acute myocardial infarction / S. Biswas, P. K. Ghoshal, S. C. Mandal, N. J. Mandal // Korean J. Intern. Med. 2010. Vol 25, № 1. P. 44–50. Doi: 10.3904/kjim.2010.25.1.44.
36. Vignoli A., Marchetti M., Balducci D. et al. Differential effect of the low-molecular-weight heparin, dalteparin, and unfractionated heparin on microvascular endothelial cell hemostatic properties // Haematologica. 2006. Vol. 91, № 2. P. 207–214.
37. Andri R. P., Becher U. M., Frommold R. et al. Interleukin-6 is the strongest predictor of 30-day mortality in patients with cardiogenic shock due to

myocardial infarction // Critical Care. 2012. Vol. 16, № 4. P. 152–154. Doi: 10.1186/cc11467.
38. Гусев Е. Ю., Юрченко Л. Н., Черешнев В. А. и др. Варианты развития острого системного воспаления // Цитокины и воспаление. 2008. Т. 7, № 2. С. 9–17.
39. Xing Y. B., Dai L. M., Zhao Z. H. et al. Diagnostic and prognostic value of procalcitonin and common inflammatory markers combining SOFA score in patients with sepsis in early stage // Zhongguo Wei Zhong Bing JiJiu Yi Xue. 2008. Vol. 20, № 1. P. 23–28.
40. Bernard G. R., Vincent J. L., Laterre P. F. et al. Efficacy and safety of recombinant human activated protein C for severe sepsis // N. Engl. J. Med. 2001. Vol. 344, № 10. P. 699–709. Doi: 10.1056/NEJM200103083441001.
41. Хавинсон В. Х., Витковский Ю. А., Кузник Б. И. и др. Влияние тималина на иммунитет и содержание провоспалительных и противовоспалительных цитокинов при переломах длинных трубчатых костей, осложненных остеомиелитом // Иммунология. 2001. № 1. С. 22–25.
42. Черешнев В. А., Гусев Е. И. Иммунология воспаления : роль цитокинов // Мед. иммунология. 2001. Т. 3, № 3. С. 361–368.
43. Bennet A. M., Maarle van M. C., Hallqvist J. et al. Association of TNF-alpha serum levels and TNF-alpha promoter polymorphisms with risk of myocardial infarction // Atherosclerosis. 2006. № 187. P. 408–414. Doi: 10.1016/j.atherosclerosis.2005.09.022.
44. Lekkou A., Karakantza M., Mouzaki A. et al. Cytokine production and monocyte HLA-DR expression as predictors of outcome for patients with community-acquired severe infections // Clin. Diagn. Lab. Immunol. 2004. Vol. 11, № 1. P. 161–167. Doi: 10.1128/CDLI.11.1.161-167.2004.
45. Wunder C., Eichelbronner O., Roewer N. Are IL-6, IL-10 and PCT plasma concentrations reliable for prediction in severe sepsis? A comparison with APACHE II SAPS II // Inflamm. Res. 2004. Vol. 53, № 3. P. 158–163.
46. Козлов В. К. Сепсис, тяжелый сепсис, септический шок : патогенетическое обоснование диагноза, клиническая интерпретация, принципы и методология диагностики // Клинико-лаборатор. консилиум. 2014. № 2. С. 20–40.
47. Levi M., Poll T., B Her H. R. Bidirectional Relation Between Inflammation and Coagulation // Circulation. 2004. Vol. 109. P. 2698–2704. Doi: 10.1161/01.CIR.0000131660.51520.9A.
48. Oldstone M. B. A. Molecular Mimicty : infection inducing autoimune disease. Berlin : Springer, 2005. 166 p.
49. Ortel T. L. Acquired thrombotic risk factors in the critical care setting // Crit. Care Med. 2010. Vol. 38. P. 43–50. Doi: 10.1097/CCM.0b013e3181c9ccc8.
50. Sepsis, thrombosis and organ dysfunction / N. Semeraro, C. T. Ammollo, F. Semeraro, M. Colucci // Thromb. Res. 2012. Vol. 129, № 3. P. 290–295. Doi: 10.1016/j.thromres.2011.10.013.
51. Surviving sepsis campaign : international guidelines for management of severe sepsis and septic shock : 2012 // Crit. Care Med. J. 2013. Vol. 41, № 2. P. 580–637. Doi: 10.1097/CCM.0b013e31827e83af.
52. Shankar-Hari M., Bertolini G., Brunkhorst F. M. et al. Judging quality of current septic shock definitions and criteria // Crit Care. 2015. Vol. 19, № 1. P. 445. Doi: 10.1186/s13054-015-1164-6.
53. Shankar-Hari M., Deutschman C. S., Singer M. Do we need a new definition of sepsis? // Intensive Care Med. 2015. Vol. 41, № 5. P. 909–911. Doi: 10.1007/s00134-015-3680-x.
54. Singer M., Deutschman C. S., Seymour C. W. et al. The Third International Consensus Definitions for Sepsis and Septic Shock (Sepsis-3) // JAMA. 2016. Vol. 315, № 8. P. 801–810. Doi: 10.1001/jama.2016.0287.
55. Сепсис : классификация, клинико-диагностическая концепция и лечение / под ред. акад. РАН Б. Р. Гельфанда. 4-е изд., доп. и перераб. М. : Мед. информ. агентство, 2017. 408 с.

REFERENCES

1. Prudkov M. I. Ekspress-diagnostika gnoino-destruktivnykh form ostrogo kal'kuleznogo kholetsistita. Khirurgiya. 2005;(5):32–34. (In Russ.).
2. Kortram K., van Ramshorst B., Bollen T. L., Besselink M. G., Gouma D. J., Karsten T. et al. Acute cholecystitis in high risk surgical patients: percutaneous cholecystostomy versus laparoscopic cholecystectomy (CHOCOLATE trial): Study protocol for a randomized controlled trial. Trials. 2012;(13):7. Doi: 10.1186/1745-6215-13-7.
3. Rodríguez-Sanjuán J. C., Arruabarrena A., Sánchez-Moreno L., González-Sánchez F., Herrera L. A., Gómez-Fleitas M. Acute cholecystitis in high surgical risk patients: percutaneous cholecystostomy or emergency cholecystectomy?. Am J Surg. 2012;204(1):54–59. Doi: 10.1016/j.amjsurg.2011.05.013.
4. Halpin V. Acute cholecystitis. BMJ clinical evidence. Clin Evid. 2014;8:411.
5. Song S. H., Kwon C. I., Jin S. M., Park H. J., Chung C. W., Kwon S. W. et al. Clinical characteristics of acute cholecystitis with elevated liver enzymes not associated with choledocolithiasis. European Journal of Gastroenterology & Hepatology. 2014;(26):452. Doi: 10.1097/MEG.0000000000000053.
6. Ansaloni L., Pisano M., Coccolini F. et al. 2016 WSES guidelines on acute calculous cholecystitis. World Journal of Emergency Surgery. 2016;(11):25. Doi: 10.1186/s13017-016-0082-5.
7. Gal'perin E. I. Rukovodstvo po khirurgii zhelchnykh putei. 2-e izd. Ed. by E. I. Gal'perin, P. S. Vetshev. Moscow, Vidar-M, 2009:568. (In Russ.).
8. Gal'perin E. I., Momunova O. N. Klassifikatsiya tyazhesti mekhanicheskoi zheltukhi. Khirurgiya: Zhurnal im. N. I. Pirogova. 2014;(1):5–9. (In Russ.).
9. Gal'perin E. I., Tatishvili T. T., Akhaladze G. G. et al. Novye kriterii otsenki tyazhesti mekhanicheskoi zheltukhi i gnoinogo kholangita. Mekhanicheskaya zheltukha: Tezisy dokladov mezhregional'noi konferentsii khirurgov. Moscow, 1993:19–20. (In Russ.).
10. Sepsis v nachale XXI veka. Klassifikatsiya, kliniko-diagnosticheskaya kontseptsiya i lechenie. Patologoanatomicheskaya diagnostika: prakticheskoe rukovodstvo. Ed. by V. S. Savel'ev, B. R. Gel'fand. Moscow, Litterra, 2006:176. (In Russ.).
11. Takada T. et al. TG13: Updated Tokyo Guidelines for the management of acute cholangitis and cholecystitis. J Hepatobiliary Pancreat Sci. 2013;20(1):1–7. Doi: 10.1007/s00534-012-0566-y.
12. Solomkin J. S., Mazuski J. E., Bradley J. S., Rodvold K. A., Goldstein E. J., Baron E. J. et al. Diagnosis and management of complicated intra-abdominal infection in adults and children: guidelines by the Surgical Infection Society and the Infectious Diseases Society of America. Surg Infect. 2010;11(1):79–109. Doi: 10.1086/649554.
13. Gadzhiev Dzh. N., Tagiev E. G., Gadzhiev N. Dzh. Sravnitel'naya otsenka nekotorykh tsitokinov v syvorotke krovi i zhelchi u bol'nykh ostrym kal'kuleznym kholetsistitom. Khirurgiya Ukrainy. 2013;(1):62–65. (In Russ.).
14. Zhurikhin A. V., Kutukov V. E. Sistemnaya vospalitel'naya reaktsiya pri raznykh variantakh techeniya ostrogo kal'kuleznogo kholetsistita. Tsitokiny i vospalenie. 2011;(2):28–31. (In Russ.).
15. Hajiyev J. N., Quliyev M. R., Huseynaliyev A. B. Changes in T- and B-immunity in the surgical treatment of acute calculous cholecystitis. Cərrahiyyə. 2011;2:84–88.
16. Kellum J. A., Kong L., Fink M. P., Weissfeld L. A., Yealy D. M., Pinsky M. R., Fine J., Krichevsky A., Delude R. L., Angus D. C. GenIMS Investigators. Understanding the inflammatory cytokine response in pneumonia and sepsis: results of the Genetic and Inflammatory Markers of Sepsis (GenIMS) Study. Arch. Intern. Med. 2007;167(15):1655–1663. Doi: 10.1001/archinte.167.15.1655.
17. Frink M., van Griensven M., Kobbe P. et al. IL-6 predicts organ dysfunction and mortality in patients with multiple injuries. Scand. J. Trauma. Resusc. Emerg. Med. 2009;17(1):49–56. Doi: 10.1186/1757-7241-17-49.
18. Lutsevich O. E., Urbanovich A. S., Amirkhanov A. A. Posleoperatsionnye oslozhneniya pri ostrom kholetsistite i ego oslozhnennykh formakh u bol'nykh pozhilogo i starcheskogo vozrasta. Moskovskii khirurgicheskii zhurnal. 2012;(6):17–23. (In Russ.).
19. Avdeeva M. G., Shubich M. T. Patogeneticheskie mekhanizmy sindroma sistemnogo vospalitel'nogo otveta (obzor literatury). Klinicheskaya laboratornaya diagnostika. 2003;(6):3–10. (In Russ.).
20. Gusev E. Yu., Chereshnev V. A., Yurchenko L. N. Sistemnoe vospalenie s pozitsii teorii tipovogo patologicheskogo protsessa. Tsitokiny i vospalenie. 2007;6(4):9–21. (In Russ.).
21. Sartelli M., Kluger Y., Ansaloni L. et al. Raising concerns about the Sepsis-3 definitions. World J. Emerg. Surg. 2018;(13):6. Doi: 10.1186/s13017-018-0165-6.
22. Kozlov V. K. Immunopatogenez i tsitokinoterapiya khirurgicheskogo sepsisa. St. Petersburg, Yasnyi svet, 2002:48. (In Russ.).
23. Kerlin B. A., Yan S. B., Isermann B. H., Brandt J. T., Sood R., Basson B. R., Joyce D. E., Weiler H., Dhainaut J. F. Survival advantage associated with heterozygous factor V Leiden mutation in patients with severe sepsis and in mouse endotoxemia. Blood. 2003;102(9):3085–3092. Doi: 10.1182/blood-2003-06-1789.

24. Martin G. S., Mannino D. M., Eaton S., Moss M. The epidemiology of sepsis in the United States from 1979 through 2000. N. Engl. J. Med. 2003;348(16):1546–1554. Doi: 10.1056/NEJMoa022139.
25. Bucala R. Series introduction: molecular and cellular basis of septic shock. J. Leukoc. Biol. 2004;(75):398–402. Doi: 10.1189/jlb.1003486.
26. Turgeon A. F., Hutton B., Fergusson D. A., McIntyre L., Tinmouth A. A., Cameron D. W., Hébert P. C. Meta-analysis: intravenous immunoglobulin in critically ill adult patients with sepsis. Ann. Intern. Med. 2007;146(3):193–203. Doi: 10.7326/0003-4819-146-3-200702060-00009.
27. Dhainaut J. F., Yan S. B., Joyce D. E., Pettilä V., Basson B., Brandt J. T., Sundin D. P., Levi M. Treatment effects of drotrecogin alfa (activated) in patients with severe sepsis with or without overt disseminated intravascular coagulation. J. Thromb. Haemost. 2004;2(11):1924–3354. Doi: 10.1111/j.1538-7836.2004.00955.x.
28. Bhatia M. Acute pancreatitis as a model of SIRS. Front. Biosci. 2009;(14):2042–2050. Doi: 10.2741/3362.
29. Sartelli M., Catena F., Di Saverio S., Ansaloni L., Malangoni M., Moore E. E. et al. Current concept of abdominal sepsis: WSES position paper. World J Emerg Surg. 2014;9(1):22. Doi: 10.1186/1749-7922-9-22.
30. Sartelli M., Abu-Zidan F. M., Ansaloni L., Bala M., Beltrán M. A., Biffl W. L. et al. The role of the open abdomen procedure in managing severe abdominal sepsis: WSES position paper. World J Emerg Surg. 2015;(10):35. Doi: 10.1186/s13017-015-0032-7.
31. Simbirtsev A. S. Tsitokiny: klassifikatsiya i biologicheskie funktsii. Tsitokiny i vospalenie. 2004;3(2):16–21. (In Russ.).
32. Ketliniskii S. A., Simbirtsev A. S. Tsitokiny. St. Petersburg, Foliant, 2008: 33. (In Russ.).
33. Band R. A., Gaieski D. F., Hylton J. H. et al. Arriving by emergency medical services improves time to treatment endpoints for patients with severe sepsis or septic shock. Acad. Emerg. Med. 2011;18(9):934–940. Doi: 10.1111/j.1553-2712.2011.01145.x.
34. Golovkin A. S., Matveeva V. G., Khutornaya M. V. et al. Rol' syvorotochnykh tsitokinov v patogeneze sistemnogo vospalitel'nogo otveta posle aortokoronarnogo shuntirovaniya v usloviyakh iskusstvennogo krovoobrashcheniya. Tsitokiny i vospalenie. 2015;(2):58–64. (In Russ.).
35. Biswas S., Ghoshal P. K., Mandal S. C., Mandal N. J. Relation of anti- to pro-inflammatory cytokine ratios with acute myocardial infarction. Korean J Intern Med. 2010;25(1):44–50. Doi: 10.3904/kjim.2010.25.1.44.
36. Vignoli A., Marchetti M., Balducci D., Barbui T., Falanga A. Differential effect of the low-molecular-weight heparin, dalteparin, and unfractionated heparin on microvascular endothelial cell hemostatic properties. Haematologica. 2006;91(2):207–214.
37. Andri R. P., Becher U. M., Frommold R., Tiyerili V., Schrickel J. W., Nickenig G., Schwab J. O. Interleukin-6 is the strongest predictor of 30-day mortality in patients with cardiogenic shock due to myocardial infarction. Critical Care. 2012;16(4):152–154. Doi: 10.1186/cc11467.
38. Gusev E. Yu., Yurchenko L. N., Chereshnev V. A., Zotova N. V., Zhuravleva Yu. A., Zubova T. E., Rudnov V. A., Kuz'min V. V., Makarova N. P., Leiderman I. N., Levit D. A., Sukhanov V. A., Sipachev A. S., Brazhnikov A. Yu., Reshetnikova S. Yu., Zasorin A. A. Varianty razvitiya ostrogo sistemnogo vospaleniya. Tsitokiny i vospalenie. 2008;7(2):9–17. (In Russ.).
39. Xing Y. B., Dai L. M., Zhao Z. H. et al. Diagnostic and prognostic value of procalcitonin and common inflammatory markers combining SOFA score in patients with sepsis in early stage. Zhongguo Wei Zhong Bing JiJiu Yi Xue. 2008;20(1):23–28.
40. Bernard G. R., Vincent J. L., Laterre P. F., LaRosa S. P., Dhainaut J. F., Lopez-Rodriguez A., Steingrub J. S., Garber G. E., Helterbrand J. D., Ely E. W., Fisher C. J. Jr. Efficacy and safety of recombinant human activated protein C for severe sepsis. N. Engl. J. Med. 2001;344(10):699–709. Doi: 10.1056/NEJM200103083441001.
41. Khavinson V. Kh., Vitkovskii Yu. A., Kuznik B. I. i dr. Vliyanie timalina na immunitet i soderzhanie provospalitel'nykh i protivovospalitel'nykh tsitokinov pri perelomakh dlinnykh trubchatykh kostei, oslozhnennykh osteomielitom. Immunologiya. 2001;(1):22–25. (In Russ.).
42. Chereshnev V. A., Gusev E. I. Immunologiya vospaleniya: rol' tsitokinov. Meditsinskaya immunologiya. 2001;3(3):361–368. (In Russ.).
43. Bennet A. M., van Maarle M. C., Hallqvist J. et al. Association of TNF-alpha serum levels and TNF-alpha promoter polymorphisms with risk of myocardial infarction. Atherosclerosis. 2006;(187):408–414. Doi: 10.1016/j.atherosclerosis.2005.09.022.
44. Lekkou A., Karakantza M., Mouzaki A. et al. Cytokine production and monocyte HLA-DR expression as predictors of outcome for patients with community-acquired severe infections. Clin. Diagn. Lab. Immunol. 2004;11(1):161–167. Doi: 10.1128/CDLI.11.1.161-167.2004.
45. Wunder C., Eichelbronner O., Roewer N. Are IL-6, IL-10 and PCT plasma concentrations reliable for prediction in severe sepsis? A comparison with APACHE II SAPS II. Inflamm. Res. 2004;53(3):158–163.
46. Kozlov V. K. Sepsis, tyazhelyi sepsis, septicheskii shok: patogeneticheskoe obosnovanie diagnoza, klinicheskaya interpretatsiya, printsipy i metodologiya diagnostiki. Kliniko-laboratornyi konsilium. 2014;(2):20–40. (In Russ.).
47. Levi M., Poll T., B Her H. R. Bidirectional Relation Between Inflammation and Coagulation. Circulation. 2004;(109):2698–2704. Doi: 10.1161/01.CIR.0000131660.51520.9A.
48. Oldstone M. B. A. Molecular Mimicty: infection inducing autoimune disease. Springer, Germany, 2005:166.
49. Ortel T. L. Acquired thrombotic risk factors in the critical care setting. Crit. Care Med. 2010;38:43–50. Doi: 10.1097/CCM.0b013e3181c9ccc8.
50. Semeraro N., Ammollo C. T., Semeraro F., Colucci M. Sepsis, thrombosis and organ dysfunction. Thromb. Res. 2012;129(3):290–295. Doi: 10.1016/j.thromres.2011.10.013.
51. Surviving sepsis campaign: international guidelines for management of severe sepsis and septic shock: 2012. Crit. Care Med. J. 2013;41(2):580–637. Doi: 10.1097/CCM.0b013e31827e83af.
52. Shankar-Hari M., Bertolini G., Brunkhorst F. M. et al. Judging quality of current septic shock definitions and criteria. Crit Care. 2015;19(1):445. Doi: 10.1186/s13054-015-1164-6.
53. Shankar-Hari M., Deutschman C. S., Singer M. Do we need a new definition of sepsis? Intensive Care Med. 2015;41(5):909–911. Doi: 10.1007/s00134-015-3680-x.
54. Singer M., Deutschman C. S., Seymour C. W. et al. The Third International Consensus Definitions for Sepsis and Septic Shock (Sepsis-3). JAMA. 2016;315(8):801–810. Doi: 10.1001/jama.2016.0287.
55. Sepsis: klassifikatsiya, kliniko-diagnosticheskaya kontseptsiya i lechenie. Ed. by B. R. Gel'fand. 4th ed. Moscow, Meditsinskoe informatsionnoe agentstvo, 2017:408. (In Russ.).

Информация об авторах:

Федоров Владимир Эдуардович, доктор медицинских наук, профессор, профессор кафедры хирургии и онкологии, Саратовский государственный медицинский университет им. В. И. Разумовского (г. Саратов, Россия), ORCID: 0000-0002-4586-6591; **Захарова Наталия Борисовна**, доктор медицинских наук, профессор, профессор кафедры клинической лабораторной диагностики, Саратовский государственный медицинский университет им. В. И. Разумовского (г. Саратов, Россия); **Логвина Оксана Евгеньевна**, кандидат медицинских наук, доцент кафедры госпитальной хирургии, Кабардино-Балкарский государственный университет им. Х. М. Бербекова (г. Нальчик, Россия), ORCID: 0000-0001-7462-9993.

Information about authors:

Fedorov Vladimir E., Dr. of Sci. (Med), Professor, Professor of the Department of Surgery and Oncology, Saratov State Medical University named after V. I. Razumovsky (Saratov, Russia), ORCID: 0000-0002-4586-6591; **Zakharova Nataliya B.**, Dr. of Sci. (Med), Professor, Professor of the Department of Clinical Laboratory Diagnostics, Saratov State Medical University named after V. I. Razumovsky (Saratov, Russia); **Logvina Oksana E.**, Cand. of Sci. (Med.), Associate Professor of the Department of Hospital Surgery, Kabardino-Balkarian State University named after H. M. Berbekov (Nalchik, Russia), ORCID: 0000-0001-7462-9993.

© CC С. А. Алиев, Э. С. Алиев, 2020
УДК 616.381-002-06 : 616.341-008.64]-092-08.019.941
DOI: 10.24884/0042-4625-2020-179-6-101-106

СИНДРОМ ЭНТЕРАЛЬНОЙ НЕДОСТАТОЧНОСТИ: СОВРЕМЕННЫЕ ПОЛОЖЕНИЯ О ТЕРМИНОЛОГИИ, ПАТОГЕНЕЗЕ И ЛЕЧЕНИИ (обзор литературы)

С. А. Алиев*, Э. С. Алиев

Азербайджанский медицинский университет, г. Баку, Азербайджан

Поступила в редакцию 10.06.2020 г.; принята к печати 30.12.2020 г.

Представлен аналитический обзор литературы, посвященной патогенезу нарушений моторно-эвакуаторной функции кишечника, лежащих в основе синдрома энтеральной недостаточности (СЭН), развивающегося при различных острых интраабдоминальных хирургических заболеваниях. На основе многофакторного анализа данных литературы изложены различные патогенетические механизмы энтеральных дисфункций, обусловленных морфоструктурными изменениями стенки тонкой кишки, нарушениями ее местных защитных механизмов. Представлена суть современной концепции о патогенезе энтеральной недостаточности – энтерального дистресс-синдрома (ЭДС) – по данным литературы. Согласно новым воззрениям, ЭДС – это совокупность различных патогенетических механизмов, формирующихся вследствие дисрегуляции и дестабилизации биологических мембран тканевых структур кишечной стенки (особенно ее слизистой оболочки) и нарушения функционально-метаболического статуса кишечника, развивающихся при острых хирургических заболеваниях органов живота. Признание правомочности концепции позволит унифицировать терминологию и создать более доказательное и общепринятое учение о природе СЭН.

Ключевые слова: *синдром энтеральной недостаточности, распространенный гнойный перитонит, острая кишечная непроходимость, энтеральный дистресс-синдром, лечение*

Для цитирования: Алиев С. А., Алиев Э. С. Синдром энтеральной недостаточности: современные положения о терминологии, патогенезе и лечении (обзор литературы). *Вестник хирургии имени И. И. Грекова*. 2020;179(6):101–106. DOI: 10.24884/0042-4625-2020-179-6-101-106.

* **Автор для связи:** Автор для связи: Садай Агалар оглы Алиев, Азербайджанский медицинский университет, Азербайджан, Баку, ул. Братьев Мардановых, д. 100. E-mail: sadayaliyev1948@mail.ru.

ENTERAL INSUFFICIENCY SYNDROME: CURRENT PROVISIONS ABOUT THE TERMINOLOGY, PATHOGENESIS AND TREATMENT (review of literature)

Saday A. Aliev*, Emil S. Aliev

Azerbaijan Medical University, Baku, Azerbaijan

Received 10.06.2020; accepted 30.12.2020

An analytical review of the literature on the pathogenesis of disorders of the motor-evacuation function of the intestine, which underlies the enteral insufficiency syndrome (EIS), which develops in various acute intra-abdominal surgical diseases, is presented. On the basis of a multivariate analysis of literature data, various pathogenetic mechanisms of enteric dysfunctions caused by morphological and structural changes in the wall of the small intestine, violations of its local defense mechanisms are described. The essence of the modern concept of the pathogenesis of enteral insufficiency – enteral distress syndrome (EDS) according to the literature is presented. According to new views, EDS is a combination of various pathogenetic mechanisms that are formed as a result of dysregulation and destabilization of biological membranes of tissue structures of the intestinal wall (especially its mucous membrane) and a violation of the functional and metabolic status of the intestine, developing in acute surgical diseases of the abdominal organs. Recognition of the validity of the concept will allow unifying the terminology and creating more evidence-based and generally accepted teaching about the nature of EIS.

Keywords: *enteral insufficiency syndrome, general purulent peritonitis, acute intestinal obstruction, enteral distress syndrome, treatment*

For citation: Aliyev S. A., Aliev E. S. Enteral insufficiency syndrome: current provisions about the terminology, pathogenesis and treatment (review of literature). *Grekov's Bulletin of Surgery*. 2020;179(6):101–106. (In Russ.). DOI: 10. 24884/0042-4625-2020-179-6-101-106.

* **Corresponding author:** Saday A. Aliev, Azerbaijan Medical University, 100, Bratev Mardanovykh str., Baku, Azerbaijan. E-mail: sadayaliyev1948@mail.ru.

В ургентной абдоминальной хирургии большой интерес вызывает синдром энтеральной недостаточности (СЭН), развивающийся при различных острых хирургических заболеваниях органов брюшной полости. По традиционным научным положениям, СЭН представляет собой совокупность местных и общих проявлений нарушения моторной и эвакуаторной функций кишечника в виде стойкого пареза [1–8]. Ведущими патогенетическими механизмами, лежащими в основе этого патологического синдрома, являются нарушение базовой функциональной активности кишечника, в частности, нарушение барьерной функции, формирование эндотелиальной дисфункции и липидного дистресс-синдрома [9–15]. Клиническая манифестация СЭН характеризуется эндотоксиновой агрессией, обусловленной транслокацией токсинов и микроорганизмов из просвета кишечника в брюшную полость, портальный кровоток и системную гемоциркуляцию, интегральным отражением которой является развитие абдоминального сепсиса (АС) и полиорганной недостаточности (ПОН) [16–24]. Частота развития СЭН у больных с ургентной абдоминальной хирургической патологией, по данным литературы [1–6, 25–28], составляет 85–100 %.

Несмотря на большое число публикаций, посвященных СЭН, до настоящего времени нет фундаментальных исследований по изучению патогенетических механизмов энтеральных нарушений на уровне клеточных мембран энтероцитов, лежащих в основе дисрегуляции барьерной функции кишечника. Нет исчерпывающих сведений по установлению универсальности нарушений моторно-эвакуаторной функции кишечника при распространенном гнойном перитоните (РГП) и острой кишечной непроходимости (ОКН), а также патогенетической роли поражения слизистой оболочки [23, 29–37]. Такие клинические состояния, как синдром энтеральной недостаточности, синдром кишечной непроходимости, энтераргия и т. п., объединяемые в «синдром энтеральных нарушений», являются следствием тяжелых расстройств моторно-эвакуаторной функции желудочно-кишечного тракта при РГП и ОКН [4, 6, 10, 11].

Многочисленными исследованиями [6, 18, 20, 22, 23, 38–40] доказано, что насыщение и аккумуляция токсинов в организме при РГП и ОКН происходят из-за нарушения защитного барьера слизистой оболочки кишечника, избыточного и неконтролируемого скопления бактериальных токсинов в его просвете вследствие усиленной колонизации бактерий, в результате чего кишечник становится основным источником эндотоксикоза и главным пусковым механизмом в развитии АС и органно-системных повреждений. Исследованиями X. Sun et al. [23], Z. Z. Guo et al. [38] установлено, что нарушение барьерной функции слизистой оболочки и срыв энтерогематического потенциала кишечника на фоне РГП и ОКН приводят к появлению дополнительного источника эндогенной интоксикации. Впервые J. C. Marshall et al. [41] выдвинули гипотезу развития ПОН в результате повышения проницаемости слизистой оболочки кишечника, транслокации бактерий и их токсинов в портальный кровоток и системную гемоциркуляцию. По образному выражению авторов, при СЭН кишечник становится «недренированным абсцессом».

А. А. Узанкичяном и др. [12] изучены морфологические изменения в тонкой кишке у 54 больных с послеоперационным перитонитом, осложненным СЭН, и применена методика спонтанной фотохемилюминесценции для определения степени выраженности нарушения процессов перекисного окисления липидов (ПОЛ). По данным авторов, морфологические изменения в тканевых структурах тонкой кишки обусловлены развитием локального тромбогеморрагического (ДВС) синдрома вследствие глубоких дисциркуляторных расстройств, приводящих к дистрофически-десквамативным изменениям покровного эпителия во всей слизистой оболочке, нарушению процессов выработки слизи и местных антибактериальных защитных механизмов. По сведениям многих авторов [6, 12, 20, 25, 29, 34, 38, 42, 43], в патогенезе СЭН у больных с РГП ключевую роль играют стойкое нарушение регионарного кровотока, ишемия, гипоксия и повреждение интрамурального метасимпатического нервного аппарата, которые сопровождаются снижением биологической активности клеток APUD-системы, что проявляется подавлением синтеза серотонина, продуцируемого энтерохромаффинными клетками подслизистого слоя, передающего возбуждение от нервного синапса к гладкой, преимущественно кольцевидной, мускулатуре кишечника и обеспечивающего его нормальную моторную функцию. В условиях гипоксии и ишемии кишечной стенки снижается энергетический потенциал (дефицит АТФ) энтероцитов и активируются процессы ПОЛ, что сопровождается снижением барьерных свойств слизистой оболочки кишечника, приводя к транслокации микроорганизмов и их токсинов и реализации системных токсических эффектов. Б. М. Беликом [44] проведен сравнительный анализ результатов лечения 182 больных с РГП, осложненным СЭН, которые в зависимости от методов коррекции энтеральных нарушений были разделены на две группы. В 1-ю группу включены 92 пациента, у которых коррекция СЭН в послеоперационном периоде проводилась при помощи стандартной терапии с использованием традиционных медикаментозных методов стимуляции моторной активности кишечника, включая Прозерин и Метоклопрамид, в сочетании с пролонгированной эпидуральной блокадой. Вторую группу составили 90 больных, у которых в послеоперационном периоде стимуляция перистальтики кишечника проводилась препаратом серотонина адипината (Динатон). По данным автора, у преобладающего большинства ((95,5±1,2) %) пациентов 2-й группы клинические проявления СЭН купировались уже на 3–4-е сутки послеоперационного периода, тогда как в первой группе в эти же сроки лишь у (59,8±1,7) % больных СЭН имел тенденцию к разрешению, а у (40,2±1,3) % пациентов признаки стойкого пареза кишечника сохранялись. Изучение влияния серотонина-адипината на динамику изменений висцерального кровотока методом ультразвуковой допплерографии показало, что, начиная со 2–3-х суток после операции, у больных 2-й группы на фоне терапии с применением серотонина-адипината наблюдались достоверные различия в динамике восстановления кровотока по сосудам спланхнического бассейна по сравнению с аналогичными показателями в 1-й группе. Полученные автором результаты показывают, что одним из патогенетически значимых механизмов нарушения моторно-эвакуаторной функции кишечника и одной из ведущих причин формирования СЭН у больных с РГП является повреждение энтерохромаффинных структур тонкой кишки с угнетением синтеза серотонина, что приводит к нарушению моторно-эвакуаторной функции кишечника. В этих условиях была доказана эффективность применения серотонина-адипината в лечении пареза тонкой кишки и энтеральных расстройств в целом [45].

Х. Д. Таха и др. [18] изучены особенности течения СЭН у 98 больных с учетом стадийности РГП. Для объективной оценки тяжести течения СЭН в зависимости от стадии РГП авторы исследовали уровень прокальцитонина как маркёра сепсиса и изучали изменения индекса брюшной полости. По данным авторов, в токсической стадии РГП концентрация прокальцитонина достигает пикового уровня, составляя (87,1±1,067) нг/мл, а в терминальной стадии отмечается ее снижение в среднем до (15,4±1,748) нг/мл, что свидетельствует о депрессии иммунной системы. Авторами установлено, что у

больных РГП СЭН 2–3-й степени формируется в 76,6 % случаев. При этом констатирована прямая корреляционная связь между уровнем прокальцитонина, тяжестью РГП и степенью СЭН. Выявлено также статистически значимое увеличение индекса брюшной полости в зависимости от степени тяжести СЭН. Основываясь на опыте лечения 65 больных с разлитым перитонитом, В. И. Хрупкин и др. [28] декларируют, что современные представления о лечении больных с генерализованным внутрибрюшным гнойно-воспалительным процессом основываются на признании роли СЭН в развитии органных и системных расстройств. Путем корреляционного многофакторного анализа авторами выделены наиболее значимые клинико-лабораторные критерии и степени тяжести энтеральных нарушений, лежащих в основе предложенной ими классификации, согласно которой, различают три степени СЭН: I степень (компенсированная), II степень (субкомпенсированная), III степень (декомпенсированная). В настоящее время установлено, что активные кислородные радикалы и продукты ПОЛ способны индуцировать избыточную продукцию «провоспалительных» цитокинов (IL-1, IL-6, TNF-α) и других медиаторов воспаления [36, 43, 46–48]. По данным M. Overhans et al. [22] и N. T. Schwart et al. [49], кишечник является одним из основных источников продукции цитокинов во время эндотоксемии. T. Hendriks et al. [47] считают, что прогностически наиболее значимыми цитокинами при РГП и ОКН являются IL-6 и IL-8. D. Brealey et al. [21] установлено, что увеличение количества монооксид-азота (NO) ведет к избыточному образованию пероксинитрита (ONOO), нейтрализации протеинов матрикса митохондрий мышечного слоя тонкой кишки при РГП, что сопровождается нарушением функционально-метаболического статуса кишечника. Эти данные послужили основанием для изучения влияния янтарной кислоты Реамберина на функциональную активность митохондрий мышечного слоя тонкой кишки при РГП [50].

В последнее время ургентная абдоминальная хирургия ознаменовалась определением новой концепции о ведущих патогенетических механизмах развития СЭН и введением нового термина – «энтеральный дистресс-синдром» (ЭДС), характеризующего функционально-метаболический статус тонкой кишки при различных острых хирургических заболеваниях органов брюшной полости (РГП, ОКН, панкреонекроз) [31, 35]. В контексте определения понятия данная концепция не только расширяет традиционно устоявшиеся представления о генезе органно-системных повреждений, развивающихся при ургентных абдоминальных заболеваниях и сопровождающихся СЭН, но и способствует формированию принципиально нового воззрения на патогенез нарушений барьерной функции и механизмов дисрегуляции функционально-метаболического статуса кишечника, лежащих в основе энтеральных дисфункций. По современным представлениям, энтеральный дистресс-синдром – это совокупность патологических процессов, которая формируется на основе нарушений барьерной функции кишечника вследствие мембранодестабилизирующих явлений и способствует развитию системного эндотоксикоза и полиорганной дисфункции [31, 35]. Экспериментальными и клиническими исследованиями, проведенными в последние годы рядом авторов [31, 35], изучены функционально-метаболический статус кишечника при острой механической и паралитической (при РГП и панкреонекрозе) кишечной непроходимости, а также взаимосвязь нарушений барьерной функции с выраженностью мембранодестабилизирующих явлений в структурах кишечной стенки (особенно в ее слизистой оболочке). Выявлена сопряженность изменений метаболических процессов в различных слоях стенки тонкой кишки и выделены объективные критерии нарушения ее барьерной функции. Полученные результаты позволили авторам подвести научную базу под новую концепцию ЭДС при ОКН. Клинические исследования, проведенные А. П. Власовым и др. [31] с изучением патогенеза СЭН у 54 больных РГП (14), панкреонекрозом (18) и ОКН (22), выявили, что основным критерием определения «энтераргии» является состояние барьерной функции кишечника, которая авторами оценена по показателю теста «лактулоза/маннитол». При РГП через сутки соотношение «лактулоза/маннитол» повышалось более чем в 10,2 раза, при панкреонекрозе – более чем в 6,5 раза, при кишечной непроходимости – в 4,9 раза. Указанные изменения сопровождались значительным ростом в плазме крови уровня токсичных продуктов гидрофильной (в 1,8–2,4 раза) и гидрофобной (в 1,6–3,2 раза) природы. Значимые мембранодестабилизирующие явления в кишечнике подтверждались ростом в плазме первичных (на 89,2–267,5 %) и вторичных (на 67,8–217,4 %) продуктов ПОЛ. Авторами установлено, что применение малоинвазивных технологий (программированная лапароскопическая санация брюшной полости) в сочетании с внутрибрюшным и внутрикишечным введением антиоксиданта и антигипоксанта Ремаксола с электростимуляцией двенадцатиперстной кишки способствовало более быстрому восстановлению структурно-функционального состояния и барьерной функции кишечника, что проявлялось снижением выраженности СЭН и купированием эндогенной интоксикации. Разработанный лечебно-тактической алгоритм позволил авторам снизить уровень летальности в 2,3 раза и сократить срок госпитализации в 1,3 раза [17]. Результаты экспериментальных исследований по изучению липидного метаболизма в структурах стенки тонкой кишки позволили В. А. Шибитову и др. [35] выявить, что формирующаяся при остром перитоните гипоксия ассоциируется с интенсификацией и дисбалансом процессов ПОЛ. Авторами установлено, что в начале заболевания метаболические нарушения в кишечной стенке характеризуются преобладанием гипоксии в слизистом слое, усилением процессов ПОЛ в серозно-мышечном слое. По данным авторов, интенсификация процессов ПОЛ сопровождалась повышением концентрации диеновых, триеновых конъюгат и малонового диальдегида относительно нормы в серозно-мышечном слое тонкой кишки. В слизистом слое также регистрировалось увеличение уровня указанных показателей сравнительно с исходными значениями. На основании полученных результатов авторы пришли к выводу, что в патогенезе энтеральной недостаточности, развивающейся при остром перитоните, ключевую роль играют изменения состава основных мембранообразующих липидов и увеличение уровня детергентных форм липидов, обладающих хаотропным действием. Совокупность нарушения липидного метаболизма лежит в основе дестабилизации биологических мембран тканевых структур кишечной стенки.

Таким образом, анализ данных литературы отчетливо свидетельствует об актуальности проблемы СЭН. Данные, представленные инициаторами новой концепции о патогенезе СЭН, и введение в терминологию понятия «энтеральный дистресс-синдром», отображающего совокупность патологических процессов, формирующихся на основе нарушения функционально-метаболического статуса кишечника вследствие мембранодестабилизирующих изменений в клеточных структурах кишечной стенки, представляются весьма перспективными. Практическая значимость предлагаемой концепции состоит в том, что авторами [31, 35] доказан безусловный приоритет обязательного морфофункционального нарушения структур кишечной стенки с преимущественным поражением ее слизистой оболочки в формировании СЭН. Многие вопросы этой проблемы, касающиеся усовершенствования диагностических критериев, стратегии лечения, в том числе разработки

патогенетически обоснованной мембраностабилизирующей терапии СЭН, остаются до конца не решенными, что диктует необходимость проведения дальнейших исследований.

Конфликт интересов

Авторы заявили об отсутствии конфликта интересов.

Conflict of interest

The authors declare no conflict of interest.

Соответствие нормам этики

Авторы подтверждают, что соблюдены права людей, принимавших участие в исследовании, включая получение информированного согласия в тех случаях, когда оно необходимо, и правила обращения с животными в случаях их использования в работе. Подробная информация содержится в Правилах для авторов.

Compliance with ethical principles

The authors confirm that they respect the rights of the people participated in the study, including obtaining informed consent when it is necessary, and the rules of treatment of animals when they are used in the study. Author Guidelines contains the detailed information.

ЛИТЕРАТУРА

1. Гаин Ю. М., Леонович С. И., Алексеев С. А. Энтеральная недостаточность при перитоните : теоретические и практические аспекты, диагностика и лечение. Молодечно, 2001. 265 с.
2. Blaser A. R., Ploegmakers I., Benoit M. Acute intestinal failure : International multicenter point-of-prevalence study // Clin. Nutr. 2020. Vol. 39, № 1. P. 151–158. Doi: 10.1016/j.clnu.2019.01.005.18.
3. Дибиров М. Д., Алиев А. М., Талханов В. М. Синдром кишечной недостаточности и его коррекция при панкреатогенном эндотоксикозе // Врач скорой помощи. 2014. № 1. С. 58–64.
4. Синдром кишечной недостаточности в неотложной абдоминальной хирургии / А. С. Ермолов, Т. С. Попова, Г. Е. Пахомова, Н. С. Утешев. М. : Медэксперт, 2005. 460 с.
5. Македонская Т. П., Пахомова Г. В., Попова Т. С. и др. Лечение синдрома кишечной не-достаточности у больных с перитонитом // Хирургия. 2004. № 10. С. 31–33.
6. Савельев В. С., Лубянский В. Г., Петухов В. А. и др. Дисметаболические последствия синдрома кишечной недостаточности в абдоминальной хирургии // Анналы хир. 2005. № 6. С. 46–54.
7. Хрупкин В. И., Алексеев С. А. Синдром энтеральной недостаточности у больных с распространенным перитонитом : оценка степени тяжести и исхода процесса // Вестн. хир. им. И. И. Грекова. 2004. № 2. С. 46–49.
8. Huang J. C., Yeh C. C., Hsich C. H. Laproscopic management for Seprafilm-induced sterile peritonitis with paralytic ileus of 2 cases // J. Minim. Invasive Gynecol. 2012. Vol. 19, № 5. P. 663–666.
9. Петухов В. А. Липидный дистресс-синдром. Диагностика и принципы лечения. Пособие для врачей / под ред. В. С. Савельева. М. : ВЕДИ, 2003. 88 с.
10. Mapesa J. O., Maxwell A. L., Ryan E. P. An exposome perspective on environmental enteric dysfunction // Environ. Health Perspect. 2016. Vol. 124, № 8. P. 1121–1126. Doi: 10.1289/ehp.1510459.
11. Косинец В. А. Синдром энтеральной недостаточности : патогенез, современные принципы диагностики и лечения // Новости хир. 2008. Т. 16, № 2. С. 130–138.
12. Узанкичян А. А., Асатрян А. Р., Закарян А. Е. и др. К вопросу изучения патогенеза энтеральной недостаточности у больных с распространенным послеоперационным перитонитом // Хирургия. 2010. № 11. С. 42–47.
13. Denno D. M., Tarr P. I., Nataro J. P. Environmental enteric dysfunction : a case definition for intervention trials // Am. J. Trop. Med. Hyg. 2017. Vol. 97, № 6. P. 1643–1646. Doi: 10.4269/ajtmh17-0183.
14. Pathophysiologie der Peritonitis / K. Beyer, P. Menges, W. Kessler, C.-D. Heidecke // Der Chirurg. 2016. Vol. 87, № 1. P. 5–12.
15. The effect of hypoxia/reoxygenation on the cellular function of intestinal epithelial cells / D. Z. Xu, Q. Lu, R. Kibicka, E. A. Deitch // J. Trauma. 1999. № 46. P. 280–285.
16. Алексеев С. А. Абдоминальный хирургический сепсис. Минск : Юнипак, 2005. 256 с.
17. Власов А. П., Салахов Э. К., Шибитов В. А. и др. Комплексный подход к коррекции энтеральной недостаточности в раннем послеоперационном периоде // Хирургия. 2016. № 5. С. 52–58. Doi: 10.17116/hirurgia 2016 5 52-58.
18. Особенности течения синдрома энтеральной недостаточности у пациентов с распространенным перитонитом / Х. Д. Таха, А. Е. Аллниази, А. К. Амаханов, А. С. Инютин // Казан. мед. журн. 2015. Т. 96, № 4. С. 489–492. Doi: 10.177550/KMJ 2015-489.
19. Милюков В. Е., Шарифова Х. М. Полиорганные проявления печеночной неостаточности при острой тонкокишечной непроходимости // Хирургия. 2019. № 9. С. 73–79. Doi: 10.17116/hirurgia 201909173.
20. Zhang F., Tong L., Qiao H. et al. Taurine attenuates multiple organ injury induced by intestinal ishemia-reperfusion in rats // Surg. Res. 2008. Vol. 149, № 1. P. 101–109. Doi: 10.1016/j.jss. 2007. 12.781.
21. Brealey D., Brand M., Hargreaves I. et al. Association between mitochondrial disfunction and severity and outcome of septic shock // Lancet. 2002. Vol. 360, № 9328. P. 219–223.
22. Mechanisms ofpolymicrobial sepsis-induced ileus / M. Overhaus, S. Togel, M. A. Perrone, A. J. Baner // Am. J. Physiol. Gastrointestin. Liver Physiol. 2004. Vol. 287, № 3. P. 685–694.
23. Sun X., Shao Y., Jin Y. et al. Melatonin reduces bacterial translocation by preventing damage to the intestinal mucosa in an experimental severe acute pancreatitis rat model // Exp. Ther. Med. 2013. Vol. 6, № 6. P. 1343–1349.
24. Xu D. Z., Lu Q., Quillery D. et al. Mechanizmz of endotoxin – induced intestinal injury in a hyperdynamic model of sepsis // J. Trauma. 1993. № 34. P. 676–683.
25. Руммо О. О. Интраинтестинальная терапия синдрома энтеральной недостаточности при перитоните, кишечной непроходимости и деструктивном панкреатите // Мед. журн. 2000. № 2 (28). С.15–19.
26. Yoseph B. P., Klingensmith N. J., Liang Z. et al. Mechanisms of intestinal barrier dysfunction in sepsis // Shock. 2016. Vol. 46, № 1. P. 52–59. Doi: 10.1097/ SHK0000000000000565.
27. Коррекция интестинального статуса у больных с распространенным перитонитом / В. В. Кирковский, С. И. Третьяк, А. Е. Мерзляков, О. О. Руммов // Хирургия. 2000. № 9. С. 11–15.
28. Хрупкин В. И., Ханевич М. Д., Шестопалов А. Е. и др. Энтеральная терапия синдрома кишечной недостаточности у больных перитонитом // Вестн. хир. им. И. И. Грекова. 2003. Т. 162, № 6. С. 16–19.
29. Carlson G. L. Surgical management of intestinal failure // Proceeding of the nutrition Society. 2003. Vol. 62. P. 711–718.
30. Deshpande A., Pasupuleti V., Thota P. et al. Acid-supressive therapy is associated with spontaneous bacterial peritonitis in cirrhotic patients : a meta-analysis // J. Gastroenterol. Hepatol. 2013. Vol. 28. P. 235–242.
31. Власов А. П., Трофимов В. А., Григорьева Т. И. и др. Энтеральный дистресс-синдром в хирургии : понятие, патогенез, диагностика // Хирургия. 2016. № 11. С. 48–53.
32. Klek S., Forbes A., Gabe S. et al. Management of acute intestinal failure : A position paper from the European Society for Clinical Nutrition and Metabolism (ESPEN). Special Interest Group // Clinical Nutrition. 2016. № 35. P. 1209–1218. Doi: 10.1016/j.clnu2016.04.009.
33. Assessment and management of patients with intestinal failure : a multidisciplinary approach / J. T. Grainger, Y. Maeda, S. C. Donnelly, C. J. Vaizey // Clin. Exp. Gastroenterol. 2018. № 11. P. 233–241. Doi: 10.2147/CEG.S 122868.
34. Воронков Д. Е., Костырной А. В., Баранников К. В. Коррекция нарушений микроциркуляции и обменных процессов, профилактика синдрома энтеральной недостаточности при перитоните // Таврический медико-биол. вестн. 2013. № 16 (64). С. 34–38.
35. Шибитов В. А., Власова Т. И., Полозова П. А. др. Патогенетические аспекты энтеральной недостаточности // Фундамент. исслед. 2012. № 4 (ч. 1). С. 152–156. URL: http:/www.fundamental-research. ru/ru/article/ view?id= 29734 (дата обращения:: 01.03.2012).
36. Schultz K., Sommer O., Jargon D. et al. Cytokine and radical inhibition in septic intestinal barrier failure // Journal of Surgical Research. 2015. Vol. 193, № 2. P. 831–840.
37. Sun Z., Wang X., Deng X. et al. Phagocytic and intestinal endothelial and epithelial barrier function during the early stage of small intestinal ischemia and perfusion injur // Shok. 2000. Vol. № 3. P. 209–216.

38. Guo Z. Z., Wange P., Yi Z. H. The crosstalk between gut inflammation and gastrointestinal disorders during pancreatitis // Curr. Pharm. Des. 2014. Vol. 20, № 7. P. 1051–1062.
39. Kalff J. C. Surgical manipulation of the gut elicits and intestinal muscularis inflammatory response resulting in postsurgical ileus // Ann. Surg. 2007. № 1. P. 228–232.
40. Pastores S. M., Katz D. P., Kvetan V. Splanchnic ischemia and gut mucosal injury sepsis and the multiple organ dysfunction syndrome // Amer. J. Gastroenterol. 1996. Vol. 91, № 9. P. 1697–1710.
41. Marshall J. C., Christon N. V., Meakins J. L. The gastrointestinal tract. The "undreined abscess" of multiple organ failure // Ann. Surg. 1993. Vol. 218, № 2. P. 111–119.
42. Drewe J., Berlinger C., Fricker G. Effect of ischemia on intestinal permeability // Eur. J. Clin. Invest. 2000. Vol. 31, № 2. P. 138–144.
43. Grotz M. R., Deitch E. A., Ding J. et al. Intestinal cytokine response after gut ishemia : role of gut barrier failure // Ann. Surg. 1999. Vol. 229, № 4. P. 478–486.
44. Белик Б. М. Оценка клинической эффективности препарата серотонина-адипината в лечении и профилактики синдрома энтеральной недостаточности при распространенном перитоните // Хирургия. 2016. № 9. С. 76–82.
45. Симоненко А. П., Федоров В. Д. Профилактика и лечение серотониновой недостаточности у хирургических больных // Хирургия. 2003. № 3. С. 76–80.
46. Cytokine-induced alterations of gastrointestinal motility in gastrointestinal discords / H. Akiho, E. Ihara, Y. Motomura, K. Nakamura // World. J. Gastrointest. Pathophysol. 2011. Vol. 2. № 5. P. 72–81.
47. Hendriks T., Bleichordt J. M., Lomme R. M. et al. Peritoneal cytokines predict mortality after surgical treatment of secondary peritonitis in the rat // J. Am. Coll. Surg. 2010. Vol. 211, № 2. P. 263–270.
48. Christopher T. Capaldo, Asma Nusrat. Cytokine regulation of tight junctions // Biochemica et Biophysica Acta (BBA) – Biomembranes. 2009. Vol. 1788, № 4. P. 864–871. Doi: 10.1016/j.bbamem.2008.08.027.
49. Schwart N. T., Engel B., Eskandari M. K. et al. Lypopolysaccharide preconditioning and cross-tolerance : the induction of protective mechanisms for rat intestinal ileus // Gastroenterology. 2002. Vol. 123, № 2. P. 586–598.
50. Косинец В. А. Влияние препарата янтарной кислоты «Реамберина» на функциональную активность митохондрий мышечного слоя тонкой кики при распространенном гнойном перитоните // Новости хир. 2007. Т. 15, № 4. С. 8–15.

REFERENCES

1. Gain Yu. M., Leonovich S. I., Alekseev S. A. Enteral'naya nedostatochnost' pri peritonite: teoreticheskie i prakticheskie aspekty, diagnostika i lechenie. Molodechno, 2001:265. (In Russ.).
2. Blaser A. R., Ploegmakers I., Benoit M. Acute intestinal failure: International multicenter point-of-prevalence study // Clin. Nutr. 2020;39(1):151–158. Doi: 10.1016/j.clnu.2019.01.005.18.
3. Dibirov M. D., Aliev A.M., Talkhanov V. M. Sindrom kishechnoj nedostatochnosti i ego korreksija pri pankreatogennom endotoksikoze. Vrach skoroj pomoshi. 2014;(1):58–64. (In Russ.).
4. Ermolov A. S., Popova T. S., Pahomova G. E., Uteshev N. S. Sindrom kishechnoj nedostatochnosti v neotlozhnoj abdominal'noj khirurgii. Moscow, Medekspert, 2005:460. (In Russ.).
5. Makedonskaja T. P., Pahomova G. V., Popova T. S., Selina I. E., Skvorsova A. V. Lechenije sindroma kishechnoj nedostatochnosti u bol'nyh s peritonitom. Khirurgija. 2004;(10):31–33. (In Russ.).
6. Savel'jev V. S., Lubjanskij V. Q., Petuhov V. A., Son D. A., Romanenko K. V., Mironov A. V. Dismetabolicheskie posledstvija sindroma kishechnoj nedostatochnosti v abdominalnoj khirurgii. Annaly khirurgii. 2005;(6):46–54. (In Russ.).
7. Hrupkin V. I., Alekseev S. A. Sindrom enteral'noj nedostaochnosti u bol'nyh s rasprostranennym peritonitom: ocsenka stepeni tyazhesti i ishoda processa. Vestnik khirurgii im. I. I. Grekova. 2004;(2):46–49. (In Russ.).
8. Huang J. C., Yeh C. C., Hsich C. H. Laproscopic management for Seprafilm-induced sterile peritonitis with paralytic ileus of 2 cases. J. Minim. Invasive Gynecol. 2012;19(5):663–666.
9. Petuhov V. A. Lipidnyj distress-sindrom. Diagnostika i printsipy lechenija. Posobie dlja vrachej. Ed. by V. S. Savel'ev. Moscow, VEDI, 2003:88. (In Russ.).
10. Mapesa J. O., Maxwell A. L., Ryan E. P. An exposome perspective on environmental enteric dysfunction // Environ. Health Perspect. 2016; 124(8): 1121–1126. Doi: 10.1289/ehp.1510459.
11. Kosinetc V. A. Sindrom enteral'noy nedostatochnosti: patogenez, sovremennye printcipy diagnostiki i lecheniya. Novosti khirurgii. 2008; 16(2):130–138. (In Russ.).
12. Uzankichyan A. A., Asatryan A. R., Zakaryan A. E., Mhitaryan A. G., Akopyan G. R., Pogosyan G. A., Zakaryan Z. A., Minasyan A. A. K voprosu izuchenija patogeneza enteral'noj nedostatochnosti u bol'nyh s rasprostranennym posleoperacionnym peritonitom. Khirurgija. 2010;(11):42–47. (In Russ.).
13. Denno D. M., Tarr P. I., Nataro J. P. Environmental enteric dysfunction: a case definition for intervention trials // Am. J. Trop. Med. Hyg. 2017; 97(6):1643–1646. Doi: 10.4269/ajtmh17-0183.
14. Beyer K., Menges P., Kessler W., Heidecke C.-D. Pathophysiologie der Peritonitis. Der Chirurg. 2016;87(1):5–12.
15. Xu D. Z., Lu Q., Kibicka R., Deitch E. A. The effect of hypoxia/reoxygenation on the cellular function of intestinal epithelial cells. J. Trauma. 1999;(46):280–285.
16. Alekseev S. A. Abdominal'nyj khirurgicheskij sepsis. Minsk, Yunipak, 2005:256. (In Russ.).
17. Vlasov A. P., Salahov E. K., Shibitov V. A., Vlasov P. A., Bolotskih V. A. Kompleksnyj podhod k korrekcii enteral'noj nedostatochnosti v rannem posleoperacionnom periode. Khirurgija. 2016;(5):52–58. (In Russ.). Doi: 10.17116/hirurgia 2016 5 52-58.
18. Takha Kh. D.,Allniazi A. E., Amakhanov A. K., Inyutin A. S. Features of enteric insufficiency syndrome in patients with widespread peritonitis // Kazan Medical Journal. 2015;96(4):489–492. (In Russ). Doi: 10.177550/KMJ 2015-489.
19. Milyukov V. E., Sharifova Kh. M. Multiple organ manifestations of liver failure in acute small bowel obstruction // Pirogov Journal of Surgery. 2019;(9):73–79. (In Russ). Doi: 10.17116/hirurgia 201909173.
20. Zhang F., Tong L., Qiao H., Dong X., Qiao G., Jiang H., Sun X. Taurine attenuates multiple organ injury induced by intestinal ishemia-reperfusion in rats // Surg. Res. 2008;149(1):101–109. Doi: 10.1016/j.jss. 2007. 12.781.
21. Brealey D., Brand M., Hargreaves I., Heales S., Land J., Smolenski R., Davies N. A., Cooper C. E., Singer M. Association between mitochondrial disfunction and severity and outcome of septic shock. Lancet. 2002; 360(9328):219–223.
22. Overhaus M., Togel S., Perrone M. A., Baner A. J. Mechanisms ofpolymicrobial sepsis-induced ileus. Am. J. Physiol. Gastrointestin. Liver Physiol. 2004;287(3):685–694.
23. Sun X., Shao Y., Jin Y., Huai J., Zhou Q., Huang Z., Wu J. Melatonin reduces bacterial translocation by preventing damage to the intestinal mucosa in an experimental severe acute pancreatitis rat model. Exp. Ther. Med. 2013;6(6):1343–1349.
24. Xu D. Z., Lu Q., Quillery D., Cruz N., Berg R. D., Deitch E. A. Mechanizmz of endotoxin – induced intestinal injury in a hyperdynamic model of sepsis. J. Trauma. 1993;34:676–683.
25. Rummo O. O. Intraintestinal'naya terapiya sindroma enteral'noy nedostatochnosti pri peritonite, kishechnoy neprokhodimosti i destruktivnom pankreatite. Meditcinskiy zhurnal. 2000;2(28):15–19. (In Russ.).
26. Yoseph B. P., Klingensmith N. J., Liang Z., Breed E. R., Burd E. M., Mittal R., Dominguez J. A., Petrie B., Ford M. L., Coopersmith C. M. Mechanisms of intestinal barrier dysfunction in sepsis // Shock. 2016; 46(1):52–59. Doi: 10.1097/ SHK0000000000000565.
27. Kirkovskiy V. V., Tret'yak S. I., Merzlyakov A. E., Rummov O. O. Korrekciya intestnal'noqo statusa u bol'nyh s rasprostranennym peritonitom. Khirurgiya. 2000;(9):11–15. (In Russ.).
28. Hrupkin V. I., Hanevich M. D., Shestopalov A. E., Shpak E. G., Starokon' P. M. Enteral'naja terapija sindroma kishechnoj nedostatochnostiu bol'nyh peritonitom. Vestnik khirurgii im. I. I. Grekova. 2003;162(6):16–19. (In Russ.).
29. Carlson G. L. Surgical management of intestinal failure. Proceeding of the nutrition Society. 2003;(62):711–718.
30. Deshpande A., Pasupuleti V., Thota P., Pant C., Mapara S., Hassan S., Rolston D. D., Sferra P. J., Hernandez A. V. Acid-supressive therapy is associated with spontaneous bacterial peritonitis in cirrhotic patients: a meta-analysis. J. Gastroenterol Hepatol. 2013;(28):235–242.

31. Vlasov A. P., Trofimov V. A., Grigor'eva T. I., Shibitov V. A., Vlasov P. A. Enteral'nyj di-stress-sindrom v khirurgii: ponyatie, patogenez, diagnostika. Khirurgija. 2016;(11):48–53. (In Russ.). Doi: 10.17116/hirurgia2016 1148-53.
32. Klek S., Forbes A., Gabe S., Holst M., Wanten G., Irtum O., Damink S. O., Panisic-Sekeljic M., Pelaez R. B., Pironi L., Blaser A. R. et al. Management of acute intestinal failure: A position paper from the European Society for Clinical Nutrition and Metabolism (ESPEN). Special Interest Group // Clinical Nutrition. 2016;(35):1209–1218. Doi: 10.1016/j.clnu2016.04.009.
33. Grainger J. T. Maeda Y., Donnelly S. C., Vaizey C. J. Assessment and management of patients with intestinal failure: a multidisciplinary approach // Clin Exp Gastroenterol. 2018;(11):233–241. Doi: 10.2147/CEG.S 122868.
34. Voronkov D. E., Kostyrnoj A. V., Barannikov K. V. Korrekcija narushenij mikrosirkuljacii i obmennyh processov, profilaktika sindroma enteral'noj nedostatochnosti pri peritonite. Tavriches-kij mediko-biologicheskij vestnik. 2013;16(64):34–38. (In Russ.).
35. Shibitov V. A., Vlasova T. I., Polozova P. A., Vlasov P. A., Anaskin S. G., Matveeva M. V. Pathogenetic aspects of enteric insufficiency // Fundamental Research. 2012;4(part 1):152–156. (In Russ.). Available at: http:/ www.fundamental-research. ru/ru/article/ view?id= 29734 (accessed: 01.03.2012).
36. Schultz K., Sommer O., Jargon D., Utzolino S., Clement H.W., Strate T., Dobschuets E. Cytokine and radical inhibition in septic intestinal barrier failure. Journal of Surgical Research. 2015;193(2):831–840.
37. Sun Z., Wang X., Deng X., Börjesson A., Wallen R., Hallberg E., Andersson R. Phagocytic and intestinal endothelial and epithelial barrier function during the early stage of small intestinal ischemia and perfusion injur. Shok. 2000;(3):209–216.
38. Guo Z. Z., Wange P., Yi Z. H. The crosstalk between gut inflammation and gastrointestinal disorders during pancreatitis. Curr. Pharm. Des. 2014;20(7):1051–1062.
39. Kalff J. C. Surgical manipulation of the gut elicits and intestinal muscularis inflammatory response resulting in postsurgical ileus. Ann. Surg. 2007;(1):228–232.
40. Pastores S. M., Katz D. P., Kvetan V. Splanchnic ischemia and gut mucosal injury sepsis and the multiple organ dysfunction syndrome. Amer. J. Gastroenterol. 1996;91(9):1697–1710.
41. Marshall J. C., Christon N. V., Meakins J. L. The gastrointestinal tract. The "undreined abscess" of multiple organ failure. Ann. Surg. 1993; 218(2):111–119.
42. Drewe J., Berlinger C., Fricker G. Effect of ischemia on intestinal permeability. Eur. J. Clin. Invest. 2000;31(2):138–144.
43. Grotz M. R., Deitch E. A., Ding J., Xu D., Huang Q., Regel G. Intestinal cytokine response after gut ishemia. role of gut barrier failure. Ann. Surg. 1999;229(4):478–486.
44. Belik B. M. Ocenka klinicheskoj effektivnosti preparata serotonina-adipinata v lechenii i profilaktiki sindroma enteral'noj nedostatochnosti pri rasprostranennom peritonite. Khirurgija. 2016;(9):76–82. (In Russ.). Doi: 10. 17116/hirurgia2016 976-82.
45. Simonenko A. P., Fedorov V. D. Profilaktika i lechenije serotoninovoj nedostatochnosti u khirurgicheskih bol'nyh. Khirurgija. 2003;(3):76–80. (In Russ.).
46. Akiho H., Ihara E., Motomura Y., Nakamura K. Cytokine-induced alterations of gastro-intestinal motility in gastrointestinal discords. World. J. Gastrointest. Pathophysol. 2011;2(5):72–81.
47. Hendriks T., Bleichordt J. M., Lomme R. M., De Man B. M., van Goor H., Buyne O. R. Peritoneal cytokines predict mortality after surgical treatment of secondary peritonitis in the rat. J. Am. Coll. Surg. 2010;211(2): 263–270.
48. Christopher T. Capaldo, Asma Nusrat. Cytokine regulation of tight junctions // Biochemica et Biophysica Acta (BBA)- Biomembranes. 2009; 1788(4):864–871. Doi: https://doi.org/10.1016/j.bbamem.2008.08.027.
49. Schwart N. T., Engel B., Eskandari M. K., Kalff J. C., Grandis J. R., Bauer A. J. Lypopolysaccharide preconditioning and cross-tolerance: the induction of protective mechanisms for rat intestinal ileus. Gastroenterology. 2002;123(2):586–598.
50. Kosinec V. A. Vlijanie preparata jantarnoj kisloty «Reamberina» na funkcional'nuju aktivnost' mitohondrij myshechnogo sloja tonkoj kishki pri rasprostranennom gnojnom peritonite. Novosti khirurgii. 2007;15(4): 8–15. (In Russ.).

Информация об авторах:

Алиев Садай Агалар оглы – доктор медицинских наук, профессор кафедры хирургических болезней № 1, Азербайджанский медицинский университет (Баку, Азербайджан), ORCID: 0000-0002-3974-0781; **Алиев Эмиль Садай оглы**, кандидат медицинских наук, старший лаборант кафедры хирургических болезней № 1, Азербайджанский медицинский университет (Баку, Азербайджан), ORCID: 0000-0002-2848-7370.

Information about authors:

Aliev Saday A., Dr. of Sci. (Med), Professor of the Department of Surgical Diseases № 1, Azerbaijan Medical University (Baku, Azerbaijan), ORCID: 0000-0002-3974-0781; **Aliev Emil S.**, Cand. of Sci. (Med), Assistant of the Department of Surgical Diseases № 1, Azerbaijan Medical University (Baku, Azerbaijan), ORCID: 0000-0002-2848-7370.

© CC Коллектив авторов, 2020
УДК 616-007.43-089 (091)
DOI: 10.24884/0042-4625-2020-179-6-107-110

ОПЕРАЦИЯ RIVES – STOPPA – ФУНДАМЕНТ СОВРЕМЕННОЙ КОНЦЕПЦИИ ЛЕЧЕНИЯ БОЛЬНЫХ ВЕНТРАЛЬНЫМИ ГРЫЖАМИ (55 лет в хирургии)

В. В. Семенов[1]*, Ал. А. Курыгин[1], С. Д. Тарбаев[2], А. А. Мамошин[1]

[1] Федеральное государственное бюджетное военное образовательное учреждение высшего образования «Военно-медицинская академия имени С. М. Кирова» Министерства обороны Российской Федерации, Санкт-Петербург, Россия
[2] Федеральное государственное бюджетное образовательное учреждение высшего образования «Первый Санкт-Петербургский государственный медицинский университет имени академика И. П. Павлова» Министерства здравоохранения Российской Федерации, Санкт-Петербург, Россия

Поступила в редакцию 26.10.2020 г.; принята к печати 30.12.2020 г.

Лечение вентральных грыж в истории хирургии всегда являлось актуальной проблемой. В 90-х гг. XIX столетия начали выполняться герниопластики с использованием металлических нитей и пластин, однако отдаленные результаты лечения больных оставались неудовлетворительными. Особенно актуальной проблемой в герниологии в течение прошлого века являлось лечение послеоперационных вентральных грыж, а пациенты с большими и, тем более, гигантскими грыжами часто признавались инкурабельными. Великой революцией в герниологии явилось внедрение в практику биологически инертных сетчатых полимерных материалов. Принципиально иной методикой эндопротезирования брюшной стенки является ретромускулярная («sublay») герниопластика, предложенная французским хирургом алжирского происхождения Rene Stoppa в 1965 г. В 1966 г. соотечественник, коллега и друг R. Stoppa Jean Rives использовал принципы этой методики при устранении послеоперационной срединной грыжи, протезируя переднюю брюшную стенку ретромускулярно от мечевидного отростка до лобка. Спустя десятилетия, в период бурного развития эндовидеохирургии, принцип операции Rives – Stoppa явился фундаментом для разработки современных малоинвазивных и высокоэффективных методик устранения паховых и других вентральных грыж. Таким образом, предложенная 55 лет назад методика протезирования передней брюшной стенки по Rives – Stoppa явилась идеологическим прорывом в герниологии и значительно улучшила результаты операций по поводу наружных грыж живота.

Ключевые слова: *история медицины, герниология, операция Rives – Stoppa*

Для цитирования: Семенов В. В., Курыгин Ал. А., Тарбаев С. Д., Мамошин А. А. Операция Rives – Stoppa – фундамент современной концепции лечения больных вентральными грыжами (55 лет в хирургии). *Вестник хирургии имени И. И. Грекова*. 2020;179(6):107–110. DOI: 10.24884/0042-4625-2020-179-6-107-110.

* **Автор для связи:** Валерий Владимирович Семенов, Военно-медицинская академия имени С. М. Кирова, 194044, Россия, Санкт-Петербург, ул. Академика Лебедева, д. 6. E-mail: semvel-85@mail.ru.

RIVES – STOPPA SURGERY – THE FOUNDATION OF THE MODERN CONCEPT OF TREATMENT OF PATIENTS WITH VENTRAL HERNIAS (55 years in surgery)

Valery V. Semenov[1]*, Aleksandr A. Kurygin[1], Sergey D. Tarbaev[2], Alexey A. Mamoshin[1]

[1] Military Medical Academy, Saint Petersburg, Russia
[2] Pavlov University, Saint Petersburg, Russia

Received 26.10.2020; accepted 30.12.2020

The treatment of ventral hernias in the history of surgery has always been an urgent problem. In the 90s of the XIX century, hernioplasty using metal threads and plates began, but the long-term results of treatment of patients remained unsatisfactory. A particularly urgent problem in herniology during the last century was the treatment of postoperative ventral hernias, and patients with large and even more giant hernias were often recognized as incurable. The great revolution in herniology was the introduction into practice of biologically inert mesh polymer materials. A fundamentally different method of endoprosthesis of the abdominal wall is retromuscular («sublay») hernioplasty, pro-

posed by the French surgeon of Algerian origin Rene Stoppa in 1965. In 1966, a compatriot, colleague and friend R. Stoppa Jean Rives used the principles of this technique when eliminating postoperative median hernia by prosthetics of the anterior abdominal wall retromuscularly through the xiphopubic incision. Decades later, during the rapid development of endovideosurgery, the principle of operation Rives-Stoppa was the foundation for the development of modern minimally invasive and highly effective methods for eliminating inguinal and other ventral hernias. Thus, the method of prosthetics of the anterior abdominal wall proposed 55 years ago by Rives-Stoppa was an ideological breakthrough in herniology and significantly improved the results of operations for external abdominal hernias.

Keywords: *history of medicine, herniology, Rives – Stoppa surgery*

For citation: Semenov V. V., Kurygin Al. A., Tarbaev S. D., Mamoshin A. A. Rives – Stoppa surgery – the foundation of the modern concept of treatment of patients with ventral hernias (55 years in surgery). *Grekov's Bulletin of Surgery*. 2020;179(6):107–110. (In Russ.). DOI: 10.24884/0042-4625-2020-179-6-107-110.

* **Corresponding author:** Valery V. Semenov, Military Medical Academy, 6, Academika Lebedeva str., Saint Petersburg, 194044, Russia. E-mail: semvel-85@mail.ru.

Лечение вентральных грыж в истории мировой хирургии всегда являлось актуальной проблемой в связи с широкой распространенностью и многообразием видов наружных грыж живота, большой вероятностью их ущемления и высокой частотой послеоперационных рецидивов. Первое упоминание о грыжах передней брюшной стенки появилось в 1552 г. до н. э. в папирусе Эбера (Egyptian Papyrus of Ebers). В своем трактате автор описал признаки и диагностику грыж без обсуждения способов их лечения. В I в. н. э. Aulus Cornelius Celsus изложил в работе «De Medicina» анатомический обзор и варианты лечения грыж, наряду со многими другими хирургическими вмешательствами. Автор весьма детально описал технику операций по поводу грыж и отметил особое значение тщательного гемостаза методом лигирования сосудов. Мавританский хирург Абу Оазим Аль-Захрави Альбукасис в конце X в. н. э. в своем трактате «Хирургия и инструменты» описал особенности техники герниопластики при паховых и пупочных грыжах. Последующие работы таких известных хирургов и анатомов, как Ambroise Pare (1510–1590), Antonio Scarpa (1752–1832) и Astley Paston Cooper (1769–1841), были посвящены лечению преимущественно паховых грыж [1, 2].

Значительный прогресс в хирургии вентральных грыж произошел во второй половине XIX в., когда в клиническую практику стали широко внедряться принципы асептики и антисептики, а также методики местной инфильтрационной и общей ингаляционной анестезии. В 90-х гг. XIX столетия начали выполняться герниопластики с использованием металлических нитей и пластин, однако отдаленные результаты лечения больных оставались неудовлетворительными [1, 3]. Революцией в лечении паховых грыж явилась методика пластики задней стенки пахового канала собственными тканями, предложенная в 1887–1889 гг. итальянским хирургом Эдоардо Бассини (Edoardo Bassini, 1844–1924 гг.). Частота рецидивов заболевания после этой операции уменьшилась более чем в 3 раза [3, 4]. Следующим важным этапом в развитии герниологии явилось внедрение в практику в 50-х гг. прошлого века методики многослойной паховой пластики, разработанной канадским хирургом Edward Earle Shouldice (1890–1965) и его сотрудниками N. Obney и E. Ryan. В конце 50-х гг. XX столетия F. C. Usher разработал и впервые выполнил ненатяжную пластику задней стенки пахового канала сетчатым имплантатом. По стечению обстоятельств, эта операция получила имя И. Лихтенштейна (Irving Lichtenstein, 1920–2000 гг.), который активно внедрял ее в хирургическую практику и широко пропагандировал в мировой литературе. До сих пор пластика пахового канала по Ашеру – Лихтенштейну остается «золотым стандартом» открытых вмешательств при рецидивных паховых грыжах [4].

Особенно актуальной проблемой в герниологии в течение прошлого века являлось лечение послеоперационных вентральных грыж, а пациенты с большими и, тем более, гигантскими грыжами часто признавались инкурабельными. До конца 60-х гг. в хирургической практике применялись два способа закрытия грыжевых ворот: натяжная мышечно-апоневротическая аутопластика в различных многочисленных модификациях и аутодермопластика в ненатяжном варианте или в сочетании с мышечно-апоневротической пластикой. Большой вклад в развитие герниологии внесли выдающиеся отечественные хирурги А. В. Вишневский, А. П. Крымов, П. Н. Напалков, К. М. Сапежко. Разработанные ими методики мышечно-апоневротической пластики широко использовались в лечении вентральных грыж в течение 100 лет и до сих пор остаются в арсенале оперативных вмешательств. До внедрения в практику биологически инертных синтетических сетчатых протезов единственным способом успешного лечения больших, гигантских и рецидивных послеоперационных вентральных грыж была аутодермопластика зоны грыжевых ворот. Иссеченный двумя окаймляющими разрезами вокруг старого послеоперационного рубца широкий кожный лоскут острым путем освобождался от подкожной жировой клетчатки и в течение 10 с обрабатывался снаружи горячей водой 92–94 °С, после чего эпидермис легко удалялся скарификацией скальпелем. На кожный лоскут наносились многочисленные перфорации кончиком скальпеля для значительного увеличения площади трансплантата при его растяжении, а также для дренирования раневого отделяемого. Частыми узловыми швами кожный лоскут пришивался дермой вниз поверх сшитого апоневроза при возможности натяжного закрытия грыжевых ворот или по их краям при ненатяжной герниопластике в случаях гигантских послеоперационных грыж [5].

К середине XX в. результаты лечения вентральных грыж уже не могли удовлетворять хирургов: в зависимости от вида грыжи, размеров грыжевых ворот и состояния тканей брюшной стенки рецидивы заболевания возникали у 10–60 % пациентов. Возможности натяжной мышечно-апоневротической аутопластики, которая в мировой литературе насчитывала около 300 модификаций, были исчерпаны, а при больших вентральных грыжах оказывались несостоятельными [3, 6, 7].

Великой революцией в герниологии явилось внедрение в практику биологически инертных сетчатых полимерных материалов. Впервые о применении синтетического эндопротеза при герниопластике сообщил в 1951 г. W. J. Flynn, который использовал танталовый имплантат у больного послеоперационной вентральной грыжей. Разработка, производство и внедрение в практику различных сетчатых протезов приобрели широкий размах во многих странах мира в 80–90-х гг. прошлого столетия, материалы, структура и свойства протезов совершенствовались, и современные модели имплантатов уже отвечают всем требованиям, как для традиционных, так и эндовидеохирургических вмешательств, по поводу разных видов вентральных грыж. В настоящее время существует несколько принципиальных методик устранения вентральных грыж с использованием сетчатого эндопротеза в зависимости от его

локализации (размещения) в слоях передней брюшной стенки. Именно выбор варианта закрытия грыжевых ворот имплантатом является сегодня основным поводом для дискуссий [2, 4].

Наиболее простая и весьма эффективная методика эндопротезирования предусматривает прочную фиксацию сетчатого имплантата к апоневрозу поверх ушитых грыжевых ворот и называется в литературе «onlay»-герниопластикой. Следует отметить, что она нередко сопровождается местными инфекционно-воспалительными осложнениями при значительной по объему оставленной свободной полости в подкожной жировой клетчатке и неадекватном или кратковременном ее дренировании. Принципиально иной методикой эндопротезирования брюшной стенки является ретромускулярная («sublay») герниопластика. Она была предложена и впервые выполнена французским хирургом алжирского происхождения Rene Stoppa в 1965 г. Пациенту с двусторонней многократно рецидивной паховой грыжей автор выполнил герниопластику с размещением цельного сетчатого имплантата размерами 16 на 24 см в предбрюшинном пространстве гипогастральной и обеих паховых областей. При этом бесшовная фиксация сетчатого протеза обеспечивалась за счет интраабдоминального давления на переднюю стенку живота [6, 8].

В 1966 г. соотечественник, коллега и друг R. Stoppa Jean Rives использовал принципы этой методики при устранении послеоперационной срединной грыжи, протезируя переднюю брюшную стенку ретромускулярно от мечевидного отростка до лобка. Спустя годы накопленный опыт показал, что методика герниопластики «sublay» характеризуется статистически значимым снижением частоты послеоперационных осложнений и рецидивов заболевания. Этот факт объясняется тем, что синтетический протез размещается в более выгодном, с точки зрения профилактики местных осложнений, пространстве. Имплантат не контактирует с подкожной жировой клетчаткой, а его равномерное расположение и фиксация обеспечиваются естественным и постоянным внутрибрюшным давлением, в связи с чем уменьшается риск формирования «мертвого» пространства и, следовательно, развития местных осложнений и негативных последствий. В литературе данную методику герниопластики можно встретить под названием «операция Rives – Stoppa – Wantz». Такое название обусловлено тем, что хирург из Нью-Йорка George Wantz активно пропагандировал в США ретромускулярную преперитонеальную пластику по Rives – Stoppa и позднее предложил внести некоторые технические изменения в методику операции [7, 8].

Самой сложной проблемой в герниологии остается лечение пациентов с большими и гигантскими вентральными грыжами, которые в большинстве случаев являются невправимыми. Одним из ведущих факторов патогенеза рецидива заболевания считается высокое внутрибрюшное давление после устранения больших грыж в условиях редукции объема брюшной полости, развивающейся вследствие длительно существующей грыжи и нахождения значительной части кишечника и большого сальника в грыжевом мешке вне брюшной полости. В современной литературе это состояние получило название «loss of domain» («потерянный объем»). С целью увеличения объема брюшной полости и уменьшения натяжения тканей при ушивании грыжевых ворот была предложена сепарационная пластика с разделением слоев передней брюшной стенки в сочетании с операцией Rives – Stoppa. Авторы сепарационной методики A. M. Carbonell и Y. W. Novitsky устанавливали сетчатый имплантат в ретромускулярное пространство по принципу «sublay»-герниопластики [9–11].

Спустя десятилетия, в период бурного развития эндовидеохирургии, принцип операции Rives – Stoppa явился фундаментом для разработки современных малоинвазивных и высокоэффективных методик устранения паховых и других вентральных грыж. Так, сначала была внедрена в практику лапароскопическая (TAPP), а затем и эндовидеохирургическая предбрюшинная (TEP) методики паховой герниопластики на основе операции Rives – Stoppa. Позднее, во второй декаде нашего века, согласно эмбрионально ориентированной теории «малых пространств», стали выполняться такие вмешательства, как «EMILOS» (endoscopy mini less open sublay) и «eTEP» (enhanced view total extraperitoneal plasty), являющиеся новейшими методиками в хирургии вентральных грыж. Основная идея этих операций также заключалась в ретромускулярном размещении эндопротеза по методике Rives – Stoppa. Относительно небольшой опыт применения указанных вмешательств пока еще не позволяет сделать глубокий анализ отдаленных результатов лечения, однако накопленные в литературе наблюдения за больными в течение пяти лет свидетельствуют об очень низкой частоте послеоперационных осложнений, хорошем качестве жизни пациентов и позволяют прогнозировать ультраминимальные показатели рецидивов вентральных грыж [12–15].

Таким образом, предложенная 55 лет назад методика протезирования передней брюшной стенки по Rives – Stoppa явилась идеологическим прорывом в герниологии, значительно улучшила результаты открытых операций по поводу наружных грыж живота, а спустя многие годы составила основу большинства современных эндовидеохирургических вмешательств при паховых и других вентральных грыжах. Имена Jean Rives и Rene Stoppa навеки сохранятся в истории хирургии, а их методика навсегда останется в арсенале герниопластических операций.

Конфликт интересов

Авторы заявили об отсутствии конфликта интересов.

Conflict of interest

The authors declare no conflict of interest.

Соответствие нормам этики

Авторы подтверждают, что соблюдены права людей, принимавших участие в исследовании, включая получение информированного согласия в тех случаях, когда оно необходимо, и правила обращения с животными в случаях их использования в работе. Подробная информация содержится в Правилах для авторов.

Compliance with ethical principles

The authors confirm that they respect the rights of the people participated in the study, including obtaining informed consent when it is necessary, and the rules of treatment of animals when they are used in the study. Author Guidelines contains the detailed information.

ЛИТЕРАТУРА

1. Тоскин К. Д., Жебровский В. В. Грыжи живота. М. : Медицина, 1983. 239 с.
2. Awaiz A., Rahman F., Hossain M. B. et al. Meta-analysis and systematic review of laparoscopic versus open mesh repair for elective incisional hernia // Hernia. 2015. Vol. 19, № 3. P. 449–463.
3. Семенов В. В., Курыгин А. А., Ромащенко П. Н. и др. Эндовидеохирургическое лечение больного ущемленной грыжей Амианда // Вестн. хир. им. И. И. Грекова. 2017. Т. 176, № 2. С. 112–114.
4. Lichtenstein I. L. Herniorraphy : a personal experience with 6321 cases // Amer. Surg. 1987. Vol. 153. P. 553–559.
5. Барков А. А. Хирургическое лечение послеоперационных грыж / А. А. Барков, К. Н. Мовчан. М. : РБФСМ, 1995. 40 с.
6. Rives J., Nicaise H., Lardennois B. A propos du traitement chirurgical des hernies de l'aine. Orientation nouvelle et perspectives therapeutiques // Ann. Med. Pharm. (Reims). 1965. Vol. 2. P. 193–200.

7. Stoppa R., Petit J., Henry X. Unsaturated Dacron prothesis in groin hernias // Int. Surg. 1975. Vol. 60, № 80. P. 411–412.
8. Carbonell A. M. Rives-Stoppa retromuscular repair. Hernia Surg. Springer Int. Publ. Switz, 2016. P. 107–115.
9. Ромащенко П. Н., Курыгин А. А., Майстренко Н. А. и др. Случай успешного хирургического лечения триады Сейнта в сочетании с большими послеоперационными вентральными грыжами (2534-е заседание Хирургического общества Пирогова 23.10.2019 г.) // Вестн. хир. им. И. И. Грекова. 2020. Т. 179, № 1. С. 113–119.
10. Задняя сепарационная герниопластика TAR при послеоперационных грыжах W3 / В. А. Самарцев, В. А. Гаврилов, А. А. Паршаков, М. В. Кузнецова // Перм. мед. журн. 2017. Т. 34, № 1. С. 35–42.
11. Novitsky Y. W., Elliott H. L., Orenstein S. B. et al. Transversus abdominis muscle release : a novel approach to posterior component separation during complex abdominal wall reconstruction // Am. J. Surg. 2012. Vol. 204. P. 709–716.
12. Белоконев В. И., Гогия Б. Ш., Горский В. А. и др. Национальные клинические рекомендации по герниологии. Раздел «Послеоперационные вентральные грыжи». М., 2017. 55 с.
13. Бурдаков В. А., Зверев А. А., Макаров С. А. и др. Эндоскопический экстраперитонеальный подход в лечении пациентов с первичными и послеоперационными вентральными грыжами // Эндоскоп. хир. 2019. Т. 25, № 4. С. 34–40.
14. Ansari M. M. Surgical preperitoneal space : holy plane of dissection between transversalis fascia and preperitoneal fascia for TEPP inguinal hernioplasty // MOJ Surg. 2018. Vol. 6, № 1. P. 26–33.
15. Belyansky I., Daes J., Radu V. G. et al. A novel approach using the enhanced – view totally extraperitoneal (eTEP) technique for laparoscopic retromuscular hernia repair // Surg. Endosc. 2018. Vol. 32, № 3. P. 1525–1532. Doi: 10.1007/s00464-017-5840-2.

REFERENCES

1. Toskin K. D., Zhebrovsky V. V. Abdominal hernias. Moscow, Medicine, 1983:239. (In Russ.).
2. Awaiz A., Rahman F., Hossain M. B. et al. Meta-analysis and systematic review of laparoscopic versus open mesh repair for elective incisional hernia. Hernia. 2015;19(3):449–463.
3. Semenov V. V., Kurygin A. A., Romashchenko P. N. et al. Endovideosurgical treatment of Amianda's herniated patient. Grekov's Bulletin of Surgery. 2017;176(2):112–114. (In Russ.). Doi: 10.24884/0042-4625-2017-176-2-112-114.
4. Lichtenstein I. L. Herniorraphy: a personal experience with 6321 cases. Amer. Surg. 1987;(153):553–559.
5. Barkov A. A., Movchan K. N. Surgical treatment of postoperative hernias. Moscow, RBFSM, 1995:40. (In Russ.).
6. Rives J., Nicaise H., Lardennois B. A propos du traitement chirurgical des hernies de l'aine. Orientation nouvelle et perspectives therapeutiques. Ann. Med. Pharm. (Reims). 1965;(2):193–200.
7. Stoppa R., Petit J., Henry X. Unsaturated Dacron prothesis in groin hernias. Int. Surg. 1975;60(80):411–412.
8. Carbonell A. M. Rives-Stoppa retromuscular repair. Hernia Surg. Springer Int. Publ. Switz, 2016:107–115.
9. Romashchenko P. N., Kurygin A. A., Maistrenko N. A., Semenov V. V. at al. Case of successful surgical treatment of the Seint triad in combination with large postoperative ventral hernias (2534th meeting of the Pirogov Surgical Society 23.10.2019). Grekov's Bulletin of Surgery. 2020;179(1):113–119. (In Russ.). Doi: 10.24884/0042-4625-2020-179-1-113-119.
10. Samartsev V. A., Gavrilov V. A., Parshakov A. A., Kuznetsova M. V. Posterior separation hernioplasty TAR in postoperative hernias W3. Perm. Medical Journal. 2017;34(1):35–42. (In Russ.).
11. Novitsky Y. W., Elliott H. L., Orenstein S. B. et al. Transversus abdominis muscle release: a novel approach to posterior component separation during complex abdominal wall reconstruction. Am. J. Surg. 2012;(204):709–716.
12. Belokonev V. I., Gogia B. Sh., Gorsky V. A. et al. National clinical guidelines on herniology. Section «Postoperative ventral hernias». Moscow, 2017:55. (In Russ.).
13. Burdakov V. A., Zverev A. A., Makarov S. A., Kupriyanova A. S., Matveev N. L. Endoscopic extraperitoneal approach in the treatment of patients with primary and postoperative ventral hernias. Endoscopic surgery. 2019;25(4):34–40. (In Russ.).
14. Ansari M. M. Surgical preperitoneal space: holy plane of dissection between transversalis fascia and preperitoneal fascia for TEPP inguinal hernioplasty. MOJ Surg. 2018;6(1):26–33.
15. Belyansky I., Daes J., Radu V. G et al. A novel approach using the enhanced – view totally extraperitoneal (eTEP) technique for laparoscopic retromuscular hernia repair. Surg. Endosc. 2018;32(3):1525–1532. Doi: 10.1007/s00464-017-5840-2.

Информация об авторах:

Семенов Валерий Владимирович, майор медицинской службы, преподаватель кафедры факультетской хирургии им. С. П. Фёдорова, Военно-медицинская академия им. С. М. Кирова (Санкт-Петербург, Россия), ORCID: 0000-0003-1025-332X; **Курыгин Александр Анатольевич**, доктор медицинских наук, профессор, доцент кафедры факультетской хирургии им. С. П. Фёдорова, Военно-медицинская академия им. С. М. Кирова (Санкт-Петербург, Россия), ORCID: 0000-0003-2617-1388; **Тарбаев Сергей Дмитриевич**, доктор медицинских наук, профессор, профессор кафедры факультетской хирургии, Первый Санкт-Петербургский государственный медицинский университет им. акад. И. П. Павлова (Санкт-Петербург, Россия), ORCID: 0000-0003-3609-6158; **Мамошин Алексей Александрович**, капитан медицинской службы, слушатель ординатуры по специальности «Хирургия», Военно-медицинская академия им. С. М. Кирова (Санкт-Петербург, Россия), ORCID: 0000-0002-7663-5120.

Information about authors:

Semenov Valery V., Major of Medical Service, Teacher of the Department of Faculty Surgery named after S. P. Fedorov, Military Medical Academy (Saint Petersburg, Russia), ORCID: 0000-0003-1025-332X; **Kurygin Aleksandr A.**, Dr. of Sci. (Med.), Professor, Associate Professor of the Department of Faculty Surgery named after S. P. Fedorov, Military Medical Academy (Saint Petersburg, Russia), ORCID: 0000-0003-2617-1388; **Tarbaev Sergey D.,** Dr. of Sci. (Med.), Professor, Professor of Department of faculty surgery, Pavlov University (Saint Petersburg, Russia), ORCID: 0000-0003-3609-6158; **Mamoshin Alexey A.**, Captain of Medical Service, Resident student, specialty «Surgery», Military Medical Academy (Saint Petersburg, Russia), ORCID: 0000-0002-7663-5120.

РЕЦЕНЗЕНТЫ В 2020 г.

БАЙСИЕВ АЗАМАТ ХАДЖИМУРАТОВИЧ, кандидат медицинских наук, хирург, герниолог, эндоскопический хирург, НИИ хирургии и неотложной медицины, Первый Санкт-Петербургский государственный медицинский университет им. акад. И. П. Павлова (Санкт-Петербург, Россия).

БАРАНЦЕВИЧ ЕВГЕНИЙ РОБЕРТОВИЧ, доктор медицинских наук, профессор, зав. кафедрой неврологии и мануальной медицины Факультета послевузовского образования, Первый Санкт-Петербургский государственный медицинский университет им. акад. И. П. Павлова (Санкт-Петербург, Россия).

БОРИСКОВА МАРИНА ЕВГЕНЬЕВА, кандидат медицинский наук, доцент кафедры общей хирургии, Первый Санкт-Петербургский государственный медицинский университет им. акад. И. П. Павлова (Санкт-Петербург, Россия).

ВАСИЛЕВСКИЙ ДМИТРИЙ ИГОРЕВИЧ, доктор медицинских наук, профессор кафедры хирургии факультетской с курсами сердечно-сосудистой и лапароскопической хирургии, Первый Санкт-Петербургский государственный медицинский университет им. акад. И. П. Павлова (Санкт-Петербург, Россия).

ГОСТИМСКИЙ АЛЕКСАНДР ВАДИМОВИЧ, доктор медицинских наук, профессор, зав. кафедрой госпитальной хирургии с курсами травматологии и ВПХ, Санкт-Петербургский государственный педиатрический медицинский университет (Санкт-Петербург, Россия).

ЗИНОВЬЕВ ЕВГЕНИЙ ВЛАДИМИРОВИЧ, доктор медицинских наук, профессор, руководитель отдела термических поражений, Санкт-Петербургский научно-исследовательский институт скорой помощи им. И. И. Джанелидзе (Санкт-Петербург, Россия).

КОРОЛЬКОВ АНДРЕЙ ЮРЬЕВИЧ, доктор медицинских наук, руководитель отдела общей и неотложной хирургии НИИ хирургии и неотложной медицины, Первый Санкт-Петербургский государственный медицинский университет им. акад. И. П. Павлова (Санкт-Петербург, Россия).

КУЗЬМИЧЕВ АЛЕКСАНДР СЕРГЕЕВИЧ, доктор медицинских наук, профессор кафедры госпитальной хирургии с курсом травматологии, Санкт-Петербургский государственный педиатрический медицинский университет (Санкт-Петербург, Россия).

РЯБОВА МАРИНА АНДРЕЕВНА, доктор медицинских наук, профессор, руководитель отдела оториноларингологии НИИ хирургии и неотложной медицины, Первый Санкт-Петербургский государственный медицинский университет им. акад. И. П. Павлова (Санкт-Петербург, Россия).

САМОХВАЛОВ ИГОРЬ МАРКЕЛЛОВИЧ, доктор медицинских наук, профессор, заслуженный врач РФ, зав. кафедрой (клиникой) военно-полевой хирургии – заместитель главного хирурга Министерства обороны Российской Федерации, Военно-медицинская академия им. С. М. Кирова (Санкт-Петербург, Россия).

СЕДЛЕЦКИЙ ЮРИЙ ИВАНОВИЧ, доктор медицинских наук, профессор кафедры хирургии факультетской с курсами сердечно-сосудистой и лапароскопической хирургии, Первый Санкт-Петербургский государственный медицинский университет им. акад. И. П. Павлова (Санкт-Петербург, Россия).

СМИРНОВ АЛЕКСАНДР АЛЕКСАНДРОВИЧ, кандидат медицинских наук, руководитель отдела эндоскопии НИИ хирургии и неотложной медицины, доцент кафедры госпитальной хирургии № 2, Первый Санкт-Петербургский государственный медицинский университет им. акад. И. П. Павлова (Санкт-Петербург, Россия).

REVIEWERS IN 2020

BAISIEV AZAMAT Kh. – Cand. of Sci. (Med.), Surgeon, Herniologist, Endoscopic Surgeon, Research Institute of Surgery and Emergency Medicine, Pavlov University (Saint Petersburg, Russia).

BARANTSEVICH EVGENII R. – Dr. of Sci. (Med.), Professor, Head of the Department of Neurology and Manual Medicine of the Faculty of Postgraduate Education, Pavlov University (Saint Petersburg, Russia).

BORISKOVA MARINA E. – Cand. of Sci. (Med.), Associate Professor of the Department of General Surgery, Pavlov University (Saint Petersburg, Russia).

VASILEVSKIY DMITRIY I. – Dr. of Sci. (Med.), Professor of the Department of Faculty Surgery with Courses of Cardiovascular and Laparoscopic Surgery, Pavlov University (Saint Petersburg, Russia).

GOSTIMSKII ALEKSANDER V. – Dr. of Sci. (Med.), Professor, Head of the Department of Hospital Surgery with Courses of Traumatology and Military Field Surgery, St. Petersburg State Pediatric Medical University (Saint Petersburg, Russia).

ZINOVIEV EVGENY V. – Dr. of Sci. (Med.), Professor, Head of the Department of Thermal Lesions, Saint-Petersburg I. I. Dzhanelidze Research Institute of Emergency Medicine (Saint Petersburg, Russia).

KOROLKOV ANDREY Yu. – Dr. of Sci. (Med.), Head of the Department of General and Emergency Surgery of the Research Institute of Surgery and Emergency Medicine, Pavlov University (Saint Petersburg, Russia).

KUZMICHEV ALEXANDER S. – Dr. of Sci. (Med.), Professor of the Department of Hospital Surgery with the Course of Traumatology, St. Petersburg State Pediatric Medical University (Saint Petersburg, Russia).

RYABOVA MARINA A. – Dr. of Sci. (Med.), Professor, Head of the Department of Otorhinolaryngology of the Research Institute of Surgery and Emergency Medicine, Pavlov University (Saint Petersburg, Russia).

SAMOKHVALOV IGOR M. – Dr. of Sci. (Med.), Professor, Honored Doctor of the Russian Federation, Head of the Department (Clinic) of Military Field Surgery – Deputy Chief Surgeon of the Ministry of Defense of the Russian Federation, Military Medical Academy (Saint Petersburg, Russia).

SEDLETSKIY YURIY I. – Cand. of Sci. (Med.), Professor of the Department of Faculty Surgery with Courses of Cardiovascular and Laparoscopic Surgery, Pavlov University (Saint Petersburg, Russia).

SMIRNOV ALEXANDER A. – Cand. of Sci. (Med.), Head of the Endoscopic Department of the Research Institute of Surgery and Emergency Medicine, Associate Professor of the Department of Hospital Surgery № 2, Pavlov University (Saint Petersburg, Russia).

УЛИТИН АЛЕКСЕЙ ЮРЬЕВИЧ, доктор медицинских наук, заслуженный врач РФ, зав. кафедрой нейрохирургии, Национальный медицинский исследовательский центр им. В. А. Алмазова (Санкт-Петербург, Россия); профессор кафедры нейрохирургии, Северо-Западный государственный медицинский университет им. И. И. Мечникова (Санкт-Петербург, Россия); главный внештатный специалист – нейрохирург, Комитет по здравоохранению СПб. (Санкт-Петербург, Россия).

ULITIN ALEXEY Yu. – Honored Doctor of the Russian Federation, Dr. of Sci. (Med.), Head of the Department of Neurosurgery, Almazov National Medical Research Centre (Saint Petersburg, Russia); Professor of the Department of Neurosurgery, North-Western State Medical University named after I. I. Mechnikov (Saint Petersburg, Russia); Chief Non-staff Neurosurgeon of the Health Committee of Saint Petersburg (Saint Petersburg, Russia).

ХИТАРЬЯН АЛЕКСАНДР ГЕОРГИЕВИЧ, доктор медицинских наук, профессор, зав. кафедрой хирургических болезней № 3, Ростовский государственный медицинский университет, заведующий хирургическим отделением (г. Ростов-на-Дону, Россия); Дорожная клиническая больница на станции «Ростов-Главный» ОАО «РЖД» (г. Ростов-на-Дону, Россия).

KHITARYAN ALEXANDER G. – Dr. of Sci. (Med.), Professor, Head of the Department of Surgical Diseases № 3, Rostov State Medical University, Head of the Surgical Department, Road Clinical Hospital at the «Rostov-Glavny» Station of Russian Railways (Rostov-on-Don, Russia).

ЧЕРЕБИЛЛО ВЛАДИСЛАВ ЮРЬЕВИЧ, доктор медицинских наук, профессор, зав. кафедрой нейрохирургии, Первый Санкт-Петербургский государственный медицинский университет им. акад. И. П. Павлова (Санкт-Петербург, Россия); профессор кафедры нейрохирургии, Военно-медицинская академия им. С. М. Кирова (Санкт-Петербург, Россия); руководитель 6-го нейрохирургического отделения, Национальный медицинский исследовательский центр им. В. А. Алмазова (Санкт-Петербург, Россия).

CHEREBILLO VLADISLAV Yu. – Dr. of Sci. (Med.), Professor, Head of the Department of Neurosurgery, Pavlov University; Professor of the Department of Neurosurgery, Military Medical Academy (Saint Petersburg, Russia); Head of the 6th Neurosurgical Department, Almazov National Medical Research Centre (Saint Petersburg, Russia).

ШИХВЕРДИЕВ НАЗИМ НИЗАМОВИЧ, доктор медицинских наук, профессор, сердечно-сосудистый хирург, зав. отделением 1-й кафедры и клиники хирургии усовершенствования врачей им. П. А. Куприянова, Военно-медицинская академия им. С. М. Кирова (Санкт-Петербург, Россия).

SHIKHVERDIEV NAZIM N. – Dr. of Sci. (Med.), Professor, Cardiovascular Surgeon, Head of the Department of the First Department and Clinic of Surgery for Advanced Medical Training named after P. A. Kupriyanov, Military Medical Academy (Saint Petersburg, Russia).

ПРАВИЛА ДЛЯ АВТОРОВ

«Правила для авторов» разработаны в соответствии с едиными требованиями Международного комитета редакторов медицинских журналов (ICMJE) и Комитета по публикационной этике (COPE).

Рукописи, оформленные не по правилам, не рассматриваются!

При подаче рукописи в редакцию журнала необходимо дополнительно загрузить файлы, содержащие сканированные изображения заполненных и заверенных сопроводительных документов (в формате *.pdf). К сопроводительным документам относится **сопроводительное письмо** с места работы автора с печатью и подписью руководителя организации, а также подписями всех соавторов (для каждой указанной в рукописи организации необходимо предоставить отдельное сопроводительное письмо). Сопроводительное письмо должно содержать сведения, что данный материал не был опубликован в других изданиях и не принят к печати другим издательством/издающей организацией, конфликт интересов отсутствует. В статье отсутствуют сведения, не подлежащие опубликованию.

Оригиналы сопроводительных документов направлять по адресу: 197022, Россия, Санкт-Петербург, ул. Льва Толстого, д. 6-8. Редакция журнала «Вестник хирургии им. И. И. Грекова».

1. Статья должна быть загружена в электронном варианте через online-форму на сайте журнала: http://www.vestnik-grekova.ru/. Подлинной и единственно верной считается последняя версия, загруженная через Личный кабинет на сайт журнала.

2. В начале первой страницы в следующем порядке должны быть указаны:

- заглавие статьи. Заглавие статьи должно быть информативным, лаконичным, соответствовать научному стилю текста, содержать основные ключевые слова, характеризующие тему (предмет) исследования и содержание работы;
- инициалы и фамилии авторов. Для англоязычных метаданных важно соблюдать вариант написания в следующей последовательности: полное имя, инициал отчества, фамилия (Ivan I. Ivanov);
- аффилиация (название учреждения(-ий), в котором выполнена работа; город, где находится учреждение(-ия). Все указанные выше данные и в таком же порядке необходимо представить на английском языке. Если работа подана от нескольких учреждений, то их следует пронумеровать надстрочно. Авторы статьи должны быть пронумерованы надстрочно в соответствии с нумерацией этих учреждений. На русском языке указывается полный вариант аффилиации, наименование города, наименование страны; на английском – краткий (название организации, города и страны). Если в названии организации есть название города, то в адресных данных так же необходимо указывать город. В англоязычной аффилиации не рекомендуется писать приставки, определяющие статус организации, например: «Федеральное государственное бюджетное научное учреждение» («Federal State Budgetary Institution of Science»), «Федеральное государственное бюджетное образовательное учреждение высшего профессионального образования», или аббревиатуру этой части названия («FGBNU», «FGBOU VPO»);
- аннотация. Должна быть информативной, для исследовательской статьи структурированной по разделам («Цель», «Методы и материалы», «Результаты», «Заключение»), объемом от 250 до 5000 знаков. В аннотацию не допускается включать ссылки на источники из списка литературы, а также аббревиатуры, которые раскрываются только в основном тексте статьи. Англоязычная аннотация должна быть оригинальной (не быть калькой русскоязычной аннотации с дословным переводом);
- ключевые слова. В качестве ключевых слов могут использоваться как одиночные слова, так и словосочетания, в единственном числе и Именительном падеже. Рекомендуемое число ключевых слов — 5–7 на русском и английском языках, число слов внутри ключевой фразы – не более 3;
- автор для связи: ФИО полностью, название организации, ее индекс, адрес, e-mail автора. Все авторы должны дать согласие на внесение в список авторов и должны одобрить направленную на публикацию и отредактированную версию работы. Ответственный автор выступает контактным лицом между издателем и другими авторами. Он должен информировать соавторов и привлекать их к принятию решений по вопросам публикации (например, в случае ответа на комментарии рецензентов). Любые изменения в списке авторов должны быть одобрены всеми авторами, включая тех, кто исключен из списка, и согласованы контактным лицом. В конце статью подписывают все авторы с указанием полностью имени, отчества. Отдельным предложением должно быть прописано отсутствие конфликта интересов.

3. На отдельном листе должны быть представлены сведения об авторах: фамилия, имя, отчество (полностью), основное место работы, должность, ученая степень и ученое звание. Для автора, с которым следует вести переписку, указать номер телефона.

4. Представленные в статье материалы должны быть оригинальными, не опубликованными и не отправленными в печать в другие периодические издания. Авторы несут ответственность за достоверность результатов научных исследований, представленных в рукописи.

5. Исследовательская статья должна иметь разделы: «Введение», «Методы и материалы», «Результаты», «Обсуждение», «Выводы», «Литература/References».

6. Объем оригинальной статьи не должен превышать 18 000 печатных знаков, включая таблицы, рисунки, библиографический список (не более 30 источников); наблюдения из практики – не более 10 000 знаков, обзоры – не более 25 000 знаков (включая библиографический список не более 50 источников). В статье и библиографическом списке должны быть использованы работы за последние 5–6 лет, не допускаются ссылки на учебники, диссертации, неопубликованные работы.

7. К статье необходимо обязательно приложить сканы авторских свидетельств, патентов, удостоверений на рационализаторские предложения. На новые методы лечения, лечебные препараты и аппаратуру (диагностическую и лечебную) должны быть представлены сканы разрешений на их использование в клинической практике Минздрава или Этического комитета учреждения.

8. В разделе «Введение» должны быть указаны актуальность исследования и его цель.

9. Сокращение слов и терминов (кроме общепринятых) не допускается. Аббревиатуры в названии статьи и ключевых словах не допускаются, а в тексте должны быть расшифрованы при первом упоминании.

10. Фамилии отечественных авторов в тексте необходимо писать с инициалами, а иностранных — только в оригинальной транскрипции (без перевода на русский язык) с инициалами.

11. Таблицы должны быть пронумерованы, иметь названия. Для всех показателей в таблице необходимо указать единицы измерений по СИ, ГОСТ 8.417. Таблицы не должны дублиро-

вать данные, имеющиеся в тексте статьи. Ссылки на таблицы в тексте обязательны. Названия таблиц необходимо переводить на английский язык.

12. Иллюстративные материалы в электронном виде – отдельными файлами в формате TIF с разрешением 300 dpi, размером по ширине не менее 82,5 мм и не более 170 мм. Диаграммы, графики и схемы, созданные в Word, Excel, Graph, Statistica, должны позволять дальнейшее редактирование (необходимо приложить исходные файлы). Рисунки, чертежи, диаграммы, фотографии, рентгенограммы должны быть четкими. Буквы, цифры и символы указываются только при монтаже рисунков в файле статьи (на распечатке), в исходных файлах на рисунках не должно быть дополнительных обозначений (букв, стрелок и т. д.). Рентгенограммы, эхограммы следует присылать с пояснительной схемой. Подписи к иллюстрациям должны быть набраны на отдельном листе, с двойным интервалом, с указанием номера рисунка (фотографии) и всех обозначений на них (цифрами, русскими буквами). В подписях к микрофотографиям необходимо указывать увеличение, метод окраски препарата.

13. Число таблиц и рисунков в совокупности должно быть не более 8. Большее количество по согласованию с рецензентом/научным редактором. Если рисунки были заимствованы из других источников, то необходимо указать источник. Подрисуночные подписи необходимо переводить на английский.

14. Библиографический список должен быть представлен в виде 2 списков под названием ЛИТЕРАТУРА, REFERENCES, напечатан через 2 интервала и оформлен с учетом ГОСТ 7.0.5-2008 следующим образом:

- источники располагаются в порядке цитирования в статье с указанием всех авторов. В тексте статьи библиографические ссылки даются цифрами в квадратных скобках: [1, 2, 3, 4, 5];
- для периодических изданий (журналов и др.) необходимо указать всех авторов, полное название статьи, после двух косых линеек (//) — название источника в стандартном сокращении, место издания (для сборников работ, тезисов), год, том, номер, страницы (первой и последней) с разделением этих данных точкой;
- для монографий указывать всех авторов, полное название, редактора, место издания, издательство, год, страницы (общее число или первой и последней), для иностранных
- с какого языка сделан перевод;
- все библиографические сведения должный быть тщательно выверены по оригиналу, за допущенные ошибки несет ответственность автор статьи;
- в списке REFERENCES ссылки на русскоязычные источники должны иметь перевод всех библиографических данных. Если журнал включен в базу MedLine, то его сокращенное название в англоязычной версии следует приводить в соответствии с каталогом названий этой базы (см.: http://www.ncbi.nlm.gov/nlmcatalog/ journals/).

Пример:

Хасанов А. Г., Нуртдинов М. А., Ибраев А. В. Обтурационная кишечная непроходимость, вызванная желчными камнями // Вестн. хир. им. И. И. Грекова. 2015. Т. 5, № 3. С. 20–23. [Khasanov A. G., Nurtdinov M. A., Ibraev A. V. Obturatsionnaya kishechnaya neprohodimost', vysvannaya zhelchnymi kamnyami. Vestnik khirurgii im. I. I. Grekova. 2015;5(3):20–23. (In Russ.)].

15. Рецензенты статей имеют право на конфиденциальность.

16. Статьи, посвященные юбилейным событиям, следует присылать в редакцию не позже, чем за 6 месяцев до их даты предполагаемой публикации. Фотографии к этим статьям должны быть загружены отдельными файлами в формате *.jpg.

Соответствие нормам этики. Для публикации результатов оригинальной работы необходимо указать, что все пациенты и добровольцы, участвовавшие в научном и клиническом исследовании, дали на это письменное добровольное информированное согласие, которое должны хранить автор(-ы) статьи, а исследование выполнено в соответствии с требованиями Хельсинкской декларации Всемирной медицинской ассоциации (в ред. 2013 г.).

В случае проведения исследований с участием животных – соответствовал ли протокол исследования этическим принципам и нормам проведения биомедицинских исследований с участием животных. В обоих случаях необходимо указать, был ли протокол исследования одобрен этическим комитетом (с приведением названия соответствующей организации, ее расположения, номера протокола и даты заседания комитета).

Заполнение электронной формы для отправки статьи в журнал

Для успешной индексации статей в отечественных и международных базах данных при подаче рукописи в редакцию через электронную форму необходимо отдельно подробно ввести все ее метаданные. Некоторые метаданные должны быть введены отдельно на русском и английском языках: название учреждения, в котором работают авторы статьи, подробная информация о месте работы и занимаемой должности, название статьи, аннотация, ключевые слова, название спонсирующей организации. Переключение между русской и английской формой осуществляется при помощи переключателя верхней части.

1. **Авторы. ВНИМАНИЕ! ФИО АВТОРОВ заполняется на русском и английском языке.** Необходимо полностью заполнить анкетные данные всех авторов. Адрес электронной почты автора, указанного как контактное лицо для переписки, будет опубликован для связи с коллективом авторов в тексте статьи и будет в свободном виде доступен пользователям сети Интернет и подписчикам печатной версии журнала.

2. **Название статьи**. Должно быть полностью продублировано на английском языке.

3. **Аннотация статьи**. Должна полностью совпадать с текстом в файле рукописи, как на английском, так и на русском языке.

4. **Индексация статьи**.

5. **Ключевые слова**. Необходимо указать ключевые слова – от 5 до 7, способствующие индексированию статьи в поисковых системах. Ключевые слова должны быть попарно переведены на английский язык. Для выбора ключевых слов на английском следует использовать тезаурус Национальной медицинской библиотеки США – Medical Subject Headings (MeSH).

6. **Язык**. Необходимо указать язык, на котором написан полный текст рукописи. В случае, когда автор публикует статью на двух языках, необходимо указать двойную индексацию по языку (например, [ru; en]).

7. **Список литературы.**

8. **Дополнительные данные** в виде отдельных файлов нужно отправить в редакцию вместе со статьей сразу после загрузки основного файла рукописи. К дополнительным файлам относятся *сопроводительные документы*, *файлы изображений*, *исходные данные* (если авторы желают представить их редакции для ознакомления или по просьбе рецензентов), *видео- и аудиоматериалы*, *которые целесообразно опубликовать вместе со статьей в электронной версии номера журнала.* Перед отправкой следует внести описание каждого отправляемого файла. Если информация из дополнительного файла должна быть опубликована в тексте статьи, необходимо дать файлу соответствующее название (так, описание файла изображения должно

содержать нумерованную подрисуночную подпись, например: Рис. 3. Макропрепарат удаленной кисты).

9. **Завершение отправки статьи.** После загрузки всех дополнительных материалов необходимо проверить список отправляемых файлов и завершить процесс отправки статьи. После завершения процедуры отправки (в течение 7 суток) на указанный авторами при подаче рукописи адрес электронной почты придет оповещение о получении статьи редакцией (отсутствие письма является подтверждением того, что рукопись редакцией **не получена**). Автор может в любой момент связаться с редакцией, а также отследить этап обработки своей рукописи через Личный кабинет на данном сайте.

Для представления статьи авторы должны подтвердить нижеследующие пункты. Рукопись может быть возвращена авторам, если она им не соответствует.

• статья ранее не была опубликована, а также не представлена для рассмотрения и публикации в другом журнале (или дано объяснение этого в Комментариях для редактора);

• файл отправляемой статьи представлен в формате документа OpenOffice, Microsoft Word, RTF или WordPerfect;

• приведены полные Интернет-адреса (URL) для ссылок там, где это возможно;

• текст набран с одинарным межстрочным интервалом; используется кегль шрифта в 12 пунктов; для выделения используется курсив, а не подчеркивание; все иллюстрации, графики и таблицы расположены в соответствующих местах в тексте, а не в конце документа;

• текст соответствует стилистическим и библиографическим требованиям, описанным в Руководстве для авторов, расположенном на странице «О журнале».

При отправке статьи в рецензируемый раздел журнала должны быть выполнены требования документа «Обеспечение слепого рецензирования».

Авторские права

Авторы, публикующие статьи в данном журнале, соглашаются со следующим:

1) авторы сохраняют за собой авторские права на работу и предоставляют журналу право первой публикации работы на условиях лицензии Creative Commons Attribution License, которая позволяет другим распространять данную работу с обязательным сохранением ссылок на авторов оригинальной работы и оригинальную публикацию в этом журнале;

2) авторы сохраняют право заключать отдельные контрактные договоренности, касающиеся не-эксклюзивного распространения версии работы в опубликованном здесь виде (например, размещение ее в институтском хранилище, публикация в книге), со ссылкой на ее оригинальную публикацию в этом журнале;

3) авторы имеют право размещать свою работу в сети Интернет (например, в институтском хранилище или персональном сайте) до и во время процесса рассмотрения ее данным журналом, так как это может привести к продуктивному обсуждению и большему количеству ссылок на данную работу (см.: The Effect of Open Access).

Приватность

Имена и адреса электронной почты, введенные на сайте журнала, будут использованы исключительно для целей, обозначенных этим журналом, и не будут использованы для каких-либо других целей или предоставлены другим лицам и организациям.

ОБРАЗЕЦ СОПРОВОДИТЕЛЬНОГО ПИСЬМА К СТАТЬЕ

Реквизиты направляющего учреждения

Главному редактору журнала
«Вестник хирургии
имени И. И. Грекова»
академику РАН, проф. С. Ф. Багненко

Направляем научную статью (Ф. И.О. всех авторов, название статьи) для опубликования в журнале «Вестник хирургии имени И. И. Грекова».

Настоящим письмом гарантируем, что помещение научной статьи в Вашем журнале не нарушает ничьих авторских прав. Авторы гарантируют, что статья содержит все предусмотренные законодательством об авторском праве ссылки на публикации цитируемых авторов и издания, используемые в статье результаты, полученные другими авторами или организациями. Авторы несут ответственность за научное содержание статьи и гарантируют оригинальность и новизну представляемых результатов и выводов. Статья не содержит материалы, не подлежащие опубликованию в открытой печати. Текст статьи согласован со всеми авторами, и конфликта интересов нет.

Авторы согласны на передачу журналу авторских прав в объёме и на условиях, изложенных в «Правилах для авторов».

Авторы передают исключительные права журналу «Вестник хирургии имени И. И. Грекова» на использование научной статьи путём её воспроизведения и размещения на сайтах распространителей журнала в электронном виде.

Авторы в соответствии со ст. 6 Федерального закона РФ «О персональных данных» от 27.07.2006 г. № 152-ФЗ согласны на обработку своих персональных данных и контактной информации, указанных в статье, для опубликования направляемой статьи в Вашем журнале.

Авторы подтверждают, что направляемая статья нигде ранее не была опубликована, не направлялась и не будет направлена для опубликования в другие научные издания без уведомления об этом редакции журнала «Вестник хирургии имени И. И. Грекова».

Авторы направляемой статьи согласны с требованиями «Правил для авторов» журнала.

Переписку вести с (Ф. И.О.), почтовый адрес, телефон, e-mail.

Авторы статьи
(личные подписи всех авторов).

Руководитель учреждения (подпись)

Круглая печать учреждения

AUTHOR GUIDELINES

Author Guidelines are developed in accordance with the uniform requirements of the International Committee of Medical Journal Editors (ICMJE) and the Committee on Publication Ethics (COPE).

Manuscripts that are not prepared according to the guidelines will not be considered!

When submitting a manuscript to the Journal Editorial Board, it is necessary to additionally upload files containing scanned images of filled and certified supporting documents (*.pdf). Supporting documents include a **cover letter** from the author's place of work authenticated by seal and signed by the head of the organization, as well as signed by all co-authors (we require a separate letter for each of the affiliations declared in the manuscript). The cover letter should contain information that this material has not been published in other publications and is not under consideration for publication in another publisher/publishing organization, and there is no conflict of interest. The article does not contain information that cannot be published.

Originals of supporting documents should be sent to the address:
6-8 L'va Tolstogo street, Saint Petersburg, 197022. Editorial Board of the journal «Grekov's Bulletin of Surgery».

1. The manuscript should be uploaded via the online form on the website of the journal: http://www.vestnik-grekova.ru/. The only true and authentic version is the latest version uploaded via the website of the journal through your Personal account.

2. The following order should be at the beginning of the first page:

- article title. The article title should be informative, concise, correspond to the scientific style of the text, and contain the main keywords that characterize the theme (subject) of the study and the content of the work;
- initials and surnames of the authors. It is important for metadata in English to follow the writing in this order: full name, initial of patronymic, surname (Ivan I. Ivanov);
- affiliation (name of the institution (s) in which the work was performed; city where the institution (s) is located. All the above data and in the same order should be written in English. If the work is submitted from several institutions, they should be numbered superscript. The authors of the article should be numbered superscript in accordance with the numbering of these institutions. You should write the full version of the affiliation in Russian what includes the postal address of the organization, city name, postal code, country name; in English
- short version (name of the organization, city and country). If the name of the organization includes the city name, the address data should also contain the city name. The affiliation in English should not contain prefixes that determine the status of the organization, for example: «Federal State Budgetary Institution of Science», «Federal State Budgetary Educational Institution of Higher Professional Education», or the abbreviation of this part of the name («FGBNU», «FGBOU VPO»);
- abstract. For research article should be informative, structured by sections («Objective», «Methods and Materials», «Results», «Conclusion»), ranging from 250 to 5000 characters. The abstract should not include references to sources from the list of references, as well as abbreviations that are deciphered only in the main text of the article. The abstract in English should be original (not to be literal translation of the Russian-language abstract);
- keywords. As keywords can be used single words and phrases in the singular and Nominative case. Recommended number of keywords – 5–7 in Russian and English, the number of words inside the key phrase – no more than 3;
- author for communication: full name, name of the organization, its index, address, e-mail of the author. All authors should give their consent to be included in the list of authors and should approve submitted for publication and edited version of the work. The responsible author is a contact person between the publisher and other authors. This author should inform co-authors and involve them in decision-making on publication issues (for example, in case of response to reviewers' comments). Any changes in the list of authors should be approved by all authors, including those who are excluded from the list, and agreed with the contact person. All authors should sign the last page of the article specifying full name and patronymic. The absence of conflict of interest should be written in separate proposal.

3. The information about authors should be submitted on a separate sheet: surname, name, patronymic (full), main place of work, position, academic degree and academic title. The author for communication should write the phone number.

4. The materials presented in the article should be original, unpublished and not sent to print in other periodicals. The authors are responsible for the accuracy of the results of scientific research presented in the manuscript.

5. The research article should contain sections: «Introduction», «Methods and Materials», «Results», «Discussion», «Conclusions», «Literature/References».

6. The volume of the original article should not exceed 18,000 characters, including tables, figures, bibliography (no more than 30 sources); observations from practice – no more than 10,000 characters, reviews – no more than 25,000 characters (including bibliography of no more than 50 sources). Works for the last 5–6 should be used in the article and bibliography; references to textbooks, dissertations, unpublished works are not allowed to use.

7. It is necessary to attach to the article scans of author's certificates, patents and certificates for innovation proposals. Scans of permits for using new methods of treatment, medicaments and equipment (diagnostic and medical) in the clinical practice of the Ministry of Healthcare or the Ethical Committee of the Institution should be submitted.

8. The section «Introduction» should indicate the relevance of the study and its purpose.

9. Shortening of words and terms (except generally accepted) is not allowed. Abbreviations in the article title and keywords are not allowed, and in the text should be deciphered at first using.

10. Surnames of Russian authors in the text should be written with initials, and foreign – only in the original transcription (without translation into Russian) with initials.

11. Tables should be numbered and have names. For all indicators in the table it is necessary to specify units of measurement according to SI, GOST 8.417. Tables should not duplicate the data contained in the text of the article. References to tables in the text are obligatory. The names of the tables should be translated into English.

12. Illustrative materials in the electronic version – separate files in TIFF format with a resolution 300 dpi, the width of at least 82.5 mm and not more than 170 mm. Diagrams, graphs and schemes created in Word, Excel, Graph, Statistica should allow the further editing (you should attach the source files). Figures, drawings, diagrams, photos, X-rays should be clear. Letters, numbers and symbols are used only when installing figures in the article file (on the printout), figures in source files should not contain additional symbols (letters, arrows, etc.). X-rays, echograms should be sent with an explanatory scheme. Illustration captions should be typed on a separate sheet, with a double interval, indicating the number of the figure (photo) and all the symbols on them (numbers, Russian letters). Microphotographs captions should indicate magnification and staining method.

13. The number of tables and figures in total should not exceed 8. More in agreement with the reviewer/scientific editor. If the figures were taken from other sources, it is necessary to indicate the source. Figure captions should be translated into English.

14. Bibliographic list should be presented as a 2 list called LITERATURE, REFERENCES, typed with double interval and performed in accordance with GOST 7.0.5-2008 as follows:

- sources are arranged in the order of citation in the article with the indication of all authors. Bibliographic references in the text of the article are numbered in square brackets: [1, 2, 3, 4, 5];
- it is necessary for periodicals (journals, etc.) to specify all authors, the full article title, after double slash (//) – the name of the source in the standard abbreviation, place of publication (for collections of works, theses), year, volume, number, pages (first and last) separating these data by dot;
- it is necessary for monographs to specify all authors, full name, editor, place of publication, publisher, year, pages (total number or first and last), for foreign – the original language;
- all bibliographic information should be carefully verified according to the original, the author of the article is responsible for the mistakes;
- list REFERENCES should consist of the translation all bibliographic data.

If the journal is included in the MedLine database, its abbreviated name in the English version should be given in accordance with the catalog of the names of this database (see: http://www.ncbi.nlm.gov/nlmcatalog/journals/).

15. Reviewers of articles have the right to confidentiality.

16. Articles devoted to anniversary events should be sent to the Editorial Board no later than 6 months before their expected publication date. Photos of these articles should be uploaded as separate files in *.jpg format.

Ethics statement. In order to publish the results of the original work, it is necessary to indicate that all patients and volunteers who participated in the scientific and clinical study gave written voluntary informed consent to this, which should be kept by the author (s) of the article, and the study was carried out in accordance with the requirements of the World Medical Association Declaration of Helsinki (updated in 2013).

In the case of studies involving animals, it is necessary to indicate whether the protocol of the research corresponded the ethical principles and standards of biomedical research involving animals. In both cases, it is necessary to indicate whether the protocol of the research was approved by the ethics committee (with the name of the organization, its location, protocol number and date of the meeting of the committee).

Filling in the electronic form for sending the article to the journal

For successful indexing of articles in domestic and international databases, it is necessary to enter all its metadata in detail when submitting a manuscript to the Editorial Board via electronic form. Some metadata should be entered separately in Russian and English: the name of the institution where authors work, detailed information about the place of work and position, article title, abstract, keywords, the name of the sponsoring organization. Changeover between the Russian and English versions is carried out by means of the switch of the top part.

1. **Authors. ATTENTION! The full name of authors should be filled in Russian and English.** It is necessary to fill in the personal data of all authors. The e-mail address of the author as a contact person will be published for communication with co-authors in the text of the article and will be freely available to Internet users and subscribers of the printed version of the journal.

2. **Article title.** It should be fully duplicated in English.

3. **Abstract of the article.** It should fully coincide with the text in the manuscript file, both in English and in Russian.

4. **Indexing of the article.**

5. **Keywords.** You should specify keywords – from 5 to 7, which helps indexing of articles in search engines. Keywords should be translated into English in pairs. When selecting keywords in English, you should use the thesaurus of the U.S. National Library of Medicine – Medical Subject Headings (MeSH).

6. **Language.** You should indicate the language in which the full text of the manuscript is written. If the author publishes the article in two languages, it is necessary to specify a double indexation by language (for example, [ru; en]).

7. **References.**

8. **Additional data** in separate files should be sent to the Editorial Board with the article immediately after uploading the main file of the manuscript. Additional files include *supporting documents, image files, source data* (if authors wish to submit them to the Editorial Board for review or on the request of reviewers), *video and audio materials, which should be published together with the article in the electronic version of the journal*. Before sending, you should describe each file that you are going to send. If the information from the additional file should be published in the text of the article, it is necessary to give the file an appropriate name (thus, the description of the image file should contain a numbered caption, for example: Fig. 3. Macropreparation of the removed cyst).

9. **Final stage of sending the article.** After uploading all additional materials, you need to check the list of sent files and complete the process of sending the article. After the completion of the sending procedure, (within 7 days) the notification of receipt of the article by the Editorial Board will be sent to the e-mail address specified by the authors when submitting the manuscript (the absence of a letter is a confirmation that the Editorial Board has not received the manuscript). The author can contact the Editorial Board at any time, as well as monitor the processing stage of his manuscript through his Personal account on this site.

Authors should confirm the following points to submit an article. The manuscript can be returned to authors if it does not correspond to them.

- the article has not been previously published or submitted for consideration and publication in another journal (or it is explained in Comments for the editor);
- full Internet addresses (URLS) are given for links where possible;
- the text is typed with single interval; 12-point font size is used; Italics is used for highlighting, not underlining; all illustrations, graphs and tables are located in the appropriate places in the text, not at the end of the document;
- the text follows the stylistic and bibliography requirements described in the Guidelines located on the page «About the journal».

When submitting an article to the reviewed section of the journal, you should follow the requirements of the document «Ensuring a Blind Peer Review».

Copyright

Authors who publish with this journal agree to the following terms:

1) the authors retain their copyrights of the work and grant the journal the right to publish the work in the first place under the terms of the Creative Commons Attribution License, which allows others to distribute this work with the mandatory preservation of references to authors of the original work and the original publication in this journal;

2) the authors retain their rights to conclude separate contractual arrangements for the non-exclusive distribution of the published version of the work (for example, placement in an institutional data warehouse, publication in a book), with reference to its original publication in this journal;

3) the authors have the right to post their work on the Internet (for example, in institutional data warehouse or personal website) before and during the process of reviewing it by this journal, as this can lead to productive discussion and more references to this work (See The Effect of Open Access).

Privacy statement

Names and e-mail addresses entered the journal website will be used exclusively for the purposes indicated by this journal and will not be used for any other purposes or provided to other persons and organizations.